This is a digital copy of a book that was preserved for generations on library shelves before it was carefully scanned by Google as part of a project to make the world's books discoverable online.

It has survived long enough for the copyright to expire and the book to enter the public domain. A public domain book is one that was never subject to copyright or whose legal copyright term has expired. Whether a book is in the public domain may vary country to country. Public domain books are our gateways to the past, representing a wealth of history, culture and knowledge that's often difficult to discover.

Marks, notations and other marginalia present in the original volume will appear in this file - a reminder of this book's long journey from the publisher to a library and finally to you.

Usage guidelines

Google is proud to partner with libraries to digitize public domain materials and make them widely accessible. Public domain books belong to the public and we are merely their custodians. Nevertheless, this work is expensive, so in order to keep providing this resource, we have taken steps to prevent abuse by commercial parties, including placing technical restrictions on automated querying.

We also ask that you:

+ *Make non-commercial use of the files* We designed Google Book Search for use by individuals, and we request that you use these files for personal, non-commercial purposes.

+ *Refrain from automated querying* Do not send automated queries of any sort to Google's system: If you are conducting research on machine translation, optical character recognition or other areas where access to a large amount of text is helpful, please contact us. We encourage the use of public domain materials for these purposes and may be able to help.

+ *Maintain attribution* The Google "watermark" you see on each file is essential for informing people about this project and helping them find additional materials through Google Book Search. Please do not remove it.

+ *Keep it legal* Whatever your use, remember that you are responsible for ensuring that what you are doing is legal. Do not assume that just because we believe a book is in the public domain for users in the United States, that the work is also in the public domain for users in other countries. Whether a book is still in copyright varies from country to country, and we can't offer guidance on whether any specific use of any specific book is allowed. Please do not assume that a book's appearance in Google Book Search means it can be used in any manner anywhere in the world. Copyright infringement liability can be quite severe.

About Google Book Search

Google's mission is to organize the world's information and to make it universally accessible and useful. Google Book Search helps readers discover the world's books while helping authors and publishers reach new audiences. You can search through the full text of this book on the web at `http://books.google.com/`

UC-NRLF
B 3 733 058

UNIVERSITY OF CALIFORNIA
MEDICAL CENTER LIBRARY
SAN FRANCISCO



DEUTSCHE ZEITSCHRIFT

FÜR

CHIRURGIE.

HERAUSGEGEBEN

VON

PROF. BARDENHEUER IN KÖLN, PROF. v. BERGMANN IN BERLIN, PROF. BIER IN BONN, PROF. CH. H. BRAUN IN GÖTTINGEN, DR. v. BURCKHARDT IN STUTTGART, PROF. DOLLINGER IN BUDAPEST, PROF. v. EISELSBERG IN WIEN, PROF. ENDERLEN IN BASEL, DR. G. FISCHER IN HANNOVER, PROF. FRIEDRICH IN GREIFSWALD, PROF. GRASER IN ERLANGEN, PROF. HELFERICH IN KIEL, PROF. HILDEBRAND IN BERLIN, PROF. HOCHENEGG IN WIEN, DR. KAPPELER IN KONSTANZ, PROF. KOCHER IN BERN, PROF. KÖNIG IN BERLIN, PROF. KRÖNLEIN IN ZÜRICH, PROF. KÜSTER IN MARBURG, DR. C. LAUENSTEIN IN HAMBURG, PROF. LENNANDER IN UPSALA, PROF. v. LEUTHOLD IN BERLIN, PROF. MADELUNG IN STRASSBURG I. E., DR. MARTENS IN BERLIN, PROF. MÜLLER IN ROSTOCK, DR. A. NAUMANN IN BERLIN, PROF. PERTHES IN LEIPZIG, PROF. POPPERT IN GIESSEN, PROF. RIEDEL IN JENA, PROF. E. ROSE IN BERLIN, PROF. RYDYGIER IN LEMBERG, PROF. SCHÖNBORN IN WÜRZBURG, PROF. SONNENBURG IN BERLIN, PROF. TRENDELENBURG IN LEIPZIG, DR. WIESINGER IN HAMBURG, PROF. WITZEL IN BONN

UND UNTER MITWIRKUNG VON

PROF. DR. ROSE
IN BERLIN,

PROF. DR. TRENDELENBURG
IN LEIPZIG,

PROF. DR. BIER
IN BONN

REDIGIERT VON

PROF. DR. HELFERICH
IN KIEL

Achtundsiebzigster Band.

Mit 84 Abbildungen im Text und 5 Tafeln.

LEIPZIG,
VERLAG VON F. C. W. VOGEL
1905.

UNIV OF CALIF
MEDICAL SCHOOL

Druck von August Pries in Leipzig.

Inhalt des achtundsiebzigsten Bandes.

Erstes bis Drittes Heft, ausgegeben Juni 1905.

Seite

I. Aus der II. chirurgischen Klinik und dem gerichtlich medizinischen Institute der Universität Wien. (Vorstände: Prof. Hochenegg, Prof. Kolisko.)
Zwei Fälle von Struma baseos linguae. Von Dr. Karl Meixner Operationszögling der II. chirurgischen Klinik. (Mit 1 Abbildung im Text und Tafel I. und II.) 1

II. Aus der Leipziger chirurgischen Universitätsklinik. (Geheimrat Prof. Dr. Trendelenburg.)
Über Laminektomie bei spondylitischen Lähmungen. Von Dr. C. Sultan, Assistenzarzt. (Mit 9 Abbildungen.) 20

III. Die Lagerung des Nervus radialis bei Oberarmbrüchen der Diaphyse. Von Privatdozent Dr Julius Fessler, München. (Mit 4 Abbildungen 60

IV. Aus der kaiserlichen chirurgischen Universitätsklinik zu Kyoto (Japan). Beitrag zur Frage über die operative Behandlung der intrakapsulären Schenkelhalsfrakturen. Von Prof. H. Ito u. Assist.-Prof. S. Asahara. 121

V. Aus der chirugischen Abteilung des Diakonissenhauses in Leipzig-Lindenau. (Oberarzt: Dr. Braun.)
Die Medullaranästhesie mittelst Cocain-Suprarenin. Von Dr. Ludwig Kurzwelly, Assistenzarzt. (Mit 1 Abbildung.) 142

VI. Aus der chirurgischen Klinik in Leipzig. (Dir.: Geh. Med.-R. Prof. Dr. Trendelenburg.)
Zwei Fälle von Volvulus des Meckelschen Divertikels. Von Dr. Fehre, K. S. Stabsarzt, vormals kommandiert zur Klinik . . . 169

VII. Aus der chirurgischen Abteilung des Altonaer Stadtkrankenhauses. (Chefarzt: Prof. Dr. König.)
Ein Beitrag zur Frage der Contagiosität des Erysipels. Von Dr. Franke. 182

VIII. Aus der chirurgischen Klinik in Leipzig.
Experimentelle Untersuchungen über die Einwirkung der Röntgenstrahlen auf das Knochenmark, nebst einigen Bemerkungen über die Röntgentherapie der Leukämie und Pseudoleukämie und des Sarkoms[1]). Von Dr. H. Heineke, Privatdozent u. Assistent der Klinik. (Mit Tafel III.) 196

1745

Seite

IX. Aus den Kantonsspital Winterthur (dirig. Arzt: Dr. R. Stierlin). Ein congenitaler behaarter Rachenpolyp. Von Dr. F. Thellung, 1. Assistenzarzt. (Mit 2 Abbildungen.) 131

X. Beitrag zur Magenchirurgie, eine Modifikation der Kocherschen Magenresektion. Von Dr. med. Ferd. Schultze-Duisburg, chirurg. Oberarzt am St. Vincenz-Hospital. (Mit 10 Abbildungen.) 247

XI. Aus der chirurgischen Klinik zu Kiel (Prof. Helferich). Über lokalen Tetanus beim Menschen. Von Oberarzt Dr. Axhausen, commandiert zur Klinik 265

XII. Experimentelle Studie zur Colostomiemethode nach v. Mosetig-Morrhof. Von Dr. M. Silbermark, Assistent, u. Dr. P. Döméný, Secundärarzt, der II. chirurgischen Abteilung des Hofrat Prof. Dr. A. v. Mosetig-Moorhof im k. u. k. allgemeinen Krankenhaus in Wien. (Mit 2 Abbildungen.) 286

XIII. (Aus dem kaiserl. Ottomanischen Lehrerkrankenhause Gülhane zu Konstantinopel, chirurg. Abteilung Prof. Dr. Wieting.) Durch Stichverletzung erzeugtes Aneurysma arterio-venosum zwischen der Vena anonyma und der Art. subclavia sin. mit Vagusverletzung. Von Assistenzarzt Risa 291

XIV. (Akademie für prakt. Medizin zu Cöln.) Ein neuer Rollenapparat zur Extensionsbehandlung. Von Dr. Linnartz, Assistent an der II. chirurg. Abteilung, Chefarzt Prof. Tilmann. (Mit 2 Abbildungen.) 294

XV. Decapsulation und Stichelung der Niere wegen 4tägiger Anurie nach Scharlach. Herstellung der Diurese, Genesung. Von Dr. Meinhard Schmid, Amtsphysikus in Cuxhafen 296

XVI. Zur Frage von Strumametastasen. Von Dr. Karl Goebel, Privatdocent in Breslau 300

XVII. Besprechungen 302

Viertes bis Sechstes Heft,

ausgegeben Juli 1905.

XVIII. Über die Frühoperation bei akuter Appendicitis. Von Prof. Dr. Ali Krogius (Helsingfors) 307

XIX. Beitrag zur Pathogenese und Anatomie der auf entzündlicher, namentlich tuberkulöser Basis entstandenen Darmstrikturen, nebst Bemerkungen zur Frage der Darmtuberkulose vornehmlich in der Türkei. Von Prof. Dr. Wieting, Chefarzt der chirurg. Abteilung am kaiserl. Ottomanischen Unterrichtskrankenhause Gülhane zu Konstantinopel. (Mit Fig. 1—9, 12, 14—16, 19, 20 im Text und Fig. 10, 11, 13, 17, 18 auf Taf. IV. V 341

Seite

XX. Aus dem Elisabeth-Krankenhaus in Kassel.
Die perorale Intubation mit und ohne Druck. Von Dr Franz Kuhn. II. Teil. Perorale Intubation mit Überdrucknarkose. (Mit 19 Abbildungen.) 467

XXI. Aus der II. chirurgischen Klinik der Universität Wien. (Vorstand: Professor Hochenegg.)
Weitere Erfahrungen über die Wirksamkeit des Cholins. Von Dr. Alfred Exner, Assistent der Klinik, und Dr. Karl Sywek, Operationszögling der Klinik 520

XXII. Aus der II. chirurgischen Klinik zu Wien. (Vorstand: Professor Dr. J. Hochenegg.)
Zur Kenntnis der Fractura capituli humeri (eminentiae capitatae). Von Dr. Hans Lorenz, Assistenten der Klinik. (Mit 9 Abbildungen.) 531

XXIII. Zur Frage der Contusionsexostosen des Oberschenkelknochens. Von Dr. Otto Bode, weiland dirigierendem Arzte der chirurgischen Abteilung des Augusta Victoria-Krankenhauses vom roten Kreuz in Neu-Weissensee 546

XXIV. Aus der chirurgischen Universitätspoliklinik zu Leipzig. (Direktor: Prof. Dr. Perthes.)
Über totale congenitale Luxation der Kniegelenke bei drei Geschwistern. Von Dr. F. Magnus, Assistent des Instituts. (Mit 7 in dem Text abgedruckten Bildern.) 555

XXV—XXXI. Kleinere Mitteilungen:

XXV. Offene Wundbehandlung und Transplantation. Von Dr. med. O. Bernhard, Spitalarzt, in Samaden. (Mit 3 Abbildungen.) . 574

XXVI. Aus der chirurgischen Universitätsklinik zu Kiel. (Professor Helferich).
Ein Beitrag zur Behandlung der narbigen Larynx- und Trachealstenose. Von Dr. Rudolf Göbell, Assistenzarzt und Privatdozent. 578

XXVII. Zur Behandlung des Pleuraempyems. Von Dr. A. Martina in Graz. 583

XXVIII. Aus der chirurgischen Abteilung der Magdeburger Krankenanstalt Sedenburg (Oberarzt Dr. Habs).
Ein Fall von Atresia duodeni congenita. Von Dr. Mohrmann, Assistenzarzt. 586

XXIX. Aus der kgl.-chir. Universitäts-Klinik zu Göttingen (Direktor: Geheimrat Braun.)
Zur Casuistik der tödlichen reflectorischen Anurie beim Menschen nach Nephrektomie wegen einseitiger Nierentuberkulose. Von Dr. Adolf Jenckel, Privatdozent und Assistenzarzt. 593

XXX. (Aus dem Garnisonlazarett in Brandenburg a. H.).
Beitrag zur Behandlung der myelogenen Sarkome der langen Röhrenknochen. Von Stabsarzt Dr. Blecher. Vorgetragen in der Januarsitzung der Freien Vereinigung der Chirurgen in Berlin 597

Seite

XXXI. Aus dem pathologischen Institut der Universität Göttingen (Direktor Professor Dr. Ribbert).
Ein Fall von Myxoosteochondrosarkom der Tibia. Von Dr. O. Seitz. 601

XXXII. Besprechungen:
E. Engels, Kreisassistenzarzt und Vorsteher der bakteriologischen Untersuchungsstelle der kgl. Regierung zu Stralsund. Die Desinfektion der Hände. Mit 2 Abb. im Text. Abdruck aus dem Klinischen Jahrbuch. 13. Band. Jena, Gustav Fischer. 1905. 607

I.

Aus der II. chirurgischen Klinik und dem gerichtlich medizinischen Institute der Universität Wien.
(Vorstände: Prof. Hochenegg, Prof. Kolisko.)

Zwei Fälle von Struma baseos linguae.

Von
Dr. Karl Meixner
Operationszögling der II. chirurgischen Klinik.
(Mit 1 Abbildung im Text und Tafel I. II.)

Zu den seltensten Geschwülsten des Zungengrundes gehört die Struma baseos linguae, von der ich zwei Fälle mitzuteilen in der Lage bin. Ich vermeide mit Absicht den sonst üblichen Ausdruck Struma accessoria, weil in einem meiner ebenso wie in mehreren der bisher bekannten Fälle die gesamte Schilddrüsenanlage auf die Zungenwurzel beschränkt geblieben ist.

Chamisso (3) bringt in einer umfangreichen Monographie außer seinem eigenen Falle aus der Literatur eine ausführliche Zusammenstellung von 13 genauer mitgeteilten Fällen und führt außerdem 3 Fälle an, die nur durch flüchtige Mitteilungen bekannt geworden sind. 3 weitere Fälle erwähnt v. Eiselsberg (4) in seinen „Krankheiten der Schilddrüse", einzelne Fälle sind seither von Onodi (9) und von Teweles (14) mitgeteilt worden. In jüngster Zeit hat Storrs (13) in einer Arbeit, von der ich leider nur durch ein kurzes Referat Kenntnis habe, 32 Fälle zusammengestellt.

Das klinische Bild ist in allen mir bekannten Fällen so übereinstimmend und ist besonders von Chamisso so erschöpfend beschrieben worden, daß ich darüber nichts Neues zu sagen vermag. Da ich anderseits bei meinen Untersuchungen das Hauptgewicht auf Punkte verlegt habe, die in den mir zugänglichen Arbeiten keine eingehendere Berücksichtignng erfahren haben, glaube ich mich damit begnügen zu können, auf die Arbeiten der genannten Autoren zu verweisen, und lasse gleich die Beschreibung der beiden Fälle folgen.

Fall 1. D. B., ein 20jähriges Mädchen aus Kroatien wurde am 2. Juli 1904 in die Klinik Hohenegg aufgenommen.

Die Mutter starb an Lungenschwindsucht, der Vater lebt und ist gesund. Eine Schwester starb als Kind, eine zweite im Alter von 28 Jahren

an Lungenschwindsucht, 5 Geschwister leben und sind gesund. Patientin war früher immer gesund, seit dem 14. Jahre ist sie regelmäßig menstruiert. Vor etwa 1 Jahre hatte sie einmal Halsschmerzen, ihr älterer Bruder sah ihr in den Mund und bemerkte dabei eine Anschwellung am Zungengrunde. Die Beschwerden vergingen in wenigen Tagen von selbst. Vor etwa 4 Monaten empfand die Patientin einen Druck im Rachen, und da sich dieser Zustand im Verlaufe eines Monates nicht besserte, zog sie einen Arzt zu Rate. Dieser erklärte die Erkrankung für einen Katarrh und behandelte sie jeden zweiten Tag mit Lapispinselungen. Da dies, durch 3 Monate fortgesetzt, keine Besserung brachte, konsultierte die Patientin einen anderen Arzt in einer größeren Stadt. Dieser diagnostizierte einen Tumor und schickte sie nach Wien. Ob die Geschwulst sich seit der Zeit, da sie zuerst beobachtet wurde, vergrößert hat, weiß Patientin nicht anzugeben.

Status praesens: Die Patientin ist untermittelgroß, kräftig, ziemlich gut genährt, Aussehen und Appetit gut. Temperatur 36,3°, Puls 88.

Pupillen mittelweit, gleich, reagieren prompt.

Hals schlank, Ringknorpel stark vorspringend, die Thyreoidea nur in ihrem rechten Anteile zu fühlen, während an entsprechender Stelle der linken Seite die Trachealringe zu tasten sind.

Brustkorb breit und stark gewölbt, Herz- und Lungenbefund normal Bauch flach.

Vom Zungengrunde erhebt sich genau median gelegen eine halbkugelige, nußgroße Geschwulst, die bis nahe an den Arcus glossopalatinus reicht und die hintere Rachenwand verdeckt. Erst beim Intonieren werden diese Teile sichtbar. Die Oberfläche der Geschwulst ist glatt, von zarter rosaroter Schleimhaut bedeckt, in der ein feines Netz zarter, roter und 2 dicke, dunkelviolette Gefäße sichtbar sind. Die Geschwulst ist derb und reicht nach rückwärts bis an den Kehldeckel.

Diagnose: Struma accessoria baseos linguae.

Am 6. Juli Operation (Prof. Hochenegg): In Narkose wird die Zunge mit Kugelzangen vorgezogen und die Arcus glossopalatini, die das weitere Vorziehen hindern, mit der Schere durchtrennt. Darauf wird die Geschwulst an ihrem vorderen Rande umschnitten und mit dem Skalpell von der Unterlage abgelöst. Die seitlichen Schleimhauträder werden schrittweise durch Nähte vereinigt. Aus Furcht vor einer starken Blutung wird dia Ablösung rückwärts mit dem Thermokauter vorgenommen. Nach Anlegung von Ligaturen wird die verschorfte Wundfläche mit einem durch Nähte fixierten Jodoformgazetampon gedeckt. Die Arcus glossopalatini werden wieder vernäht und die Enden sämtlicher Nähte sowie der Faden des Tampons zum Munde herausgeleitet und durch Heftpflasterstreifen an Wange und Kinn befestigt. Patientin wird im Bette in sitzender Stellung gelagert.

7. Juli, subjektives Befinden gut.

9. Juli. Entfernung des Tampons nach Durchtrennung der fixierenden Nähte. Wunde granulierend, Hydrogenium peroxyd. zum Ausspülen.

11. Juli. Entfernung aller übrigen Nähte.

Am 13. Juli wird die Patientin geheilt entlassen.

Auf eine briefliche Anfrage nach dem Befinden der Patientin erhielt ich in einem vom 15. November 1904 datierten Brief folgende Auskunft:

Die Patientin ist am ganzen Körper sehr empfindlich, leidet an Rauschen in den Ohren und schläft unruhig. Sie klagt oft über Schwäche in den Händen. Schmerzen im Rücken und in den Füßen haben sich auf Darreichung von Tinctura arsenicalis gebessert. Unter den Augen soll sie etwas geschwollen, am Zungengrunde soll nur die Operationsnarbe sichtbar sein. Die Menstruation ist nach der Operation nur mehr einmal aufgetreten, seither ist sie ausgeblieben.

Möglicherweise handelt es sich um Ausfallserscheinungen, der Patientin wurde der Rat erteilt, sich demnächst wieder auf der Klinik vorzustellen.

Die entfernte Geschwulst hat die Größe einer Kastanie, die Maße, die erst nach der Härtung genommen wurden, betragen 3,6 cm in der Länge, 3,3 cm in der Quere und 2 cm in der Dicke. Auf einem Durchschnitte der in frischem Zustande von der Unterseite her gemacht wurde, zeigt sie eine graugelb-bräunliche Farbe und erscheint gleichmäßig aus kleinen bis stecknadelkopfgroßen Follikeln mit gallertig vorquellendem Centrum aufgebaut. Auf Durchschnitten durch das gehärtete Präparat ist um den graugelben Kern der Geschwulst allseitig noch ein dünner Mantel weißen Gewebes zu sehen.

Die Schleimhautoberfläche ist flachhöckerig, nahe dem vorderen Rande der Geschwulst findet sich eine seichte, trichterförmige Einziehung der Schleimhaut. Dieser Teil wurde aus dem Präparate, das in Kayserling-scher Flüssigkeit aufbewahrt worden war, ausgeschnitten und in eine Serie von 575 sagittal gestellten Schnitten zerlegt, bis Schnitt 300 zu 8 μ, dann zu 10 μ Dicke.

Auch aus anderen Teilen des Präparates wurden Stückchen mikroskopisch untersucht.

a) Die Hauptmasse der Geschwulst (Fig. 1 auf Tafel 1) zeigt im Mikroskop das gewöhnliche Bild eines Colloidkropfes, ein Mosaik gebildet von den Durchschnitten größerer, unregelmäßig polyedrischer und lappiger und kleinerer rundlicher Hohlräume, die überall in den Scheidewänden zwischen den größeren, besonders an den Knotenpunkten liegen Ihre Wand ist aus einschichtigem kubischen Epithel gebildet, ohne Membrana propria, der Inhalt homogen mit den gewöhnlichen Schrumpfungserscheinungen des Colloids, bei Eosinfärbung sattrot gefärbt. Das sehr spärliche Zwischengewebe zeigt außer den Endothelien der Capillaren, die die Follikel allseitig umspinnen, fast keine Kerne. Größere Septen mit etwas stärkeren Gefäßen sind sehr selten. Hie und da zeigt ein Lymphgefäß einen ähnlichen Inhalt wie die Follikel.

Die Wand der Follikel zeigt vielfach kleine seichte sackförmige Ausstülpungen und papilläre Erhebungen, in denen immer reichlich kleine Follikel liegen. Einen Zusammenhang zwischen solchen kleinen bereits ein Lumen führenden Follikeln und den größeren, etwa durch einen eingeschnürten schlauchförmigen Stiel gebildet, habe ich nirgends mit Sicherheit nachweisen können, was ich so deute, daß die Sprossen zur Anlage neuer Follikel sehr früh nach der Ausstülpung abgeschnürt werden und daß erst dann ein deutliches Lumen inmitten des Zellhäufchens auftritt.

In den Randteilen der Schilddrüsengeschwulst, besonders oben und unten, sind die Follikel kleiner, tangential abgeflacht. Eine eigene Bindegewebskapsel ist nirgends entwickelt. Das Schilddrüsengewebe grenzt sich zwar mit Ausnahme der vorderen Seite der Geschwulst, die noch einer eingehenderen Beschreibung bedarf, in ziemlich gleichmäßiger Kurve gegen die Submucosa und die Muskulatur ab, doch reichen die Muskelbündel stellenweise zwischen die Follikel hinein.

b) An der Stelle der oben erwähnten trichterförmigen Einziehung senkt sich das Epithel der Zungenschleimhaut, einen kurzen Gang auskleidend ziemlich senkrecht in die Tiefe (Fig. 1, a auf Tafel I). $3^1/_2$ mm hinter dieser Stelle findet sich im Niveau der Oberflächenwölbung die Mündung eines zweiten Ganges (b) (im abgebildeten Schnitte ist die Mündung nicht getroffen), der im allgemeinen ziemlich parallel zur Oberfläche nach rückwärts zieht. Er führt auf längerer Strecke als der vordere Gang ein Lumen und ist parallel zur Schleimhautoberfläche abgeplattet, ebenso wie alle übrigen von ihm ausgehenden Gebilde. Seine Auskleidung besteht größtenteils aus einem niedrigen geschichteten Plattenepithel, an einzelnen Stellen seiner Wandung, hauptsächlich in seiner Mitte, in Längsstreifen angeordnet ist die oberste Zellschicht kurzzylindrisch und trägt einen Flimmersaum. Dieser Gang ist, wie es in geringerem Grade auch bei einzelnen der später zu beschreibenden Plattenepithelgänge zweiter Ordnung zu sehen ist, von einer breiten, kleinzellig infiltrierten Schicht umscheidet, stellenweise dringen die Leukocyten in das Epithel ein. Gleich hier will ich vorausschicken, daß wir die ganze Gegend zwischen den Mündungen der beiden Hauptgänge als Foramen coecum betrachten müssen, auf den Grund dafür komme ich später noch ausführlich zurück.

c) Von beiden Hauptgängen, vornehmlich von ihrem Grunde, gehen zahlreiche Plattenepithelgänge (c) aus, deren vordere an der Vorderseite der Schilddrüsengeschwulst zwischen ihr und der Zungenmuskulatur in die Tiefe rücken, während die hinteren zwischen dem Schilddrüsengewebe und der Schleimhautoberfläche nach rückwärts ziehen, so daß der vordere obere Pol der Geschwulst von diesen beiden Gangsystemen wie von einer Gabel umfaßt wird. Auch von dem zwischen beiden Hauptmündungen gelegenen Teile des Foramen coecum sprossen Gänge in die Tiefe, die den Gängen des vorderen Systems vollständig gleichen. Vereinzelt dringen Plattenepithelgänge auch in die Septa zwischen die sektorenförmig zum Foramen coecum angeordneten Schilddrüsenläppchen ein. Die von den Hauptgängen ausgehenden Plattenepithelgänge sind in ihrem Verhalten sehr wechselnd. Ihre Gestalt ist, abgesehen davon, daß sie in ihren Verzweigungen an Mächtigkeit immer mehr abnehmen, ganz regellos. Bald sind sie solid, bald führen sie ein Lumen, dies aber meist nur auf eine kurze Strecke, oft tritt ein Lumen auf, nachdem der Gang eine Strecke weit solid gewesen ist. Diese Lumina scheinen zumeist durch Zerfall der zentralen Zellen entstanden zu sein, manchmal sind solche Stellen cystisch erweitert (Fig. 2 auf Tafel I) und mit einem fädig geronnenen Inhalt erfüllt, in dem sich auch große, gequollen aussehende Zellen finden. Die Gänge des hinteren Systems zeigen ebenso wie ihr Hauptgang cystische Erweiterungen, die mit ihm in offener Verbindung stehen. In diesem ganzen System besteht der Wandbelag meist aus wenigen Schichten stark abgeplatteter Zellen. Die Gänge

dritter Ordnung sind hier von einem einschichtigen kubischen Epithel ausgekleidet, ihr Inhalt ist colloid. Dadurch daß diese Gänge häufig durch solide dünne Epithelplatten wie durch Schwimmhäute verbunden sind, bekommen sie auf den Durchschnitten ein perlschnurähnliches Aussehen. In allen Teilen des Präparates ist zu beobachten, daß Verzweigungen von Gängen sich wieder vereinigen oder daß Gänge, die von verschiedenen Stellen des Hauptlumens ausgegangen sind, später zusammenfließen. Die Zellformen sind sehr wechselnd. Neben großen Stachel- und Riffzellen kommen kleine protoplasmaarme Zellen mit dunklen eckigen oder länglichen Kernen vor, letztere Art findet sich hauptsächlich in den Endverzweigungen der Gänge, die entweder blind enden oder, was ich aber nur ein einziges Mal mit Sicherheit verfolgen konnte, in einen kleinen mit kubischem oder noch niedrigerem Epithel ausgekleideten, mit colloidem Inhalt erfüllten Hohlraum übergehen. Einen Zusammenhang dieser Gänge mit wohlausgebildeten Schilddrüsenfollikeln konnte ich nirgends nachweisen. Überhaupt konnte ich nicht feststellen, ob Lumina mit colloidem Inhalt in offener Verbindung mit der Schleimhautoberfläche stehen.

d) An manchen Stellen, am reichlichsten in der Gegend zwischen den beiden Hauptgangmündungen des Foramen coecum sieht man zwischen Schilddrüse und Schleimhautoberfläche, meist parallel mit dieser angeordnet und zu größeren Gruppen vereinigt, Stränge und Nester von wechselnder Gestalt und Mächtigkeit, bestehend aus kleinen, dunklen Epithelzellen, die in lockerem Verbande liegen und stellenweise bloß die Spalten des Bindegewebes auszufüllen scheinen (Fig. 1, d). Einen Zusammenhang mit den Plattenepithelgängen konnte ich nicht sehen, dagegen erkennt man am Rande einer solchen Ansammlung mitunter einen dem Follikelepithel gleichenden Streifen kubischer Zellen und hie und da sieht man auch einen kleinen, zum Teil mit kubischem Epithel ausgekleideten Hohlraum zur anderen Hälfte mit solchen kleinen, dunklen Zellen erfüllt. Mitunter liegen dunkelrote Schollen zwischen diesen Zellen. Derartige Zellansammlungen finden sich in den dem Foramen coecum zugewendeten Anteilen auch zwischen den Randfollikeln der Schilddrüsengeschwulst (Fig. 1, d). In diesen Randpartien sind die Follikelzellen stellenweise, besonders dort, wo sie sich von der Wand der Follikel abheben, in der Weise verändert, daß sie von den Zellen der eben beschriebenen Zellansammlungen nicht zu unterscheiden sind, und auch die Zellen, die frei im Colloid der Follikel liegen, stimmen mit ihnen überein. Offenbar sind diese Zellanhäufungen die Reste zugrunde gegangener Follikel.

e) Rings um die Plattenepithelgänge liegen bald vereinzelt, bald in kleinen Gruppen rundliche oder gangförmige, bald einfache, bald reich verzweigte Hohlräume (Fig. 1, e), die nach dem Aussehen der Wandbekleidung und des Inhaltes von Schilddrüsenfollikeln nicht zu unterscheiden sind. Manchmal besteht eine solche Gruppe (Fig 3 auf Tafel I) aus einer Druse von durch einen gemeinsamen Raum kommunizierenden Kanälchen und Bläschen, ähnlich wie man es in der Schilddrüse bei Neugeborenen sehen kann. Diese Läppchen werden entsprechend der Anordnung der vom Foramen coecum gegen die Schilddrüse ausstrahlenden Bindegewebssepten immer größer und gehen schließlich unmerklich in die Hauptmasse des Schilddrüsengewebes über, wobei die einzelnen Räume immer mehr dessen Formen annehmen.

f) An der vorderen Grenze des Schilddrüsengewebes liegt in einem unregelmäßig begrenzten Herd eine fädig geronnene, schleimige, in mit Haematoxylin-Eosin behandelten Schnitten blaßgrauviolett gefärbte Masse. Die Wand des Raumes ist bloß von Bindegewebe ohne eine Spur einer besonderen Auskleidung gebildet, Septen aus Bindegewebe, das stellenweise fein pinselförmig aufgefasert erscheint, ziehen hindurch. Inmitten der geronnenen Masse sind Durchschnitte von Blutgefäßen und Trümmer von Schilddrüsenfollikeln zu sehen. An einzelnen Stellen dringt die Schleimmasse in das begrenzende Bindegewebe, seine Fasern auseinanderdrängend, vor. Die Scheidewände zwischen den Follikeln in der Umgebung sind dadurch verbreitert, diese selbst vielfach in der Weise verändert, daß das Epithel, besonders an der dem Schleimherd zugewendeten Seite, geschrumpft, von der Wand abgehoben, eingerissen, die Kerne klein und dunkel gefärbt sind. Während in einigen der Inhalt noch die Charaktere des Colloids zeigt, ist in anderen die bindegewebige Wand des Follikels durchbrochen und seine Höhle von der Schleimmasse erfüllt. Stellenweise begrenzen halbkreisförmige Bänder von zur Hälfte anfgezehrten Follikeln den Schleimherd.

g) Unterhalb dieses Herdes liegen inmitten sehr kernarmen, scheinbar feinfaserig aufgelockerten Bindegewebes in einigen Herden homogen rote Massen, die auch nach der Vacuolenbildung vollständig dem Colloid gleichen. Sie enthalten spärlich kleine dunkle Kerne und hauptsächlich in den Randpartien freie rote Blutkörperchen. Hie und da ist ein Wandbelag oder ein freies Band von kubischen Zellen zu sehen.

h) Vor dem großen Schleimherd und unmittelbar an ihn angrenzend liegt eine Gruppe enger, spaltförmiger, verzweigter Hohlräume (Fig. 4 auf Tafel I), die auf den ersten Blick Lymphspalten gleichen. Die Bindegewebssepta sind sehr schmal, kernarm und enthalten reichlich Blutkapillaren. Die Auskleidung der Spalträume besteht größtenteils aus einer Lage niederer abgeplatteter Zellen mit ovalen Kernen, die einander aber noch flächenhaft berühren. Hie und da, meist in konkaven Krümmungen sind die Zellen etwas höher, beinahe kubisch, nur an wenigen Stellen sieht man bloß spärliche lange, platte Kerne an der Innenwand, ähnlich einem Endothel. Soweit diese Spalträume einen Inhalt zeigen, besteht er entweder aus homogenen roten Schollen oder aus feinen zu einem zarten Netz angeordneten Körnchen. Auch kleine runde Räume (f), die sich von kleinen Schilddrüsenfollikeln in keiner Weise unterscheiden, sieht man mitten unter den anderen.

i) Ferner finden sich hier einige zackige, vielfach gelappte etwas weitere Räume (Fig. 5 auf Tafel II), die zum Teil oder vollständig mit großen, hellen, scharf kontourierten Zellen erfüllt sind. Manchmal führen sie daneben auch noch teils homogenen, teils fein netzförmig geronnenen Inhalt. Die erwähnten Zellen sind dicht von kleinen hellen Bläschen, die in einem Netz aus feinsten Körnchen liegen, erfüllt. Ihre Kerne gleichen entweder den Kernen der normalen Follikelzellen oder sind kleiner und dunkler gefärbt. Manche der Zellen enthalten große Vacuolen, man kann an ihnen überhaupt alle Übergänge von der feinsten Trübung des Protoplasmas bis zum vollständigen Zerfließen der Zellen sehen. (Solche Zellen sieht man vereinzelt auch in den großen Schleimherden und in den von Schleim erfüllten Follikeln, sie finden sich auch in den schleimerfüllten Erweite-

rungen solider Plattenepithelgänge (Fig. 2). Inmitten dieser Zellen liegen hie und da runde schalig geschichtete Ballen aus grossen Epithelzellen mit großen ovalen Kernen (Fig. 5, s auf Tafel II). Bald sind diese Ballen scharf gegen die hellen, bläschenerfüllten Zellen abgegrenzt, bald gehen die beiden Zellarten allmählich ineinander über. Außerdem sieht man an der Wand dieser Räume stellenweise in mehrfacher Schicht kleine protoplasmaarme dunkle Epithelzellen mit länglichen dunklen Kernen (Fig. 5, e). Sie grenzen unmittelbar an die großen hellen Zellen, zwischen die sie sich mitunter in Form zackiger Zapfen hineinschieben.

j) Gänge, die aus solchen Zellen bestehen, die sich, wie schon oben erwähnt, häufig in den Endverzweigungen der Plattenepithelgänge finden, liegen in dem diesen Herd umgebenden Bindegewebe in reicher Zahl, und hie und da sieht man von einem solchen Gang einen schmalen, mit platten Zellen bekleideten Spalt ausgehen. Durch schleimige Entartung dieser Gänge dürften die eben beschriebenen Räume mit den großen, hellen Zellen und in weiterer Folge die großen Schleimherde entstanden sein. Bezüglich der zu dem großen Herd vereinigten Spalträume wage ich nicht zu entscheiden, woher sie stammen, für das wahrscheinlichste halte ich, daß sie durch Abzweigung von den kleinzelligen Plattenepithelgängen entstanden sind. Die epitheliale Natur ihrer Auskleidung scheint mir sichergestellt.

k) In dieser an den mannigfachsten Bildern so reichen Gegend finden sich noch einige mit Schleim erfüllte Räume, die einen Wandbelag aus kubischen Zellen besitzen, doch da der Belag nicht vollständig ist, wird die Entscheidung, ob der Inhalt ein Produkt der auskleidenden Zellen oder ob er von außen in die Räume gelangt ist, unmöglich. Im Bindegewebe finden sich hier an manchen Stellen Körnchen und Schollen von braunem Pigment.

l) Von den übrigen in den Schnitten zu beobachtenden Gebilden sei noch erwähnt, daß die Oberfläche der Schleimhaut am Zungengrunde ziemlich glatt ist. Die Lamina propia mucosae bildet zwar in mäßiger Zahl niedrige Papillen, die aber vom Epithel ziemlich ausgeglichen werden. An einer Stelle, über dem hinteren Ende des rückwärtigen Hauptganges, liegt eine Gruppe von colloiderfüllten runden Follikeln dicht unter dem Epithel, das an dieser Stelle dünner ist. Da knapp vor dieser Follikelgruppe das Epithel zapfen- und pilzhutförmige, blatt- und baumförmig verzweigte Fortsätze, die länger sind als die Einsenkungen zwischen den übrigen Papillen, in das darunter liegende Bindegewebe entsendet, habe ich nach Zusammenhängen dieser Fortsätze mit den Follikeln gesucht. Die beiden Gebilde liegen oft hart aneinander, mehr kann ich darüber nicht sagen.

m) Von Drüsen finden sich vor dem Foramen coecum hauptsächlich reine Eiweißdrüsen, deren Ausführungsgänge in zungenbalgähnlichen Schleimhautkrypten ausmünden, ferner in geringerer Zahl gemischte Eiweiß- und Schleimdrüsen (Fig. 1, f) mit Halbmonden. Am Zungengrund liegen hauptsächlich zu beiden Seiten des hinteren Gangsystems zwischen Schleimhaut und Schilddrüsengewebe reine Schleimdrüsen. Kleine Schleimdrüsenträubchen finden sich auch am vorderen Gangsystem, ein Ausführungsgang einer solchen Drüse (Fig. 1, g) mündet am Grunde des vorderen Hauptganges.

Mitosen habe ich nirgends gefunden.

Fall 2. Die Hebamme R. G. wurde am 24. Februar 1901 zur Handarbeiterin M. L. gerufen und erkannte sofort, daß eine Frucht abgegangen sei. Die Nabelschnur war abgerissen. Da die M. L. auf die Frage nach dem Kinde ausweichende Antworten gab, schöpfte die Hebamme Verdacht, suchte nach und fand unter dem Divan, auf dem die M. L. nach ihrer Angabe entbunden hatte, die Leiche des Kindes in ein Tuch gehüllt. Wiederbelebungsversuche blieben erfolglos.

Die am 26. Februar von Herrn Prof. Kolisko vorgenommene gerichtliche Obduktion ergab: Die Leiche des weiblichen Kindes 47 cm lang, 2250 g schwer, regelmäßig gebaut, am Nabel ein frischsulziger Rest der abgerissenen Nabelschnur, in den unteren Ansatzknorpeln der Oberschenkel hirsekorngroße Knochenkerne. Lungenschwimmprobe positiv, Magen schwimmt, Darm sinkt unter, im Dickdarm Meconium. Das Lungengewebe von feinschaumiger Flüssigkeit durchsetzt. Im Lungensaft und im Mageninhalt mikroskopisch Fremdkörper (Spülwasserelemente). Die Schilddrüse am Halse fehlend. „Am Zungengrunde findet sich eine haselnußgroße, braunrote Vorwölbung, zu welcher von den Seiten her dicke Blutadern ziehen. Auf der Kuppe dieser Vorwölbung, dem blinden Loche entsprechend findet sich eine halblinsengroße, warzige Vorwölbung, welche nicht von Schleimhaut überkleidet ist, während der übrige Teil der Geschwulst von Schleimhaut überzogen wird. Nach rückwärts drängt die Geschwulst den Kehldeckel derart auf den Kehlkopfeingang nieder, daß derselbe verschlossen ist."

Das Gutachten lautete dahin, daß das Kind einige Wochen vor dem normalen Schwangerschaftsende lebend zur Welt gekommen sei, aber nur ganz kurze Zeit gelebt haben könne und in Spülwasser ertrunken sei. Die weitere Lebensfähigkeit wurde wegen der hochgradigen Verengerung des Kehlkopfeinganges ausgeschlossen. Dystopie der Schilddrüse.

Zur Untersuchung liegen die in schwachem Formalin aufbewahrten Halsorgane des Kindes vor. Das Präparat ist stark ausgebleicht.

Der ganze Zungengrund erhebt sich in Form einer halbelipsoiden Geschwulst, deren Längsaxe in der Medianebene liegt (siehe Abbildung oben). Nach vorne reicht sie bis an den Sulcus terminalis linguae und erhebt sich hier nur unmerklich aus der Ebene des Zungenrückens, während sie rückwärts steil gegen die stark vertieften Valleculae epiglotticae abfällt. Sie drückt die Epiglottis, mit der sie nicht verwachsen ist, stark nach rückwärts nieder, so daß der Kehlkopfeingang zu einer kleinen dreieckigen Lücke verengt wird. Die Oberfläche der Geschwulst ist flachhöckerig, von ziemlich glatter Schleimhaut überkleidet, rückwärts und in den seitlichen Anteilen, rechts reichlicher als links, finden sich zahlreiche Zungenbälge. Einige Blutgefäße schimmern blau durch die Schleimhaut. Nahe dem vorderen Ende der Geschwulst erhebt sich in der Mittellinie eine ziemlich

runde flachhügelige mit einer scharfen Furche rings umgebene Vorwölbung von graugelblicher Farbe. Ihr Durchmesser beträgt 5—5 1/2 mm. Eine kleinere etwa hanfkorngroße weniger scharf begrenzte Vorwölbung von ähnlichem Aussehen findet sich knapp dahinter, etwas links von der Mittellinie. Leider ist aus der Geschwulst in der Mittelebene ein schmales keilförmiges Stück ausgeschnitten, das aber verloren gegangen ist. Auf dem bei der Sektion gemachten Durchschnitt durch die Zunge ist die Geschwulst eben, gleichförmig, zeigt keine nennenswerten Struktureinzelheiten und grenzt sich in einer ziemlich scharfen, von der Gegend des Foramen coecum gegen den Grund der Valeculae epiglotticae verlaufenden, nach vorn unten leicht konvexen Linie gegen das faserige Zungenfleisch ab. In dieser Grenzlinie ist durch den Schnitt ein etwa mohnkorngroßes Cystchen eröffnet, das 11 mm hinter dem vorderen Pol der Geschwulst und 3 mm vor dem Oberrand des Zungenbeinkörpers liegt.

An der Vorderseite der Trachea ist von einer Thyreoidea nichts zu sehen. Die Thymus ist zweilappig, von normaler Größe. Dem rechten Lappen sitzt oben ein längsovales durch einen häutigen Stiel mit ihm verbundenes Läppchen auf, oberhalb der Spitze des linken Lappens liegt an der Vorderseite der Trachea ein erbsengroßes bis an den vierten Trachealring hinaufreichendes Thymusläppchen. Gleich hier sei erwähnt, daß diese Gebilde sich unter dem Mikroskop als Thymus erwiesen.

Durch die bei der Sektion gemachte Excision ist leider gerade der interessanteste Teil verloren gegangen, das Foramen coecum. Zwar findet sich in den untersuchten sagittal durch den Zungengrund und das Zungenbein angelegten Schnitten noch eine Reihe von Gebilden, die man als unmittelbare Abkömmlinge des Ductus thyreoglossus betrachten muß, aber über ihren Zusammenhang untereinander und mit diesem Gange läßt sich nur wenig Befriedigendes aussagen.

Mikroskopisch zeigt die Geschwulst am Zungengrunde folgendes Verhalten:

n) An der Zungenoberfläche grenzt sie an die Submucosa, in der einige größere Venen liegen, im Bereiche der oben erwähnten flachhügeligen Vorwölbung (Fig. 6, a auf Tafel II) aber reicht sie bis hart an das Oberflächenepithel, das hier auf 3—4 Lagen stark abgeplatteter Zellen verschmälert ist, stellenweise sogar vollständig fehlt. Im übrigen ist die Schleimhaut über der Geschwulst ziemlich glatt, ohne Papillen. Nach vorn reicht die Geschwulst bis an die Papillae circumvallatae (b), rückwärts endet sie etwa 1 1/2 mm vor dem Zungenbein (c).

o) Ihr Gerüst besteht aus einem feinen, fast nur aus blutleeren Capillaren und spärlichen Bindegewebsfasern gebildeten Netzwerk. Schmächtige Bindegewebstrabekel, in denen etwas stärkere Gefäße verlaufen, treten von der Submucosa und dem intermuskulären Bindegewebe in die Geschwulst ein, gliedern an den Randpartien einzelne Läppchen unvollständig ab und verlieren sich gegen die Mitte zu immer mehr ins zarte Netz der Haargefäße. Eine eigene Kapsel besitzt die Geschwulst nicht, ihr Gewebe grenzt direkt an die Muskulatur, deren Fasern hie und da mit Bindegewebstrabekeln zwischen die Randläppchen eintreten.

Die unregelmäßigen, zumeist abgerundeten Maschenräume des Netzes kommunizieren vielfach miteinander. Längs der größeren Trabekel und an

der Oberfläche der Geschwulst sind sie kleiner, häufig parallel mit diesen abgeflacht. Die Räume enthalten Epithelzellen, die größtenteils in einfacher oder mehrfacher Schicht die Wand bekleiden, stellenweise das Lumen fast ganz ausfüllen. Die Zellen sind zumeist ganz oder teilweise voneinander isoliert, unregelmäßig polyedrisch, ihr Protoplasma unscharf, verwaschen, die Kerne bald sehr klein, rund und tief dunkel gefärbt, bald sehr groß und hell, auch große dunkle Kerne sind zu sehen. Nur dort, wo die Zellen in einer Schichte die Wand bekleiden, liegen sie in geschlossenem Verbande, hier sind sie kubisch oder kurzzylindrisch, die Grenzen zwischen den einzelnen Zellen undeutlich, die Kerne von ziemlich gleicher Größe, rundlich oder oval, mit deutlichem Chromatingerüst. Dieses Verhalten ist am häufigsten an den Rändern der Läppchen und in den die Schleimhaut vorwölbenden Läppchen zu sehen, in denen die Lumina durchwegs sehr eng sind, auch solide Zellnester sind hier zu finden. Außer den abgestoßenen Zellen ist im Lumen der Räume kein Inhalt zu sehen. Sehen wir von den teils postmortalen, teils durch eine ungünstige Conservierung bedingten Veränderungen ab, so erhalten wir ein Bild, das der Schilddrüse eines Fötus aus den letzten Monaten wohl entspricht.

p) Links vom Sektionsschnitt findet sich an der oben beschriebenen Stelle ein Teil einer rundlichen, parallel mit der Geschwulstgrenze etwas abgeplatteten Cyste, die fast zur Hälfte ins Schilddrüsengewebe eingebettet liegt. Ihr größter Längsdurchmesser beträgt etwas über 1 mm, einige kleinere Cystchen stehen mit ihr in breiter Kommunikation. Ihre Auskleidung besteht aus mehreren Lagen sehr stark abgeplatteter Zellen.

q) Während in der eröffneten Hauptcyste kein Inhalt zu sehen ist, findet sich in einer Nebencyste eine schleimige, mit Haematoxylin blau gefärbte Masse. Von dieser Seitencyste geht ein kurzer, sich mehrfach teilender, mit einschichtigem kubischen Epithel ausgekleideter Gang aus, der in einer kleinen, innerhalb einer kleinzellig infiltrierten Stelle der Cystenwand anliegenden Gruppe von Drüsenschläuchen vom Aussehen seröser Drüsen endet (Fig. 7, d auf Tafel II). Auch in dem Ausführungsgang findet sich der blaue Inhalt. Ähnlich aussehende Drüsengruppen finden sich auch etwas weiter vorn, schon innerhalb der Muskulatur gelegen. Die Drüsenschläuche sind im Verhältnis zu den Ausführungsgängen sehr kurz. Diese sind vielfach erweitert, mit dem blauen schleimigen Inhalt erfüllt. An einer Stelle, wo mehrere Gänge, trichterförmig sich erweiternd, zusammentreten, bilden sie eine kleine Cyste, ausgekleidet von einem einschichtigen, niedrigen Epithel.

r) An dieser Stelle sei erwähnt, daß Drüsenausführungsgänge (Fig. 6, e), die in der Schleimhaut des Zungengrundes oberhalb der Geschwulst ausmünden, ebenfalls zu sehr kurzen Drüsenschläuchen vom Aussehen der serösen Drüsen führen. Schleimdrüsen von normalem Aussehen (Fig. 6, f) liegen an den Rändern der Geschwulst, stellenweise auch mitten im Schilddrüsengewebe, wohin ihre Ausführungsgänge auf dem Wege der Septa gelangen.

s) In die Furchen um die Papillae circumvallatae münden die Ausführungsgänge reichlich entwickelter seröser Drüsen (Fig. 6, g).

t) Angrenzend an die große Cyste liegt im Bereiche des Schilddrüsengewebes, mit reichen traubigen Verzweigungen zwischen dessen Follikeln sich ausbreitend, eine Gruppe sehr stark erweiterter Schleimdrüsenschläuche

(Fig. 6, h, Fig. 7 auf Tafel II). Von ihren zylindrischen Zellen sind nur zarte seitliche Umrisse zu sehen, die Kerne liegen flach an die Wand gedrückt. Den Inhalt bildet eine stellenweise fädige, aus Körnchen bestehende zart rosa gefärbte Masse. — Der Inhalt der typischen Schleimdrüsen zeigt in diesen Präparaten das gleiche Aussehen. — Hie und da füllt diese Masse auch einen Raum, dessen Wand Zellen vom Aussehen der Follikelzellen ganz oder teilweise bekleiden, was ich so erkläre, daß der Inhalt der erweiterten Schleimdrüsen in benachbarte Räume des Schilddrüsengewebes eingebrochen ist. Außerdem findet sich dieser Inhalt in Raumen mit einem niedrigen einschichtigen Epithel, offenbar erweiterten Aufführungsgängen. weiteren Verlauf der Über den Ausführungsgänge, von denen auch kurze Stücke mit normalen Aussehen (Fig. 7, a auf Tafel II) zu beobachten sind, kann ich nichts berichten, da der Sektionsschnitt durch diese Drüsengruppe geht. Eine Gruppe ähnlich veränderter Schleimdrüsenschläuche liegt rechts von Sektionsschnitt an der unteren Geschwulstgrenze.

u) In dem von dieser Seite untersuchten Stück finden sich zwei durch den Schnitt ebenfalls eröffnete Cystchen, der Lage nach mit der der linken Seite übereinstimmend. Soweit sie in den untersuchten Schnitten liegen, sind sie voneinander vollständig getrennt. Die vordere (Fig. 8, v auf Tafel II), die etwa 1 mm Durchmesser hat, halte ich für identisch mit der Cyste der linken Seite, da das ausgeschnittene, verloren gegangene Stück in dieser Tiefe nicht mehr sonderlich breit war. Ihre Wand ist im allgemeinen glatt, während die hintere, kleinere Cyste multiloculär gebaut ist (Fig. 8, h). Beide sind von abgeplattetem, mehrschichtigen Plattenepithel ausgekleidet, in den kleinen Nebencystehen, die manchmal nur kurze Blindsäcke darstellen, findet sich stellenweise auch geschichtetes Flimmerepithel, auf kurze Strecken trägt auch das Epithel der hinteren Hauptcyste einen Flimmersaum.

v) Ferner gehen von diesen beiden Cysten, an ihrer der Schilddrüsengeschwulst zugewendeten Seite verzweigte, mit Plattenepithel ausgekleidete Gänge (Fig. 8, p) ab, die meist auf kurze Strecke ein Lumen führen und dann solid werden. Ihr Epithel sieht auf Längsschnitten langgestreckt, auf Querschnitten schalig geschichtet aus, indem die Zellen am Rande stark abgeplattet, lanzett- und halbmondförmig, die in der Mitte polygonal erscheinen. Sie sind sehr hell mit scharfen Umrissen, die Randzellen sind dunkler gefärbt. Diese Gänge, die eine kurze Strecke weit in das Schilddrüsengewebe hineinragen, scheinen stellenweise an ihren Enden unmittelbar in dieses überzugehen. Auf Längsschnitten sieht es aus, als ob den großen hellen Zellen — die platten Randzellen nehmen gegen die Endausläufer zu an Menge immer mehr ab — eine halbmondförmige in der Mitte mehrschichtige Kappe von Follikelzellen aufsäße, auf Querschnitten scheint ein Kranz von diesen Zellen die großen blasenförmigen Endzellen eines Plattenepithelganges zu umgeben (Fig. 8, e). Bindegewebe ist zwischen diesen beiden verschiedenen Zellarten an solchen Stellen nicht zu sehen.

Fassen wir die Ergebnisse der Untersuchung von beiden Fällen zusammen, so kommen wir zu Folgendem.

In beiden Fällen liegt unter der Schleimhaut des Zungengrundes von der Gegend des Foramen coecum bis nahe an das Zungenbein

reichend, eine Geschwulst, in ihrer Hauptmasse bestehend aus Schilddrüsengewebe, das in seinem Aussehen dem an normaler Stelle liegenden Organ eines gleichalterigen Individuums im allgemeinen entspricht. Eine eigene Kapsel fehlt, das Schilddrüsengewebe lagert sich geradezu infiltrierend zwischen die Gebilde des Zungengrundes, sie durch den Druck teilweise schädigend, ein. So ist in Fall 1 das Schleimdrüsenlager unter der Schleimhaut entschieden flacher als in normalen Zungen, in Fall 2 finden sich über der Höhe der Geschwulst überhaupt nur Rudimente von Schleimdrüsen — als solche fasse ich die kurzen Drüsenschläuche von dem Aussehen seröser Drüsen, die sich hier finden, auf — in gleicher Weise sind vielleicht die unter q beschriebenen Drüsen zu beurteilen, da nach den gründlichen Untersuchungen von Schmidt (10) in den persistierenden Ductus thyreoglossus nur Schleimdrüsen einmünden.

Die Stelle, an der die Geschwulst bis hart unter die Schleimhaut des Zungengrundes reicht, wäre bei weiterem Leben des Kindes wahrscheinlich exulceriert und hätte eine Quelle von Blutungen abgeben können, ähnlich wie in den Fällen von Butlin (2) und Galisch (6).

In beiden Fällen finden wir zahlreiche, vielgestaltige Reste des Ductus thyreoglossus. Bemerkenswert sind vor allem die Plattenepithelgänge, die, in Fall 1 hauptsächlich von den beiden Hauptgängen, in Fall 2 von den Plattenepithelcysten ausgehend, reichverzweigt gegen das Schilddrüsengewebe auslaufen und in beiden Fällen mit Räumen, die von dem übrigen Schilddrüsengewebe in keiner Weise zu unterscheiden sind, in unmittelbarem Zusammenhang stehen. Ich halte den Schluß für berechtigt, daß diese Gänge die Reste der Matrix sind, die das eigentliche Schilddrüsengewebe geliefert hat.

In beiden Fällen münden Drüsen in die auf den Ductus thyreoglossus zurückzuführenden Hohlräume. In Fall 1 sind es normal aussehende Schleimdrüsen, allerdings in viel geringerer Zahl, als es bei persistierendem Ductus thyreoglossus gewöhnlich der Fall ist, in Fall 2 konnte ich, wie schon erwähnt, nur Rudimente solcher Drüsen, die vielleicht mit den Bochdalekschen Schläuchen identisch sind, vorfinden. Als Rudimente von solchen Drüsenausführungsgängen sind auch die kleinen ganz oder teilweise mit Flimmerepithel ausgekleideten Seitencysten zu betrachten, in die stellenweise auch Drüsenausführungsgänge von gewöhnlichem Aussehen mit 1 oder 2schichtigem kubischen oder cylindrischen Epithel einmünden.

Auch in den Hauptgängen (Fall 1) und den Hauptcysten (Fall 2) finden sich hie und da mitten unter dem Plattenepithel Flimmerzellen, das gleiche Verhalten, das gewöhnlich im Hauptstamme des persistierenden Ductus thyreoglossus zu beobachten ist. Die großen Cysten müssen auf den Hauptstamm zurückgeführt werden. Denn abgesehen davon, daß ihre Auskleidung größtenteils aus Plattenepithel besteht, gehen von ihnen die Plattenepithelgänge aus, was nicht zu erklären wäre, wenn man sie analog den Flimmercysten der Zungenwurzel von erweiterten Drüsenausführungsgängen herleiten wollte.

In beiden Fällen finden wir Schilddrüsen- und Schleimdrüsengewebe in inniger Nachbarschaft. In einem Gesichtsfelde kann man bunt durcheinandergewürfelt die Durchschnitte der charakteristischen Räume beider Gewebsarten sehen. Die Ausführungsgänge der Schleimdrüsen gehen dicht neben den soliden Plattenepithelgängen vom Hauptlumen ab. Weiterhin aber besteht zwischen den beiden Gangarten eine reinliche Scheidung, nirgends habe ich von einem dieser Plattenepithelgänge zweiter Ordnung einen Schleimdrüsengang abgehen sehen, ebensowenig wie ich das Gegenteil beobachten konnte. Dieses Verhalten bedeutet eine weitere Stütze für die oben ausgesprochene Ansicht, daß die Plattenepithelgänge zweiter Ordnung der eigentlichen Schilddrüsenanlage angehören.

Viel Schwierigkeiten bietet die Beurteilung der runden und verzweigten colloiderfüllten Hohlräume in Fall 1, die teils isoliert teils — dies gilt hauptsächlich für die verzweigten (Fig. 3) — unter den Endverzweigungen dieser Gänge an der Grenze gegen die Hauptmasse des Schilddrüsengewebes zu finden sind. Schmidt (10) unterscheidet in den colloidführenden Begleitern des persistierenden Ductus thyreoglossus zwischen Colloiddrüsen und Schilddrüsenfollikeln. Als erstere bezeichnet er teils gang-, teils bläschenförmige Hohlräume, die zumeist von Drüsenausführungsgängen abgehen, manchmal gemischt mit den Schleimdrüsenkanälchen in einem Drüsenknäuel beisammen liegen und neben ihnen in den gemeinsamen Ausführungsgang münden.

Schmidt hält sie für zum Teil mangelhaft entwickelte, zum Teil in Rückbildung begriffene Schleimdrüsen. Die Gebilde dagegen, die er als Schilddrüsenfollikel anspricht, liegen unter den hintersten, von seinen tiefsten Punkten abgehenden Verzweigungen des Ductus thyreoglossus, dicht vor und über dem Zungenbein. Schmidt fand sie zweimal unter einer größeren Anzahl mikroskopisch untersuchter Zungen, einmal isoliert, einmal in Verbindung mit den Endzweigen

des Ductus. Der Unterschied gegenüber den sogenannten Colloiddrüsen besteht scheinbar hauptsächlich in ihrer Lage und der Größe der Räume. Dieses Urteil eines peinlich gewissenhaften Beobachters mahnte mich zu größter Vorsicht. Daß Schleimdrüsen unter abnormen Verhältnissen sehr abweichende Bilder darbieten können, geht aus den bei Fall 2 (q, r) beschriebenen Befunden hervor und es ist bekannt, daß in den verschiedenen drüsigen Organen der Inhalt unter besonderen Verhältnissen das Aussehen von Colloid annehmen kann. Dennoch möchte ich die colloidführenden Räume des Falles 1 sämtlich für Schilddrüsengewebe ansehen, da zu einer anderen Annahme kein zwingender Grund vorliegt. Nirgends habe ich eine Verbindung mit einem Drüsenausführungsgang oder einem ähnlichen Gebilde gesehen und auch die Verbindungen mit Plattenepithelgängen sind sehr spärlich. Aus der Ähnlichkeit der verzweigten Colloidräume mit dem Gewebe der Thyreoidea eines Neugeborenen schließe ich, daß auch in späterer Zeit an diesen Stellen noch eine Neubildung von Schilddrüsengewebe stattgefunden hat. Auch die dicht unter der Schleimhaut gelegene (unter 1 beschriebene) Follikelgruppe halte ich für Schilddrüsengewebe, zumal die Schleimdrüsen in der Submucosa im übrigen trotz ihrer schwächeren Entwickelung einen vollständig normalen Bau aufweisen.

In Fall 1 gehen vom Foramen coecum zwei in der Medianebene gelegene Hauptgänge aus, die den vorderen Pol der Geschwulst wie eine Gabel umgreifen. Um die Bedeutung dieser Erscheinung in das entsprechende Licht zu setzen, muß ich etwas weiter ausholen.

Erdheim (5) hat in drei Fällen von totaler und einem Falle von halbseitiger Schilddrüsenaplasie — es waren sämtlich Kinder des ersten Lebensalters, in den Fällen von totaler Aplasie waren die Anzeichen des congenitalen Myxoedems vorhanden — am Zungengrunde eigentümliche Geschwülste gefunden. Sie waren größtenteils von kleincystischem Aufbau, daneben fanden sich auch große Plattenepithelcysten, die teils einen flüssigen Inhalt, teils solide aus konzentrisch geschichteten Epithelien bestehende Massen enthielten. Auch Cysten, deren Auskleidung ganz oder teilweise aus geschichtetem Flimmerepithel bestand, waren vorhanden. In allen Fällen fanden sich sogenannte cavernöse Räume, „längliche oder unregelmäßig geformte Räume, die oft miteinander kommunizieren und zwischen sich nur schmale Bindegewebssepta lassen. Ihr auskleidendes Epithel ist einschichtig, platt, mit großen, hellen Kernen. Den Inhalt bildet ein Gerinsel, das die Schleimreaktion gibt oder zellige

Elemente.“ In dem Falle von halbseitiger Schilddrüsenaplasie fand sich eine kleine Gruppe charakteristischer Schilddrüsenfollikel. In allen vier Fällen war der Ductus lingualis in zwei Schenkel gespalten, die in der Medianebene lagen und die Hauptmasse des Tumors gabelförmig umgriffen. Die Teilung erfolgte in verschiedener Höhe, in zwei Fällen erschien der Sporn zwischen den beiden Schenkeln breit wie eine Papilla circumvallata an der Zungenoberfläche, ebenso wie in meinem Falle 1. Deshalb müssen wir die Gegend zwischen den beiden Hauptmündungen als Foramen coecum betrachten, wofür auch der Umstand spricht, daß von hier ebenso wie vom Lumen der Hauptgänge Plattenepithelgänge in die Tiefe rücken.

Dieses merkwürdige übereinstimmende Verhalten, das sonst noch nirgends beobachtet worden ist, macht es wahrscheinlich, daß die Fälle Erdheims mit meinen aetiologisch zusammengehören und daß nur ein gradueller Unterschied zwischen den beiden Arten von Mißbildungen besteht. Erdheim teilt diese Anschauung und charakterisierte gelegentlich mir gegenüber seine Fälle als einen gänzlich mißlungenen Versuch, an abnormer Stelle Schilddrüsengewebe zu entwickeln. An dieser Stelle erlaube ich mir, Herrn Dr. Erdheim für die Aufschlüsse, die er mir über seine Untersuchungen gegeben hat, und für mehrfache Anleitungen den schuldigen Dank auszusprechen.

Wie diese Mißbildungen zustande kommen, ist ziemlich unklar. Zwei Möglichkeiten wären denkbar: entweder, daß das ganze Organ oder ein Teil davon den normalen Descensus nicht durchmacht — sei es, daß der Grund dafür in einer mangelnden Gestaltungskraft der Anlage oder in einem äußeren Umstande, wie etwa dem Ausbleiben von Verwachsungen mit anderen caudalwärts rückenden Organen zu suchen ist — oder, daß in demjenigen Teil des Ductus thyreoglossus, der normalerweise die Schilddrüse liefert, d. i. an seinem blinden Ende, die Bildung von Schilddrüsengewebe aus irgend einem Grunde vollständig oder teilweise gehemmt ist und daß deshalb ein höher gelegener Teil des Ductus vicariierend die Bildung von Schilddrüsengewebe mit mehr oder weniger Erfolg übernimmt. Bedauerlicherweise ist über das Verhalten der Thyreoidea am Halse in den Fällen von Struma baseos linguae sehr wenig bekannt. Die palpatorische Untersuchung der nicht vergrößerten Thyreoidea ist sehr unverläßlich, und auch die Tracheotomie, die in einigen Fällen der Operation vorausgeschickt worden ist, kann keinen einwandfreien Aufschluß geben. Seziert wurden aber bloß 2 Fälle. Der eine (Hickmann (7)) betraf ein 16 Stunden altes

Mädchen, das infolge eines Zungengrundtumors, der den Kehlkopfeingang durch Niederdrücken der Epiglottis, ähnlich wie in meinem Falle 2 stenosiert hatte, erstickt ist. In dem Berichte ist über das Verhalten der Halsorgane nichts angegeben. Im zweiten Falle (Staelin (12)) wurde bei einer 77jährigen Frau, die an Carcinoma ventriculi gestorben war, als zufälliger Befund eine Struma baseos linguae entdeckt. Die mäßig vergrößerte Thyreoidea soll gewöhnliche Struktur gezeigt haben.

Aus den oben angeführten Gründen kann man die 4 Fälle Erdheims wohl zur Struma baseos linguae zählen. Denn auch in den bisher bekannt gewesenen Fällen war das Schilddrüsengewebe am Zungengrund keineswegs immer normal. Im Falle Chamissos (3) beispielsweise war es hochgradig pathologisch verändert, seine Patientin, bei der bei der Tracheotomie keine Thyreoidea gefunden wurde, war eine „Cretine".

Während die Struma baseos linguae bisher ausschließlich bei weiblichen Individuen beobachtet worden ist, befindet sich unter Erdheims Fällen ein Knabe. Chamisso sucht diese Bevorzugung des weiblichen Geschlechts damit zu erklären, daß bei Männern wegen der grösseren Weite des Rachenraumes der Tumor an der Zungenbasis symptomlos bleibe und der Beobachtung entgehe. Auch bei Frauen bleibt ja die zweifellos angeborene Geschwulst meist lange symptomlos, und erst wenn eine stärkere Größenzunahme stattfindet, zu der die Thyreoidea bei Frauen bekanntermaßen überhaupt mehr neigt als bei Männern, treten geringe Beschwerden auf. In mehreren Fällen wurde die Geschwulst ganz zufällig entdeckt.

Unklar ist mir die Bedeutung der in Fig. 4 wiedergegebenen Spalträume. Die Beschreibung, die Erdheim (5) für seine „cavernösen Räume" gibt, paßt ziemlich darauf, doch ist mir dieser Ausdruck zu unbestimmt, als daß ich ihn weiterverschleppen möchte.

Auch scheint es mir sehr fraglich, ob die Gebilde, die verschiedene Autoren in der Umgebung von Cysten der Zungenwurzel und am Zungenbein als cavernöse Räume bezeichnen, identisch sind.

Ähnlich den Fällen Erdheims ist auch ein Fall von Aschoff (1), der bei einem halbjährigen Mädchen mit totalem Schilddrüsenmangel und Anzeichen leichten Myxoedems am Zungengrunde eine gut erbsengroße Geschwulst fand, „die sich aus zahlreichen kleinen, mit colloidartig-glänzendem Inhalt erfüllten Hohlräumen zusammensetzte. Mikroskopisch bestand sie aus vielbuchtigen, kommunizierenden Cysten, die mit einem sehr wechselnden Epithel ausgekleidet waren. Den

Inhalt bildete eine homogene von glänzenden Kugeln durchsetzte mit Haemotoxylin im Gegensatz zum Inhalt der Schleimdrüsen nur schwach gefärbte Masse. Nach der Schleimhaut zu bestand ein mit Plattenepithel ausgekleideter, mit zahlreichen Epithelperlen ausgefüllter, zapfenreicher Fortsatz". Nach abwärts zu verliefen einige Ausführungsgänge von Schleimdrüsen. Aschoff kam zu dem Schlusse, daß der Tumor, dem er eine vikariierende Funktion für die fehlende Schilddrüse zumutet, aus dem sekundären Drüsengangsystem des Ductus thyreoglossus entstanden sei.

Ferner ist auch ein Fall, den Hanszel (8) mitteilt, wahrscheinlich als Struma baseos linguae zu betrachten. Bei einer 50jährigen Frau, die seit 21 Jahren an unbedeutenden Beschwerden beim Sprechen litt und wegen der Atembeschwerden, die sich bei längerer Rückenlage einstellten, auf einem steil aufgerichteten Kissen schlief, fand sich, dem Zungengrunde breit aufsitzend, ein kleinapfelgroßer, knorpelharter Tumor, der den Isthmus faucium vollständig ausfüllte. Da die submaxillaren Lymphdrüsen geschwollen waren, dachte man an eine maligne Geschwulst und trug auf galvanokaustischem Wege von der Kuppe des Tumors ein kleines Stückchen zur Untersuchung ab. Die histologische Untersuchung, die Erdheim (5) vornahm, ergab unter intakter Schleimhaut in einem derben Stroma größere und kleinere mit Plattenepithel ausgekleidete Hohlräume. Manche enthielten im Lumen eine schleimige Masse, andere waren vollständig mit Zellen ausgefüllt, die zum Teil Schichtungskugeln bildeten. In geringer Zahl waren vom Zylinderepithel ausgekleidete Gänge zu sehen. Schilddrüsenfollikel wurden nicht gefunden, doch da das abgetragene Stück sehr klein war, läßt sich dennoch annehmen, daß es sich um eine Struma baseos linguae handelte, zumal palpatorisch nichts von der Schilddrüse nachzuweisen war. Die bei der mikroskopischen Untersuchung gefundenen epithelialen Gebilde, dürften Reste des Ductus thyreoglossus gewesen sein.

In allen bisher bekannten Fällen besaßen die Tumoren einen durchaus gutartigen Charakter.

Die Operation wurde in der verschiedensten Weise vorgenommen; vom Munde aus zumeist durch Ausschälen nach medianer Spaltung der Schleimhaut — diese Methode ist wohl einer der Hauptgründe dafür, daß über das Verhalten des Ductus thyreoglossus in diesen Fällen so wenig bekannt geworden ist — von der Wange aus nach Kocher und nach temporärer Resektion des Unterkiefers nach Langenbeck, vom Halse aus durch die Muskulatur der Zungenwurzel, auch unter Cocainanaesthesie mittels galvanokaustischer

Schlinge wurde der Tumor abgetragen. In einigen Fällen wurde der Operation die prophylaktische Tracheotomie vorausgeschickt, doch scheint sie entbehrlich zu sein, auch dürfte ein energisches Vorziehen der Zunge, eventuell nach Durchtrennung der Arcus glossopalatini das Operationsfeld in den meisten Fällen zugänglich machen. Auf eine radikale Entfernung der Schilddrüsengeschwulst kommt es ja nicht an, sie kann sogar äußerst gefährlich werden. In den Fällen von Chamisso (3) und Seldowitsch (11) traten nach der Exstirpation der Geschwulst Ausfallserscheinungen auf, die sich im Falle von Seldowitsch auf Thyreoidinbehandlung besserten. Im Falle von Chamisso wurde, wie schon gesagt, bei der Tracheotomie keine Thyreoidea gefunden, Seldowitsch konnte sie nicht palpieren. Möglicherweise sind auch in meinem Falle 1 Ausfallserscheinungen vorhanden.

Ich kann noch einen Fall anführen, der aber meines Wissens weder veröffentlicht noch genauer untersucht worden ist. Herr Primarius Docent Dr. Ewald hatte die Güte, mir mitzuteilen, daß er im Jahre 1890 als supplierender Assistent am Institute für gerichtliche Medizin ein Kind mit einer Struma baseos linguae seziert und daß Herr Professor Kolisko die Diagnose bestätigt habe. Das Präparat scheint verloren gegangen zu sein.

Erklärung der Abbildungen im Text.

Literaturverzeichnis.

1. Aschoff, Über einen Fall von angeborenem Schilddrüsenmangel, Medizinische Gesellschaft Göttingen, Deutsche med. Wochenschrift 1899 (Vereinsbeilage).
2. Butlin, On two cases of glandular Tumour of the tongue. Clinical Society's Transact. 1790, Vol. 23, pag. 118 und Brit. med. Journal, 8. III. 1890, pag. 545, citiert nach Chamisso.
3. v. Chamisso, Die Struma der Zungenwurzel, Bruns' Beiträge, Bd. 19, p. 281, 1897.
4. v. Eiselsberg, Die Krankheiten der Schilddrüse, 38. Lief. der Deutschen Chirurgie, 1901.
5. Erdheim, I. Über Schilddrüsenaplasie. II. Geschwülste des Ductus thyreoglossus. III. Über einige menschliche Kiemenderivate. Zieglers Beiträge, Bd. 35, 2. Heft, p. 366.
6. Galisch, Struma accessoria baseos linguae, Deutsche Zeitschrift für Chirurgie, Bd. 39, p. 560, 1894
7. Hickmann, Congenital tumour of the base of the tongue passing down the epiglottis on the larynx and causing death by suffocation sixteen hours after birth. Pathological Transactions, 1869, Vol. 20, p. 160, citiert nach v. Chamisso.

8. Hanszel, Ein seltener Tumor des Zungengrundes, Archiv f. Laryngologie, Bd. 14, Heft 1, p. 2.
9. Onodi, Struma accessoria am Zungengrunde, Archiv f. Laryngologie, Bd. 13
10. Schmidt, M. B., Über die Flimmercysten der Zungenwurzel und die drüsigen Anhänge des Ductus thyreoglossus. Festschrift für B. Schmidt, Jena 1896.
11. Seldowitsch, Ein Fall von Struma accessoria baseos linguae. Centralblatt für Chirurgie No. 17. pag. 499, 1897.
12. Staelin, Zur Casuistik der accessorischen Schilddrüse. Jahrbücher der Hamburgischen Krankenenstalten. III. 2. 1891/92 p. 413.
13. Storrs, Lingual goitre, Annales of surgery 1894. September. Referat im Centralblatt f. Chirurgie 1904 No. 52.
14. Teweles, Ein Fall von Struma der Zungenwurzel, Wiener klinische Wochenschrift, 1902, No. 8, p. 204.

II.

Aus der Leipziger chirurgischen Universitätsklinik.
(Geheimrat Prof. Dr. Trendelenburg.)

Über Laminektomie bei spondylitischen Lähmungen.

Von
Dr. C. Sultan,
Assistenzarzt.

(Mit 9 Abbildungen.)

Seitdem im Jahre 1899 Herr Geheimrat Trendelenburg [1]) über 8 Fälle von spondylitischen Lähmungen berichtet hatte, bei denen die Laminektomie von ihm ausgeführt war, scheint dieser Eingriff bei Wirbelcaries mit medullären Störungen nur selten vorgenommen worden zu sein, obwohl die damals mitgeteilten Resultate dazu ermutigten.

Hie und da wurde in der Folgezeit ein erfolgreich operierter Fall publiziert, so von Braun [2]), Höftmann [3]), Sick [4]). In dem Braunschen Falle handelte es sich um ein 18jähriges Mädchen, das seit mehreren Jahren an einer Spondylitis litt. Die unteren Extremitäten waren seit $^1/_2$ Jahre gelähmt. Eine längere Zeit durchgeführte Extensionsbehandlung war erfolglos geblieben. Braun führte die Resektion des 5., 6. und 7. Brustwirbelbogens aus. Schon wenige Tage nachher trat Besserung auf, die schnell Fortschritte machte.

Höftmann erzielte Heilung der Lähmungen bei einem 9jährigen Mädchen, dessen Spondylitis eine totale Paraplegie der Beine sowie

---

1) Trendelenburg, Verhandlungen der deutschen Gesellsch. f. Chirurgie 1899 28. Kongreß und Langenbecks Archiv Bd. 59.

2) Braun, Göttinger mediz. Gesellsch. 1900, 5. Juli.

3) Höftmann, Heilung einer Paraplegie nach Resektion von 4 Wirbelbögen und Auslöffelung eines tuberkulösen Abszesses. Deutsche med. Wochenschr. 1900. Nr. 31.

4) Sick, Ärztl. Verein Hamburg 1901, 10. Dezember.

eine Parese von Blase und Mastdarm bewirkt hatte. Die orthopädische Behandlung war ohne Resultat geblieben.

Nach Resektion des 3.—6. Dorsalwirbelbogens wurde die Dura gespalten, das Rückenmark beiseite geschoben und ein großer, käsiger mit Knochenbröckeln untermischter Abszeß, der dem 3., 4. und 5. Wirbelkörper angehörte, ausgelöffelt. Es trat daraufhin schnelle Besserung auf. 7 Monate später konnte das Kind ohne Stock umhergehen, die Blasen- und Mastdarmlähmungen waren behoben. Eine Fistel war nicht zurückgeblieben.

Sick publizierte einen Fall von spondylitischer Lähmung, den er durch die Laminektomie zur Heilung brachte. Hier gestaltete sich die Operation ähnlich wie in dem eben zitierten Falle Höftmanns. Es wurde nach Resektion von 4 Wirbelbögen die Dura gespalten und sodann eine thoracale Nervenwurzel rechterseits durchschnitten, um das Mark nach links beiseite ziehen zu können. Nun gelang es, käsige Herde in den Wirbelkörpern sowie einen prävertebraben Abszeß zugänglich zu machen und auszukratzen. Schon am 3. Tage nach der Operation traten die ersten Zeichen der Besserung auf, die dann rasch fortschritt. Die Wunde war nach kurzer Zeit geheilt. $^3/_4$ Jahre später waren weder Lähmungen noch Sensibilitätsstörungen nachzuweisen. Die Kyphose war fest. Die Nachbehandlung hatte in Tragen von Gipskorsetts bestanden.

Zwei hierher gehörige Fälle, bei denen F. Krause die Lminektomie ausgeführt hat, teilte Selberg[1]) mit. Im ersten Falle handelte es sich um einen 32 Jahre alten Mann, bei dem kein Gibbus bestand, und der mit Schmerzen in der Lumbalgegend und in den Beinen erkrankt war. Bald bildete sich eine totale schlaffe Paraplegie der Beine aus, Störungen der Blasen- und Mastdarminnervation, sowie ausgedehnte Sensibilitätsstörungen. Resektion des 4. und 5. Brustwirbelbogens. Es wurde eine tuberkulöse Arachnitis festgestellt. Eine Exstirpation des tuberkulösen Gewebes erschien unausführbar. 15 Tage post operat. kam der Patient an einer Pneumonie ad exitum. Der Sektionsbefund ist nicht mitgeteilt. Doch scheint hier keine primäre Wirbeltuberkulose bestanden zu haben.

Der 2. Fall Selbergs betrifft einen 7jährigen Knaben, dessen Spondylitis zur totalen spastischen Lähmung der Beine sowie zur Blasen- und Mastdarmlähmung geführt hatte. Die Laminektomie zeigte 3 Wirbelkörper cariös. Das Mark war durch tuberkulöse Granulationen comprimiert. Ein prävertebraler Abszeß wurde entleert. Drainage.

---

1) Selberg, Freie Vereinigung der Chirurgen Berlins. 10. Nov. 1902.

Die Lähmungen wurden erst nach 5 Monaten gebessert. Nach $1\frac{1}{2}$ Jahren war völlige Heilung eingetreten.

Über eine größere Zahl von Laminektomien wegen spondylitischer Lähmungen berichtet Tillmanns[1]). Er hat 11 Kinder im Alter von $1\frac{3}{4}$—14 Jahren, die trotz längerer unblutiger Behandlung mit Extension etc. keine Neigung zur Besserung zeigten, operiert. Mit Ausnahme von 2 Fällen, in denen der cariöse Prozeß wohl schon völlig oder nahezu ausgeheilt war, handelte es sich um floride Wirbeltuberkulose. Wenn auch in den meisten Fällen ein unmittelbarer Erfolg des Eingriffes zu constatieren war, so gestaltete sich doch der weitere Verlauf im allgemeinen ungünstig. Auf Grund seiner Erfahrungen ist Tillmanns geneigt, sich der Ansicht Trendelenburgs anzuschliessen, daß die Chancen der Laminektomie dort am besten sein werden, wo nach Ausheilung des tuberkulösen Prozesses eine Stenose des Spinalkanals zurückgeblieben ist, durch welche die medullären Störungen bedingt sind.

4 Fälle von spondylitischen Paraplegien, die besonderes Interesse dadurch beanspruchen, daß er sich um Caries der hinteren Wirbelabschnitte — Bögen und Dornfortsätze — gehandelt hat, veröffentlichte Wieting[2]). Drei von diesen Patienten wurden operiert.

1. 14jähriges Mädchen mit Lähmung der Beine, der Blase und des Rectums. Der 11. Dornfortsatz sowie der ganze Bogen waren sequestiert. Operative Entfernung des 10., 11. und 12. Bogens. Mächtige epidurale Granulationen wurden beseitigt. Besserung wurde nicht erzielt.

2. $5\frac{1}{2}$jähriges Kind. Paresen der Beine, Reflexsteigerungen. — Der 7., 8., und 9. Wirbelbogen werden abgetragen. Der 8. Bogen zeigte sich cariös, sequestriert. Vom 8. Dornfortsatz war nichts mehr übrig geblieben. Epidurale, ödematöse Granulationen. Medulla stark vorquellend. Marksymptome bald gebessert.

3. 35jähriger Mann. Paresen der Beine. Reflexe gesteigert. 4. und 5. Bogen und Dornfortsatz cariös und großenteils sequestriert. 4., 5. und 6. Bogen werden reseciert. Um die rings die Medulla umgebenden epiduralen Granulationen entfernen zu können, müssen 2 Nervenwurzeln (4. und 5.) durchschnitten werden. Einen Tag

---

1) Tillmanns, Über die Entstehung u. Behandl. der spondyl. Lähmungen. Archiv f. klin. Chir. Bd. 69.

2) Wieting, Über die Tuberkulose der Wirbelsäule bes. ihrer hinteren Abschnitte und über die Entstehung retropharyngealer Abszesse. Arch. f. klin. Chirurgie. Bd. 71.

nach der Operation starb der Patient, wie Wieting annimmt, an Chloroformvergiftung (Degeneration des Herzmuskels, Verfettung der Nierenepithelien).

Über die seltenere Lokalisation der Caries an den Wirbelbögen, die den Wietingschen Fällen ihren besonderen Wert verleiht, werden wir später noch zu sprechen haben.

Eine sehr ausführliche Zusammenstellung der früher bis 1894 gemachten 103 Laminektomien bei spondylitischen Lähmungen brachte Chipault[1]). Unter Verwertung dieses großen Materials kommt er zu Schlußfolgerungen, die den Wert der Laminektomie als recht zweifelhaft erscheinen lassen. Auf Einzelheiten dieser interessanten Arbeit werden wir später zurückkommen. Schon hier möchte ich aber bemerken, daß in dieser Zusammenstellung eine Reihe von Fällen angeführt ist, in denen der operative Eingriff von unzweifelhaftem dauernden Erfolg gekrönt wurde (Mc Ewen, Horsley, Lane[2]).

An der Leipziger chirurgischen Klinik sind nun seit dem Jahre 1899 noch 6 weitere Laminektomien wegen spondylitischer Lähmungen gemacht worden, so daß wir zusammen mit den 8 früher operierten, über die Trendelenburg auf dem Chirurgencongreß 1899 berichtete, über 14 Fälle verfügen. Wenn in Folgendem über die 6 neuen Fälle berichtet werden soll, so ist es vielleicht von Interesse bei dieser Gelegenheit das Resultat der Nachuntersuchung der in der oben citierten Arbeit besprochenen Patienten mitzuteilen.

Von den 8 Patienten sind noch 6 am Leben. Der eine, 7 Monate nach der Operation verstorbene war ein 11jähriger Knabe, der am 12. V. 96 operiert wurde. Es war bei ihm keine Besserung der medullären Symptome eingetreten. Er ist zu Hause gestorben, so daß ein Sektionsbefund nicht erhoben werden konnte.

Der zweite, später gestorbene Patient, ein junger Mann von 18 Jahren, wurde am 4. V. 98 operiert. Auch hier war keine Besserung der Lähmungen erreicht worden.

1) Chipault, Études de chirurgie médullaire. Paris 1894. Maladies du Rachis et de la Moëlle. Traité de chirurgie. Le Deutu et Delbet. IV.

2) Eine operative Therapie, aber nicht auf dem Wege der Laminektomie, empfiehlt Ménard. (Étude pratique sur le mal de Pott. Paris 1900. Ref. Zentralblatt f. Chir. 1901.) Er sucht dem primären Herd in den Wirbelkörpern dadurch beizukommen, daß er nach Fortnahme der hinteren Teiler einer oder mehrerer Rippen und der dazugehörigen Processus transversi auf den kariösen Wirbelkörper vordringt, ihn nach Möglichkeit mit dem scharfen Löffel ausräumt und dann drainiert. Die Möglichkeit, auf diese Weise wirklich radikal zu operieren, d. h. alles tuberkulöse und kariöse Gewebe zu entfernen, scheint mir recht gering. Indessen hat Ménard anscheinend gut Resultate erzielt, über deren Dauer leider nichts mitgeteilt wird.

Am 7.VII. 99 wurde bei ihm eine zweite Laminektomie vorgenommen. Die Medulla zeigte sich hierbei unterhalb der alten Operationsstelle eine Strecke weit kaum gänsefederkieldick und war an dieser Stelle auffallend weich. In der Annahme, daß der Druck auf die Medulla durch die Prominenz eines Wirbelkörpers verursacht ist, über die das Mark angespannt erscheint, wie eine Saite über den Steg, wird die Medulla mit Häkchen vorsichtig beiseite gehoben und an der Vorderwand des Wirbelkanals von dem prominenten Wirbelkörper eine Schicht von $^1/_2$—1 cm Dicke weggemeißelt; darauf Reposition der Medulla.

Aber auch dieser Eingriff brachte keine Besserung. Unter Fortdauer der Motilitäts- und Sensibilitätsstörungen, wozu sich auch Lähmung von Blase und Mastdarm gesellten, sowie ausgedehnter Decubitus ging Pat. ein Jahr nach der 2. Operation zugrunde.

Die Sektion ergab: Spondylitis, schwere Kyphoskoliose der Brustwirbelsäule, Lordose der Lendenwirbelsäule. Schwerer Decubitus in beiden Trochantergegenden. Perforation der Kapsel des rechten Hüftgelenks und gangränöse Coxitis.

Wenn wir die 6 noch lebenden Patienten zeitlich nach den Operationsdaten ordnen, so ist zuerst zu nennen (I) ein Patient A. M. (Nr. 2 in Trendelenburgs Tabelle, l. c.).

Bei ihm ist im Alter von 17 Jahren wegen einer hochgradigen spastischen Parese beider Beine, die seit einem Jahr bestand und durch eine seit frühester Kindheit bestehende Spondylitis verursacht war, am 5. X. 96 die Laminektomie ausgeführt worden. Dabei zeigte sich die Dura braunblau verfärbt, der Wirbelkanal verengt. Die Wirbelbögen 5—7 der Brustwirbelsäule wurden reseciert. Pat., der seit fast 5 Monaten vor der Operation völlig unfähig war, zu gehen, und dessen Zustand sich unmittelbar nach der Operation insofern verschlimmert hatte, als eine Lähmung der vorher intakten Blase auftrat, besserte sich allmählich so weit, daß er im Sommer 98 wieder aufstehen konnte. Die Continenz der Blase war vollkommen zurückgekehrt. Er konnte mit Stöcken eine Viertelstunde lang gut umhergehen. Die Sensibilität ist völlig normal.

Jetzt, nach $7^1/_2$ Jahren, zeigt sich der Zustand noch weiter gebessert. Es bestehen zwar noch Spasmen im linken Bein sowie Patellar- und Fußclonus linkerseits. Jedoch kann Pat. mit einem Stock gut umhergehen. Der Gibbus ist angeblich seit der Operation nicht stärker geworden. Pat. ist als Zigarrenarbeiter tätig.

An zweiter Stelle wäre über die (II) Patientin L. (Nr. 3 in Trendelenburgs Tabelle, l. c.) zu berichten. Dieses zur Zeit der Operation 18 Jahre alte Mädchen war 2 Jahre vorher an Spondylitis erkrankt. Ein halbes Jahr vor der Operation begannen Lähmungen der unteren Extremitäten aufzutreten. Besonders das l. Bein war hochgradig paretisch. Nach der Aufnahme in die Klinik nahm die Schwäche in den Beinen rasch zu, so dass Patientin weder gehen noch stehen konnte. Außerdem bestand eine wachsende Hypästhesie des l. Beines. Bei der Operation am 11. 3. 98 wurden die Brustwirbelbögen 11 und 12 sowie der Bogen des 1. Lendenwirbels reseciert und eine Verengerung des Wirbelkanals festgestellt. Die Lähmungen sowie Sensibilitätsstörungen schwanden nun rasch,

so daß die Patientin bereits 6 Wochen nach der Operation geheilt (mit Stützkorsett) entlassen werden konnte.

Diese Besserung hat angehalten. Patientin ist jetzt, $5^3/_4$ Jahre nach der Operation, einer schriftlichen Mitteilung zufolge völlig imstande umherzugehen und ihren Haushalt zu besorgen (sie hat inzwischen geheiratet). Die Schwäche im linken Bein ist ganz geschwunden, gelegentlich treten Parästhesien (Kribbeln) im linken Bein auf, was ihr aber weiter keine Störung bereitet. Das Stützkorsett hat sie nur ein halbes Jahr lang getragen. Die Verkrümmung hat angeblich nicht zugenommen.

(III) Bei der Pat. P. (Nr. 4 in Trendelenburgs Tabelle, l. c.) sind auch bereits $5^3/_4$ Jahre seit der Operation verflossen. Diese damals 14-jährige Patientin hatte schon seit 3 Jahren an einer Caries der Wirbelsäule mit Bildung eines starken Gibbus im Bereiche der unteren Brustwirbel gelitten. Lähmungen bestanden erst seit einigen Wochen; sie verschlimmerten sich bald nach der Aufnahme rasch, so daß das Gehen und Stehen unmöglich wurde. Sensibilitätsstörungen bestanden nicht. Am 25. 3. 98 wurden die Bögen des 9.—11. Brustwirbels reseciert. Der Wirbelkanal war verengt. Schon wenige Tage nach der Operation zeigten die Lähmungen deutliche Besserung, die allmählich rasche Fortschritte machte. Ein halbes Jahr nachher konnte Patientin ohne Unterstützung gehen, Treppen steigen u. s. w.

Die jetzt nach $5^3/_4$ Jahren vorgenommene Nachuntersuchung dieser Patientin ergab ein dauerndes sehr günstiges Resultat. Sie kann, völlig ohne Stütze, umhergehen, ja sogar laufen, Treppen steigen u. s. w.

Die Kraft des rechten Beines ist etwas verringert. Die Patellarreflexe sind beiderseits gesteigert. Fußclonus ist nicht auszulösen. — Der starke, sehr prominente Gibbus betrifft von dem 6. Brustwirbel abwärts die ganze Brustwirbelsäule. Er ist absolut unempfindlich gegen Druck. Die Verkrümmung hat angeblich in den letzten 2 Jahren starke Fortschritte gemacht. Ein Stützkorsett, mit dem Pat. entlassen wurde, ist von ihr seit etwa 2 Jahren nicht mehr getragen worden. Diese Unterlassung ist wohl zum Teil der Grund für die Zunahme der Verkrümmung.

(IV) Der nächste Fall ist von besonderem Interesse, weil er beweist, daß auch sehr lange bestehende medulläre Störungen durch den operativen Eingriff noch günstig zu beeinflussen sind. Es handelt sich um einen zur Zeit der Operation 36jährigen Mann St. (Nr. 8 in Trendelenburgs Tabelle, l. c.), bei dem 17 Jahre vorher, zugleich mit dem ersten Zeichen der cariösen Wirbelerkrankung auch Compressionserscheinungen des Rückenmarks auftraten. Sie äußerten sich in Anästhesien und Lähmungen der Beine sowie Lähmung der Blase. Der Zustand, durch welchen Pat. in den ersten 3 Jahren zur dauernden Bettruhe gezwungen war, änderte sich allmählich so weit, daß er schließlich imstande war, mit großer Anstrengung und auf 2 Stöcke gestützt etwas zu gehen. Die Incontinenz der Blase hingegen bestand fort und machte das dauernde Tragen eines Urinals nötig.

Dieser Zustand, hochgradige spastische Parese der Beine, sehr mangelhafte Continenz von Blase und Mastdarm sowie Hyp- und Parästhesien in den Beinen, bestand zur Zeit der am 23. 1. 99 vorgenommenen Laminektonie, die die Bögen des 2.—4. Brustwirbels entfernte und eine Verengerung des Wirbelkanals erkennen ließ. Bereits 6 Tage nach der Ope-

ration waren die Bewegungen der Beine sichtlich kräftiger geworden. 14 Tage nach der Operation stand Pat. auf; sein Gang (mit Stöcken) erscheint besser als vorher. Das Urinal ist entbehrlich, da Pat. den Urin mehrere Stunden (bis 4) halten kann. Die Continenz des Mastdarms ist völlig wieder hergestellt. Parästhesien sind geschwunden.

Dieser Zustand hat sich in der Folge noch weiter gebessert. Gegenwärtig, also über 5 Jahre nach der Operation, werden die Bewegungen der unteren Extremitäten kraftvoll ausgeführt. Es bestehen allerdings, besonders linkerseits, ziemlich starke Spasmen, die die Hauptursache des erschwerten Ganges darstellen. Pat. geht gut mit 2 Stöcken umher, über eine halbe Stunde lang. Einige Schritte kann Pat. auch ohne Stöcke gehen. Blase und Rectum sind intakt. Die Patellarreflexe sind beiderseits gesteigert, Fußclonus ist rechts auszulösen.

Es besteht eine geringe Hypästhesie, etwas oberhalb des Nabels beginnend. Der Mann geht seinem Beruf als Uhrmacher nach, er fährt mit einem Fahrrad mit Handbetrieb nach der Werkstätte, wo er oft über eine halbe Stunde umhergehen muss, um die Arbeiten zu beaufsichtigen und Anordnungen zu treffen. Der Gibbus ist sehr mäßig; angeblich nicht stärker geworden nach der Operation.

(V) Der nächste Patient ist vor 5 Jahren operiert worden. Er war damals 9 Jahre alt (Knabe St.) (Nr. 6 in Trendelenburgs Tabelle). Die Lähmungen bestanden bei ihm 2 Jahre lang. Fast völlige spastische Paraplegie. Blase und Rectum waren normal. Die Reflexe waren stark gesteigert. Die Sensibilität völlig intakt.

Die am 31. 1. 99 vorgenommene Resektion des 7.—10. Brustwirbels zeigte einen vom Bogen des 10. Brustwirbels ausgehenden käsigen Herd, welcher ausgeräumt wird.

Unmittelbar nach der Operation war eine komplete schlaffe Lähmung der Beine eingetreten, sowie Lähmung von Blase und Mastdarm. Hypästhesie an den unteren Extremitäten sowie Priapismus.

In der Folge besserte sich dieser Zustand etwas, war aber im Frühjahr 1899 noch schlechter als vor der Operation.

Leider hat auch die Folgezeit keine Besserung gebracht. Eine jetzt, also etwa 5 Jahre nach der Operation, vorgenommene Nachuntersuchung ließ eine äußerst hochgradige spastische Parese beider Beine constatieren, die Gehen oder Stehen völlig unmöglich macht. Die Spasmen in den Adduktoren des Oberschenkels sind so erheblich, daß bei Rückenlage die Beine völlig gekreuzt werden. Gelegentlich treten klonische Spasmen im Biceps femoris auf, durch die die Kniee spitzwinklig gebeugt werden. Blase und Mastdarm sind nur sehr unvollkommen continent. Patellarreflexe beiderseits gesteigert. Fußklonus wegen der starken Spasmen nicht auszulösen. Es besteht eine ausgesprochene Hypästhesie des linken Beines. Linke Fußsohle und innerer Fußrand sind deutlich hyperästhetisch und hyperalgetisch. — An der rechten Crista ilei ist eine unterminierte, schlaff granulierende fistelnde Wundfläche sichtbar, aus der sich, nach Angabe der Mutter, gelegentlich kleine Knochensplitter abgestoßen haben. Die Verkrümmung hat nicht zugenommen.

Der jetzt 14jährige Junge ist in seiner Entwicklung sehr zurückgeblieben, man würde ihn kaum für 10jährig halten. Sein Allgemein-

zustand ist recht elend. Die Beine schwellen häufig stark an (Nierenamyloid?). Es besteht bei ihm eine vorgeschrittene Beckencaries.

(VI) Der Patient F. (Nr. 7 bei Trendelenburg) kam im Alter von 18 Jahren zur Behandlung. Der Beginn seiner Spondylitis fällt in sein 3. Lebensjahr. Die seit einem halben Jahr aufgetretenen Lähmungserscheinungen hatten sich schnell verschlimmert. Von den Spinae ilei ant. sup. abwärts herrschte völlige Anästhesie, darüber eine schmale hyperästhetische Zone. Die Reflexe waren stark gesteigert. Blase völlig gelähmt. Rectum von mangelhafter Continenz. Am 30. 6. 98 wurde die Resektion des 8. u. 9. Brustwirbelbogens ausgeführt und dabei ein kirschgroßer epiduraler tuberkulöser Abszeß entleert. Bereits am nächsten Tage war ein deutliches Zurückgehen der Anästhesie und der Blasenlähmung zu constatieren. Die großen Zehen können etwas bewegt werden. Am 31. 8. war die Blasenlähmung fast völlig beseitigt. Seit Beginn Dezember 98 schnelle Besserung. Anfang Januar konnte F. wieder ohne Hilfe gut gehen. Im Februar 99 bildete sich neben der Operationsstelle ein hühnereigroßer Abszeß, und die Lähmungen waren wieder aufgetreten, ebenso die Inkontinenz der Blase. Nach Entleerung des Abszesses durch Punktion mit darauf folgender Injektion von Jodoformöl besserte sich der Zustand in einigen Wochen, so daß bei der Entlassung des F. im Mai 99 die Motilität nur wenig gestört erschien. Die Blase war wieder völlig kontinent. Sensibilität normal, Reflexe gesteigert. Am 4. 7. 99 musste Pat. wieder aufgenommen werden, da die Beweglichkeit durch starke Spasmen sehr behindert ist. Die Sensibilität ist gleichfalls herabgesetzt. Während sich in der Folge die Sensibilität besserte, nahmen die Spasmen und die Steigerung der Sehnenreflexe zu, so daß am 24. 10. 99 eine erneute Laminektomie ausgeführt wurde. Dabei wurde der interessante Befund erhoben, dass sich die resecierten Wirbelbögen zum Teil regeneriert hatten und mit einander verwachsen waren. Dies gestaltete die Eröffnung des Wirbelkanals etwas schwieriger als gewöhnlich; es kam zu einem kleinen Einriß der Dura mater und Abfluß von Cerebrospinalflüssigkeit. Bereits am Abend nach der Operation sind willkürliche Bewegungen in den Knie- und Fußgelenken, die vorher durch die starken Spasmen verhindert wurden, ausführbar. Die Besserung machte nun rasche Fortschritte. Pat. konnte nach einem Monate wieder Gehversuche machen. Im Januar 1900 war er imstande, gut fast ohne Stütze umherzugehen. Geringe Spasmen. Sensibilität normal. Blase und Rectum ohne Störung.

Die 4 Jahre nach der zweiten Laminektomie vorgenommene Untersuchung ergab ein günstiges Resultat: Die rohe Kraft des rechten Beins erscheint etwas verringert. Dem entspricht eine geringe Atrophie des rechten Beines. Die Patellarreflexe sind gesteigert. Starker Fußclonus beiderseits. Es bestehen keinerlei Störungen der Sensibilität. Mäßige Spasmen der Wadenmuskulatur beiderseits. Den Urin kann Pat. im allgemeinen mehrere Stunden halten; wenn Urindrang eintritt, muß er sich beeilen, die Blase zu entleeren, weil er es sonst nicht verhindern kann, daß eine geringe Menge Harn abfließt. Dasselbe gilt für die Entleerung dünnflüssigen Stuhls. — Übrigens geht F. gut umher, und zwar im Zimmer gewöhnlich ohne Stock, ebenso steigt er Treppen. Auf der Straße braucht er den Stock. Der Gibbus ist nicht stärker geworden. Druck auf seine

Mitte ist etwas schmerzhaft. Ein Korsett wurde nur kurze Zeit von F. getragen.

Wenn wir das Resultat dieser Nachuntersuchungen zusammenfassend betrachten, so zeigt sich, daß von den 6 überlebenden Patienten 5 als dauernd geheilt zu betrachten sind. Es ist wohl nicht unberechtigt, hier von Dauerheilungen zu sprechen, da die Operation bei dem jüngsten dieser Fälle schon $4^1/_2$, bei dem ältesten $7^1/_2$ Jahre zurückliegt.

Bemerkenswert ist der ungebesserte Fall (V) [Knabe St., 10 Jahre alt] insofern, als bei der Laminektomie sich ein käsiger Herd vorfand, also noch ein florider Prozeß bestand. Der ungünstige Verlauf spricht demnach für die Richtigkeit der Ansicht Trendelenburgs, daß die Laminektomie bei frischer Spondylitis eine schlechtere Prognose gibt.

Der Verlauf des Falles F. (VI) ist gleichfalls in mehrfacher Beziehung lehrreich.

Auch hier bewies das Vorhandensein eines epiduralen Abszesses, daß die Spondylitis noch nicht abgeheilt war. Auf die anfängliche Besserung folgten dann auch nach einigen Monaten gleichzeitig mit dem Auftreten eines kalten Abszesses wiederum medulläre Störungen, die nach Entleerung des Abszesses schnell schwanden.

Abermals traten in der Folge Compressionserscheinungen auf, die eine erneute Laminektomie zweckmäßig erscheinen ließen. Dieses Mal wurde kein Abszeß mehr gefunden, dagegen konnte festgestellt werden, daß an Stelle der früher resecierten Wirbelbögen sich ausgiebig neue Knochensubstanz gebildet hatte. Diese war wohl die Ursache für die Verengerung des Wirbelkanales, denn von jetzt ab trat rasche Besserung ein. Es erscheint schwer, an der Hand dieser Beobachtung die Frage zu beantworten, ob es zweckmäßig ist, bei der Resektion der Wirbelbögen das Periost zu schonen. Einerseits ist es unmöglich, vorher zu beurteilen, ob die Mächtigkeit und Richtung der vom erhaltenen Periost ausgehenden Knochenregeneration sich nicht derart gestalten werden, daß durch erneute Verengerung des Wirbelkanals das Rückenmark comprimiert werden kann. Andererseits begibt man sich mit der Opferung des Periosts eines Vorteils, der in der Neubildung und besseren Fixierung der Wirbelsäule liegt. Ob es bei sorgfältiger Nachbehandlung durch Gipsbetten und Stützkorsetts nicht berechtigt ist, auf den letzterwähnten Vorteil gegenüber den durch unzweckmäßige Knochenneubildung geschaffenen eventuellen Schädigungen zu verzichten, möchte ich zu bedenken geben.

Smits[1]) ist der Meinung, daß die Wirbelsäule durch die Zwischenwirbelscheiben und die Gelenkfortsätze mit ihren Bändern so fest fixiert ist, daß eine Verschiebung selbst bei Beseitigung der Bögen und der entsprechenden Ligamente ausgeschlossen erscheint. Jedenfalls kann man nach Smits Ansicht, ohne der Festigkeit der Wirbelsäule Abbruch zu tun, in den Fällen, wo die Wirbelsäule nach chronischen Prozessen ankylotisch ist, die ganze hintere Wand des Wirbelkanals in einer Ausdehnung von mehreren Centimetern entfernen.

Im Hinblick auf die von Smits behauptete Seltenheit der Wirbelregeneration nach subperiostaler Resektion beansprucht unser Fall F. (VI) besonderes Interesse.

Übrigens hat Chipault, der großes Gewicht auf exakt durchgeführtes subperiostales Operieren bei der Laminektomie legt, in der Mehrzahl seiner Fälle eine so feste Consistenz der Narbe und ihrer Umgebung einige Monate nach der Laminektomie konstatiert, daß er überzeugt ist, es habe aus dem zurückgelassenen Periost der Wirbelbögen sich eine knöcherne Schale gebildet. Auch er ist der Meinung, daß dieses für die Festigkeit der Wirbelsäule so günstige Factum doch andererseits wieder zu Compression und Läsion des Rückenmarks Anlaß geben kann.

Um nun auf unseren Fall F. (VI) zurückzukommen, so verschwanden nach Entfernung der neugebildeten Knochendecke die Compressionserscheinungen prompt. Die Festigkeit der Wirbelsäule hat dadurch nicht im geringsten gelitten, der Gibbus ist im Laufe von 4 Jahren nach der Operation nicht stärker geworden, obwohl ein Stützkorsett nur ganz kurze Zeit vom Patienten getragen wurde.

Unter den fünf dauernd geheilten Patienten findet sich bei vieren im Operationsbefund Enge des Wirbelkanals verzeichnet. Ob in diesen Fällen die Stenose nur durch die Verbiegung der Wirbelsäule bewirkt wurde, oder ob auch stufenartig prominente Wirbelkörper (Fragmente, Sequester) dafür verantwortlich zu machen waren, ließ sich bei den Operationen nicht sicher entscheiden. Die Tatsache, daß die einfache Bogenresektion genügte, um das Rückenmark zu entlasten, spricht wohl für die erste Annahme. Übrigens sind Fälle bekannt, in denen trotz bestehender Verschiebung der Wirbelkörper gegeneinander und stufenartiger Prominenz in den Wirbelkanal hinein medulläre Störungen völlig gefehlt haben (Ménard, l. c.).

---

1) Smits, Die Chirurgie des Rückenmarks. Volkmanns klin. Vorträge Nr. 104.

Dagegen haben Tillmanns und die von ihm zitierten Redard, Forissier, Myers, Tripier beobachtet, daß Lähmungen auftraten, wenn das Mark durch durale Adhäsionen zu fest an einer solchen Knochenkante fixiert wurde. — In unserem Falle St. (IV) wurde bei der Laminektomie das Mark an der Knickungsstelle fest anliegend gefunden. Auch hier hat aber die Resektion der Bögen genügt, um den gewünschten Erfolg zu erzielen. In diesem Falle hat also nicht das feste Anliegen an der Knickungsstelle, sondern die durch Knickung der Wirbelsäule hervorgerufene Enge des Kanales die Drucklähmung bewirkt.

Eine Schädigung des Rückenmarks durch Druck der vorspringenden Kante eines Wirbelkörpers lag sicher vor bei dem zu Beginn dieser Arbeit besprochenen, ein Jahr nach der am 7. 7. 99 ausgeführten Laminektomie verstorbenen Patienten. Hier ließ sich deutlich erkennen, daß die Medulla „wie die Saite über den Steg" über eine kantige Prominenz der vorderen Kanalwand ausgespannt und an dieser Stelle auffallend verdünnt war. Die Schädigung des Markes war hier offenbar schon zu weit vorgeschritten, so daß die Laminektomie und das Wegmeißeln der comprimierenden Knochenkante nicht mehr Besserung bringen konnte.

Seit 1899 sind an der Leipziger Klinik, wie gesagt, noch 6 weitere Laminektomien wegen spondylitischer Lähmungen ausgeführt worden, deren Beobachtungsdauer zum Teil zwar noch zu kurz ist, um über den Erfolg ein eindeutiges Urteil zu gewinnen; die Fälle sind aber interessant genug, um eine Besprechung schon jetzt zu rechtfertigen.

(VII) Am weitesten zurück liegt der Fall G. Es handelte sich dabei um einen Mann von 40 Jahren, der an Rückenschmerzen ein halbes Jahr vor seiner Aufnahme ins Spital erkrankt war. Zu diesen Schmerzen hatten sich bald Lähmungen der Beine und Sensibilitätsstörungen gesellt. Außerdem bestanden angeblich Urin- und Stuhlbeschwerden.

Bei seiner Aufnahme wurde festgestellt, daß eine motorische Lähmung beider Beine vorlag mit außerordentlich starken Spasmen. Patellar- und Hautreflexe stark gesteigert. Vom Nabel abwärts bestand eine starke Hypästhesie. Schmerzempfindung ist ebenfalls stark herabgesetzt. Lähmung des Detrusor vesicae: Urin wird erst nach längerem Pressen und dann tropfenweise entleert. Cystitis. Stuhlentleerung nur auf Einlauf. Ein Gibbus besteht im Bereiche des 8., 9. und 10. Brustwirbels. Er ist nicht druckempfindlich. Am 23. 5. 1900 wurde die Laminektomie ausgeführt. Nach Resektion dreier Wirbelbögen ließ sich feststellen, daß der Wirbelkanal an einer Stelle infolge der winkligen Knickung der Wirbelsäule stenosiert ist. Makroskopisch sichtbare pathologische Veränderungen ließen sich weder am Mark noch an der Dura constatieren. Ebenso wenig kamen cariöse Knochenherde zu Gesicht.

Unmittelbar nach der Operation war der Zustand des im Gipsbett gelagerten Patienten unverändert. Vierzehn Tage später war insofern eine

leichte Besserung eingetreten, als Patient den Urin leichter entleeren kann, die Bauchpresse braucht weniger stark als vorher in Anspruch genommen zu werden. Bald folgte auch eine Besserung der Sensibilität. Etwa 2 Monate nach der Operation ließ sich eine weitere Besserung der Urin- und Stuhlentleerung sowie der Sensibilität an den Füßen feststellen.

Die Motilität der Beine hingegen blieb nach wie vor aufgehoben. Ebenso bestanden die starken Spasmen fort.

Ziemlich starke eitrige Cystitis. Im weiteren Verlaufe stellten sich öfters krampfartige, schmerzhafte Beugungen und Streckungen in den Beinen ein.

Während die Sensibilität gebessert blieb, machten sich die Blasen- und Mastdarmbeschwerden wieder mehr geltend.

Schließlich erfolgte unter Benommenheit des Sensoriums, heftigen Schluckkrämpfen und Krämpfen in den Extremitäten am 4. 2. 01, also etwa 8 Monate nach der Operation der Exitus letalis.

Die Obduktion ergab eine tuberkulöse Basilarmeningitis, Ödem der Pia, chronische Leptomeningitis. Tuberkulöse Spondylitis. Miliare Tuberkel der Nieren, Milz und Leber. Verkäsung der Nebennieren. Alter Milzinfarkt. Colloidstruma. Dilatatio ventriculi.

(VIII) Der folgende Fall R. M. betrifft einen 15jährigen Knaben, der seit mehreren Jahren an einer Verkrümmung der Wirbelsäule erkrankt war. Schließlich trat eine rasch zunehmende Schwäche in den Beinen auf, die ihn zwang, im Bette zu bleiben. Etwa eine Woche nach Eintreten dieser Lähmungserscheinungen sucht er das Krankenhaus auf. — Eine starke rundliche Kyphose reicht vom 7. Hals- bis zum 4. Brustwirbel. Der Gibbus ist gar nicht druckempfindlich. Hochgradige Parese beider Beine, besonders des linken. Sensibilitätsstörungen bestehen nicht, ebensowenig Störungen von Seiten der Blase und des Rectum. Die Reflexe sind etwas gesteigert. Ausgesprochene Spasmen fehlen.

Am 24. 7. 02 wurde der Patient operiert. Resektion des 3. und 4. Brustwirbelbogens. Nun zeigen sich epidurale Granulationsmassen, die vorsichtig entfernt werden. Kein Abszeß. Nach oben hin eine stärkere Knickung. Die Sonde läßt sich aber nach oben und unten hin zwischen Dura und Wirbelkanal einschieben.

Die Operationswunde ist wie in den anderen Fällen p. p. i. geheilt. Eine Besserung der Lähmungen blieb dagegen aus. Am 10. 10. 02 wurde M. ungeheilt entlassen. Eine Nachuntersuchung konnte leider nicht vorgenommen werden. Nach brieflicher Mitteilung ist auch später keine Besserung eingetreten. Die Lähmungen bestehen fort.

(IX) Die 31 Jahre alte Frau H. war seit einem halben Jahre mit Rückenschmerzen und gürtelartigen unangenehmen Sensationen erkrankt. Ärztlicherseits wurden wiederholt kalte Abszesse in der Gegend der Synchondrosis sacroiliaca und an der linken Darmbeinschaufel entleert. Im Anschluß an einen Fall vor ca. 14 Tagen trat Schwäche in beiden Beinen auf und Störungen der Blasenfunktion.

Der Aufnahmestatus war folgender: Leichte Prominenz, Ödem und Druckempfindlichkeit am 5. und 6. Dornfortsatz der Brustwirbelsäule.

Die Muskulatur beider Beine, des Beckens sowie die Strecker des Rückens sind total gelähmt. Starke Spasmen und gelegentlich spontane

Zuckungen in den gelähmten Beinen. Lähmung von Blase und Mastdarm. Sehnenreflexe stark gesteigert. Untere Körperhälfte ist total anästhetisch. Schmerzempfindung ist nicht erloschen, aber stark herabgesetzt im anästhetischen Bezirk.

Laminektomie am 6. Juni 1902. Schon beim Ablösen der Längsmuskeln drang Eiter zwischen den Wirbelbögen hervor. Nach Resektion des 4., 5. und 6. Brustwirbelbogens zeigt sich schwammiges Granulationsgewebe, das die Dura in einer Ausdehnung von 5 cm bedeckt. Die Proc. spinosi und Bögen sind teilweise cariös verändert. Intradural ist kein Abszeß zu fühlen. Möglichste Entfernung der Granulationen.

Schon unmittelbar nach der Operation giebt Patientin an, daß das Gefühl in den Beinen sich deutlich gebessert habe. Diese Besserung machte in den nächsten Tagen unzweifelhafte Fortschritte. — 8 Tage nach der Operation war eine weitere entschiedene Besserung insofern zu konstatieren, als Urin und Stuhl willkürlich entleert und einige Stunden angehalten werden konnten. Bald trat auch eine Besserung der Lähmung ein, indem zuerst die Motilität im linken Fuß sich wieder einstellte. Von nun an allmähliche Fortschritte. Ein halbes Jahr nach der Operation konnte Patientin mit Unterstützung resp. mit Gehbänkchen umhergehen. Sensibilität, Blase und Rectum waren völlig intakt. Jedoch bestanden lebhafte Spasmen in den Beinen fort. Starke Eiterung von der Beckencaries ausgehend. Im August 1903 wurde ein kalter Abszeß in der rechten Glutäalgegend punktiert und reichlicher tuberkulöser Eiter entleert. Im Laufe des Winters 03/04 verschlechterte sich der Zustand infolge der fortdauernden starken Eiterung des cariösen Beckens. Der Urin enthielt reichlich Eiweiß; an den Unterschenkeln traten starke Ödeme auf. Zunehmender Kräfteverfall, so daß Patientin seit Herbst 1903 wieder im Bette liegen mußte.

Der am 19. 1. 04 aufgenommene Befund ist folgender. Operationsnarbe gut verheilt. Gibbus ist nicht stärker geworden. Die Sensibilität, sowie Schmerz- und Wärmeempfindung völlig normal. Blase und Rectum in ihren Funktionen intakt. Die Muskulatur der Ober- und Unterschenkel scheint leicht paretisch, jedoch können alle Bewegungen in vollem Umfange ausgeführt werden. Es besteht ein mäßiger Spasmus der Adduktoren: die passive Spreizung der Beine ist erschwert. Ebenso Spasmus der Kniebeuger. Die Kniee liegen gewöhnlich in einer Flexion von ca. 120°. Die Patellarreflexe sind beiderseits etwas gesteigert. Es besteht kein Fußclonus. Bauchdeckenreflexe deutlich. An Füßen und Unterschenkeln sind Ödeme nachweisbar. Ausgedehnte Caries des Beckens, besonders der linken Beckenschaufel.

Patientin kam einige Tage nach dieser Unsersuchung ad exitum.

Sektion: Alte Tuberkulose und schwarze Induration beider Lungen. Chronische Pleuritis beiderseits. Multiple Knochentuberkulose. Großer Abszeß der rechten Beckenschaufel und der rechten Lumbalgegend. Mehrfacher Decubitus. Geheilte Laminektomie.

Vom 4.—6. Brustwirbel fehlen die Dornfortsätze. An ihrer Stelle ein sehr derbes narbiges Gewebe. Die Dura spinalis zeigt keine auffallenden Veränderungen. Auch in den durchsägten Knochenteilen sind keinerlei Herderkrankungen nachweisbar. Das intact herausgenommene

Rückenmark ist ebenfalls makroskopisch frei von Veränderungen. In der Umgebung der rechten Beckenschaufel findet sich eine sehr ausgedehnte Abzeßhöhle, die über der Kante der Beckenschaufel als faustgroße, schwappende Prominenz am Rücken unter der Haut fühlbar wird. Vorn erstreckt sich die Abszeßhöhle ungefähr bis an die Linea innominata.

Periost der Beckenschaufel und des Promontorium sowie des Kreuzbeins ist in großer Ausdehnung abgehoben. In der Gegend der Synchondrose fühlt man beim Austasten der mit dünnflüssigem Eiter gefüllten Höhle allenthalben rauhen Knochen. — In der Lunge einzelne ältere, zum Teil schwielig vernarbte tuberculöse Herde. — Der klinische Verlauf dieses Falles ließ, im Hinblick auf die Besserung der Marksymptome eine genauere Untersuchung des Rückenmarks wünschenswert erscheinen.

Zur mikroskopischen Untersuchung kam zunächst das der Mitte der Wirbelresektion entsprechende ca. 2—3 cm lange Stück des Rückenmarks, in dem die Hauptläsionsstelle angenommen wurde. Dies Stück wurde in Längsschnitten untersucht. Behandlung nach Weigert und van Gieson.

An Schnitten, die nach Weigert behandelt sind, sieht man schon makroskopisch, daß die Läsion besonders die Hinterstränge betrifft. Für die erste Orientierung sind besonders die Schnitte geeignet, welche möglichst durch die Mitte des Marks gelegt sind, derart, daß an einigen Stellen der Zentralkanal längs geschnitten sichtbar wird. Am oberen Ende dieser Schnitte zeigt sich nun ein ca. 0,8 cm langes, den Hintersträngen angehörendes Stück sklerosiert. Während sich nach unten hin geschwärzte, markhaltige Fasern anschließen, schneidet nach oben hin das Präparat noch im Bereich der sklerotischen Partie ab.

Um noch die ganze Compressionsstelle untersuchen zu können, wurden unmittelbar oberhalb des eben geschilderten Längsstückes erstens eine ca. $^1/_2$ cm dicke Scheibe entnommen zur Betrachtung von Querschnitten und oberhalb dieser Scheibe noch ein etwa 3 cm langes Stück, das in Längsschnitte zerlegt wurde. Auch diese Schnitte wurden nach Weigert und van Gieson gefärbt.

Die Querschnitte lassen in Weigert-Präparaten deutlichst eine ausgedehnte Sklerose der Hinterstränge und der Pyramidenseitenstränge erkennen. Am dichtesten ist die Sklerose in den centralen Partieen, während die dorsale Schicht noch reichliche geschwärzte Markscheiden erkennen läßt. Die Gliawucherung ist besonders in den Hintersträngen nach van Gieson gut dargestellt. Auch in den Pyramidenseitensträngen ist die Glia gewuchert; außerdem zeigen aber hier die Querschnitte eine siebartige Durchlöcherung, die durch weite, runde, leere Gliamaschen erzeugt wird. In einzelnen wenigen dieser Gliamaschen sind teils normale, teils gequollene Achsenzylinderquerschnitte sichtbar.

Längsschnitte oberhalb der eben beschriebenen Stelle (Weigert; van Gieson).

Hier setzt sich die helle, skerotische Partie im Bereich der Hinterstränge noch ca. 1 cm weit nach oben hin fort. In der weiteren Fortsetzung nach oben erscheinen die Hinterstränge rareficiert, die weiter als normal auseinander liegenden Fasern werden durch zahlreiche im Längsschnitt spaltenförmige resp. länglich elliptische Hohlräume, Gliamaschen, getrennt.

Schließlich gelangten noch Stücke ca. 2 cm oberhalb der oberen Grenze der Markläsion und 2 cm unterhalb ihrer unteren Grenze zur Untersuchung an Querschnitten (Weigert; van Gieson).

Die oberhalb der Compression gelegenen Querschnitte lassen eine ausgesprochene Degenation der Gollschen Stränge erkennen. Es sind jedoch, namentlich in den dorsalen Partieen noch reichlicher Fasern erhalten

An den unterhalb gelegenen Querschnitten erkennt man deutlich eine Degeneration der Pyramidenseitenstrangbahnen.

Die in den Bereich der Compressionsstelle fallenden sklerosierten Bezirke zeigen bei genauerer mikroskopischer Untersuchung folgendes Verhalten.

Die spärlichen, an den Stellen dichtester Sklerose noch erhaltenen Nervenfasern zeigen an Weigert-Präparaten in Längsschnitten einen auffallend unregelmäßigen Verlauf. Sie scheinen durch die neugebildeten Gliamassen und durch die relativ starken Blutgefäße aus ihrer normalen im wesentlichen parallelen Richtung vielfach verdrängt zu sein. Ihre Dicke ist wechselnd, doch überwiegen in den sklerotischen Bezirken ganz entschieden die feinsten Fasern. — Die Achsenzylinder, die sich im allgemeinen nach van Gieson sehr gut darstellen ließen, sind bei dieser Färbungsmethode leider in den sklerotischen Stellen nicht genügend zu differenzieren, da sie sich hier von der gleichfalls rötlich gefärbten Glia zu wenig abheben[1]). In den an die sklerotischen Herde angrenzenden Bezirken zeigen die Achsenzylinder häufig starke Quellung und variköse Formen. Eine Sprossenbildung, wie sie bei der Regeneration peripherer Nerven beobachtet wurde, konnte nirgends festgestellt werden. — Ebenso wenig wurden, weder an den Längs-, noch Querschnitten Bilder gesehen, wie sie von Fickler[2]) beschrieben worden sind: Nervenfasern in perivasculären Räumen, die F. für neugebildete Nervenfasern hält, welche längs den Gefäßen, diese als Leitbahnen benutzend, das durch den Sklerosierungsprozeß gesetzte Hindernis umgehen sollen.

Auch auf Nervenfasern mit Schwannschen Scheiden vom Typus peripherer Nerven wurde vergebens gefahndet. Bekanntlich sind solche Bilder beschrieben worden nach experimenteller Rückenmarksdurchschneidung[3]). Man nahm wohl mit Recht an, daß es sich dabei um Sprossung, von den durchtrennten hinteren Wurzeln ausgehend, handelte.

Das Verhalten der Glia in den sklerotischen Bezirken konnte an den nach van Gieson gefärbten Präparaten gut beobachtet werden. Die an Gliagewebe reichen Bezirke heben sich bei makroskopischer Betrachtung und bei schwacher Vergrößerung als mehr oder minder intensiv rotbraunviolett gefärbte Partieen ab. Der Farbenton läßt mit der intensiv roten Färbung der Bindegewebsfibrillen keine Verwechslung zu.

---

1) Die Axenzylinderfärbung nach Stroebe hat mir keine guten Resultate geliefert, wohl wegen unzureichender Chromierung des Materials.

2) Fickler, Studien zur Pathologie und pathol. Anatomie der Rückenmarkscompression bei Wirbelcaries. In.-D. Erlangen 1899.

3) Stroebe, Degeneration und reparatorische Vorgänge bei der Heilung von Verletzungen des Rückenmarks. Zieglers Beiträge 1894. Bd. 15.

An dünnen Schnitten, die zum Teil von Celloidinblöcken stammen, welche nach Cedernöldurchtränkung trocken geschnitten wurden, konnte die Anordnung der Gliafasern mit starken Vergrößerungen (Immersion) genügend deutlich erkannt werden. Die Fasern sind in den sklerotischen Partieen im allgemeinen längsgerichtet, d. h. in der netzartigen Anordnung der Gliafasern überwiegt weitaus die Längsrichtung. Nur in der Umgebung größerer Gefäßquerschnitte zeigen die Fasern eine mehr unregelmäßige Durchflechtung. Bei den Kernen der Gliazellen lassen sich 2 Formen gut auseinander halten. In der Mehrzahl handelt es sich um kleine Formen von meist elliptischer Gestalt, mit deulicher Kernmembran und Chromatingerüst. Zuweilen liegen diese Kerne in einem großen mit zahlreichen Fortsätzen versehenen Protoplasmaleib, der ganz homogen erscheint und hellviolett (van Gieson) gefärbt ist. Eine Verwechslung mit Ganglienzellen ist ausgeschlossen wegen der Lage dieser Zellen mitten in dicht sklerotischen Bezirken der Hinterstränge und wegen der Beschaffenheit der Kerne; das kräftig gefärbte Chromatingerüst, das Fehlen eines deutlichen Nucleolus, die immerhin oft unregelmäßige Form der Kerne sowie der Mangel an Granulis im Protoplasma, die durch die Gieson-Färbung übrigens an den Ganglienzellen der Vorder- und Hinterhörner ausgezeichnet zur Darstellung kamen, läßt den Gedanken an Ganglienzellen hier gar nicht aufkommen.

Außerdem kommen, seltener, sehr große Gliazellkerne vor, die teilweise eine abenteuerliche Lappung aufweisen.

Mitosen konnten an den Gliazellen nicht festgestellt werden.

Sehr zahlreich sind die Fettkörnchenzellen, die das Gewebe sowohl an den Stellen der Kompression wie auch in den sekundär degenerierten Bezirken durchsetzen. Sie liegen zum Teil frei in Gliamaschen, zum Teil füllen sie die perivasculären Lymphräume prall an. Während die allerfeinsten Gefäße nur von einer einfachen Schicht von Fettkörnchenzellen umscheidet sind, zeigen die größeren Gefäßchen einen vier- und mehrschichtigen Mantel derartiger Zellen. Gewöhnlich umgiebt außen die nach van Gieson intensiv rot gefärbte Adventitia noch ein Mantel von derartigen Fettkörnchenzellen. Die letzteren sind trotz der Extraktion des Fettes durch den Äther deutlich erkennbar an ihrem blasigen, hellen Protoplasma, das bei starker Vergrößerung die wabenartige Struktur zeigt, welche nach Entfernung der Fetttröpfchen aus dem Protoplasma zurückbleibt.

Sehr häufig wurden Corpora amylacea gesehen, die an Gieson-Präparaten einen blauvioletten Ton angenommen hatten. — Nach alledem muß man sagen, daß der mikroskopische Befund keine Erklärung für den klinischen Verlauf geliefert hat.

Herrn Geheimrat Marchand, der die Freundlichkeit hatte, einige meiner Präparate anzusehen, möchte ich hier noch meinen ergebensten Dank sagen.

(X) Der Patient R. war ein dreijähriger Knabe. Die Symptome der Wirbelerkrankung bestanden seit 1 Jahre, ebenso zunehmende Schwäche in den Beinen. Seit 8 Tagen sind die Beine völlig gelähmt. Bei der Aufnahme wurde festgestellt, daß die unteren Extremitäten völlig gelähmt waren, nur geringe Bewegungen ließen sich mit den Zehen ausführen. Es bestanden geringe Spasmen. Die Sehnenreflexe waren stark gesteigert. Sensibilität war intact. Ebenso Blase und Rectum. Ein mäßig starker

Gibbus in der Höhe des 9. und 10. Brustwirbels zeigte geringe Druckempfindlichkeit.

Am 10. 8. 02 wurde die Operation ausgeführt. Die Resektion des 9. und 10. Brustwirbelbogens eröffnete den Wirbelkanal und zeigte die Dura in einer Ausdehnung von etwa 3 cm Länge mit ödematösen tuberkulösen Granulationen bedeckt, die, wenn die Dura geschont werden sollte, nicht vollständig zu entfernen waren. Vernähung der Weichteile. — Ein Monat nach der Operation schien eine Besserung der Motilität insofern eingetreten zu sein, als Bewegungen in den Knie- und Fußgelenken, die vorher völlig gefehlt hatten, deutlich zu konstatieren waren. —

$1^1/_4$ Jahr nach der Operation wurde der Knabe nachuntersucht. Der Gibbus hat nicht zugenommen; auf seiner Höhe ist er etwas druckempfindlich. Eine Fistel besteht nicht. Sensibilität ist völlig intakt; das Gleiche gilt von der Blasen- und Mastdarmfunktion. Die beiden Beine zeigen eine hochgradige, spastische Parese, besonders das rechte. Auf dieser Seite besteht auch ein spastischer Spitzfuß.

Die Sehnenreflexe sind beiderseits gesteigert. Die Mutter des Kindes hat eine deutliche Besserung besonders in den letzten Monaten bemerkt. Patient versucht mit Erfolg, sich auf den Füßen zu halten; er kann z. B. mit den Händen auf die Stuhlkante gestützt, einige Schritte gehen.

(XI) Der Patient R. 28 Jahre alt, wurde am 15. I. 03 aufgenommen. Er war früher stets gesund, hat seiner Militärpflicht genügt. Seit 2 Jahren ohne nachweisbare Ursache leichter Schmerz im Rücken und kleiner Gibbus, der ganz allmählich größer wurde. Im Dezember 1902 Fall hintenüber bei Glatteis. Er konnte unmittelbar nach dem Sturz aufstehen, hatte aber starke Schmerzen; trotzdem hat er noch 8 Tage gearbeitet. Seither ist er wegen stärkerer Schmerzen bettlägerig. In der Gegend des 10.—12. Brustwirbels wurde bei ihm ein Pottscher Buckel feststellt. Es bestanden keine Motilitäts-, keine Sensibilitätsstörungen. Die Sehnenreflexe waren nicht besonders lebhaft.

Patient wurde in die Glissonsche Schwebe gelegt behufs Extension.

Nach einiger Zeit bildete sich neben dem Gibbus ein kalter Abszeß aus, der punktiert und mit Jodoformöl gefüllt wurde. Einige Wochen darauf perforierte dieser Abszeß spontan.

Ein halbes Jahr nach der Aufnahme, während dessen die Extensionsbehandlung durchgeführt wurde, bildete sich eine totale Blasenlähmung heraus. Außerdem traten Parästhesien an den Beinen auf. Allmählich nahm die Kraft in beiden Beinen ab, hochgradige Spasmen in allen Muskelgruppen stellten sich ein, die den Grad der Paresen nicht genau beurteilen ließen. Die Patellarreflexe waren hochgradig gesteigert. Leichte Herabsetzung der Sensibilität vom Nabel abwärts. Starke Hypästhesie von der Mitte der Oberschenkel abwärts. An beiden Beinen starke Hypalgesie. Temperatursinn bis auf beide Füße nicht gestört.

Zur Lähmung der Blase war eine Lähmung des Mastdarmes hinzugekommen. Weder Urin- noch Stuhlabgang werden gefühlt.

Am 20. VII. 03 wurde die Laminektomie ausgeführt. Resektion des 9.—12. Brustwirbelbogens. Kein Eiter im Wirbelkanal. Die Dura ist ca. 5 cm weit von tuberkulösen Granulationen bedeckt, welche nach Möglichkeit entfernt werden, ohne Verletzung der Dura. Das Mark erscheint

ziemlich stark über die vorspringende Kante eines Wirbelkörpers gespannt zu sein. Der kalte Abszeß in den Weichteilen neben dem Gibbus wird exakt exstirpiert. Lagerung nach der Operation im Gipsbett.

Acht Tage nach der Operation fühlt Pat. das Abfließen des Urins. Nach weiteren 8 Tagen ist es dem Pat. möglich, den Urin kurze Zeit zu halten, ebenso den Stuhl. 5 Wochen nach der Operation ist die Blasenunktion normal. Pat. uriniert 2—3 mal täglich. Der Stuhl kann kurze Zeit gehalten werden. Die Spasmen sind unzweifelhaft wesentlich geringer geworden.

2 Monate post operat. geht Pat. mit Stock umher. Wegen Zunahme der Verkrümmung der Wirbelsäule Celluloidkorsett. In den folgenden Wochen besserte sich der Zustand noch weiter, so daß bei der Entlassung, $^1/_2$ Jahr nach der Operation, folgender Befund aufgenommen werden konnte:

Die rohe Kraft im ganzen linken Bein ist wesentlich herabgesetzt. Spasmen der Muskulatur des linken Beines, besonders in den Flexoren des Knies und der Wadenmuskulatur. Patellarreflex ist links deutlich gesteigert. Fußklonus nur links auszulösen. Cremaster- und Bauchdeckenreflexe, sowie Fußsohlenreflex beiderseits vorhanden.

Blase und Rectum in ihren Funktionen ungestört.

Zu bemerken ist jedoch, daß, wenn Pat. den Harndrang fühlt, er etwa $^1/_2$ Stunde warten und öfter versuchen muß, bis das Urinieren möglich ist.

Sensibilität: Untere Hälfte des linken Unterschenkels stark hypaesthetisch. Leichtere Herabsetzung der Sensibilität des ganzen l. Beines von der Hüfte abwärts. Am rechten Bein besteht die Hypästhesie nur an der unteren Hälfte des Unterschenkels. Die Schmerzempfindung ist am linken Bein herabgesetzt.

Die Wärmeempfindung ist an beiden Unterschenkeln beeinträchtigt.

Parästhesien, Kribbeln etc. bestehen im l. Unterschenkel, besonders auf der Vorderseite.

Pat. geht ohne Stock gut umher, geringer Spasmus (Spitzfuß) im linken Unterschenkel. Er kann sich bücken, muß sich dabei aber mit der Hand auf ein Knie stützen. Druck auf eine nachgiebige Stelle des Gibbus ist etwas empfindlich. Die Verkrümmung hat nicht zugenommen.

(XII) Frau T., 40 Jahre alt. Beginn der Erkrankung vor $1^3/_4$ Jahren. Allmählich zunehmende Kreuzschmerzen und gürtelförmig um den Leib ziehende unangenehme Empfindungen. Im Sommer 1902 Brustschmerzen, Husten und Auswurf. In der folgenden Zeit zunehmende Parästhesien und Schwäche in den unteren Extremitäten. Seit ca. 2 Monaten muß sie wegen der Schwäche in den Beinen dauernd liegen und will allmählich das Gefühl in den Beinen verloren haben. Auch traten die Erscheinungen von Blasen- und Mastdarmlähmung auf.

Bei der Aufnahme in die Klinik wurde ein winkliger Gibbus im untersten Teile der Brustwirbelsäule festgestellt. Die Stelle ist mäßig druckempfindlich.

Völlige schlaffe Lähmung der unteren Extremitäten. Lähmung von Blase und Rectum. Die Sehnenreflexe sind erloschen. Es besteht eine totale Anästhesie und Analgesie beider Unterschenkel und Füße. Die Oberschenkel sind hypästhetisch und hypalgetisch. Der Temperatursinn

ist links mit Ausnahme des Fußes, rechts bis zur Mitte der Unterschenkels erhalten.

Am 21. 8. 03 Laminektomie. Nach Entfernung des 9. und 10. Wirbelbogens zeigen sich weder Abszesse noch tuberkulöse Granulationen, jedoch scheint das Rückenmark unter außerordentlicher Spannung zu stehen durch die Knickung der Wirbelsäule.

Anfangs schien sich nach der Operation eine leichte Besserung einzustellen. 2 Tage nach der Operation fühlte Patientin an den Unterschenkeln Berührungen. Etwas später gab sie an, den Abgang von Urin und Stuhl zu fühlen. Es konnten leichte Bewegungen mit den Zehen gemacht werden. Geringe Contraktion der Wadenmuskeln war möglich. Bald trat aber ein Stillstand ein.

$^3/_4$ Jahr nach der Operation wurde eine Nachuntersuchung vorgenommen.

Es besteht völlige Lähmung beider Beine. Abgesehen von kleinen, gelegentlich auftretenden spastischen Zuckungen in den Füßen bestehen keine Spasmen. Die Patellarreflexe sind eben gerade auszulösen. Kein Fußclonus. Keine Bauchdeckenreflexe. Fußsohlenkitzelreflex deutlich. Völlige Lähmung von Blase und Rectum.

Die Sensibilität ist vorn vom Nabel abwärts, hinten etwa von der Höhe der Darmbeinkämme abwärts ganz erloschen. Hier besteht auch Analgesie und Verlust des Temperatursinnes.

Der Gibbus ist gering. Druck darauf mäßig schmerzhaft. Der Urin ist stark getrübt (eitrige Cystitis) und enthält Albumen.

Einige Tage nach dieser Untersuchung trat ein Erysipel auf, das von einem kleinen Decubitus am Kreuz seinen Ausgang genommen hatte. Es verbreitete sich schnell und Patientin kam ad exitum.

Die Sektion ergab eine käsige tuberkulöse Spondylitis der Brustwirbelsäule. Caries und Compression des 9. und 10. Brustwirbels. Großer prävertebraler Abszeß. Compression des Rückenmarks. Sekundäre Strangdegenerationen. Cystitis und aufsteigende, schwere eitrige Infektion der Harnorgane. Laminektomie.

Nach Härtung der Wirbelsäule wird dieselbe in Sagittalrichtung durchschnitten. Dabei zeigt sich in der Gegend der Operationsstelle das Rückenmark nach außen durch den Defekt in der Reihe der Wirbenbögen vorgetrieben. Die Wirbelsäule ist an der entsprechenden Stelle stumpfwinklig abgeknickt. An Stelle dieser Abknickung findet sich eine käsige, breiige Masse mit beigemischten Knochentrümmern, die anscheinend 3 zerstörten Wirbelkörpern entsprechen. Von dem obersten dieser Wirbel ist nur eine dünne ca. $^1/_2$ cm hohe, 1 cm im Durchmesser haltende rundliche Knochenscheibe erhalten, die Zwischenwirbelscheibe zwischen diesem und dem nächsten Wirbel ist nach hinten gedrängt und wölbt sich weit in den Wirbelkanal vor, von weichen, gelben, käsigen Massen umgeben, die noch einzelne Knochensequester einschließen.

Das Rückenmark ist dadurch ganz zusammengequetscht; auf einer Stelle zwischen dem vorderen Rest des zum größten Teil entfernten Dornfortsatzes des 9. Brustwirbels und der nach hinten vorgetriebenen Zwischenscheibe zwischen 9. und 10. Wirbel ist das Rückenmark auf ca. $1^1/_2$ cm Länge vollkommen unterbrochen, nur noch die weichen Häute erhalten.

Die ganzen Wirbelkörper vom 3.—8. Brustwirbel aufwärts, ebenso des 11. und 12. sind an ihrem vorderen Umfange bis etwa zur Hälfte eingenommen von frischen gelb-weißen käsigen Massen und zum großen Teil zerstört.

Mikroskopische Untersuchung des Rückenmarks, soweit die Durchschneidung in sagittaler Richtung dies noch zuläßt: Zur Untersuchung wurde die Stelle der stärksten Läsion entnommen, außerdem noch je ein Stück 3 cm oberhalb der letzteren, sowie 5 cm unterhalb der Läsionsstelle. Zwei weitere Stücke, der Cervikal- wie Lumbalanschwellung angehörend, kamen auch noch zur Untersuchung. — Dieses gesamte Material wurde nach Weigert gefärbt.

Der Querschnitt der am stärksten geschädigten Partie ist $^1/_4$ erbsengroß. Von nervösen Elementen findet sich darin mikroskopisch wenig erhalten. Hier und da, selten sieht man eine markhaltige Nervenfaser auf eine kurze Strecke längs getroffen, oder einen normalen Faserquerschnitt. Die erhaltenen Nervenelemente werden aber erst nach längerem Suchen aufgefunden. Im allgemeinen erweisen sich die blauschwarz gefärbten Gebilde als größere und kleinere, formlose Myelinklumpen und stellen die Zerfallsprodukte der ausgedehnt zugrunde gegangenen Nervenfasern dar. Ganglienzellen können an dieser Stelle überhaupt nicht nachgewiesen werden.

5 cm unterhalb der eben beschriebenen Stelle zeigen die Pyramidenseitenstränge ausgedehnte Degeneration.

Eine Unrersuchung der 3 cm oberhalb der Hauptläsion gelegenen Partie ergiebt Degeneration der Gollschen Stränge bei Intaktheit der Burdachschen Stränge, die allerdings sehr schmal erscheinen. Dies findet seine Erklärung darin, daß auf der kurzen Strecke oberhalb der Läsion (3 cm) erst wenig aufsteigende Nervenfasern, etwa einer hinteren Wurzel entsprechend, in das Mark eingetreten sind und hier den lateralsten Teil der Hinterstränge (Burdach) einnehmen.

Eine Degeneration der Kleinhirnseitenstrangbahnen und Gowersschen Bündel ist nicht deutlich ausgeprägt, scheint aber vorhanden zu sein, jedenfalls sind in ihrem Bereich die Markscheidenquerschnitte weit spärlicher als z. B. im Bereich der Pyramidenseitenstränge, die völlig intakt erscheinen.

Die der Cervikalanschwellung entstammenden Präparate ergeben eine scharf ausgeprägte Degeneration der Gollschen Stränge, sowie eine hier ganz unzweifelhafte Degeneration der Kleinhirnseitenstrangbahnen und Gowersschen Bündel.

Querschnitte der Lumbalanschwellung lassen Degeneration der Pyramidenseitenstränge konstatieren.

Zusammenfassung: Von den seit dem Jahre 1900 operierten Patienten sind drei gestorben. Bei dem ersten (Pat. G., VII) ist außer einer Besserung der Sensibilität der Zustand durch die Operation nicht beeinflußt worden. Der 8 Monate nach der Operation erfolgte Tod wurde durch eine tuberkulöse Basilarmeningitis herbeigeführt. Außerdem ergab die Autopsie das Vorhandensein florider tuberkulöser Herde in den Wirbelkörpern sowie miliare Tuberkel

in Milz, Nieren und Leber. Ob anatomisch irreparable Veränderungen am Rückenmark vorlagen, darüber finden sich im Sektionsprotokoll keine Angaben.

Im Gegensatz dazu ist der Fall H. (IX) entschieden als durch die Operation gebessert zu betrachten, wenigstens hinsichtlich der medullaren Symptome, obwohl die Patientin später, $1^1/_2$ Jahre nachher ad exitum kam. Schon wenige Tage nach der Operation zeigte sich eine Besserung der sensiblen Störungen sowie der Blasen- und Mastdarmlähmungen. Bald folgte eine allmählich fortschreitende Zunahme der Motilität. Pat. konnte etwa $^1/_2$ Jahr nach der Laminektomie an einem Volkmannschen Gehbänkchen umhergehen.

Die in der Folge eintretende Verschlechterung des Allgemeinzustandes ist der ausgedehnten Beckencaries zuzuschreiben.

Die motorischen wie sensibeln Lähmung waren bei der wenige Tage vor dem Tode unternommenen Nachuntersuchung geschwunden. Ebenso war die Funktion von Blase und Rectum ungestört.

Das Sektionsergebnis ist insofern interressant, als es die Wirbelsäule frei von cariösen Veränderungen zeigte. Demnach hat es sich hier um eine Caries der Proc. spinosi und der Wirbelbögen gehandelt, die durch die Laminektomie beseitigt wurde.

Die Laminektomie hätte also in diesem Falle nicht nur die Entlastung des Markes besorgt, sondern einen radikalen Eingriff dargestellt, wenn nicht die ausgedehnte Beckencaries, der die Patientin erlegen ist, das Krankheitsbild compliciert hätte.

Im Gegensatz dazu ist die Patientin T. (XII) durch die Laminektomie nicht gebessert worden. Die hochgradige Läsion der Medulla ist bei ihr durch eine außerordentlich starke Knickung der Wirbelsäule bewirkt worden. Hier bestand, obgleich bei der Operation sich weder Abszesse noch sonstige Produkte einer floriden Wirbelcaries fanden, eine ausgedehnte Zerstörung der Wirbel, die vielleicht durch Bogenresektion noch ihres letzten Haltes beraubt wurden (s. Beschreibung des Präparates).

Das Vorhandensein irreparabler Markläsionen schon vor der Operation kann jedoch nicht ausgeschlossen werden.

Nicht gebessert durch die Operation blieb der Fall M. (VIII). Ob es sich hier um irreparable Schädigungen der Medulla handelte, oder ob das schädigende Agens durch die Operation nicht dauernd beseitigt wurde, läßt sich nicht entscheiden. Da principiell vermieden wurde, die Dura zu eröffnen, so wäre es leicht denkbar, daß die Wegräumung der Granulationsmassen ohne Entfernung ihres Bodens nicht genügt hat, um ihr Wiederaufsprießen zu ver-

hindern. Das Bestreben, die Dura uneröffnet zu lassen, geht aus der Befürchtung hervor, bei etwa noch bestehenden floriden tuberkulösen Prozessen die Meningen zu inficieren.

Übrigens notiert in diesem Falle der Operationsbefund auch eine stärkere Knickung der Wirbelsäule. Vielleicht ist sie die Ursache für die medullären Läsionen gewesen, und es hat die Bogenresektion nicht genügt, um das über die Knickungsstelle gespannte Rückenmark zu entlasten.

Im Falle R. (X) bleibt es zweifelhaft, ob die Laminektomie die eingetretene Besserung herbeigeführt hat, wenn auch die Nachhaltigkeit der Besserung dafür spricht. Auch hier fanden sich epidurale Granulationen, die (wegen der Zartheit der Dura mater des dreijährigen Kindes) nicht vollständig entfernt werden konnten. Wenn wir nicht annehmen wollen, daß die Besserung in diesem Falle auch ohne Operation erfolgt wäre, so muß sie in der Weise erklärt werden, daß der Wegfall der hinteren Wand des Wirbelkanals auch bei Fortbestehen der epiduralen Granulationsmassen genügend Raum schaffte, um Circulationsstörungen im Marke zu beseitigen.

Im Falle R. (XI) bildeten sich im Verlaufe der Extensionsbehandlung mittelst Lagerung in Glissonscher Schlinge Paresen in den Beinen sowie eine Blasen-Mastdarmlähmung heraus, außerdem traten Sensibilitätsstörungen auf. Die bei der Operation vorgenommene Trepanation des Wirbelkanals verbunden mit der Exstirpation von epiduralen Granulationsmassen hat genügt, um eine schon einige Tage nach der Laminektomie einsetzende Besserung zu erzielen, die stetige Fortschritte machte, so daß R. $^1/_2$ Jahr nach der Operation ohne Stock gut umhergehen konnte und keine Störungen von seiten des Rectums und der Blase mehr zeigte. Die Beobachtungszeit diesen Falles ist indessen noch eine zu kurze, um sich über die Dauer des erzielten Zustandes ein Urteil bilden zu können.

Bei dem Befund, der das Bestehen florider tuberkulöser Prozesse an der Wirbelsäule wahrscheinlich machte (epidurale Granulationen, kalter Abszeß neben dem Gibbus), ist die Prognose zweifelhaft zu stellen. Jedenfalls beweist die so kurze Zeit nach der Operation eingetretene entschiedene Besserung die Wirksamkeit des Eingriffes.

Unter unseren Fällen zählen wir 4 über 30 Jahre alte Patienten. Von diesen lebt nur noch und zwar ganz erheblich gebessert der Pat. St. (IV). Die 3 anderen — der Pat. G. (VII), die Patientinnen H. (IX) und T. (XII) sind teils an anderweitig lokalisierten tuberku-

lösen Affektionen, teils infolge irreparabler Markläsionen zugrunde gegangen.

Bei der kleinen Zahl der über 30 Jahre alten operierten Patienten liegt er mir fern, die ungünstigen Resultate mit dem Alter der Patienten in bestimmten Zusammenhang zu bringen. Indessen ist ja die größere Heilungstendenz der Knochentuberkulosen im jugendlichen Alter bekannt genug, um die besseren Resultate der Laminektomie bei jüngeren Spondylitiskranken verständlich zu machen.

Andererseits ist die Annahme wohl berechtigt, daß die Medulla junger Individuen den schädigenden Einflüssen länger Stand hält, ohne mit irreparabeln Läsionen darauf zu reagieren.

Jedenfalls ist es auffallend, daß von den 10 Operierten, die jünger als 30 Jahre waren (davon nur einer älter als 20 Jahre, das Alter der übrigen variiert zwischen 3 und 18 Jahren) nur 2 gestorben sind. 2 weitere Patienten sind ungebessert geblieben.

Die übrigen 6 von den 10 jüngeren Operierten sind durch die Laminektomie entschieden gebessert worden.

In unseren 14 Fällen fand sich bei der Operation 7 mal eine Stenose des knöchernen Wirbelkanals. 2 mal wurden epidurale Abszesse gefunden, 4 mal epidurales Granulationsgewebe, und in einem Falle fand man die Dura verdickt und hämorrhagisch verfärbt (Peripachymeningitis).

Wenn wir nun die Befunde, welche in den gebesserten resp. geheilten 8 Fällen erhoben wurden, den bei den übrigen 6 ungebesserten Fällen erhobenen Befunden gegenüberstellen, so ergibt sich, daß es sich bei den erfolgreich operierten 8 Fällen 4 mal um eine Stenose des Kanals gehandelt hat, 1 mal wurde ein epiduraler Abszeß gefunden und 3 mal epidurales tuberkulöses Granulationsgewebe.

Bei den ohne Erfolg operierten 6 Patienten wurde 3 mal eine Stenose des Wirbelkanals festgestellt. Einer dieser Fälle ging an den Folgen eines schweren Decubitus zugrunde; bei ihm lag wohl eine irreparable Schädigung der Medulla vor, die fest über eine prominente Kante ausgespannt war und kaum gänsefederkieldick erschien. In einem zweiten dieser Fälle ließ die Sektion eine völlige Continuitätsunterbrechung der Medulla constatieren, die durch ein vollständiges Einbrechen der cariösen Wirbelkörper verursacht war. Der dritte von den Patienten mit Stenose des Wirbelkanales kam an einer tuberkulösen Meningitis ad exitum; außerdem fanden sich bei der Obduktion zahlreiche tuberkulöse Herde in Leber, Milz, Nieren und Nebennieren.

Unter den übrigen 3 ungebesserten Fällen wurde einmal (St., V) eine Bogencaries festgestellt mit einem epidural gelegenen käsigen Herd. Außerdem bestand bei diesem Patienten eine ausgedehnte Beckencaries. Bei dem weiteren Verlauf ist es nicht wahrscheinlich, daß hier der cariöse Wirbelprozeß auf den Wirbelbogen beschränkt war.

In einem weiteren Falle waren epidurale Granulationen vorhanden. Endlich fand sich bei einem später gestorbenen (nicht secierten) Patienten eine Pachymeningitis spinalis.

Dem jeweiligen Sitz der Erkrankung entsprechend wurde 8 mal in der unteren Hälfte der Brustwirbelsäule die Wirbelresektion vorgenommen. Von diesen 8 Fällen wurden 5 gebessert, 1 blieb ohne Besserung und 2 sind längere Zeit nach der Operation ungebessert gestorben.

Einmal wurde in der Mitte der Brustwirbelsäule operiert (5.—7. Wirbel). Hier wurde Besserung erzielt.

Die obere Hälfte der Brustwirbel war in 5 Fällen das Operationsgebiet.

Davon wurde 1 Patient dauernd gebessert, ein 2. Fall starb $1\frac{1}{2}$ Jahre post operat. nach ausgesprochener Besserung der Lähmungen. 2 weitere Patienten starben längere Zeit nach der Laminektomie in ungebessertem Zustand. Der fünfte Patient dieser Kategorie lebt, die Lähmungen bestehen jedoch fort.

Was nun die Anzahl der entfernten Wirbelbögen betrifft, so wurden in 4 Fällen vier Bögen reseciert. 2 Patienten dieser Rubrik sind ungebessert gestorben; die weggenommenen Bögen gehörten hier der oberen Hälfte der Brustwirbelsäule an. In den zwei anderen Fällen, von denen der eine mit, der andere ohne Erfolg operiert wurde, gehörten die 4 resecierten Wirbelbögen zur oberen Hälfte der Brustwirbelsäule.

In 6 Fällen wurden drei Wirbel reseciert. Davon wurde 5 mal Besserung erzielt. In 2 der gebesserten Fälle betraf die Laminektomie die untere, in 2 anderen die obere Brustwirbelhälfte. Bei dem 5. gebesserten Kranken wurden die Wirbelbögen V—VII, also der Mitte angehörig, mit Erfolg reseciert.

4 mal betraf die Laminektomie nur zwei Bögen. Bei 3 Patienten dieser Rubrik, von denen 2 gebessert wurden, 1 ungebessert gestorben ist, gehörten die Bögen der unteren Dorsalwirbelsäule an. In 1 Falle wurden die 2 Bögen aus der oberen Hälfte entnommen; hier ist keine Besserung erzielt worden.

Diese Zahlen sind zu klein, um daraus sichere Folgerungen zu ziehen. Indessen scheint es, daß die Aussichten auf erfolgreiches Vorgehen bei tieferem Sitz der Läsion günstiger sind als bei hohem. Dieser Einfluß der Höhe der Markläsion war ja a priori sehr wahrscheinlich. Die ausgedehntere Sensibilitätsstörung und Lähmung mußte zu einer beträchtlicheren Schädigung des gesammten Organismus führen, als bei tieferem Sitz der Compression.

Eine erhebliche Zunahme der Verkrümmung stellte sich nur in einem Falle ein (Mädchen P., III). Hier waren 3 der unteren Brustwirbelsäule angehörende Bögen reseciert worden. Die Patientin hat das verordnete Stützkorsett nur ganz kurze Zeit getragen. Sie ist übrigens dauernd gebessert geblieben. — Unsere Erfahrungen stimmen demnach mit der oben zitierten Angabe Smits überein, daß man, ohne die Festigkeit der Wirbelsäule zu gefährden, mehrere Bögen entfernen darf. Ausgenommen sind natürlich die Fälle, in denen starke Schmerzhaftigkeit der Wirbelsäule schon bei geringen Bewegungen auf sehr ausgedehnte Zerstörungen der Wirbelkörper und auf abnorme Beweglichkeit hinweist.[1])

Lähmungen der Blase bestanden 7 mal, 3 mal combiniert mit Mastdarmlähmungen. Von diesen wurden, auch bezüglich der Blasen-Mastdarmfunktion, 3 dauernd gebessert, ein 4. gebesserter Fall kam $1\frac{1}{2}$ Jahre p. op. ad exitum. — Die 3 übrigen Patienten gingen, ohne gebessert worden zu sein, zugrunde.

Von den 7 anderen Patienten mit Paraplegie ohne Blasen-Mastdarmlähmung wurden 4 gebessert, 3 blieben gelähmt. Einer der letzteren kam 1 Jahr nach der Operation ad exitum.

Wenn danach die Mortalität der Fälle mit Blasen- (resp. Mastdarm-)lähmungen auch erheblich größer ist, so hat sich doch gegenüber den Störungen der Innervation von Blase und Rectum die Laminektomie gleichfalls als wirksam erwiesen.

Zur Ergänzung unserer Operationsbefunde erschien es wünschenswert, das durch Sektionen gewonnene anderweitige Spondylitis-

1) Wieting (l. c.) geht nach meiner Ansicht zu weit, wenn er vorschlägt, man solle sich nicht scheuen, auch wenn die Wirbelsäule „wackelig" ist, den kranken Knochen zu entfernen und eventuell dann die Lücke durch einen verzapfenden Elfenbeinstift zu füllen. Die geringste Dislokation dieses Stiftes, die sich z. B. gleich bei Anlegung des doch hier unbedingt nötigen Calot schen Korsetts oder des Gipsbettes nicht ganz ausschließen lassen wird, kann unmittelbar die schwersten Folgen nach sich ziehen. Außerdem dürfte die zur Einheilung eines solchen Fremdkörpers erforderliche Asepsis der Wunde in derartigen Fällen stets zu wünschen übrig lassen.

material durchzusehen. Durch das freundliche Entgegenkommen des Herrn Geheimrat Marchand war es mir möglich, die Präparate von tuberkulöser Spondylitis aus der Sammlung des hiesigen pathologischen Instituts zu verwerten. Zum großen Teil sind diese Objekte durch Sektionen gewonnen, die bei Patienten der medizinischen Klinik vorgenommen wurden. Ein kleinerer Teil stammt von Sektionen chirurgischer Patienten. Den Herren Geheimrat Marchand und Geheimrat Curschmann möchte ich an dieser Stelle meinen ergebensten Dank für die freundliche Überlassung der Präparate, bezw. Krankengeschichten aussprechen.

Präparate aus der Sammlung des pathologischen Instituts zu Leipzig.

1. Knabe W. G., $3^1/_2$ Jahre alt.

Klinisch: Keine Lähmungen.

Sektion: Spondylitis tuberc. caseosa columnae vertebr. dors. et lumb. Kyphosis Pottii. Ostitis tuberc. multiplex manus utriusque. Tuberculum solitare cerebri hemisphaeri dextri. Meningitis basilaris tuberculosa. Tuberculosis caseosa circumscripta renis dextri et pulmonis utriusque. Ostitis tuberculosa ossis temporum utriusque.

Beschreibung des Präparates (siehe Fig. 1): Käsige Zerstörung des untersten Brustwirbel- und der 2 obersten Lendenwirbelkörper. Starke Knickung der Wirbelsäule. Käsige Massen sowie die den hinteren Partieen der Wirbelkörper zugehörenden erhaltenen Knochenreste sind nach hinten gegen den Spinalkanal hin vorgetrieben. Trotzdem nur sehr geringe Stenosierung des Kanals.

Fig. 1.

2. Mädchen J. K., 17 Jahre alt.

Klinisch: Lähmungen beider Beine, der Bauch- und Brustmuskulatur. Zwerchfellsatmung. Anästhesie vorn von der 3. Rippe, hinten von der 5. Rippe abwärts. Lähmung von Blase und Mastdarm. Paresen der oberen Extremitäten.

Sektion: Spondylitis tub. caseosa vertebr. cervic. IV—VII vert. thorae. I. Compressio medullae spinalis. De-

cubitus gravis. Bronchitis et Bronchiektasia. Pneumonia chronica indurativa lobi sup. sin. et dextr., partis lobi medii et infer. dextr. Pleuritis chronica adhaesiva sin. Tuberc. chronica pulmonum. Tumor lienis. Hepar adiposum. Degeneratio adiposa myocardii. Erosiones ventriculi.

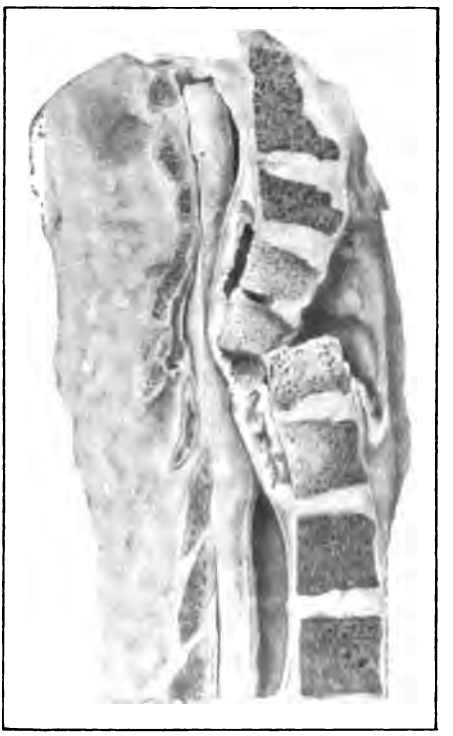

Fig. 2.

Beschreibung des Präparates (siehe Fig. 2): Die Wirbelsäule ist nach vorn zusammengeknickt. Ein ca. haselnußgroßer, kantiger, gelöster Sequenter, der nach hinten gegen den Wirbelkanal herausgedrückt ist, bewirkt mit gleichfalls nach hinten herausgedrückten käsigen Massen die hochgradige Stenose des Spinalkanals und die Compression des Markes.

3. Mädchen C. B., $10^3/_4$ Jahre alt.

Klinisch: Keine Lähmungen, keine medullären Symptome.

Sektion: Phthisis pulmonum. Peribronchitis tbc. pulmonis utriusque. Spondylitis tuberc. col. vertebr. thorac. Abscessus praevertebralis. Resectio articulationis coxae dextr. tuberc. Abscessus et fistulae muscul. femoris dextr. et regionis iliacae dextr.

Beschreibung des Präparates (siehe Fig. 3): 2 getrennte Herde. Der erste betrifft den 6. und 7. Brustwirbelkörper, die partiell zerstört

sind. Die Bandscheibe zwischen ihnen ist völlig zugrunde gegangen. Verschiebung des 6. Wirbels nach hinten, so daß eine kleine Stufe von etwa 1,5 mm Höhe entsteht, die in den Wirbelkanal prominiert, aber kaum eine Stenose, geschweige eine Compression bedingt. Der zweite Herd hat seinen Sitz in den Körpern des 10. und 11. Brustwirbels. Die zwischen ihnen befindliche Bandscheibe ist zwar noch vorhanden, aber größtenteils nekrotisch. Keine Verschiebung der Wirbel gegen einander.

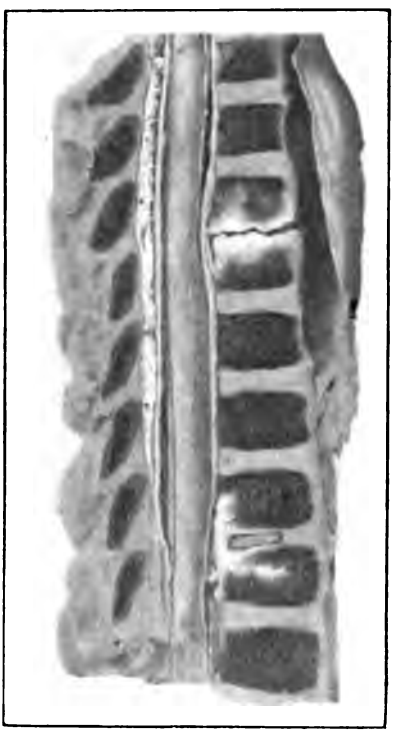

Fig. 3.

Großer prävertebraler Abszeß, von dem ersten Herd ausgehend.

4. Mädchen F. W., 20 Jahre alt.

Klinisch: Die Anamnese ergibt, daß die Patientin seit dem 5. Lebensjahre „das Laufen verlernt und erst im 11. Jahre wieder gelernt habe". Also 6 Jahre lang bestehende Lähmungen oder mindestens Paresen, die sich spontan zurückgebildet haben.

Sektion: Ostitis et caries tuberc. column. vertebr. thorac. (Kyphosis Pottii gravissima). Compressio veterior medullae spinalis. Tubecrulosis obsoleta apicis pulmonis utriusque. Compressio et atelectasis pulmonum. Dilatatio et hypertrophia gravis ventriculi dextri cordis.

Beschreibung des Präparates (siehe Fig. 4): Der größte Teil aller Körper der Brustwirbelsäule ist zerstört. Spitzwinklige Kyphose. Trotzdem auffallend geringe Stenose des Spinalkanals, die in Wirklichkeit geringer ist, als das nicht ganz genau median durchsägte Präparat es annehmen läßt.

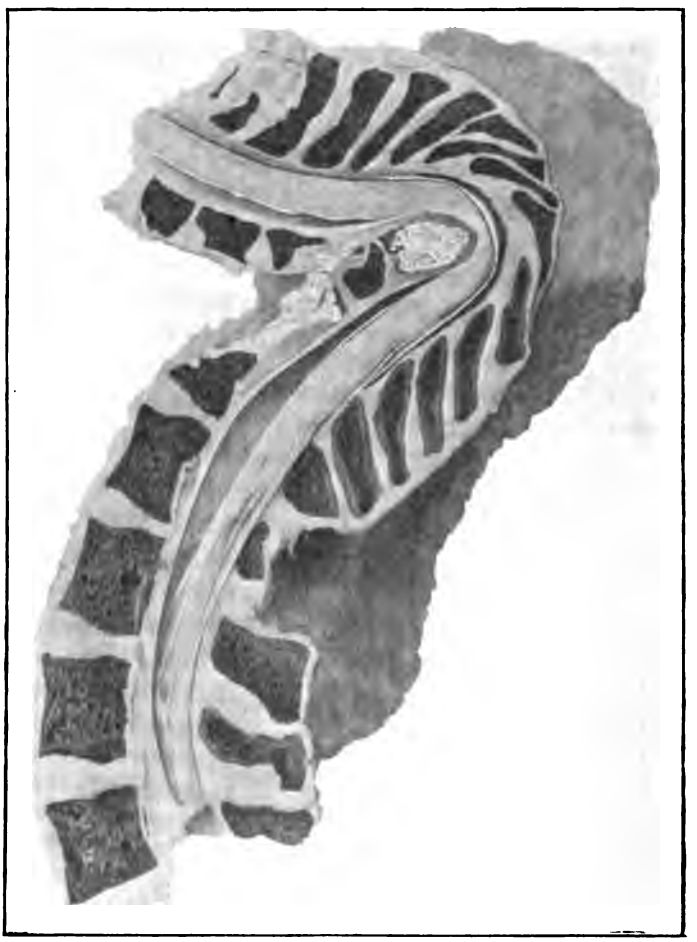

Fig. 4.

5. Mann A. S., 62 Jahre alt.

Klinisch: Paresen beider Beine, Blasenlähmung.

Sektion: Tuberculosis obsoleta pulmonum. Spondylitis tuberculosa vertebr. thorac. XII et lumb. I. Tuberculosis caseosa intumescentiae lumbalis medullae spinalis. Abscessus caseosi praevertebrales. Tubercula renum. Tuberculosis circumscripta pelvis renis dextri. Ulcera tuberculosa vesicae urinariae.

Beschreibung des Präparates (siehe Fig. 5): Sehr ausgedehnte cariöse Zerstörung des 12. Brust- und 1. Lendenwirbels. Käsige Massen im Spinalkanal. Spornartiges Vorragen der scharfkantigen hinteren Teile der beiden afficierten und größtenteils zerstörten Wirbelkörper in den Spinalkanal. Hochgradige Stenose desselben. Das Rückenmark ist vom unteren

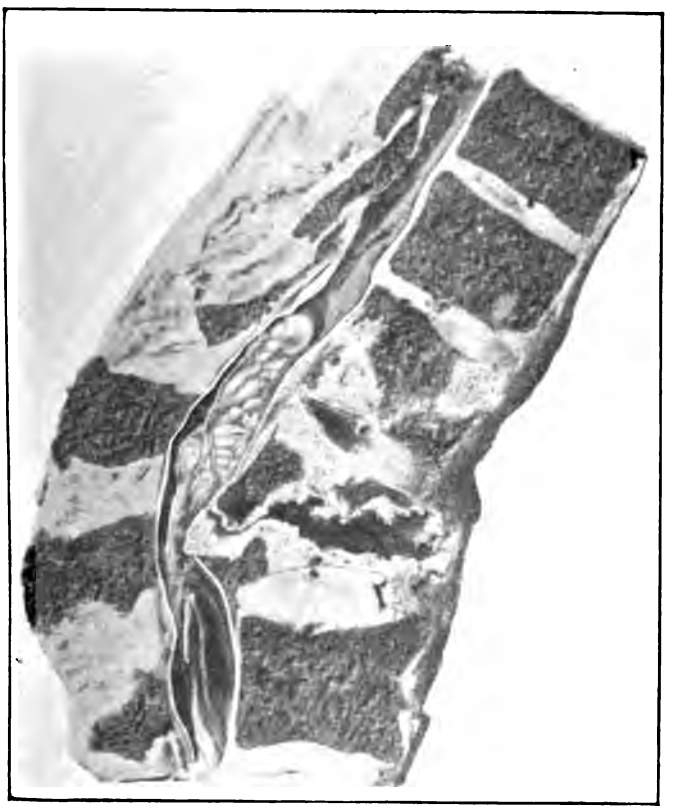

Fig. 5.

Drittel des 12. Brustwirbels an bis zur Gegend der Zwischenwirbelscheibe zwischen 1. und 2. Lendenwirbel durchgequetscht. An zwei Stellen erstrecken sich käsige Herde unmittelbar im Zusammenhang mit den Knochenherden durch die Dura hindurch in die Medulla hinein. Ein sequestrierter Knochenteil des 1. Lendenwirbels ist in die Medullarsubstanz eingekeilt.

6. Frau W. R., 66 Jahre alt.

Klinisch: Hochgradige Parese beider Beine, angeblich plötzlich nach einem Fall aufgetreten. Sensibilitatsstörungen an den Unterschenkeln. Blase und Mastdarm gelähmt.

Sektion: Spondylitis tuberc. caseosa. vertebr. dors. IX—X. Caries et compressio vertebr. dors. X. Kyphosis Potti. Compressio medullae spi-

nalis. Decubitus gravis sacralis. Abscessus metastatici renum. Intumescentia lienis. Tuberculosis circumscripta apicis pulmonis sin. Emphysema pulmonum. Myomata uteri.

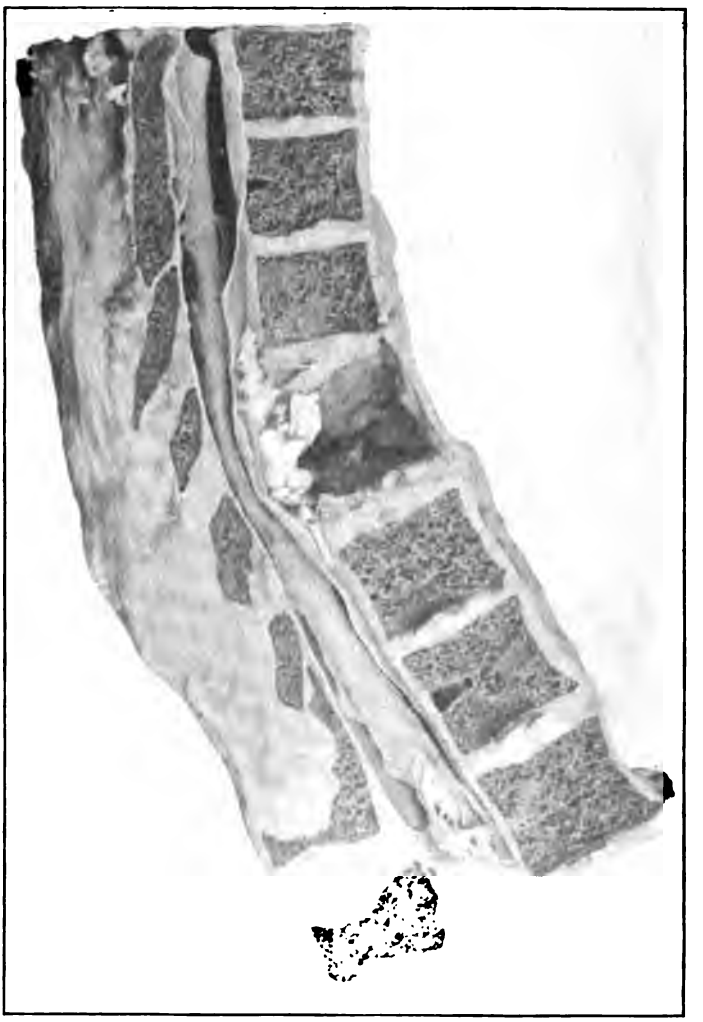

Fig. 6.

Beschreibung des Präparates (s. Fig. 6): Der käsige, teilweise sequestierte Rest der zerstörten Wirbel sowie die nekrotische Bandscheibe sind durch die vorn zusammengesunkenen Wirbel nach hinten vorgedrückt und bedingen eine erhebliche Compression der Medulla.

7. Mädchen M. H., 22 Jahre alt.

Klinisch: Einen Tag nach der Aufnahme gestorben. Läßt den Urin unter sich. Sensorium völlig frei. Lähmungen der Extremitäten? Blasenlähmung?

Fig. 7.

Sektion: Caries tubercul. obsoleta column. vertebr. thorac. (vert. thorac. IX—XII; lumbal. I). Kyphosis Pottii. Abscessus regionis praevertebralis. Fistula regionis inguin. sin. Tuberc. caseos. obsoleta glandul. lymph. bronch. Degeneratio amyloid. lienis, hepatis, renum, glandul. suprarenalium, intestini, ventriculi.

Beschreibung des Präparates (siehe Fig. 7): Mit Ankylose ausgeheilte Caries der Wirbelsäule. Spitwinklige Knickung. Scharfe Knochenstufe, die in den Wirbelkanal vorspringt und eine Stenose erzeugt.

8. Mann A. F., 59 Jahre.

Klinisch: Lähmungen der Beine. Parese von Blase und Mastdarm.

Sektion: Tuberculosis chronica et obsoleta et induratio nigra lobi superioris pulmonis utriusque et lobi inf. pulmonis dextri. Pleuritis chro-

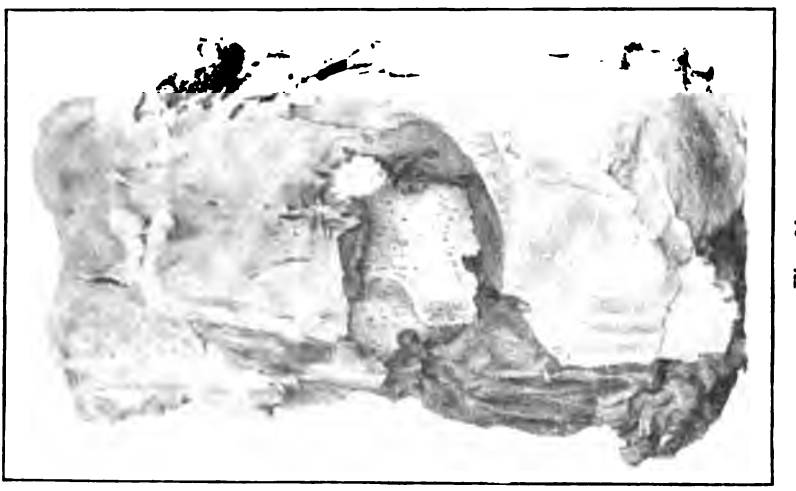

Fig. 8b.

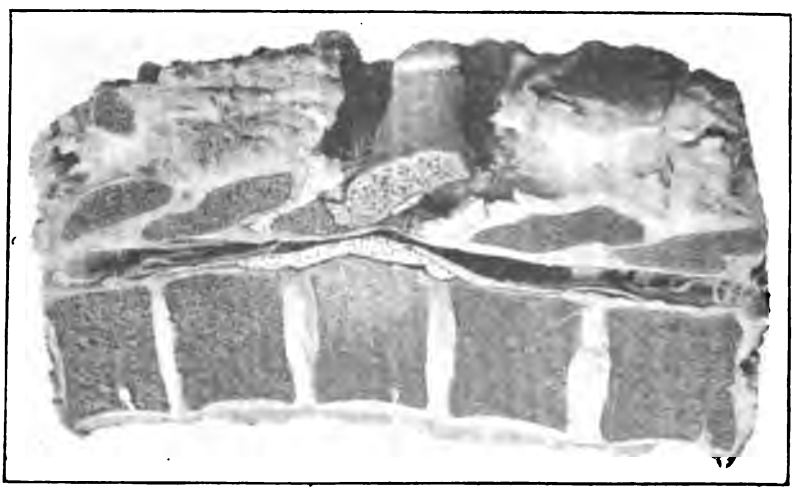

Fig. 8a.

nica adhaesiva duplex. Tuberculosis caseosa sterni et vertebrae thorac. XI. Abscessus ichorosus praevertebralis. Cicatrices et fistulae dorsi et thoracis. Compressio levis medullae spinalis. Hypertrophia tunicae muscularis vesicae urinariae. Hypertrophia et degeneratio adiposa myocardii praecipue ventriculi dextri cordis.

Beschreibung des Präparates (siehe Fig. 8a und b): Ein ganzer Winkelbogen mit dem dazu gehörigen Processus spinosus ist nekrotisch. Das Periost ist in ganzer Ausdehnung abgehoben. Der tuberkulöse Prozeß greift auf den Wirbelkörper über und hat die hintere Hälfte desselben teilweise durchsetzt. Im Bereich dieses Wirbels ist die Medulla durch epidurale käsige Massen erheblich comprimiert, die besonders mächtig an der Hinterfläche des Wirbelkörpers sind und hier eine 2—3 mm dicke Schicht darstellen, aber überhaupt die Dura spinalis ringförmig umgeben.

Unter diesen 8 Präparaten befinden sich 5, deren zugehörige Krankengeschichten über Lähmungen berichten. In 4 von diesen Fällen bestanden die Lähmungen zur Zeit des Exitus, in 1 Falle ergibt die Anamnese, daß die betreffende Patientin im Alter von 5 Jahren „das Laufen verlernt und erst mit 11 Jahren wieder gelernt" habe. In diesem Falle hat sich also wohl das Rückenmark von der Schädigung wieder erholt. — In einem weiteren Falle muß es zweifelhaft bleiben, ob Lähmungen bestanden haben. Die betreffende Patientin ist nämlich einen Tag nach ihrer Aufnahme ins Krankenhaus gestorben. Über medulläre Störungen macht das Krankenjournal keine Angaben, indessen ist bemerkt, daß die Kranke den Urin nicht halten konnte.

Zwei weitere Präparate gehören Patienten an, die frei von medullären Störungen waren.

Wenn wir nun die betreffenden Präparate mit diesen klinischen Angaben vergleichen, so zeigt es sich, daß in den 4 Fällen, bei denen zur Zeit des Exitus angesprochene medulläre Störungen vorlagen, der Wirbelkanal mehr oder minder hochgradig verengt und die Medulla conprimiert ist. Die Art und Weise, wie diese Compression zustande kommt, stimmt bei 3 Präparaten völlig überein. Die besonders in ihren vorderen Partieen zerstörten Wirbelkörper sinken zusammen, so daß die z. T. noch erhaltenen knöchernen Reste der hinteren Teile der Wirbelkörper, resp. die dort befindlichen Sequester und Käsemassen nach hinten herausgepreßt werden und auf diese Weise den Spinalkanal stenosieren.

Das 4. Präparat (primäre Wirbelbogencaries) läßt erkennen, daß die Compression im wesentlichen durch epidurale käsige Massen bewirkt ist.

Das zu dem Falle mit vorübergehenden Lähmungen gehörige Präparat ist insofern interessant, als es zeigt, wie ausgedehnt die Zerstörung der Wirbelkörper, wie hochgradig die Knickung der Wirbelsäule sein kann, ohne daß es zu dauernden Läsionen der Medulla kommen muß. Zwar besteht hier, wie das Präparat

zeigt, eine Stenosierung des Spinalkanals und eine mäßige Compression des Rückenmarks. Die in früher Jugend aufgetretenen Lähmungen haben sich aber im Laufe einiger Jahre zurückgebildet, wofür möglicherweise in dem jugendlichen Alter der Patientin günstige Bedingungen gegeben waren.

An dem zu einem zweifelhaften Falle (Lähmungen(?) Incontinentia urinae(?) 1 Tag ante exitum ins Krankenhaus gekommen) gehörigen Präparat zeigt sich, daß der tuberkulöse Proceß unter Bildung einer festen Ankylose der Wirbelsäule völlig ausgeheilt ist. Es besteht eine spitzwinklige Knickung der Wirbelsäule. Die nach hinten vorspringende scharfe Kante eines Wirbelkörpers bedingt eine mässige Stenosierung des Spinalkanals. Ob hier medulläre Läsionen vorliegen, muß ich dahingestellt sein lassen. Die mikroskopische Untersuchung des Rückenmarks ist mit Rücksicht auf die Erhaltung des Sammlungpräparates unterblieben.

Schließlich wären noch 2 Präparate von Wirbelsäulen zu erwähnen, deren Besitzer intra vitam frei von Lähmungen waren. Das eine dieser Präparate zeigt trotz starker Knickung der Wirbelsäule eine nur sehr geringe Verengerung des Spinalkanals, das zweite läßt gar keine nennenswerte Stenosierung erkennen.

Die Beziehungen der Stenose des Wirbelkanals zu den Läsionen der Medulla spinalis sind demnach augenscheinlich, und diese anatomischen Befunde stehen im Einklange mit den bei der Operation gefundenen Verhältnissen. Unter den 14 operierten Fällen fanden sich 7mal Stenosen des knöchernen Wirbelkanals, 2mal geschah die Compression durch epidurale Abszeße, 4mal durch epidurales Granulationsgewebe, 1mal bestand eine Pachymeningitis.

Die Wichtigkeit dieser Befunde für die Beurteilung der Zweckmäßigkeit der Laminektomie bei spondylitischen Lähmungen leuchtet ohne weiteres ein. Die gegen die Laminektomie erhobenen Einwände stützen sich im wesentlichen auf die Angaben, daß die Compression des Rückenmarks durch knöcherne Stenose ein relativ seltenes Ereignis sei, das nach Kraske[1]) nur in 2 Proz. der Fälle vorkommt. Nach unseren Erfahrungen steht im Gegenteil unter den Faktoren, die eine Läsion der Medulla producieren, die Compression durch Verengerung des knöchernen Wirbelkanals durchaus im Vordergrund. Allerdings läßt die Betrachtung der Präparate es zweifelhaft erscheinen, ob in allen Fällen die Entfernung der Wirbelbögen zur

1) Kraske, Verhandlungen der deutschen Gesellsch. f. Chirurgie 1890. 19. Kongreß.

Entlastung des Rückenmarks genügt hätte. Einige Präparate zeigen nämlich, daß das Mark über eine in den Spinalkanal scharf vorspringende, den hinteren Teilen der teilweise zerstörten Wirbelkörper angehörende Kante ausgespannt ist. Meist ist es an dieser Stelle durch Adhäsionen fixiert, worauf Tillmanns bereits hingewiesen hat, so daß es auch nach Wegnahme der hinteren Wand des Wirbelkanals nicht nach hinten würde ausweichen können. Die einfache Laminektomie würde also in solchen Fällen wohl nicht ausreichen und es müßte eventuell versucht werden, nach Beiseiteziehen der Medulla die vorspringende Kante zu entfernen[1]).

Die Befunde an unseren pathologisch-anatomischen Präparaten machen es durchaus wahrscheinlich, daß man bei diesen Versuchen oft als Ursache der Compression einen nach hinten in den Wirbelkanal vorgepreßten Knochensequester finden wird, der sich relativ leicht entfernen läßt. Kraske hat einen solchen Fall mit Erfolg operiert. In einem anderen Fall Kraskes, der ad exitum kam, zeigte die Sektion einen Sequester, der einem Wirbelkörper angehörte, in den Wirbelkanal vorragend. An dieser Stelle bestand eine makroskopisch deutlich sichtbare Compression des Rückenmarks.

Aber nicht nur bei Verengerung des knöchernen Kanals bietet die Laminektomie Aussichten auf Erfolg. Sei es, daß die Compression durch epidurale Abscesse oder epidurale Granulationen bewirkt wurde, so wird auch in diesen Fällen durch Resektion der Wirbelbögen die Möglichkeit einer Entlastung der Medulla geschaffen. Selbst wenn diese Produkte des cariösen Prozeßes sich wieder bilden sollten, was ja beim Bestehenbleiben des primären Krankheitsherdes niemals ausgeschlossen ist, so werden sie, da die hintere Wand des Wirbelkanals weggenommen ist, sich ansammeln können, ohne so leicht wieder eine schädigende Compression des Marks zu bewirken. Der Fall H. (IX) beweist, daß die mechanische Entfernung der epi. duralen Granulationen totale Ausheilung herbeiführen kann. Aller-

1) Das Beiseiteziehen der Medulla wird oft erst nach Durchschneidung einer oder mehrerer Wurzeln möglich sein. Daß man sich davor nicht zu scheuen braucht, beweisen eine Anzahl derartig ausgeführter Operationen (Chipault, Sick). Chipault empfiehlt übrigens, in solchen Fällen die durchtrennte Wurzel zu nähen. — Unter den an unserer Klinik wegen Wirbelfraktur mit medullären Störungen ausgeführten 6 Laminektomien befindet sich ein Fall, bei dem ebenfalls die Durchschneidung einer Wurzel nötig war, um eine komprimierende Prominenz der vorderen Wand des Wirbelkanals dem Meissel zugänglich zu machen.

dings handelte es sich hier um eine primäre Bogencaries und die erkrankten Bögen waren reseciert worden.

Goldscheider[1]) erhebt gegen die Laminektomie noch einige Einwände anderer Art. Zunächst bin ich völlig damit einverstanden, wenn er an der Möglichkeit zweifelt, den Krankheitsherd radikal durch Operation zu beseitigen. Im allgemeinen verlangen wir das von der Laminektomie gar nicht. Die Operation soll nur die Compression des Marks beheben und tut dies auch. In den Fällen von isolierter Caries der Wirbelbögen wird die Laminektomie allerdings sogar der Forderung einer radikalen Operation Genüge leisten können. Dieser Befund ist zwar nicht häufig, indessen haben wir ihn unter unseren Patienten (14) und Präparaten (8) zweimal erhoben.

Wieting hat bei einem allerdings sehr reichen Tuberkulose-Material in Constantinopel im Laufe eines Jahres unter 70 Spondylitiden 9mal eine Spondylitis posterior, Bogencaries, konstatiert. Demnach scheint diese Lokalisation der Wirbelcaries immerhin nicht so sehr selten zu sein.

Ferner führt Goldscheider gegen die Operation an, daß multiple Herde an verschiedenen Stellen der Wirbelsäule bestehen können, sowie daß der Prozeß oft mehrere benachbarte Wirbel ergriffen hätte. In dem letzteren Falle wird man, wie dies auch bei unseren Operationen meist geschehen ist, mehrere Wirbelbögen resecieren, bis keine Stenose des Kanales mehr nachzuweisen ist.

Das Vorhandensein multipler Herde wird sich vielleicht mit den neueren vervollkommneten Methoden der Röntgenphotographie feststellen lassen, und kann, wenn die Herde sehr weit von einander entfernt sind, eine Contraindikation gegen die Laminektomie abgeben. Aber auch in diesen Fällen wird man, bei Bestehen eines Gibbus, Aussicht haben, den Ort der Markläsion zu finden, wenn man an der Stelle der stärksten Knickung operiert.

Weitere Einwände Goldscheiders bestehen darin, daß das comprimierende Exsudat sich über eine größere Strecke des Spinalkanals hin erstrecken könne, und daß das Mark gelegentlich selbst tuberkulös erkrankt ist. Betreffs des ersten Punktes ist zu sagen, daß eine größere Ausdehnung der Exsudatmassen im Spinalkanal selten zu sein scheint. In unseren Präparaten beschränkte sie sich meist auf den Teil des Kanals, der den erkrankten Wirbeln entsprach. Daß das Rückenmark selbst tuberkulös erkrankt ist, wird allgemein

1) Goldscheider, Über Chirurgie der Rückenmarkserkrankgen. Dtsch. med. Wochenschr. 1894. Nr. 30.

als ein äußerst seltener Befund angegeben. Die Dura bietet offenbar einen starken Schutz gegen das Übergreifen des Prozesses vom Knochen auf die Medulla.

Daß es auch ohne direkte Stenose des Spinalkanals zu medullären Störungen kommen kann, hat Schmaus[1]) nachgewiesen. Er bezieht diese Störungen auf ein Ödem des Markes, das er z. T. als Stauungsödem, z. T. als toxisches Ödem auffaßt. Das erstere soll zustande kommen, indem Lymphbahnen durch die epiduralen Granulationsbildungen, durch die tuberkulöse Pachymeningitis externa, verlegt werden. Das toxische Ödem stellt sich nach Schmaus ein, wenn nach längerer Dauer der Erkrankung die Entzündungsprozesse die Dura durchdringen und die Medulla direkt ergreifen. Diese fortschreitenden Quellungen führen schließlich zur Erweichung des ganzen Markquerschnittes oder eines Teiles desselben.

Dieser Modus der Markläsion trifft sicherlich für viele Fälle zu und besonders die Fälle, in denen die Symptome der Lähmungen große Schwankungen zeigen, finden durch die Annahme eines Stauungsödems ihre Erklärung, worauf Schmaus selbst schon hingewiesen hat. Ein Durchdringen der entzündlichen Prozesse durch die Dura ist, wie schon oben erwähnt, ein recht seltenes Ereignis, und demgemäß dürfte das „toxische" Ödem des Markes nicht oft in Erscheinung treten.

Ebenfalls ein sehr seltenes Vorkommnis ist der Fall einer ischämischen Rückenmarksaffektion bei Spondylitis, den Wieting[2]) veröffentlichte. Hier bestand, wie die Sektion ergab, an der Stelle des Gibbus eine fast rechtwinklige Knickung der Aorta; dazu kam noch ein großer Thrombus, der aus einer Intercostalarterie in die Aorta hineinragte, so daß das Lumen der letzteren an dieser Stelle kaum federkielstark war. Eine Compression des Markes war auszuschließen. Wieting stellt sich das Zustandekommen der Paraplegie so vor, daß infolge der starken Einengung des Aortenlumens der Blutzufluß, den die Art. spinales von den Intercostalarterien erhalten, zu schwach war, und daß es auf diese Weise zu einer ischämischen Lähmung kam. — Die Richtigkeit dieser Deutung vorausgesetzt, muß zugegeben werden, daß natürlich in einem derartigen

1) Schmaus, Die Compressionsmyelitis bei Caries der Wirbelsäule. Eine pathol.-histolog. u. experimentelle Studie. Wiesbaden 1890.

2) Wieting, Ein Fall von ischämischer Rückenmarksaffektion bei tuberk. Spondylitis. Dtsch. Zeitschr. f. Chir. Bd. 70. 1903.

mindestens sehr seltenem Falle die Laminektomie wirkungslos bleiben wird.

Um nun noch auf Chipaults ablehnenden Standpunkt zurückzukommen, so gibt er zwar den direkten Einfluß der Laminektomie auf die Marksymptome zu. Er ist aber der Meinung, daß die Besserung nach der Operation nur so lange dauert, bis die Operationswunde beginnt, auf die Medulla oder ihre Häute den Druck auszuüben, den vorher die Wirbelbögen bewirkt haben. Er legt indessen großen Wert auf die Erhaltung des Periostes, was wir nie taten und auch nicht für zweckmäßig halten (s. o. S. 28). Es ist natürlich, daß die aus erhaltenem Periost gebildete Narbe, selbst wenn sie nicht verknöchern sollte, derber und straffer ausfallen wird, als eine solche, die nur aus den über dem eröffneten Wirbelkanal vereinigten Muskeln und Haut besteht.[1])

Wenn ferner Chipault den Satz aufstellt, daß jede spondylitische Paraplegie spontan heilen kann, ausgenommen die Fälle, in denen 1. Atmungsstörungen durch den Sitz der Läsion bedingt sind, 2. schwere medulläre Störungen durch Frakturen der cariösen Wirbel erzeugt werden, 3. in denen es sich um eine Myelitis tuberculosa handelt, so müssen wir ihm darin durchaus beipflichten. Wir haben jedoch nach unseren Erfahrungen keinen Grund die Dauerresultate der Laminektomie auch bei den anderen nicht unter die 3 oben angeführten Kategorien fallenden Fällen so skeptisch zu betrachten wie Chipault dies tut. Die Möglichkeit einer spontanen Besserung in diesen Fällen ist sicherlich nicht zu leugnen. Doch beweist die oft in unmittelbarem Anschluß an die Operation beobachtete Besserung den günstigen Effekt des chirurgischen Eingriffes. Sehr beherzigenswert ist auch die Erwägung Kraskes, daß, wenn die früher gelähmten Patienten wieder auf die Beine gebracht werden, dies ihren Allgemeinzustand und ihre ganze Lebensführung sehr günstig beeinflussen könne und daß damit wiederum ein Mittel gegeben sei, indirekt auf die Heilung des primären Herdes einzuwirken.

Wenn wir aus unserer Zusammenstellung Schlüsse ziehen wollen, so läßt sich sagen, daß die Laminektomie mit der größten Aussicht auf Erfolg in den Fällen gemacht werden wird, wo eine isolierte Bogencaries vorliegt, wo der tuberkulöse Prozeß im wesentlichen abgelaufen zu sein scheint, die ferner das 20. Lebensjahr nicht erheblich überschritten haben, und bei denen die Markläsion durch eine Stenose des Wirbelkanales bedingt

1) Einen direkten Beweis für unsere Ansicht liefert der Fall F. (VI).

ist. Dabei verstehe ich unter Stenose nicht nur die Verengerung als Resultat der Verkrümmung der Wirbelsäule, sondern auch die durch prominente Sequester bedingte Stenose.

Aber auch beim Vorhandensein epiduraler tuberkulöser Prozesse kann die Entfernung der Wirbelbögen günstig einwirken, indem das Mark entlastet wird und bessere Circulationsverhältnisse gewinnt.

Der hohe Sitz einer Markläsion dürfte ein zu langes Abwarten nicht zweckmäßig erscheinen lassen, da durch ausgedehnten Decubitus, welcher sich auf die Dauer in solchen Fällen nicht vermeiden läßt, die Chancen sehr verschlechtert werden.

Das Vorhandensein von Blasen- und Mastdarmlähmungen wird den Entschluß zur Operation erleichtern. Die schwerste Complikation der spondylitischen Lähmungen ist die Blasenlähmung, an deren Folgen, Cystitis, Infektion der Nieren, die Patienten meist schließlich zugrunde gehen. Durch die Laminektomie kann diese Complikation beseitigt werden. Andererseits ist es vorgekommen, daß nach der Operation die vorher intakte Blase gelähmt war. Wenn auch die Lähmung meist nur eine vorübergehende war, so wird man nach diesen Erfahrungen in Fällen von spondylitischer Lähmung ohne Beteiligung der Blase nicht gern an die Laminektomie herangehen.

Von größter Bedeutung wäre es natürlich, wenn wir ein Mittel hätten, festzustellen, ob es sich um irreparable Läsionen des Markes oder um bloße Compression handelt. Dies mit einiger Sicherheit vorher zu bestimmen, ist bisher leider unmöglich, und deshalb werden stets wieder Fälle vergeblich operiert werden. Geschadet wird solchen Patienten dadurch kaum, vorausgesetzt, daß die Fälle zur Operation sorgfältig ausgesucht werden und daß, wo man befürchten muß, die erkrankte Wirbelsäule durch Wegnahme der Bögen zu sehr zu schwächen, für eine gute Fixierung, am besten im Gipsbett, gesorgt wird.

Herrn Geheimrat Trendelenburg möchte ich an dieser Stelle für die Anregung zu dieser Arbeit und für die Überlassung des Materials meinen ergebensten Dank aussprechen.

III.

Die Lagerung des Nervus radialis bei Oberarmbrüche der Diaphyse.

Von

Privatdozent Dr. **Julius Fessler**, München.

(Mit 4 Abbildungen.)

Im Englischen erhält dieser Nerv seinen Namen davon, daß e wie eine Spirale von innen oben nach hinten außen und unten u die Längsachse des Oberarmknochen herumläuft, und zwar lieg derselbe hinten und außen unter dem M. triceps dem Periost seh dicht auf.

So tief er auch hier unter dem Muskel versteckt liegt, ist e an dieser Stelle gerade wegen der festen knöchernen Unterlag schon durch einfache Contusion, bei Druck Verletzungen leicht ausgesetzt.

Die Erscheinungen sind dann die bekannten der motorischen Lähmung: Beugestellung der Finger in den Grundphalangen ulnare Abduktion und leichte Flexion im Handgelenk, Adduktion des Daumens, Pronationsstellung des Unterarmes. Der Extenso digit. communis, Extens. indicis et digit. V proprius, die Extensores carpide, radiales, der Extens. carpi ulnaris, die Abductor. poll. longus et brevis Supinator longus (sive Brachioradialis) et brevis sind also in ihrer Innervation gestört. Dabei ist oft die vom gleichen Nerven besorgte Sensibilität an der Daumen- und Zeigefingerrückseite, an der radialen Rückseite des Mittelfingers von den Nagelgliedern bis zur Mitte des Handrückens auf der radialen Seite herauf, merkwürdiger Weise ganz gut erhalten oder nur etwas dumpf herabgesetzt mit stark hyperästhetischen Rändern an den Grenzen des Innervationsbezirkes.[1])

1) Abgesehen von der Verkleinerung des anästhetischen Bezirks durch

Diese Integrität der radialen Sensibilität ist meines Erachtens bei Oberarmbrüchen dann am häufigsten, wenn die Fraktur mit der Verletzung des Nerven in der Mitte oder im unteren Drittel des Oberarms liegt. Es erscheinen hierbei diejenigen Fasern des Radialis eine Rolle zu spielen, welche schon oberhalb der Mitte des Oberarms von seinem Stamm abgehen und oberflächlich im Muskelfleisch liegen, infolge dessen der verletzenden Gewalt im weichen Muskelpolster leichter ausweichen, während der Hauptstamm geraden Wegs auf den harten Knochen gedrückt, sogar beim Knochenbruch durch diesen selbst verletzt wird.

Wie aus meiner Literaturzusammenstellung am Schluße der Arbeit hervorgeht, ist auch bei Humerusfrakturen im mittleren und unteren Drittel mit gleichzeitiger Radialislähmung die Sensibilität weniger oft oder weniger umfangreich gestört, als bei den gleichen Verletzungen oberhalb der Mitte des Oberarms.

G. Riethus („Über Verletzungen des N. rad. bei Humerusfrakturen, etc.", l. c.) vertritt allerdings die Auffassung, daß fast ausschließlich die collateralen Bahnen (nach Tillmanns, Archiv. f. klin. Chirurgie. Bd. 27) sehr bald mehr und mehr die Leitung übernehmen oder den Reiz durch Erschütterung benachbarter Nervenfasern, beziehungsweise deren Gefühlspapillen bei Berührung der Haut, also auf indirektem Wege zum Bewußtsein bringen (nach Létiévant, Traité des sections nerveuses, und Falkenstein, Deutsche Zeitschrift für Chir. 16. S. 53). Er führt zum Beweise aus der Leipziger chirurg. Klinik mehrere Fälle (z. B. Nr. 7, 8, 11 der Literatur am Schlusse) an, in welchen nur ein ganz bestimmter, dreieckiger sehr kleiner Bezirk am Handrücken oberhalb der Basis des Daumens und Zeigefingers taub oder ganz gefühllos wurde, obwohl der Nerv. radialis ganz leitungsunfähig war. Dieser anästhetische Bezirk blieb derselbe, wenn alsdann der Nerv behufs Anfrischung operativ durchtrennt worden war. Mir ist es aber auffallend, daß gerade bei solchen Fällen mit geringer oder fehlender Sensibilitätstörung der Knochenbruch in oder unterhalb der Mitte lag. In verschiedenen anderen seiner Fälle von schwerer Radialis-

---

Nervenanastomosen, supplierende Funktionen (Busch fand in einem veralteten Fall nur eine quadratzollgroße Fläche des Handrückens unempfindlich. Vergleiche auch Handbuch der prakt. Chirurgie 1903, Bd. IV. Bergmann, Bruns, Mikulicz. H. Kramer, Neurolyse und Nervennaht, Dissert. Heidelberg 1900. Bernhardt, Erkrankung der peripheren Neven, I. Teil 1895. Nothnagel, Pathologie und Therapie XI, 1; ferner die Abbildungen von G. Riethus in Beiträge zur klin. Chirurg. Bd. 26, S. 720 u. 723).

verletzung und Fraktur unterhalb der Mitte war die Sensibilität ganz erhalten. Ich möchte daher der weiteren Behauptung von Riethus, daß das Vorhandensein jenes zuerst von Létiévant nach Radialisdurchtrennung beobachteten Punctum maximum der Anästhesie zwischen dem Os metracarp. I und II bei schweren Oberarmbrüchen mit ausgiebiger Dislokation differential-diagnostisch für vollkommene Nervenzerreissung verwertet werden kann, nur dann unterschreiben, wenn der Bruch oberhalb der Knochenmitte liegt.

Riethus folgert ferner auf Seite 748 l. c. weiter:

„Während die primären Radialislähmungen nach Humerusfrakturen ihrer Entstehung nach als Contusionslähmungen bezeichnet werden müssen, wobei die Einwirkung des Trauma nur von sehr kurzer Dauer ist, verdienen die sekundären Lähmungen die Bezeichnung Compressionslähmungen, wobei zugleich in dem Worte der Begriff liegt, daß die schädigende Ursache nicht momentan, sondern dauernd einwirkt. Demgemäß sind auch die Erscheinungen beim Eintritt der sekundären Lähmungen andere, als bei den primären. Die genau beobachteten Fälle 10 und 13 ergeben das übereinstimmende Resultat, daß die Lähmungserscheinungen mit Störungen der Sensibilität einsetzen, im Gegensatz zu den primären Lähmungen, wo die Motilität von Anfang an in der oben angegebenen Weise beeinträchtigt ist und die Sensibilität zuweilen (Fall 1 und 3) vollkommen normal gefunden wird."

Interessant ist es nun, daß Nr. 10 und 13 der von ihm citierten Fälle gerade Brüche oberhalb der Mitte und im oberen Drittel des Oberarmknochens, Fall 1 und 3 Brüche unterhalb der Mitte und im unteren Drittel sind. Ich bin vielmehr der Ansicht, daß je nach der Schwere der Quetschung, bezw. Zerreißung, vor allem aber nach dem Sitz des Bruches und der Nervenverletzung die motorischen Funktionen allein und zuerst oder in zweiter Linie auch die sensiblen ausfallen. Es kann auch vorkommen, daß die Anästhesie erst später bemerkt wird, weil der Knochenbruch als schwerste Läsion zunächst und allein in die Augen fällt und dann vielleicht noch die motorische Lähmung beobachtet wird. In merkwürdig viel Fällen der Literaturberichte findet sich z. B. gar keine Notiz über den Stand der Sensibilität nach der Verletzung.

Ich bin fest überzeugt, daß es sekundäre Lähmungen ohne jede sensible Störung gibt. Bei dem von Riethus unter Nr. 14 aufgeführten Falle, bei welchem 3 Monate nach Entstehung der Fraktur eine motorische Radialislähmung nach Fistelbildung und Knochennekrose einsetzte, schien z. B. zufolge der Krankengeschichte aus

der Thierschchen Klinik die Sensibilität auf der Rückenfläche des Daumens und Zeigefingers erhalten zu sein.

F. Neugebauer stellt in einer ähnlichen Arbeit: „Zur Neurorhaphie und Neurolysis", aus der Wölflerschen Klinik in Prag (Beiträge zur klin. Chirurgie, Bd. XV S. 523) auf Grund eigener Beobachtungen und zahlreicher Literaturfälle gerade die entgegengesetze Behauptung auf: Callus, Narbenumwachsungen des Nerven stören zuerst „die Muskelernährung, dann die Willens-, zuletzt die Empfindungsleitung."

Des weiteren bin ich der Meinung, daß sich die strenge Trennung in primäre und sekundäre Lähmungen nur für einen Teil der Fälle aufrecht erhalten läßt. Tatsächlich als primäre sind alle jenen Fälle zu bezeichnen, in welchen direkt an das Trauma anschließend entweder durch stärkste Contusion oder Zerreißung des Nerven seine Leitungsfähigkeit sofort aufgehört hat. Als sekundäre alle jene, bei welchen nach wochenlanger, vollkommen intakter Leitung plötzlich oder allmählich im Anschluß an Knochenfisteln, Knochenwucherungen u. s. w. die Lähmung einsetzte.

Riethus selbst fügt mehreren seiner Fälle die Bemerkung bei (l. c. S. 716, 726, 742), daß es unklar geblieben ist, ob die Lähmung wirklich erst einige Zeit nach der Fraktur eingesetzt hat: „Nach den Angaben der Krankengeschichte ist die Diagnose einer primären Radialislähmung im Falle 6 (complicierte Oberarmfraktur) nicht gestellt worden, sondern erst bei Abnahme des Verbandes nach 3 Wochen". Es stand wahrscheinlich die Schwere der Knochenverletzung so im Vordergrund, daß man eine einwandsfreie Prüfung der Nervenfunktion nicht vornehmen konnte, und in der Epikrise des Falles 12 führt er aus:

„Ob hier eine primäre oder sekundäre Lähmung vorliegt, ist nicht mit Sicherheit zu entscheiden, da unmittelbar nach dem Unfalle wahrscheinlich wegen der zugleich vorhandenen Fractura antebrachii eine Prüfung auf die Streckfähigkeit der Hand und Finger nicht vorgenommen werden konnte."

Ich werde auf diese Angaben in der genannten Literaturtabelle weiter unten noch einmal zurückkommen, halte aber die Annahme einer erst spät erkannten Radialislähmung für solche Fälle gar nicht nötig, sondern bin der Ansicht, daß es eine Reihe von Übergängen zwischen primären und sekundären Formen schon im Entstehen der Lähmung gibt. Es kann ganz gut sein, daß im Moment der Fraktur und beim ersten Verband gar keine Lähmung oder nur eine leichte Parästhesie, leichte Motilitätstörung vorhanden war;

sie hat sich erst im weiteren Verlauf unter dem Verband entwickelt.

Das geht auch aus der vorzüglichen Lehre der Knochenbrüche von P. Bruns (Deutsche Chirurgie. Lieferung 27. 1882) hervor. Bruns zählt dort eine große Reihe von Zufällen auf, welchen der Nervus radialis bei Oberarmbrüchen von Anfang an bis nach Ablauf der Fraktur unter verschiedenartigsten Umständen ausgesetzt ist. Im wesentlichen nimmt allerdings auch er in jener Arbeit eine primäre und sekundäre Lähmung an, letztere mit sehr weiten Grenzen. Ich halte es aber für anatomisch richtiger und zur Lösung der Frage, in welchem Zeitpunkt operativ eingegriffen werden soll, für vorteilhafter, nur die oben angeführten beiden Extreme als primär und sekundär zu bezeichnen und viele von den sogenannten sekundären Lähmungen in eine Zwischenstufe einzureihen; denn wie ich an mehreren eigenen Fällen und nachher aus der Literatur lernte, entwickelt sich die nicht sofort mit der Fraktur einsetzende, oft als sekundär bezeichnete Lähmung keineswegs als Folge der primären Quetschung, auch nicht durch die sekundäre narbige Bindegewebseinschnürung (Busch, Neugebauer), ebenfalls nicht immer durch Compression von seiten der Callus- und Narbenmassen (Finotti, Sterling, Trélat u. a.) oder durch Compression von einem dislocierten Fragment (Ollier, Czerny u. a.), sondern das Wesentliche bei dem Vorgang ist eine allmähliche oder rasch einsetzende und dann fortdauernde Überdehnung der Nerven über die mehr oder minder dislocierten Knochenbruchstücke.

Aus diesem Grunde halte ich auch den Ausdruck Compressionslähmung für die sekundären Fälle im allgemeinen, abgesehen von der Einlagerung des Nerven in einen Knochenkanal oder zwischen die Knochenstücke, nicht glücklich gewählt, weil man dabei doch immer an den Druck zwischen zwei harten Körpern (Knochen) denkt, während tatsächlich der Nerv in den meisten derartigen Fällen wie eine Sehne über den Knochenspalt gespannt und ausgezogen ist. Sind die Kanten am Knochenspalt besonders scharf, dann kommt allerdings die weitere Verletzung des Abscheuerns (Ollier, Delens, Jones, Czerny), Abknickens (Ollier, Busch, Tilleaux, Goldstein, Delens) noch dazu. Gerade diese in sehr vielen Literaturangaben beobachtete abgeknickte oder bogenförmige Verlagerung des verdünnten, abgeplatteten, stark verwachsenen Nerven über oder durch den Callus (bei der oft sehr spät nach Eintritt der Lähmung vorgenommenen Operation) spricht für eine bleibende Überdehnung des Nerven, welche gleich nach der Fraktur oder

kurze Zeit nachher eintrat. Entwickeln sich im weiteren Verlauf narbige Bindegewebsstränge über dem gedehnten (verdünnten, abgeplatteten) Nerven, so wird er später noch abgeschnürt (Neugebauer, Busch), schwillt wie in Amputationsstümpfen perlschnurartig (Ollier) unter Neurombildung an, kann auch durch wuchernden Callus gehoben und noch weiter gedehnt werden (Trendelenburg) oder ganz vom Callus umwuchert werden (Ollier, Busch, Bardenheuer, Thiersch, Ogston, Trélat, Delens). Das sind aber dann Folgeerscheinungen, das Nerventötende war die Überdehnung. Je nachdem diese von vornherein deutlich ist, oder erst später hervortritt, durch vermehrte Dislokation an Intensität zunimmt, kommt man zur Diagnose einer primären oder sekundären Lähmung.

Durch den Vorgang der allmählich zunehmenden Überdehnung lassen sich auch die oben erwähnten Fälle zwanglos erklären, in welchen anfangs Hyperästhesie (heftig reißende Schmerzen) oder Parästhesie (Kribbeln, Ameisenlaufen, Pelzigsein), später ganz unerwartet deutliche sensible, beziehungsweise motorische Lähmung oder beides gefunden wurde.

Will man also eine Klassifikation der Nervenlähmungen bei Frakturen machen, so möchte ich auf diese Zwischenstufe nicht verzichten, es lassen sich dann alle die Fälle, in welchen Riethus im Zweifel war, ob er sie primär oder sekundär benennen solle, einreihen.

Von den Radialislähmungen bei Humerusfrakturen sind demnach am besten drei Formen zu unterscheiden:

I. Entweder tritt die Lähmung sofort mit der Fraktur in Erscheinung (primäre Form) durch Quetschung oder Zertrümmerung, sofortiges Aufspießen des Nerven an oder zwischen den Fragmenten (Interposition mit Verletzung beziehungsweise Compression des Nerven),

II. oder erst nach mehreren Wochen und Monaten — eigentlich nach der Frakturheilung — (sekundäre Form) bei Fistelbildung, Nekrose, Calluswucherung u. s. w., auch nach abgelaufener Fraktur bei Pseudarthrosen (die Spätform der Interposition),

III. während der Frakturheilung — in ihren Anfängen schon bei der Frakturierung begründet, aber erst im Verlaufe der nächsten Stunden und Tage nach dem Trauma mit zunehmender Dehnung des Nerven über die dislocierten Fragmente deutlich werdend — eine Übergangsform zwischen I und II.

Es ist eine alte Regel, die aber immer wieder ins Gedächtnis gerufen werden muß: man prüfe in jedem neuen Fall, welchen man wegen einer möglichen Fraktur in Behandlung bekommt, sofort nicht allein auf abnorme Beweglichkeit des schon infolge der Schmerzen, des Blutergusses, der Unbrauchbarkeit des Knochens schlaff herabhängenden Körperteils, sondern auch auf Muskelfunktion und Sensibilität.

Ich bin überzeugt, daß bei manchen Oberarmfrakturen von Anfang an Radialislähmung vorkommt, welche erst beim Verbandwechsel beachtet und dann als eine später erfolgte angesehen wird, oft zum Schaden des Verletzten.

Ferner bin ich der Ansicht, daß die meisten Radialislähmungen bei Humerusfraktur überhaupt schon mit oder gleich nach der Entstehung des Knochenbruches, vielleicht erst nur undeutlich (und daher leicht zu übersehen), dann aber rasch zunehmend vorhanden sind.[1])

Auch bei verschiedenen Literaturberichten bleibt es, wie oben bereits angedeutet wurde, sehr oft im ungewissen, ob nicht schon gleich nach der Fraktur die Lähmung eingesetzt hat, ob also die Lähmung gleich nach der Fraktur nicht übersehen wurde. Meist ist gerade in diesem Punkte die Anamnese lückenhaft. Man vergleiche z. B. auch die zwei Fälle von Kramer in Bruns, Beiträge zur klin. Chirurgie Bd. XXVIII, Heft 2: Während der Abnahme eines Schienenverbandes nach 5 Wochen wurde in einem Falle die Lähmung bemerkt bei starker Dislokation des unteren Fragmentes nach außen, beträchtlicher Callusbildung in der Mitte des Armes. Bei der Operation erschien der Nerv durch das untere spitze Bruchende gegen das obere angedrückt. — Das andere Mal wurde 3 Wochen nach der Verletzung bei Abnahme des Verbandes eine komplete Radialislähmung gefunden. Bei der Operation zeigte sich das vorspringende untere Bruchende als knöcherne Unterlage des Nervenbettes, das mit Callus umwachsen war.

In anderen Fällen, so in dem 1837 von Nélaton beobachteten, bestanden gleich nach der stark dislocierten Fraktur heftige Schmerzen im Verlauf des Nerven, sensible Reizerscheinungen, welche dann allmählich in Lähmung umschlugen.

Möglicherweise gehört auch der von Czerny 1878 auf dem Chirurgen-Congreß demonstrierte Fall (s. Protokoll des XIII. Chirurg.

1) Wie ich später in der Literatur (Deutsche Chirurgie 1882 Lieferung 27, S. 461) fand, hat P. Bruns dies schon behauptet.

Congresses, nur in einzelnen Separatabdrücken veröffentlicht) hierher. Am 14. Oktober brach ein 6jähriger Knabe durch Fall aus 5 Meter Höhe den Oberarm im unteren Drittel.[1]) Die starke Schwellung ging in 3 Wochen mit guter Consolidation der Fraktur zurück. Am 1. November wurde der Gipsverband entfernt, am 17. November war die Radialislähmung ohne Sensibilitätstörung trotz fortgesetzter Beobachtung bemerkt worden. Die Operation zeigte den winklig geknickten Verlauf des Nerven über eine ganz scharfe Knochenkante des nach innen dislocierten oberen Bruchstückes. Das untere Fragment stand demnach ebenfalls wie im ersten Fall Kramers nach außen; über dieses mußte der Nerv jedenfalls herablaufen.

Ich könnte noch mehr derartige Fälle aus der Literatur aufzählen.

Interessant ist dabei auch die meist typische Lagerung des Nerven und der Bruchenden (s. Fig. 2 und 3), auf welche ich nach eigener Beobachtung weiter unten näher eingehen werde.

Ich habe den Eindruck bekommen, daß es sich in vielen ähnlichen Fällen um den gleichen typischen Vorgang der Nervenspannung über die Bruchenden mit fortdauernder Überdehnung, daraus folgender rotbrauner Degeneration und Verdünnung des Nervengewebes handelt. Dem Grade der Dehnung entsprechend waren die Symptome entweder sofort mit der Fraktur einsetzende Lähmung oder zuerst sensible Reizerscheinung, weiterhin immer stärker werdende Lähmung. Die in den Literaturfällen beschriebenen Narbenverwachsungen, Calluswucherung um den verdünnten Nerven waren alsdann sekundäre Veränderungen, Heilungsvorgänge des nachbarlichen Gewebes und wurden, weil sie als Operationsbefund bei den meist schon mehrere Wochen oder Monate dauernden Lähmungen besonders in die Augen fielen, sehr genau und an erster Stelle beschrieben, oft als eigentliches ursächliches Moment angesehen.

ad I. Nach meiner Auffassung des anatomischen Befundes, auch nach Beurteilung der Literaturfälle tritt also die Radialislähmung meist gleich mit der Fraktur in Erscheinung (und zwar sehr häufig, wie oben bereits angedeutet, ohne Anästhesie im radialen Gebiet). Das ist auch durch die Art und Schwere der Verletzung im einzelnen Falle erklärlich. Handelt es sich um einen schweren Schlag

1) Nach dem Citate in der Arbeit von Riethus wurden in diesem Falle 5 Stunden nach der Verletzung die ersten Störungen der Radialisfunktion bemerkt.

oder Fall gerade auf die Stelle außen am Knochen, wo der tiefe Hauptstamm des Nerven dem Periost aufliegt, so wird bei einer solchen sehr heftig einwirkenden direkten Gewalt die Folge sein, daß der Nerv samt dem Knochen durchschlagen, an den Kanten des gesplitterten Knochen abgerissen wird. Bei indirekt von Schulter oder Ellbogen aus wirkenden Gewalten kann dasselbe eintreten.

Fig. 1.
Verlauf des Radialnerven um die hintere Fläche des Humerus.

Fig. 2.
Verlagerung des Radialnerven und der Bruchenden bei Torsions- oder Biegungsbruch in und unterhalb der Knochenmitte.

Bei minder starker Gewalteinwirkung wird der Knochen durchgebrochen, im Nervenstrang hingegen infolge der Contusion durch Blutextravasat und Exsudat, Zerquetschung der Achsencylinder eine solche Veränderung gesetzt, daß die Leitung sofort aufhört oder in den nächsten Stunden immer schlechter wird und so lange gestört bleibt, bis das Extravasat resorbiert ist.[1]) Nach P. Bruns

1) P. Bruns berichtet über die seltene Autopsie eines derartigen Falles (in Deutsch. Chir. Lief. 27, S. 462) von Gosselin, daß der Nerv blutig infiltriert, leicht zerreißlich, das Neurilemum erhalten und in der Ausdehnung von 6 mm mit einem rötlichen Brei erfüllt war, in welchem nur wenig intakte Nervenfasern zu erkennen waren.

(Lehre von den Knochenbrüchen. Deutsche Chirurgie, Lief. 27) ist dies die häufigste Form der Nervenverletzung. Die große Mehrzahl solcher Fälle gelangt nach kürzerer oder längerer Zeit zur Heilung. Es kann aber in manchen Fällen später der gequetschte Nerv während der Frakturheilung von Periostwucherung so eingeschlossen werden, daß die Lähmung immer mehr zunimmt, zum Schlusse eine bleibende wird. In diesen letzteren Fällen und bei den zuerst erwähnten schwersten Formen der gänzlichen queren Durchreißung des Nerven kommt die Funktion ohne Lösung des Nerven, Excision der Narbe, sekundäre Nervennaht nicht mehr zustande.

Interessant ist es dagegen wieder, daß durch Schüsse, besonders mit kleinem Kaliber (6—7,9 mm), der Nerv nur knopflochförmig durchbohrt wird. Die Funktion des Nerven stellte sich bei solchen im Burenkrieg von mir selbst beobachteten Fällen ganz oder ziemlich gut wieder her. In derartigen Fällen wird man nicht sofort operativ eingreifen, sondern erst in späteren Wochen, wenn die Lähmung stationär bleiben oder gar schlechter werden sollte, an eine vollkommene Durchtrennung des Nerven oder Narbenbildung in demselben, welche eine sekundäre Nervennaht erfordert, denken.

Die sekundär nicht zu spät unternommene Nervennaht gibt sogar nach Kramer mehr Aussicht auf Erfolg als die primäre.

Kramer zählt in Bruns, Beiträge zur klin. Chir. Bd. 28 S. 98, auf 42 Radialisnähte 4 Mißerfolge (93 Prozent Erfolge), auf 50 Medianusnähte 12 Mißerfolge, auf 32 Ulnarisnähte 8. Kennedy hat noch 12, Esmarch noch 16 Monate nach der Verletzung die Sekundärnaht mit Erfolg ausgeführt. Busch erzielte ebenfalls nach 16 Monaten noch völlige Herstellung.

Kramer fand aus den Zusammenstellungen verschiedener Autoren für die sekundäre Nervennaht nur 18,8 Proz., für die primäre, bei welcher Eiterung der ursprünglichen Verletzung den Erfolg gefährden kann, 20 Proz. Mißerfolge.

G. Riethus (S. 730 citato loco) dagegen erklärt:

„Nach den Erfahrungen, die über das Endresultat der primären und sekundären Nervennaht (Bank, Über Enderfolge der Nervennaht. Inaug.-Dissert. Kiel 1893) vorliegen, verdient die primäre Naht entschieden den Vorzug und auch für die Radialiszerreißung nach Humerusfrakturen dürfte sie als das Rationellste zu empfehlen und in Fällen, wo die Diagnose gesichert, auch anzuwenden sein. Auf diese Weise würde man der Entstehung eines Nervendefektes, der durch Retraktion der Nervenenden zustande kommen kann, sicher vorbeugen. Gerade dieser letztere Umstand erwies sich in zweien unserer Fälle als besonders störend für die direkte

Vereinigung der durchtrennten Nervenfasern und erforderte eine bis dahin noch nicht am Nerv. radial. geübte Art der Plastik."

Trendelenburg nämlich resecierte ein etwa 5 cm langes Stück vom Humerus, vereinigte die angefrischten Nervenstümpfe, welche durch diese Knochenverkürzung einander nahe gebracht waren. Der Erfolg bei diesen beiden secundären Nähten und einer dritten von Trendelenburg ohne Knochenresektion ausgeführten war aber glänzend.

Die Berichte von Riethus selbst sprechen also doch wieder für die sekundäre Nervennaht: In dem einen Fall trat nach einem Jahr, im anderen nach zwei Jahren die Gebrauchsfähigkeit des Armes vollständig ein, in dem Falle von Nervennaht ohne Knochenresektion war die Gebrauchsfähigkeit sogar nach 9 Monaten eine vollkommene. Durch eine primäre Radialisnaht wird man wohl auch nicht mehr erreichen, namentlich wenn man nicht genau bestimmen kann, wie weit die Zerquetschung des Nerven reicht.

Was die vollkommene Nervendurchtrennung bei Humerusfrakturen anlangt, so ist sie nach den Literaturberichten recht selten: P. Bruns erwähnt unter 79 Fällen nur 3mal Zerreißung des Nerv. rad. (l. c. S. 464 nach Lannelongue, Bardenheuer, V. Bruns).

G. Riethus berichtet (nach Thiersch, Trendelenburg) über ebenso viele Durchreißungen, über 5 Fälle von Quetschung des Nerven mit vorübergehender Lähmung (nach denselben beiden Autoren).

Von Interposition des Nerven fand G. Riethus in den Krankengeschichten der Leipziger chir. Klinik keinen Fall. P. Bruns stellt aus der Literatur 8 Fälle zusammen (11 Fälle im ganzen bei Nerv. peroneus, medianus, brachialis und radialis überhaupt). Nur 2 von den 8 Fällen aber waren primäre Formen, welche gleich nach der Fraktur durch heftige Neuralgie und sofortige Lähmung in Erscheinung traten. Alle anderen gehörten zu den sekundären Lähmungen. —

ad II. Unbestritten bleibt es, daß es eine solche sehr spät eintretende Radialisstörung nach Humerusfraktur gibt. In den bekannt gewordenen Fällen entwickelte sie sich mit vollendeter Frakturheilung durch Calluswucherung oder ließ sich bei Pseudarthrosenbildung als heftige Neuralgie oder Lähmung durch Reiben des falsches Gelenkes sofort auslösen.

Ich werde auf diese Spätformen, wozu auch eine Lähmung durch Knochennekrose gehört, in der Literaturtabelle zurückkommen.

ad III. Es sind aber auch Radialislähmungen bei Fractura humeri

(sowohl durch direkte als indirekte Gewalt, wie Fall auf Ellenbogen, auf den ausgestreckten Arm mit Drehung des Körpers) beobachtet worden, in welchen gleich nach dem Knochenbruch keine Lähmung vorhanden oder zum wenigsten nicht deutlich war, eine solche aber einige Stunden oder Tage später konstatiert wurde. Hierher gehören die Formen des von mir nach dem anatomischen Befund angenommenen Übergangsstadiums von primärer zu sekundärer Lähmung: In derartigen Fällen kann es sich wohl zuweilen um eine später erfolgte Interposition des Nerven zwischen verschobene Knochenteile handeln. Doch kommt eine solche sekundäre Verlagerung selten vor. Auch da wird die Lähmung meist während des Heilverlaufs immer schlechter werden und stationär bleiben, so daß eingegriffen werden muß. Am häufigsten handelt es sich, wie weiter unten an Beispielen gezeigt wird, um eine schon gleich nach dem Bruch vorhandene, dann aber in der Folgezeit immer mehr zunehmende Überdehnung des Nerven über Knochenbruchenden, welche infolge Muskelzugs einseitig auseinanderweichen. Möglich ist auch die allmählich zunehmende Narbenfixation, Compression durch Callus, Abschürfen des Nerven an Knochenkanten, beweglichen Knochensplittern, obwohl ich diese wie die erste Möglichkeit ebenfalls für sehr selten halte. —

Die meisten Autoren vertreten die auch sonst allgemein giltige Ansicht, daß bei später nach oder während der Heilung beobachteten Humerusfrakturen mit Radialislähmung es sich meist um eine Callus-wucherung um den Nerven handle; auch der Operationsbefund scheint in vielen derartig spät beobachteten Fällen im ersten Anblick dafür zu sprechen.

König (1881. Lehrbuch Bd. 3) erwähnt die Fälle von Busch, Ollier mit den Worten: Eine gewisse Berühmtheit hat durch Nervenverletzung in der letzten Zeit der Nerv. rad. bekommen, welcher bei Frakturen im unteren Dritteil, da wo er außen am Knochen verläuft, bald in einer Pseudarthrose, bald im Callus eingebettet gefunden wurde; Lähmungen waren die Folge. In mehreren Fällen konnte diese durch Bloßlegung des Nerven am oberen Rande des Supinator longus und Befreiung desselben aus Bindegewebsschwarten und Callus geheilt werden (Busch).

Auch Hueter (1884. Grundriß d. Chirurg. II. Bd. 4. Abt.) erwähnt die Fälle von gewöhnlichen Humerusfrakturen nach W. Busch, Ollier, welche mit Schmerzen im Gebiete des Daumens, Zeige-, Mittelfingers beginnend in Lähmungen übergingen.

„Der Nervus radialis war durch Callus umwachsen und comprimiert.

Ollier hat in einem solchen Falle den Callus mit dem Meißel abgetragen und hierdurch die Funktionen des befreiten Nerven wieder hergestellt."

Albert (Lehrbuch d. Chir. II. Bd. 1890) bespricht nur die bei Schiefbrüchen stärkere Dislocatio ad latus et longitudinem.

Leser (Spez. Chirurg. 1890) führt aus, daß die Humerusfrakturen in der Diaphyse Querbrüche, beziehungsweise mehr oder weniger Schrägbrüche sind.

„Die Verwundung des Nerv. radialis kommt namentlich im unteren Drittel, meist bei direkten Frakturen, im Moment der Entstehung des Knochenbruches vor; doch auch noch nachträglich, indem z. B. durch Dislokation eines spitzigen Fragments der Nerv verletzt oder durch Callusmassen, auf denen der Nerv erhoben lagert, in seiner Funktion gestört wird. Czerny hat einen derartigen sehr instruktiven Fall beschrieben; bei einer Humerusfraktur kam es erst nach längerer Zeit dadurch zur Lähmung des Nerv. rad., daß sich der Nerv auf einem vorspringenden Fragmente allmählich durchscheuerte."

H. Tillmanns (Lehrbuch d. spez. Chirurg. 1891) zählt außer den Fällen von W. Busch, Ollier auch diejenigen von Bardeleben, Bardenheuer auf und betont, daß die Humerusfrakturen der Diaphyse meist schräg verlaufen, daß durch spitze Fragmente bei Splitterbrüchen die Nerven leicht verletzt werden. Der Nerv. rad. kann auch nach der Heilung der Fraktur infolge von Compression durch Calluswucherungen, welche ihn vollständig einschließen, gelähmt werden.

In Bergmann-Bruns, Handbuch der prakt. Chir. Bd. IV. 1903 wenden Hofmeister und Schreiber dieser folgenschweren „relativ häufigen" Complikation der Humerusfraktur auf Grund einer Reihe wertvoller Arbeiten, welche in den letzten Jahren erschienen sind, ihre besondere Aufmerksamkeit zu; v. Bruns konstatiert auf 189 Nervenverletzungen bei Frakturen 138 solche der oberen Extremitäten, darunter 77mal Verletzung des Radialis (8,4 Proz.). Riethus (Verletzungen des N. rad. bei Humerusfraktur. Bruns' Beitr. z. klin. Chir. Bd. 27) fand sie nach Beobachtungen in der Leipziger Klinik in 4,1 Proz., und zwar am häufigsten bei Frakturen des mittleren Drittels (in 69,2 Proz.); nach der Statistik von Bruns betrafen 52,1 Proz. der Fälle das mittlere, 38,2 Proz. das untere Drittel des Humerus, am häufigsten bei direkten Schädigungen (Auffallen kantiger Gegenstände, Überfahren), dann bei Torsionsfrakturen, besonders mit starker Verschiebung der Fragmente. Schreiber fand narbige Fixation des Nerven gegen einen Callusvorsprung unter 4 eigenen Fällen 3mal.

Hofmeister (l. c.) greift auf den schon oben erwähnten Fall

von Busch (Strangulation des Radialis durch Narbengewebe, welches ihn fest an den Knochen preßt) zurück, bildet den Fall Olliers ab: In diesem war, wie es öfter vorkommen soll, der Nerv in einen Tunnel von Callus eingewachsen, stellenweise verdünnt und wiederum verdickt. In anderen Fällen war er innerhalb des Callus bajonettartig geknickt (Busch, Tillaux) oder im knöchernen, fibrösen Kanal von zahlreichen Knochennadeln angespießt (Delens). Auch der Fall Czernys, in welchem es sich um eine Abschürfung (Usur) des Nerven an einem scharfen Fragment durch die Bewegungen gehandelt hat, wird erwähnt. Nach Hofmeister verlaufen die vollständigen Frakturen der Humerusdiaphyse vorzugsweise schräg, am häufigsten schräg von oben nach unten vorne und unten innen. Auch kommen Biegungsbrüche mit Ausbrechen eines Keils und Spiralbrüche durch Torsion vor, ganz abgesehen von den mehrfachen Splitterbrüchen durch direkte Gewalteinwirkung. Es ist klar, daß durch solche schräge und spitze Fragmente die umgebenden Weichteile bei Dislokation leicht verletzt werden können. Bei der Frakturdislokation macht sich nach Hofmeister der Muskelzug insofern geltend, als bei Frakturen oberhalb des Deltoideus-Ansatzes in der Regel das obere Fragment durch die Mm. pectoralis maj., teres maj. und latiss. dorsi nach innen, das untere durch den M. deltoideus nach außen gezogen wird. Hofmeister veranschaulicht diese Stellung (l. c. S. 128) durch ein treffliches Skiagramm aus der v. Brunsschen Klinik. Bei Frakturen unterhalb des Deltoideusansatzes wird das obere Fragment durch den Deltoideus nach oben und außen, das untere durch die elastische Retraktion des Triceps nach hinten und oben verschoben. Auf diese Art der Dislokation im mittleren Drittel hat übrigens schon Hueter aufmerksam gemacht, und König erklärt, daß die Fragmente einen offenen Winkel miteinander bilden; häufiger ist die Öffnung des Winkels nach innen. —

Ich habe nun eine Reihe von Operationen bei Radialislähmung nach geheilten oder in der Heilung begriffenen Humerusfrakturen gemacht, in der Meinung, und Absicht den Nerven aus dem Callus zu befreien, bin aber zu einem ganz anderen Befund gekommen. Zwei prägnante Fälle derselben mögen kurz erwähnt sein:

Der Dienstknecht W. St., 28 Jahre alt, wurde am 12. September 1901 von einem Pferde zu Boden geworfen, fiel auf den r. Arm, so daß der Oberarmknochen in der Mitte brach. Die Fraktur wurde am gleichen Abend noch eingerichtet und geschient. Am nächsten Tag erfolgte noch dazu die Konstatierung einer beginnenden motorischen Lähmung des gebrochenen Armes im Radialisgebiet, während die Sensibilität erhalten blieb.

Der Bruch heilte mit einiger Deformität fest, die Lähmung aber nahm mit nachfolgender bedeutender Atrophie der entsprechenden Muskeln zu. Das Unfallgutachten des behandelnden Arztes nahm Callusdruck auf den Nervus radialis an. Tatsächlich war am 1. März 1902 noch eine starke Verdickung des Oberarms in der Mitte zu finden mit bedeutender Prominenz des unteren Fragments an der Außenseite, weil die beiden Bruchenden mit ziemlicher Verkürzung und seitlicher Verschiebung verheilt waren. Die motorische Radialislähmung mit consecutiver Muskelatrophie war eine vollkommene.

Diese Knochenverschiebung imponierte als starker Callus.

Am 8. März 1902, also 6 Monate nach der Verletzung, wurde in Äthernarkose durch äußeren Längsschnitt unter Blutleere mit Verschiebung des Triceps nach hinten und außen der Nervus radialis im Sulcus bicipitalis externus da bloßgelegt, wo er unter dem Triceps oberhalb des Condylus externus humeri wieder zum Vorschein kommt. Von hier ab wurde er aufwärts bis zur Bruchstelle verfolgt, alsdann der Triceps nach hinten gezogen und der Nerv unter dem Muskel hindurch nach hinten und aufwärts freigelegt bei sorgfältiger Schonung der hier abzweigenden Fasern, welche weiter oben mehr oberflächlich teils in den Triceps eindrangen, teils denselben ebenfalls nach unten hin durchquerten.

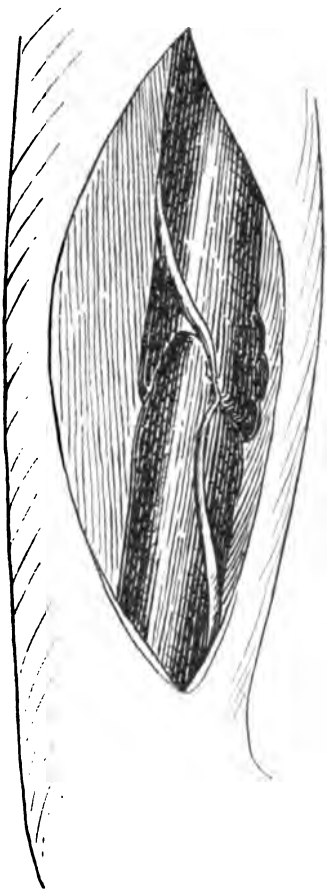

Fig. 3.
Typischer Verlauf des überdehnten Radialnerven üder das untere Fragment bei Dislokation dieses Fragmentes nach aussen und oben. (Schiefbruch im unteren Dritteil, Fall W. St.) Rechter Oberarm, Ansicht von vorne außen.

Es ergab sich hierbei folgender Befund: Der unterhalb der Frakturstelle gelegene Abschnitt des Nerven wird nach oben dünner, rotbraun gefärbt, geht in der Längsrichtung geradenwegs über den lateralwärts stark vorragenden Knochenspitz des unteren Fragments hinweg und verliert sich bei sorgfältigster Präparation entsprechend der Längsrichtung in dem straffen Bindegewebe, welches die Nische zwischen den beiden Frakturen an der Außenseite erfüllt. Dieser immer dünner werdende Strang des Nerven ist auf dem Rücken des Knochenspitzes innig mit dem Periost verwachsen. Eben in jene Knochennische führt auch das verdünnte rotbraune Ende des oberhalb der Frakturstelle liegenden Nervenabschnittes. Ein deutlicher Zusammenhang zwischen dem oberen und unteren Nervenabschnitt ist in

dem allenthalben längsgefaserten Bindegewebe schwer zu erkennen, jedenfalls sieht dieser dünne Verbindungsstrang nicht mehr nervenähnlich aus. Nirgends kann eine Calluswucherung gefunden werden, in welche der Nerv eingebettet gewesen wäre.

Daran allerdings war zu denken, daß der Nerv durch die Dislokation zwischen die Knochenenden geraten und dort abgequetscht worden wäre. Dies wurde auch fürs erste von mir angenommen, obwohl der gerade Verlauf des unteren Nervenabschnittes über den Knochenspitz, die gleichmäßige rotbraune Verschmälerung der beiden Abschnitte schon einige Centimeter oberhalb und unterhalb der angenommenen Einklemmungsstelle, das Fehlen jeder Andeutung von Schlingenbildung des Nerven in der Frakturnische abging; dazu kam noch die Unmöglichkeit, den verdünnten Teil des Nerven sicher in den Knochenspalt hinein zu verfolgen. — Es ist auch nicht gut denkbar, wie der Nerv zwischen die Bruchenden einer einfachen schiefen Fraktur, die wieder vollkommen fest geworden ist, gelangen kann, außer bei ausgedehnter Zersplitterung oder bei weitem Auseinanderweichen der Bruchenden. Aber auch dann wird der Nerv sich am häufigsten außen an und über die Knochenstücke legen, weil er von denselben abgedrängt wird. Die Literaturangaben sprechen auch für die große Seltenheit dieses Vorkommnisses bei gleichzeitiger (sekundärer Interposition) Pseudarthrose (Nélaton, Ollier: 3 Fälle), noch seltener bei knöcherner Verheilung (Ogston: 1 Fall).

Vor allem wäre doch anzunehmen gewesen, daß der Nerv bei Interposition zwischen die Bruchenden bis dicht an die Verletzungsstelle heran dick, vielleicht sogar kolbig angeschwollen, zu verfolgen gewesen wäre. —

Der Knochenspitz wurde abgetragen. Die beiden Nervenenden wurden angefrischt, gelockert, durch Dehnung verlängert und mit gelbem Catgut in den allerdings nicht sehr reich an Nervenfasern erscheinenden Querschnitten vereint.

Die Wunde heilte nach vollkommener Hautnaht glatt.

Der weitere Verlauf des von vornherein wegen der ausgedehnten Degeneration sehr wenig Erfolg versprechenden Falles zeigte, daß nach einem Jahr wenigstens die Möglichkeit der Supination und etwas Extensionsfähigkeit im Handgelenk wiedergekehrt war. Die Sensibilität war wie vor der Operation intakt. Hätte es sich im vorliegenden Fall um eine einfache Quetschung des Nerven, Interposition gehandelt, so hätte die sekundäre Nervennaht nach den Erfahrungen aus der Literatur fast mit Sicherheit vollen Erfolg bringen müssen. So handelte es sich aber um eine chronische Überdehnung mit weitgehender Zerstörung des Nerven auf eine lange Strecke. Es ist dies auch ein Fingerzeig, die Nervenüberdehnung nicht allzulange (höchstens einige Wochen) bestehen zu lassen, da sich später das überdehnte Stück nicht mehr regeneriert. In diesem Fall war also bei der Operation nichts von einer Calluswucherung um den Nerven zu finden, keine Interposition zwischen die Bruchenden anzunehmen. Die nach der Statistik von Bruns sehr seltene vollkommene Abreissung oder Durchquetschung des Nerven war deshalb nicht wahrscheinlich, weil der Nerv auf eine lange Strecke hin verdünnt war, bis zur Frakturstelle verfolgt werden konnte, nur nicht aus dem Bindegewebe dortselbst deutlich zu isolieren war.

Ein zweiter, ganz ähnlicher Fall, welcher mich eigentlich erst auf die richtige Deutung auch des ersten Falles brachte, war folgender: J. F., 27jähriger, kräftiger Buchhalter, glitt am 29. November 1903 in frisch gefallenem Schnee auf ebener Straße aus, so daß er mit Wucht unter Drehung niederfiel; sein r. Arm kam im Fallen nach hinten und außen teilweise unter den eigenen Körper zu liegen; ohne bedeutende Schmerzen zu verspüren, konnte er den r. Arm nicht mehr erheben. Nach Verlauf von mehreren Stunden erst war auch in der rechten Hand und im rechten Daumen die Streckfähigkeit verloren gegangen. Als ich am nächsten Tage den Kranken sah, handelte es sich um einen Bruch des r. Oberarmknochen unterhalb der Mitte mit motorischer Radialislähmung; dabei war die Sensibilität der Hand nicht aufgehoben, aber derart verändert, daß Patient in der Rückfläche des r. Daumens, Zeigefingers, an der radialen Seite des r. Mittelfingers (mit Ausnahme der äußersten Fingerspitzen) ein etwas dumpfes, pelziges Gefühl mit stechender Schmerzempfindung auch bei leisester Berührung hatte. Die Röntgenphotographie ergab eine Verschiebung des distalen Fragmentes am proximalen um ein Drittel seines Querschnittes nach außen, aber sonst vollkommene Berührung der Bruchflächen mit kaum merklicher Dislokation. Die Bruchlinie verlief schief von innen unten und vorn nach oben außen und hinten.

Fig. 4.
Rechter Oberarm. Bruch unterhalb der Mitte. (Fall J. F.)

Es wurden öfters gewechselte Schienenverbände angewendet, um durch Einreibung, Elektrisierung eine Atrophie der Muskeln bis zur Erholung des Nerven möglichst zu verhüten. Doch besserte sich der Zustand keineswegs, die Lähmung wurde immer deutlicher. Da an Zerreißung oder Einklemmung des Nerven gedacht werden mußte, die Consolidation der Fragmente in den nächsten Wochen bereits deutlich wurde, da ferner die sekundäre Nervennaht ja nur, wenn früh unternommen, fast sicheren Erfolg versprach, so wurde die Operation vorgeschlagen.

Diese ergab, am 21. Dezember 1903, also 3 Wochen nach der Verletzung in der gleichen Weise wie oben ausgeführt, folgenden Befund: Rotbraune Verfärbung und sehr starke Verdünnung des Nerven auf 10 cm Länge; derselbe war in einem rotbraunen, sulzigen, sehr gefäßreichen Gewebe eingebettet, auf das stärkste wie eine Bogensehne über den nach außen prominenten Spitz des unteren Knochenfragments herabgespannt; der Teil des Nerrven, welche auf der hervorragendsten Stelle der Compacta ritt, wa am dünnsten, platt und glatt, von da ab nahm der Nerv nach oben und unten an Rundung allmählich zu, erhielt auch in einiger Entfernung wieder seine gelbweiße Farbe. Eine Verletzung, teilweise Durchtrennung, Auffaserung, Abschürfung des Nerven konnten nirgends gefunden werden. Sein Neurilemm war äußerlich vollkommen intakt. Die Frakturstelle ließ sich mit einiger Anstrengung auseinanderbiegen, zeigte aber an ihren Rändern, welche in einer Spirale gedreht waren (die seltene Torsionsfraktur des Humerus infolge Abdrehung durch die Körper-

last) schon deutliche Knochenneubildungen; diese brachen unter Knistern auseinander. Eine spiralförmige Lamelle der Compakta fand sich hierbei fast ganz losgetrennt am Bruchrand vor. Von einer Calluswucherung um den Nerven, Einklemmung desselben zwischen die bereits unverschieblich consolidierten Fragmente, Anspießen durch ein Frakturende oder einen freien Knochensplitter war keine Rede. Die weiter oben abgehenden Äste waren keineswegs so stark gespannt wie der Hauptstamm.

Der ganze Befund erinnerte mich sofort an die frühere Operation, gab ganz das gleiche Bild der Nervenspannung über den äußeren Rand des unteren Fragmentes, ganz die gleiche rotbraune Verdünnung desselben, nur diesmal in frischer Form. Es wurde mir sofort klar, daß in beiden Fällen auf die gleiche Weise die Nervenlähmung eingetreten sein mußte: Sei es, daß es sich um die gewöhnliche Form des Schiefbruches durch Biegung oder um eine Torsionsfraktur (wie im zweiten Fall) gehandelt hat, die schiefe Bruchform und der Zug der von der Schulter aus am Arm angreifenden Muskeln, welche ihre Ansatzpunkte einander ständig zu nähern trachten, begünstigten das seitliche Ausweichen der Fragmente. Der M. pectoralis und latissismus zogen das obere Fragment nach innen, der Triceps das untere Fragment nach hinten oben und außen, und zwar mit einem nach außen hinten konvexen Winkel, so daß der Bruchrand des unteren Fragmentes hinten außen deutlich zu fühlen, die größere Muskelmasse des Oberarmes aber vorn und innen gelagert war.

An jener hintern, äußeren Stelle aber kam gerade der tiefe Hauptstamm des Nerv. rad. am meisten in Gefahr und wurde über den dort ausgebogenen Scheitel des Frakturwinkels stark ausgezogen, gedehnt.

Nach einigen Wochen schon machte sich diese continuierliche Dehnung als eine auf weite Strecke deutliche Verdünnung desselben mit rotbrauner Degeneration kenntlich, die Störung der Leitung war damit vollkommen begründet. Hätte dieser Zustand unter ähnlichen Frakturverhältnissen, wie sie der erste Fall gezeigt hat, auch im zweiten Fall monatelang angedauert, dann hätten wir auch hier das Bild des ersten erhalten: ein schnurdünner, auf große Ausdehnung irreparabel atrophischer Nerv, der über den Frakturscheitel hinweg gespannt, wie an narbiges Periost angewachsen erscheint, so daß er wenig mehr von anderem Bindegewebe sich unterscheidet.

Von diesem Gedankengang bei der Vollendung der Operation geleitet, isolierte ich vorsichtig den ganzen Nerven samt umliegendem Bindegewebe aus seiner gespannten Lage (Neurolyse nach Kramer, Band 28 und Neugebauer, Band 15 in Bruns Klin. Beiträge), entfernte mittelst Drahtsäge den prominenten Knochenspitz des unteren Fragmentes, unterbettete den freiliegenden Nerven mit Muskelgewebe, indem ich den vorderen Rand des Musc. triceps unter dem Nerven hinwegzog und mit dem äußeren Rand des Musc. brachialis internus fest vernähte.[1]) Die Hautnaht wurde wie im ersten Fall sehr sorgfältig ausgeführt mit Sublimatalkohol-Seide, welche

1) Ich fand dieses Hilfsmittel bei nachträglichem Studium der Literatur schon vor mir erdacht und an der Czernyschen Klinik in ähnlicher Weise ausgeführt. Kramer berichtet 1900 (loc. citat.) darüber folgendermaßen: Der Nerv wurde so weit aus seinen Adhäsionen ausgelöst, daß man die Schnittfläche

vor dem Gebrauch noch einmal in Jodoformäther gelegt war. (Durch diese Jodoformimprägnierung vermeide ich in allen Fällen fast jede Sekretion der Stichkanäle auch ohne Gebrauch von Gummihandschuhen bei den Operationen). Nach Schluß der Hautwunde wurde noch durch Polsterung und Drahtschiene darauf Rücksicht genommen, der Frakturstelle eine etwas nach innen convexe Winkelstellung zu geben.

Nach vollkommen aseptischer Wundheilung war der weitere Verlauf folgender: Am 3. Januar 1904 kam der ganze Arm über die Schulter hinweg bis herab zum Handgelenk bei halber Pronation und rechtwinkliger Beugung des Ellenbogengelenkes in Gipsverband; das obere und untere Humerusfragment dicht oberhalb und unterhalb der Bruchstelle wurden während der Verbandanlage mittelst Bindenzügeln[1]) stark nach einwärts gehalten, um jede Konvexität der Bruchenden an der Außenseite gegen den gefährdeten Radialis hin aufzuheben.

Infolge dessen zeigte sich auch bei der Verbandserneuerung am 18. Jan. sogar ein etwas einspringender Winkel der Frakturstelle an der Außenseite des Oberarms.

Das dumpfe pelzige Gefühl im Radialisgebiet der Hand war um diese Zeit sogar einer deutlichen Hyperästhesie gewichen, Extensionsfähigkeit des Zeigefingers, Abduktionsfähigkeit des Daumens waren erkennbar, wenn auch sehr geringgradig vorhanden. Um den 15. Februar hatte sich die Streckfähigkeit aller Finger ebenfalls wieder etwas eingestellt, die Ab-

---

des Triceps mit 2 versenkten Catgutnähten vereinigen konnte. Dadurch wurde der Nerv mit Muskeln unterbrückt und vom Knochen abgehalten. — Aber auch schon Woelfler (1893 und 1894, nach den Berichten Neugebauers, loc. cit.) hat ähnliche erfolgreiche Versuche gemacht den Nerv. rad. durch Einhüllen in Jodoformgaze- oder Silkstreifen, durch röhrenförmige Hautlappen vor der Knochen- und Narbenverwachsung zu schützen. Ferner hefteten Thiersch (1880 und 1894) Trendelenburg (1897) den vom Knochen befreiten Nerven an die Weichteile durch Catgutschlingen oder unterfütterten denselben mit Muskulatur und Periostteilen (nach den Berichten von Riethus loc. cit.) Ollier (Bullet. de l'acad. de méd. 28 août 1865. Traité des resections 1888. Tome II, p. 169) entfernte 1863 nach der rinnenförmigen Ausmeißelung des Nerven aus dem Knochen das Periost in der Umgebung, um eine Reproduktion des Callus an der gefährdeten Stelle zu vermeiden. Auch diese Methoden waren alle von Erfolg begleitet. Ogston (Brit. med. Journ. Apr. 21. 1877, p. 195) heftete den aus dem Humerus ausgemeißelten, sehr verdünnten Nerven an den Triceps an; doch war der Erfolg zweifelhaft. Auch Trélat (siehe im Literaturverzeichnis am Schlusse) hat die Muskelunterpolsterung mit Erfolg angewendet.

1) Diese Verbandsweise, den Bindenzügeln der Bardenheuerschen Extensionsverbände nachgeahmt, wurde zur Adaption und Retention von Frakturen warm empfohlen durch Ferd. Bähr (Centralbl. f. Chir. 1901, Nr. 12); aber schon Wölfler adaptierte 1893 bei einem Schrägbruch der unteren Humerusepi- und -diaphyse das abgesprengte Fragment während der Gipsverbandanlage mittelst Bindenzügel (Neugebauer cit. loc.). Eine gleichzeitig bestehende motorische Radialislähmung wurde allerdings dadurch nicht gebessert, mußte zweieinhalb Monate nach der Verletzung durch Neurolysis behoben werden.

duktionsbewegung war im Handgelenk sogar schon gut, die Sensibilität normal.

Nentwig, der die Liebenswürdigkeit hatte, das Verhalten des Nerv. radialis bei dem Kranken mehrfach zu prüfen, die Tätigkeit der gelähmten Muskeln durch Faradisation und Galvanisation fortgesetzt anzuregen, konstatierte, daß gleich nach dem Bruch die EaR (Entartungsreaktion) des Nerven eine vollkommene war, daß aber am 2. März 1904 von einer vollkommenen Entartungsreaktion nichts mehr constatiert werden konnte. Die noch mangelhafte Reaktion mußte wohl zum großen Teil auf die noch bestehende Entzündung und Muskelschwellung zurückgeführt werden. Aus diesem Grunde war die Muskelreaktion auch im Ulnarisgebiet herabgesetzt. Die Sensibilität im Bereich des Radialis war normal: Tastkreise, Schmerzleitung, Druck- und Temperatursinn waren in Ordnung. Grobe Kraft war nur im Daumen und Zeigefinger mässig vorhanden; Beugung und Streckung der Finger noch unvollkommen; faradische und galvanische Erregbarkeit der Streckmuskeln noch wesentlich herabgesetzt, bei den Supinatoren ganz aufgehoben. Die galvanische E. (Erregbarkeit) zeigte aber keine derartige Störungen mehr, daß von einer vollständigen Entartungsreaktion oder Mittelform gesprochen werden konnte.

Von da ab wurde an der Außenseite des Arms eine Drahtgipsschiene angelegt, täglich behufs Bäder, Massage, Elektrisierung gewechselt.

Am 2. März wurde, da eine hinreichende Consolidation der Fraktur angenommen werden konnte, in Chloroformäthernarkose forcierte Beugung und Streckung des durch die lange Ruhigstellung ziemlich versteiften Ellenbogen- und Handgelenkes vorgenommen; sie gelang bis zur vollkommenen Beugung und Streckung. Während der passiven Beugungen wurde die Frakturstelle sorgfältig fixiert. Diese ließ wenig Calluswucherung, immer noch einen an der Außenseite etwas einspringenden Winkel erkennen, in keiner Weise aber Lockerung oder Neigung zum Auseinanderweichen.

Ich war mir damals und schon vorher voll bewußt, daß Frakturen nach der Methode Bardenheuers*) zur Vermeidung von entzündlichen und ankylosierenden Erscheinungen in den Nachbargelenken am besten durch Zugverbände behandelt werden, aber in dem vorliegendem Falle erschien mir die durch eine lange Operationswunde complizierte Nervenverletzung doch mehr Ruhe in Schienen und Gipsverbänden zu finden.

In den folgenden Tagen zeigte sich sehr starke ödematöse Schwellung des Ellenbogen- und Handgelenks (traumatische Arthritis), des ganzen Unterarms im Anschluß an obiges Brisement forcé.

Am 10. März nun ereignete sich bei derartigen wiederholten forcierten passiven Beugebewegungen im Ellenbogengelenk der Zwischenfall, daß (möglicherweise infolge aktiver Muskelanspannung der diesmal nicht narkotisierter Patienten) die Knochen in der Frakturstelle unter Knistern etwas nachgaben.

Diese Lockerung des Callus wurde benützt, um die Oberarmachse wieder vollkommen gerade zu richten, alsdann kam für 8 Tage der Arm

---

1) Vergl. Wolff, Centralbl. f. Chir. 1900, Nr. 50; ferner Bardenheuer, Über Behandlung der Frakturen mittelst Extension. Zeitschr. f. orthopäd. Chirurgie v. Hoffa. 1903. Bd. XII, S. 107.

wieder in Schienen. Die von jetzt ab täglich 2mal ½—1 Stunde hoch oben am Oberarm angewendete Bier sche Stauung brachte die entzündlichen Exsudate vollkommen zum Schwinden. Das Endresultat war innerhalb der nächsten Wochen vollständige Wiederherstellung. Am 31. März konnte der Patient mit der rechten Hand bereits 4 Kilogramm, einen Stuhl an der Lehne vom Boden aufheben, mit Bleistift ordentlich schreiben. Am 15. April nahm er seinen Beruf als Buchhalter wieder auf, 4 Monate nach der Verletzung, 3 Monate nach der Nervenlösung. Am 13. Juli war der Befund folgender: Leistungsfähigkeit des r. Arms wie vor der Verletzung; eine Verkürzung, Abknickung in der Längsachse des Humerus nicht nachweisbar, wenig Calluswucherung, keine Druckempfindlichkeit der Narbe, vollkommen freie Bewegungen bis auf eine geringe Beschränkung der Extension im Ellenbogengelenk; auch die feinsten Fingerbewegungen waren aktiv möglich. Eine eigentümliche Überempfindlichkeit der Daumen- und Zeigefingerrückenfläche ist in der Weise auch heute zu bemerken, daß bei leichtem Aufwärtsstreichen (nicht aber beim Abwärtsstreichen in der Richtung zum Nagelglied) heftiges Brennen empfunden wird. (Diese Parästhesie besteht auch im Dezember 1904 noch.)

Umfang des Oberarms in der Mitte rechts 26, links 25,5 cm.

Größter Umfang des Unterarms im oberen Drittel rechts 26, links 26,5 cm.

Der Verletzte kann 3 Stunden lang ohne Ermüdung, ohne Schmerzempfindung rudern.

Drei weitere Fälle von Oberarmbrüchen in der Mitte oder an der Grenze des mittleren und unteren Drittels, bei welchen wenige Tage nach der Verletzung Radialislähmung unter ähnlichen Erscheinungen auftrat, wurden teils wegen vorgeschrittenen Alters, teils wegen durchaus ablehnenden Verhaltens der Verletzten nicht operiert. Die Lähmungen bestehen heute noch. Die Sensibilität ist und blieb erhalten.

Ein Beispiel für die Verletzung im oberen Drittel des Oberarms ist folgender Fall:

60 Jahre alte Lehrerswitwe fiel am 23. Juni 1904 seitlich mit dem ganzen Körpergewicht über eine Türschwelle und schlug hierbei mit dem linken Oberarm auf einen eisernen Stiefelzieher auf. Der linke Oberarm brach dadurch im oberen Drittel, so daß das obere Fragment etwas nach vorn und außen, das untere nach oben und hinten dislociert war. Gleich nach dem Unfall bestand keine Radialislähmung, doch bedeutende Hyperästhesie des Handrückens. Für drei Wochen wurde Zugverband mit 10—20 Pfund nach unten und außen angewendet. Der Unterarm schmerzte namentlich nächtlicherweise sehr, zeigte starke Schwellung der Haut an der radialen Seite (trophische Störung), am Handrücken entwickelte sich die von G. Riethus abgebildete anästhetische Zone in Form eines länglichen Dreiecks oberhalb des Metacarpus I und II mit Parästhesien in der Umgebung. Daumen, Finger, Handgelenk standen nach drei Wochen in der für Radialislähmung charakteristischen Stellung.

Trotz anfänglichen Zugverbandes und eines mit Bindenzügeln für weitere zwei Wochen angelegten Gipsverbandes blieben die Fragmente etwas dislociert. Die Fragmente consolidierten ohne bedeutende Callusbildung rasch, dagegen blieben die nervösen Störungen lange bestehen. Ein operativer Eingriff wurde verweigert.

Am 31. Dezember 1904 war der Befund folgender: Streckfähigkeit der Finger etwas gebessert, dagegen Abduktion des Daumens, Dorsalflexion der Hand, Supinationsbewegung mangelhaft, doch nicht ganz aufgehoben, Sensibilität normal, trophische Störungen fast verschwunden.

Die geschilderten Daten gaben Veranlassung, das eingangs erwähnte literarische Material in bezug auf die verschiedenen Anschauungen über Entstehung der Radialislähmung bei Humerusfraktur zu sichten.

Meistens fand ich, wie bereits hervorgehoben wurde, als Ursache der primären Radialislähmung Zerreißung, schwere Quetschung, Einklemmung des Nerven zwischen die Frakturenden, als Grund der sekundären Lähmung Einwachsen mitten in Callusmassen, spätere Einklemmung in Pseudarthrosen angegeben.

An zweiter Stelle sind einige Male der geknickte Verlauf in Narbenmassen (Czerny, Bruns), narbige Anheftung an Bindegewebsstränge, außen an den Callus (Busch, Neugebauer) als Grund der Lähmung angeführt. Leser und auch vor ihm P. Bruns erwähnen, daß der Nerv auf Callusmassen erhaben gelagert und dadurch in seiner Funktion gestört werden könne, deuten also damit die Möglichkeit einer Veränderung des Nerven durch Verlagerung während oder nach der Frakturheilung an.

Durch Lesers Mitteilung gerade wurde ich auf den merkwürdigen Fall Czernys der sekundären Nervendurchscheuerung während der Frakturheilung aufmerksam. Deshalb wandte ich mich schriftlich an Czerny wegen dieses interessanten Befundes. In der liebenswürdigsten Weise erhielt ich von ihm sofort die Erklärung des Falles unter Beilage der oben schon erwähnten Originalmitteilung:

Am 14. Oktober brach der 6jährige Knabe den Oberarm, am 1. November wurde der Gipsverband entfernt und, da nach Verschwinden der starken Schwellung innerhalb dreier Wochen die Fraktur, wie es bei Kindern häufig ist, bereits consolidiert war, bald erlaubt leichte Bewegungen mit dem Arm zu machen. Am 17. November erst war die Radialislähmung trotz fortgesetzter Beobachtungen bemerkt worden. Etwas Dislokation und ziemlich bedeutende Calluswucherung war an der geheilten Frakturstelle zu fühlen. Bei der Operation fand sich eine ganz scharfe Knochenkante, welche durch das nach innen dislocierte obere Bruchstück gebildet wurde und über welche der Nerv, im scharfen Winkel geknickt, hinweg lief. Czerny hat dies Knochenstück später reseciert und dem Chirurgen-

Congres 1878 mit folgenden Worten demonstriert: „Es wird Ihnen erklärlich sein, daß eine solche scharfe Kante für den Nervus radialis unter Umständen lebensgefährlich werden kann. Es war nämlich der Nerv an dieser Stelle vollkommen verdünnt, er war förmlich durchgeschürft, war graurot verfärbt und in voller Degeneration begriffen. Da eine Einklemmung absolut nicht da war, kann ich mir bloß denken, daß durch die Bewegungsversuche der Nerv sich erst sekundär an dieser scharfen Kante abgewetzt hat und dadurch die Lähmung entstanden ist. Sie werden vielleicht einwenden, es müßte sehr schmerzhaft sein, wenn der Nerv durch Armbewegen so abgenützt würde. Allein einmal möchte ich darauf aufmerksam machen, daß es sich um einen motorischen Nervenzweig handelte, und dann wissen wir ja, was wir unter antiseptischer, in diesem Falle subcutaner Behandlung den Nerven zumuten können, ohne daß sie besondere Schmerzen machen. Der Fall ist deshalb von Bedeutung, weil er eine, wie ich glaube, von uns noch nicht beobachtete Form von sekundärer Radialislähmung nach Humerusfraktur darstellt". (Nach meiner Meinung ist es eine Übergangsform.)

Czerny fügte mir noch brieflich bei, daß die Funktion nach der Neurolyse sich wesentlich gebessert hat.

Es ist nicht zu verkennen, daß dieser Fall mit den meinigen, was den anatomischen Befund anlangt, große Ähnlichkeit hat. Das obere Bruchstück ist nach innen dislociert, das untere also wie in den meinigen nach außen. Über die Kanten der dislocierten Frakturstelle lief der Nerv hinweg. Er war hier ebenso graurot, verdünnt. Aber ich kann der Erklärung Czernys nicht beipflichten, daß an der in drei Wochen schon consolidierten Fraktur durch Armbewegungen der Nerv abgewetzt worden sei; denn einerseits war die Fraktur ja an und für sich schon fest, andererseits ist es nicht gut möglich, daß ein in Bindegewebe, noch dazu im Narbengewebe eingebetteter Nerv an einer Knochenkante sich durch Muskelzug, Gewebszerrung so hin- und herbewege, daß er wund wird.

Die ganze Sachlage spricht meines Erachtens auch in diesem Falle für eine allmählich zunehmende Atrophie des über dislocierte Frakturenden gedehnten Nerven. Es liegt also in dieser Dehnung und Veränderung der Achsencylinder, je nachdem der Vorgang rascher oder langsamer abläuft, sowohl der Grund zur primären wie sekundären Lähmung. Letztere ist im eben besprochenen Falle von Czerny uud Braun sicher beobachtet worden.

Daß ich die meisten früheren Literaturfälle, bei welchen Calluswucherung (Ollier), Knochennadel in einem knöchernen Tunnel (Delens), narbige Fixation am Callus (Schreiber) u. s. w. als Grund der Lähmung beobachtet sind, im Grunde und Beginn als Nervenüberdehnung über dislocierte Bruchkanten und daraus re-

sultierende Nervenatrophie betrachte, daß die Calluswucherung u. s. w. als sekundäre Erscheinung an dem schon leitungsunfähigen Nerven anzusehen ist, habe ich eingangs schon erwähnt. Die Fälle sind an und für sich alle ganz richtig beobachtet, aber vielleicht, weil spät nach der Vernarbung operiert, in dem ursächlichen Zusammenhang der Fraktur und Nervenlähmung nicht immer richtig gedeutet.

Wenn nun der Hauptgrund der Radialislähmung, abgesehen von den rein primären Formen der Contusion, primärer Interposition, Anspießung und Zerreißung des Nerven, in der Überdehnung des Nerven an dislocierten Fragmenten zu suchen ist, gleichgültig ob die Lähmung sofort mit der Fraktur oder erst später manifest wird, so sind folgende therapeutische Maßnahmen angezeigt. Der Vorgang bei Humerusfraktur mit consekutiver Radialislähmung wird (wiederum abgesehen von den Fällen schwerer Quetschung oder Zerstörung des Nerven durch die verletzende Gewalt selbst) der sein, daß die mehr weniger schiefen Frakturenden seitlich auseinander weichen, aneinander sich verschieben, und zwar tritt bei Fraktur in und unterhalb der Mitte der Humerus, wie bereits auseinandergesetzt wurde, diese Dislokation meist so ein, daß das untere Fragment an dem oberen nach außen und oben vorbeirutscht und sich ein nach der äußeren oder hinteren Seite des Armes vorragender Winkelscheitel bildet; über diese Convexität (meist ist es die Kante des unteren Fragments) wird der Nerv gedehnt. Es ist also durch genaues Abtasten der Frakturstelle, oder schmerzlos durch das Skiagramm festzustellen, wie die Bruchenden verlaufen, die Stelle ausfindig zu machen, wo der Nerv am ehesten gefährdet ist. Durch genaue Berücksichtigung der Schmerzpunkte, der prominenten Bruchstelle wird sich dieselbe leicht finden lassen. Immer ist die Ausdehnung, beziehungsweise Zunahme der Parästhesie, Anästhesie, der motorischen Störung gleich nach der Fraktur und in den nächsten Wochen täglich zu prüfen. Im einzelnen sind dann folgende Vorkehrungen zu treffen:

1. Für Humerusfrakturen und Radialislähmung ohne Weichteilwunde Schienenverbände, welche gerade die gefährdete Stelle an der Außenseite des Oberarms durch Polstereinlagen ober- und unterhalb der Fraktur von jedem Druck freihalten und eher einen nach der Innenseite des Oberarms vorspringenden stumpfen Winkel der Bruchenden anstreben, noch besser aber nach Bardenheuer Extension des im Ellenbogen rechtwinklig gebeugten Arms am Ellenbogen in der verlängerten Achse des Oberarms mit 5 kg nach unten, Contraextension an der Schulter nach oben mit 5 kg,

ferner gleichzeitig je eine Heftpflasterschleife mit 2—5 kg Gewicht ober- und unterhalb der Bruchstelle nach innen über die Brust des Verletzten hinweg horizontal nach der anderen Seite des Bettes hin, um die beiden Bruchenden gegen den Rumpf hin nach innen convex vorspringend abzulenken. Auf diese Weise werden die übereinander geschobenen Fragmente, an deren Spitzen die Überdehnung des Nerven stattfindet, am ehesten reponiert, durch Gegenzug läßt sich sogar ein Abweichen der Fragmente nach der entgegengesetzten Richtung erzielen. —

Nach 8—14 Tagen kann man diesen Extensionsverband durch einen Gipsverband über Unter-Oberarm und Schulter ersetzen. Während der Anlegung des Gipsverbandes läßt sich durch zwei Bindenzügel, welche die Frakturenden nach innen ablenken, durch einen weiteren Bindenzügel, welcher den rechtwinklig gebeugten Arm in der Oberarmachse am Ellenbogen nach unten zieht, die Extension ausüben. Unter diesen Maßnahmen wird sich in leichteren Fällen die Lähmung allmählich bessern. Dahin gehören vor allem diejenigen Formen, in welchen es sich um eine einfache, einmalige Quetschung des Nerven handelt. Es sind viele derartige Fälle bekannt, bei denen mit Aufsaugung des Blutaustrittes auch die Leitungsfähigkeit des Nerven wieder gekommen ist. Erholt sich in den nächsten 3—6 Wochen der Nerv nicht, wird die Lähmung im Gegenteil immer deutlicher, dann wird man besser daran tun, den Nerven, ehe er durch die zunehmende Überdehnung auf weite Strecken vollständig atrophisch geworden ist, bloßzulegen und durch Neurolyse, Unternähen mit Muskelschicht, Abtragen der prominenten Knochenkanten, Entfernung der einschnürenden Bindegewebs- und Callusmassen aus seiner kritischen Lage zu befreien, bei vollkommener Zerstörung anzufrischen, durch geringe Dehnung etwas zu verlängern und mit Naht (eventuell unter Resectio humeri) wieder zu vereinigen.[1])

2. Für Humerusfraktur und Radialislähmung mit Weichteilverletzungen, welche zur Bruchstelle führen, ergibt sich, wenn die Hautwunde klein und rein ist, zunächst die gleiche conservative Behandlung, der nach Wochen unter den gleichen Verhältnissen der operative Eingriff folgen kann, wie sub 1. Hierher gehört auch die Mehrzahl der Schußverletzungen.

---

1) Helferich, Atlas und Grundriß der traumatischen Frakturen, 1898, S. 148 und 149 (mit Abbildung der Radialislähmung) tritt für sofortige Operation in der Regel ein, hat dadurch die besten Resultate erzielt.

Handelt es sich unter den gleichen Verhältnissen um ausgedehnte Weichteilverletzung, die weit klaffend zur Bruchstelle führt, den Nerven freilegt, so hat, wenn die Wunde rein, frisch, nicht inficiert ist, bei vollkommener Nervendurchtrennung alsbald unter strengster Asepsis die Nervennaht zu folgen, der entblöste Nerv ist durch Einbetten in die Weichteile von Knochenverletzungen zu schützen.

Ist die Wunde der Infektion verdächtig, so wird die antiseptische Tamponade, welche breit, trichterförmig in schonender Weise bis zum Knochen und zur Nervenscheide führt, so lange vorzuziehen sein, bis die Wunde aseptisch geworden ist, dann erst kann die (sekundäre) Nervennaht vollen Erfolg bringen.

Des allgemeinen Interesses halber seien noch die Schlußfolgerungen von zwei mehrfach citierten Autoren angefügt:

F. Neubauer schreibt 1896:

„1. Die leichtesten Grade der Nervencompression durch Callus oder Narben verlaufen als Neuralgien.

2. Vor dem Eintritte von Bewegungs- und Empfindungslähmungen treten Hemmungen in der Muskelernährung auf. Die Atrophie kann wegen der EaR. nicht als Inactivitätsatrophie aufgefaßt werden.

3. Die Störungen und Lähmungen geben bei zweckentsprechender Therapie eine sehr gute Prognose.

4. Die Therapie bestehe nicht nur in Isolierung des Nerven, sondern auch, wenn möglich, in Exstirpation des Narbengewebes um ihn herum.

5. Bei Sekundärnähten der Nerven sind die umliegenden Narben ganz zu entfernen. Ist das unmöglich, dann ist die Nahtstelle zu isolieren.

6. Die Isolierung eines Nerven durch Einhüllung mit Thierschschen Läppchen führt insofern nicht zu völliger Heilung, als Epithelfisteln zurückbleiben. Es ist deshalb eine weitere zweckmäßige Verbesserung der Isolierung anzustreben."

G. Riethus schreibt 1899:

„1. Primäre Paresen können, solange keine Steigerung der Lähmungserscheinungen beobachtet wird, exspektativ behandelt werden.

2. Da es kein absolut sicheres Merkmal gibt, bei primären Paralysen zu entscheiden, ob eine Continuitätstrennung des Nerven vorliegt oder nicht, so muß der Nerv freigelegt werden, wenn die Lähmung nicht in wenigen Tagen zurückgeht.

3. Bei Continuitätstrennungen des Nerven muß wo möglich sofort nach dem Unfall die Nervennaht ausgeführt werden.

4. Die Verkürzung des Humerus durch Resektion, wie sie in den letzten Fällen in der Leipziger Klinik zur Anwendung kam, ist immer zu empfehlen, wenn die Distanz zwischen den Nervenenden eine so große ist, daß die Vereinigung der angefrischten Nervenenden ohne Spannung nicht möglich ist. Die Anfrischung muß eine so ergiebige sein, daß der Querschnitt der Nervenenden eine normale Beschaffenheit zeigt.

5. Jede sekundär aufgetretene Radialislähmung indiciert, zumal wenn eine Steigerung der Lähmungserscheinungen beobachtet wird, sofort den operativen Eingriff.

6. Die Resultate der Operation sind sowohl nach den von uns beobachteten Fällen, als auch nach den Angaben in der Literatur als absolut günstige zu bezeichnen."

Zu Punkt 2 und 3 der Schlüsse von Riethus möchte ich anfügen, daß man bei vermutlichen oder tatsächlichen Continuitätstrennungen des Nerven wohl noch einige Wochen länger mit der Operation zuwarten kann, ohne eine zu starke Retraktion der Nervenstümpfe fürchten zu müssen. Die sekundäre Nervennaht hat ja auch vorzügliche Resultate, wenn man nicht viele Monate bis zum Eingriff verstreichen läßt. Andererseits haben sich doch manche gequetschte Nerven auch ohne Operation nach Wochen wieder ganz erholt.

Punkt 5 entspricht ganz genau meiner Anschauung betreffs der Zwischenstufe bei langsam zunehmender Überdehnung des Nerven; dieselbe kann schon primär (gleich mit dem Bruch) eingesetzt haben, kommt aber erst sekundär in vollem Maße nach einigen Wochen zur Geltung und zwar in einer sehr gefährlichen Form, weil dadurch der Nerv auf eine lange Strecke hin sich verdünnt und unwiederbringlich atrophiert, wenn er nicht bald möglichst befreit wird.

Was den Ort der Radialisverletzung und die Lage der Frakturenden zum Nerven anlangt, so verweise ich, ganz abgesehen von meinen eigenen oben erwähnten Beobachtungen, im einzelnen auf die gleich zu beschreibenden Literaturfälle, besonders auf die Bemerkung zu Fall 15, Abteilung I, Seite 91, will aber doch vorher noch auf einige Anhaltspunkte im Allgemeinen hinweisen:

1. Bei Brüchen im chirurgischen Hals des Humerus, auch bei Luxationen kann der Nervus radialis mit oder ohne Teilen des übrigen cervicalen Plexus durch den nach oben innen dislocierten Oberarmschaft gedehnt und gedrückt werden, an der Stelle, wo innen oben sein Spiralgang um die hintere Fläche des Knochens be-

ginnt. (Fall Middeldorpfs, Münchener mediz. Wochenschrifft 1888, S. 229, Nr. 14, referiert von Goldzieher in Deutsch. Chirurgie).

2. Bei Brüchen des Oberarmschaftes oberhalb des Deltoidesansatzes kann sich ein nach hinten und innen vorspringender Knochenwinkel der Frakturenden bilden; hauptsächlich über das nach innen abweichende obere Fragment kann hier der Nerv gedehnt werden.

3. Bei Brüchen unterhalb des Deltoides im mittleren Drittel des Knochens wird das durch den Triceps nach hinten oben verschobene untere Fragment dem Nerven am nächsten kommen; hierher gehören die meisten der Radialisverletzungen in ganz typischer Weise.

4. Bei Brüchen im unteren Drittel drückt am ehesten das nach oben außen dislocierte untere Fragment gegen den Nerven.

5. Bei Brüchen dicht oberhalb des Ellenbogengelenkes kommt am äußern untern Ende des Nervenspiralgangs das obere nach außen unten und vorn aufgeklappte Bruchende am häufigsten dem Radialnerven zu nahe.

Zum Schluße mögen noch die wichtigsten Fälle aus der Literatur folgen:

I. Primäre Lähmung.*)

1. Kuhl, aus Descot: Die örtlichen Krankheiten der Nerven. Deutsch von J. Radius. Leipzig 1826, S. 38. — Alter 40 Jahre. — Mann. — Subcutaner Bruch mit sehr heftigen Schmerzen, die sich bis in die Fingerspitzen verbreiten. — Infolge Anschwellung des Armes, Anästhesie. Blasenbildung und Gangrän folgte am 6. Tage Amputation. — Die Untersuchung des amputierten Armes ergab, daß sich der „Brachialnerv" zwischen die beiden Knochenenden hineingelegt hatte und von denselben angestochen, fast gänzlich zerquetscht und wie zerrieben war. — Amputation wegen Brand. — Primäre Interposition.

2. Ollier (1870), Referat von Monda in Revue de Chirurg. IV. 1884. — Oberarmbruch im unteren Drittel. — Sofortige Radialislähmung bei großer Beweglichkeit der Bruchstücke, so daß man an Interposition denken konnte. — Das Pressen der Fragmente gegeneinander verursachte keine Schmerzen, dagegen war Druck auf die anatomische Verlaufsgegend des Nerv. radial. und Extension des Armes sehr schmerzhaft. Man zog hierbei an den Nervenstrang. — Elektrisation. — Heilung. — Primäre Kontusionslähmung durch das Trauma oder durch die Frakturenden.

---

*) Bei den einzelnen, chronologisch geordneten Fällen kehren folgende Rubriken ständig wieder: Autor — Alter — Personalien, Art der Verletzung — Art des Knochenbruchs — Folgen der Verletzung — Befund bei der Operation — Operationsmethode — Erfolg — Bemerkungen zur Einteilung.

3. Berger, Bullet. de la soc. anatom. 1871. p. 157. — Subkutane Fraktur des Collum chirurg. humer. — Sofort motorische und sensible Paralyse des N. radial. — Autopsie nach Tod durch Scharlach: Nerv durch eine Kante des nach oben und innen dislocierten unteren Fragmentes comprimiert, an dieser Stelle in einer Strecke von 4—5 cm. um $^2/_3$ sein. Volums verdünnt. Mikroskopisch waren die Nervenfasern sehr verdünnt und fast alle frei von Myelin, die Nervenscheide verdickt. — Primäre Überdehnung des Nerv. über die Bruchenden.

4. Thiersch, 1877, nach Riethus Fall 3. — Alter 56 Jahre. — Handarbeiter, fiel beim Abspringen vom Wagen, Vorder- und Hinterrad gingen über den r. Arm. — Subkutane Fraktur des r. Oberarmes zwischen mittlerem und unterem Drittel; das untere Fragment ist nach außen und hinten verschoben. — Motorische Radialisparalyse sofort deutlich, Sensibilität nicht gestört. — Kleisterpappschienenverband. — Vom 12. Tage ab langsam zunehmende Besserung der Lähmung, zuerst in der Streckfähigkeit der Finger, zuletzt der Hand. Nach 9 Wochen Lähmung fast verschwunden, Fraktur in guter Stellung consolidiert. — Primäre Contusionslähmung.

5. Ollier, nach Durand: Causes et traitement des pseudarthroses. Thèse. Paris 1879 und Referat von Mondan in Revue de Chirurg. IV. 1884. p. 206. — Alter 25 Jahre. — Maurer, von einer Rotationsmaschine 8—10 mal gedreht und gegen eine Wand gestoßen. — Schiefe subcutane Fraktur an der Grenze des mittleren und unteren Drittels vom rechten Oberarm, 10 cm oberhalb des Ellenbogens, wahrscheinlich Splitterbruch, sehr beweglich mit etwas Dislokation. — Sofortiger Eintritt einer vollständigen motorischen und unvollständigen sensiblen Paralyse des N. radialis. Wasserglasverband. Geringe Schmerzen. — Beim Andrücken der Fragmente aneinander trat sofortiger Schmerzparoxysmus mit Kribbeln im Radialisgebiet auf. Bei jedem Anpressen des unteren Bruchendes an das obere wiederholte sich der gleiche Anfall. — 6 Tage nach der Verletzung wird durch Extension und sehr langwierige und schmerzhafte Circumduktion der Bruchenden die Interposition behoben. Anlage eines abnehmbaren immobilisierenden Apparates aus Schienen und Wasserglas, der fast täglich gewechselt wird. — Am nächsten Tage ist die Sensibilität schon beinahe normal. Motilität nach 4 Tagen in Besserung. Nach 13 Tagen Sensibilität fast normal, Motilität in steter Besserung, umfangreicher Callus zu fühlen. 24 Tage nach Reduktion der Fragmente wird der Wasserglasschienenverband abermals gewechselt. Patient kann das Handgelenk bedeutend besser gerade richten, zwischen 1. und 2. Metacarpus besteht am Handrücken noch eine kleine Zone halber Anästhesie. — Primäre Interposition.

6. Ollier (1879), nach Referat von Mondan: Revue de Chirurgie. Bd. IV. 1884. S. 198. — Frau, Verletzung durch Sturz aus einem Wagen. — Oberarmbruch, zwischen unterem und mittlerem Drittel. — Im Augenblick des Unfalls wenig Schmerz im Oberarm, sehr heftige aber im Daumen und im Ellenbogen verspürt. Vollständige Gefühllosigkeit in der Hand, Lähmung der Extensoren. Nach 3 Monaten constatierte Ollier noch vollkommene Flexionsstellung im Handgelenk, Anästhesie am Handrücken und in der Gegend des Adductor pollicis; keine Schmerzhaftigkeit der Contu-

sionstelle am Oberarm, Drücken derselben verursachte Schmerzen in den Fingern. Temperatursinn herabgesetzt. — Nach weiteren 2 Monaten war noch keine Besserung zu sehen, die Muskeln reagierten nur auf Elektrisation; die Gefühllosigkeit war unverändert im Daumen und in der äußeren Seite des Handrückens. Die Muskeln zeigten geringe Atrophie. Anfangs April waren alle krankhaften Erscheinungen bedeutend geringer. Nach einem Jahr war volle Heilung eingetreten. — Mit Anwendung der Elektrizität war 5 Monate nach der Verletzung begonnen und regelmäßig weiter behandelt worden. — Heilung. — Primäre Contusionslähmung durch das Trauma oder durch die Frakturenden.

7. Israel, Berlin. klin. Wochenschrift 1884. Nr. 16. S. 254. — Alter 17 Jahre. — Knabe, mit dem Arm von der Welle einer Maschine erfaßt. — Subcutane Fraktur zwischen unterem und mittlerem Drittel, näher der Mitte, Querbruch. Außer der Oberarmfraktur noch eine Fraktur des Radius und der Ulna am gleichen Arm. — Sofortige vollständige motorische Radialisparalyse. Sensibilität im Radialisgebiet herabgesetzt. Später trophische Störung der Haut (übermäßige Schweißsecretion, lang andauernde Papelbildung nach Nadelstichen. 2 Monate nach der Verletzung sind die Streckmuskeln der Hand und des Unterarmes, auch der Triceps sehr atrophisch, reagieren auf den Induktionsstrom nicht, zeigen typ. EaR. Die Sensibilität ist am stärksten an der ulnaren Daumenseite herabgesetzt. Der spindelförmige Callus reichte von der Mitte bis zum unteren Drittel des Schaftes. Der Nerv. rad. war oberhalb und unterhalb der prominenten Frakturstelle als runder Strang durchfühlbar. Auf der Prominenz hinten selbst aber entschwand er dem tastenden Finger. — 3 Wochen hindurch täglich angewandte Massage und Elektrizität bringen keinen Erfolg. Operation 2 Monate nach der Verletzung: Der Nerv verläuft winklig abgeknickt über die scharfe hintere Kante des nach hinten und oben dislocierten unteren Fragmentes stark verdünnt, bandartig abgeplattet, daselbst unverschieblich fest mit dem Periost durch straffes Bindegewebe verwachsen, im Gegensatz zu seiner sonst mobilen Lage. Oberhalb der Knickungsstelle war die Nervenscheide stark vascularisiert, unterhalb der Bruchstelle von mattem citrongelben Aussehen. In diesen beiden Abschnitten stellte er einen drehrunden Strang dar. — Lysis: Spaltung der Nervenscheide, Abhebung von dem prominenten Frakturende; subperiostale Resektion der Frakturprominenz, bis der Nerv seine normale Lage und Spannung wieder erlangte. — Erfolg positiv [1]): Unter galvanischer Weiterbehandlung funktioniert nach

1) Remak machte bei elektr. Prüfung dieses Falles die Beobachtung, daß nach ½ Jahr noch die Radialmuskeln für den inducierten Strom nicht erregbar waren, obwohl ihre Funktion schon wiedergekehrt war. Die elektr. Nervenerregbarkeit für die gesamten Muskeln vor der Reizungsstelle oberhalb des verdünnten Nervenabschnittes hatte sich wieder eingestellt, ebenso ging die Entartungsreaktion in den Muskeln zurück. Sowie man aber den Nerven unterhalb der Narbe erregte, waren größere konstante Stromstärken für die Muskelzuckung nötig. Ein Beweis für die Schwere der Degeneration.

Remak unterscheidet bei Radialislähmung nach Oberarmfraktur streng zwei Formen von Nervenläsion in bezug auf die Raschheit des Wiedereintrittes der Funktion: 1. Durch eine Noxe wird der Nerv komprimiert, ohne daß eine

7 Wochen der M. supinat. long., nach 9 Wochen die Extensoren des Handgelenkes, nach 10 Wochen die Extensoren der Hand, nach 19 Wochen sind alle Bewegungen der Finger und Hand aktiv möglich. Innerhalb der ersten 4 Wochen war keine Besserung zu bemerken. — Primäre Form. Israel bemerkt selbst zu dem Fall: „Von vornherein war eine Läsion durch Callusdruck auszuschließen, da die Störung unmittelbar nach der Fraktur constatiert war. Es konnte sich also entweder nur um eine Zerreißung und Quetschung der Nerven durch direkte Einwirkung der Gewalt gehandelt haben, oder aber um einen Druck auf den Nerven durch ein dislociertes Fragment". Nach meiner Ansicht handelt es sich hier ebenfalls um eine andauernde Überdehnung der Nerven, wie ich sie für die Zwischenstufe angenommen habe. Dafür spricht der anatomische Befund, die Form des Nerven an der Knochenkante, sein anämisches Aussehen unter dieser Stelle. Die ernährenden Blutgefäße sind nicht allein an der Knochenkante, sondern auf weite Strecke nach abwärts durch den spannenden Zug zugrunde gegangen. Auf diese Entfernung sind auch viele Nervenfasern degeneriert, daher nur die allmählich zunehmende Regeneration der Funktion. In anderen Fällen (vergl. Busch) von ganz umschriebener Compression eines kurzen Nervenquerschnittes, bei welcher die Nervenfasern nur durch einen schmalen Narbenstrang, oder eine kurze Callusbrücke auch für längere Zeit gedrückt, aber nicht ganz abgedrückt waren, bedurfte es keiner Regeneration von Nervenfasern, die Leitung ging sowohl centripetal als centrifugal sofort nach Behebung des Hindernisses wieder durch den Nerven. Es kehrte die volle Funktion sofort oder in wenigen Tagen wieder zurück.

8. Ollier (1878), Revue de Chirurgie IV. 1884. p. 202. Referat nach Mondan. — Alter 18 Jahre. — Mann. — Fraktur an der Grenze des mittleren und unteren Dritteils, 12 cm oberhalb des Ellenbogengelenkes. — Sofortige Lähmung des Nerv. radialis. Trotz 5 monatlicher Immobilisation in Extension war die Consolidation nicht erreicht worden. Das untere Fragment schaukelt nach vorwärts in der Richtung gegen den M. brachial. intern. — Operation nach 10 Monaten bei fortbestehender Lähmung und Pseudarthrose: Unteres Bruchende ist nach vorn und oben durch einen Schlitz des M. brach. int. durchgetreten, der Nerv. rad. in eine Längsfissur des oberen Fragmentes fest eingeklemmt. — Schwere Lysis. Die angefrischten Fragmente werden mit Silberdraht genäht. Gipsverband bei gebeugtem Ellenbogen. — Erfolg positiv: 2 Tage nach der Operation können schon die Finger bewegt werden. Besserung der Motilität nach einigen Wochen. Tod durch Pyämie $2^1/_2$ Monate später nach Amputation des Oberarms infolge der Verletzung. — Primär (Interposition).

Degeneration eintritt. Die elektr. Erregbarkeit wird schon vor der Operation unterhalb der Compressionsstelle für den inducierten Strom erhalten sein. Wenn dann durch Operation der Druck entfernt ist, so kann in ganz kurzer Zeit die Reparation erfolgen (vgl. Fall von Busch 1872). 2. Wenn aber durch die elektro-diagnost. Untersuchung schwere Degeneration nachzuweisen ist (Fall Israel, 1884), wird erst durch die Operation die Aussicht auf Regeneration eröffnet. Diese kann bei sekundärer Nervennaht oft 1 Jahr in Anspruch nehmen (2 Fälle von Holmes in Lancet, 1 Fall von Pik in Union medicale).

9. Thiersch 1893, nach Riethus Fall 2. — Alter 13 Jahre. — Knabe, fiel über eine Treppe, verspürte heftige Schmerzen im r. Oberarm und konnte ihn nicht mehr erheben. — Querbruch des r. Oberarmes oberhalb des Ellenbogens. Unteres Fragment ist leicht beweglich, nach oben und außen dislociert. Am folgenden Tage deutliche Radialislähmung. — Trotz Schienenverband nach 12 Tagen ziemlich starke Dislokation der Fragmente, die sich nicht mehr ausgleichen läßt, Radialislähmung fortbestehend. — Nach 4 Monaten Lähmung vollkommen zurückgegangen. — Primäre Lähmung durch Contusion oder Überdehnung über dislocierte Fragmente.

10. Polaillon, Ref. Goldstein: D. Z. f. Ch. 1895, nach Union médical 1883. S. 936; ferner nach Boularan, Thèse de Paris 1884, citiert von Mondan, Revue de chirurgie 1884. p. 215. — Alter 51 Jahre. — Mann. — Splitterbruch im unteren Drittel, supracondylär, durch Wunde compliziert. — Sofort nach der Verletzung tritt die Lähmung auf, dieselbe ist hauptsächlich motorisch. — Operation 6 Wochen nach Verletzung: Nerv vollkommen im stark gewucherten, teilweise fibrösen Callus eingeschlossen. — Resektion des Callus. — Positiv: 4 Monate nach Operation Lähmung noch vorhanden; dann stetig zunehmende, aber langsame Besserung; nach 9 Monaten nahm Patient die Arbeit wieder auf. Nach 2 Jahren erlangte er wieder die volle Kraft seines Armes. — Primäre Form.

11. Trendelenburg (1895), nach Riethus[1]) Fall 1. — Alter 35 Jahre. — Kutscher, dem ein herabstürzender eiserner Träger gegen den l. Oberarm fiel. — Fraktur etwas unterhalb der Mitte, Hautwunde an der Oberarmaußenseite, mit der Fraktur communicierend. — Nervus radialis vollkommen frei in der Wunde, von der Unterlage abgelöst. Sensibilität normal, Extension der Hand sofort herabgesetzt, kraftlos. — Naht und Drainage der Wunde, Gipsstreifenverband. — Reaktionsloser Verlauf. Consolidation der Fragmente in guter Stellung. — Radialisfunktion nach 60 Tagen wieder hergestellt, nur die rohe Kraft vermindert. — Primäre Contusionslähmung.

12. Trendelenburg (1896), nach Riethus Fall 7. — Alter 18 Jahre. — Eisenbohrarbeiter, durch Maschine verletzt. — Complicierte Torsionsfraktur in der Mitte. — Gleich nach der Verletzung constatierte motorische Paralyse und Anästhesie, besonders an der Streckseite des Daumens, trophische Störungen der Haut. — Operation nach 52 Tagen. Die Nervenenden verlieren sich im Narbengewebe. Nervendefekt 7—8 cm. Pseudarthrose. — Lysis; staffelförmige Resektion der Fragmentenden. Knochen- und Nervennaht. — Positiv: nach 8 Monaten Streckung der Grundphalangen, nach 10 Monaten Extens. und Abduktion des Daumen. — Primär.

13. Riethus[2]) (1899). — Mann, Fraktur des l. Oberarmes durch Fall. — Unmittelbar nach dem Unfall hing die l. Hand schlaff herab und konnte nicht horizontal erhoben werden. — Schienenverband. — Rückgang der Lähmung innerhalb einer Stunde. — Primäre Contusionslähmung.

---

1) Mehrfach cit. Arbeit in klin. Beitr. zur Chir. Bd. 24. 1899.

2) Denselben Fall beobachtete ich 1904 bei einem Wechselwärter, welchen beim Rangieren ein rollender Wagen von rückwärts an den Oberarm traf. Er klagte noch 24 Stunden lang über die heftigsten Nervenschmerzen unter vorübergehender Lähmung der Streckmuskeln.

14. Bidder, Langenbecks Archiv. 30. Bd., 4. Heft. S. 800. — Alter 18 Jahre. — Mann, vom Pferde an die Bretterverkleidung der Reitbahn herabgeschleudert. — Einfacher Splitterbruch des l. Oberarmes an der Grenze zwischen unterem und mittlerem Drittel durch Aufschlagen an die Wand. — Lagerung des Armes ohne Verkürzung, ohne Difformität in guter Stellung auf einer Schiene. Starke Schmerzhaftigkeit, große Schwellung nach einigen Stunden, motorische Radialislähmung bei ziemlich erhaltener Sensibilität, Prickeln und Ameisenkriechen, namentlich am Rücken vom Daumen und Zeigefinger. Nach 8 Tagen trat bedeutende Hyperästhesie in Daumen und Zeigefinger auf, welche zuweilen in den ganzen Arm ausstrahlte. — Nach 3 Wochen war ziemlich dicke Callusbildung bei vortrefflicher Stellung des Armes vorhanden, die Hyperästhesie war geschwunden, die Sensibilität wechselnd. 30 Tage nach der Verletzung war der Bruch consolidiert; weder die Radialmuskeln noch der Nerv reagierten auf faradischen Strom. 2 Monate lange Behandlung mit constantem galvanischen Strom brachte keine erhebliche Besserung. — Erst $3^1/_2$ Monate nach der Verletzung trat auffällig schnelle Besserung, völlige Heilung 4 Monate nach der Verletzung (wahrscheinlich von selbst) ein. — Primärer Fall von Nervenquetschung, wahrscheinlich durch Anschlagen des Nerven an die Reitbahnwand selbst. Die Reizerscheinungen sprachen gegen seine völlige Durchtrennung. Der Nerv war gerade im Bereich der gefährlichen Zone (nach Leichenuntersuchungen Bischoffs [Zentralblatt f. Chir. 1879, S. 164], beim Erwachsenen die Gegend etwa 11 cm oberhalb des Epicondyl. ext. humeri beginnend und $6^1/_2$ cm weiter nach oben und hinten endigend) getroffen. Bidder zählt als weitere Form der Nervenverletzung auf: die Pressung des Nerven an die Bruchkanten beim Umbiegen des unteren Bruchstückes nach innen oder seine Verletzung durch Knochensplitter, endlich drittens durch excessiven Callusdruck in späterer Zeit. Nach meiner Erfahrung und nach den literarischen Beobachtungen ist die verletzbare Zone für den Nerven nach oben sowohl als besonders nach unten bei Ellenbogengelenkbrüchen überhaupt länger; es ist daher keineswegs gerade immer das nach innen umgebogene untere, sondern bei Gelenkbrüchen häufig das nach außen und vorn dislocierte obere Fragment, bei Diaphysenbrüchen das nach oben außen dislocierte untere Fragment, das den Nerven ausdehnende.

15. Sick-Sänger, Archiv für klin. Chirurgie v. Langenbeck. 1897. 54. Bd., II. Heft. S. 271. — Alter 5 Jahre. — Knabe, von einer Etage herab in eisernes Gitter gestürzt. — Complicierte Oberarmfraktur mit ausgedehnter Weichteilverletzung. Oberarm hing nur an einer Hautmuskelbrücke, welche Nerv. med. und ulnar., Vena brachialis enthielt; Mm. biceps, brach. int. und coracobrach., ein großer Teil des M. triceps durchtrennt, Art. brach. zerrissen und torquiert, Nerv. radial. mit einzelnen Verästelungen aus dem Unterarm ausgerissen. — Conservative Behandlung: Unterbindung der Arterien, Fixierung der Knochenenden mit Silberdraht, Muskelnaht, Tamponade, Drainage, antiseptischer Verband. Der Arm blieb völlig ernährt; rasche Heilung mit Zurückbleiben einer totalen Radialislähmung. — Operation 6—8 Wochen nach der Verletzung: Centrales Nervende fand sich geschrumpft und aufgerollt im oberen Ende der Narbe; peripheres Ende wurde erst im Unterarm gefunden; der Nerv war dicht oberhalb der

Teilung des oberflächlichen und tiefen Astes abgerissen. Da Dehnung der Stümpfe die Entferung derselben nicht ausglich, wurde die Muskulatur am Unterarm aufgehoben, unter derselben ein die halbe Dicke des Medianus umfassender Lappen mit der Basis nach oben von diesem abgelöst und mit dem angefrischten peripheren Radialisende vernäht. Heilung per primam. — Erfolg positiv: Galvanisation während langer Zeit. Nach 3 Monaten Radialislähmung unverändert. Nach $1^1/_4$ Jahren Radialislähmung fast verschwunden. Sensibilität scheint intakt zu sein; Hand und die 4 Finger werden gut extendiert; Daumen steht adduciert, kann weder gestreckt noch abduciert werden. Bei faradischer Reizung des Medianus oberhalb des Ellenbogens und oberhalb der Verbindung mit dem Radialis tritt Flexion der Finger ein. Bei Reizung an der Abgangsstelle der Medianusbrücke zum Radialis tritt Extension der Finger mit kurzer Zuckung ein, die bei längerer und stärkerer Reizung in Flexion übergeht; vom Radialis am Oberarm aus keine Zuckung. — Ein Beispiel für die primäre Zerreißung des Radialnerven. Die Wiederkehr der Innervation in den Finger- und Handstreckern auf dem Wege des Medianus läßt sich einerseits dadurch erklären, daß beide Nerven gemeinsam einen Teil ihrer Wurzeln aus dem Plexus des 6. und 7. Cervicalnerven beziehen, andererseits daraus, daß benachbarte Centren in der vorderen Centralwindung des Großhirns, durch die fortgesetzte Elektrisierung für die Streckbewegung der Hand und der Finger eingeübt, vicariierend beansprucht wurden.

16. Bidder, Langenbecks Archiv. 30. Bd., 4. Heft. S. 801. — Leutnant, in der Reitbahn vom Pferde geschleudert, wobei der linke Ellenbogen heftig an die Wand schlug. — Y-förmige, in das Gelenk dringende Fraktur des unteren Endes des l. Humerus ohne äußere Verletzung. Das äußere untere Fragment war keilförmig, 7 cm lang, sein oberes Ende wurde nach außen dünner, war scharfkantig, sehr beweglich infolge Blutergusses. Totale Paralyse des Nerv. radial., Hautrückenfläche am Daumen und Zeigefinger bis zur Handwurzel anästhätisch. — Lagerung des Armes in halbgestreckter Stellung auf einer Schiene, später Gipsverband in rechtem Winkel. Nach 4 Wochen war die Fraktur fest unter geringer Verschiebung des inneren unteren Fragmentes nach oben, des unteren äußeren nach unten. Gelenk verbreitert, versteift. Sensibilität wiedergekehrt; kein einziger Radialmuskel bewegt sich willkürlich oder reagiert auf faradischen Strom. — Ohne besondere Behandlung bei unregelmäßig ausgeführter Massage und passiver Bewegung begann etwa 2 Monate nach der Verletzung die Lähmung wieder zurückzugehen bis zur Diensttauglichkeit. — Spontaner vollkommener Erfolg. — Primäre Contusionslähmung durch das Trauma. Dieser und der erste Fall Bidders (S. 91) beweisen, daß man bei primären Contusionslähmungen (ohne Nervendurchtrennung) ruhig einige Monate zuwarten kann, beweisen aber nicht mehr, jedenfalls nicht, daß die meisten Radialislähmungen bei Humerusfraktur ohne Operation von selbst heilen. — Primäre Nervendurchtrennung ist von Contusion des Nerven schwer zu unterscheiden, kommt allerdings bei Humerusfraktur selten vor. „Erst langes unverändertes Fortbestehen der Lähmung, bei Abwesenheit aller übrigen bekannten, die Nervenleitung störenden Momente, wird eine vollständige Nervendurchtrennung wahrscheinlich machen". — Reizerscheinungen sprechen sicher für einfache Contusion des Nerven. (Siehe den ersten Fall.) — Bidder

sah bei Radialisdurchschneidung noch $2^1/_2$ Jahren nach der Verletzung durch sekundäre Nervennaht vollständige Wiederherstellung nach 6 Monaten.

17. Reisinger (bei Göschel), Beiträge zur klinischen Chirurg. 36. Bd Heft 3. S. 622. — Mann, von einer Transmissionsscheibe erfaßt. — Fraktur des l. Unter- und Oberarmes in der Mitte; l. Hand steht gebeugt und proniert, die Finger können nicht gestreckt werden. Typische Radialislähmung. — Gipshanfschiene unter Extension mit 4 Kilo an Heftpflasterstreifen, welche bis oberhalb der Oberarmfraktur reichen, unten Contraextension mit 3 Kilo an Gummischlauch nach der r. Schulter. — Nach 3 Wochen rechtwinklige Pappschiene ohne Zug; Fraktur fast verheilt, Lähmung unverändert, Sensibilität normal. Anwendung der Elektrizität und Massage. Zunehmende Muskelatrophie. Bei indirekter Reizung (Aufsetzen der Elektrode auf den Radialispunkt am Oberarm) faradisch kein Ausschlag, galvanisch einige träge Zuckungen (Entartungsreaktion). — Operation 2 Monate nach dem Unfall: Radialis durch straffes Narbengewebe mit dem unterliegenden, nicht übermäßig großen, nicht rauhen Callus direkt verbunden; er ist gerade auf der Höhe des Callus platt gedrückt, gelblich verfärbt auf 4 cm Länge. Ober- und unterhalb der Degenerationsstelle ist der Nerv deutlich unterschieden weiß. — Lysis; eine Schicht des M. triceps wird zwischen Nerv und Callus hindurch mit dem Brach. internus vernäht. Verbandanlage bei gestrecktem Ellenbogengelenk. Primäre Wundheilung. Heilgymnastik, Elektrisieren. — Erfolg positiv: Bei der Krankenhausentlassung, 3 Monate nach dem Unfall, 1 Monat nach der Operation, ist die Narbe überall verschieblich, nicht druckempfindlich, Callus kaum zu fühlen bei guter Frakturstellung, Lähmung unverändert. 7 Monate nach der Operation sind alle Funktionen normal, nur am Handrücken hin und wieder Gefühl von „Pelzigsein". — Der anatomische Befund spricht für eine primäre Überdehnung des plattgedrückten Nerven über die Frakturenden. Wenig Callus hat sich entwickelt. Der Nerv ist direkt an den Knochen angewachsen, über den er durch die Dehnung zu liegen kam. Nicht die Zerrung des Nerven beim Trauma, wie Reisinger meint, hat die Lähmung verursacht; denn dann würde die Lähmung in den nächsten Wochen sich spontan gebessert haben wie in anderen Fällen von einfacher Contusion des Nerven ohne Fraktur. Auch nicht die sekundäre Narbenverwachsung hat das Bestehenbleiben der Lähmung zur Folge gehabt; denn Narbenadhäsionen verursachen in ähnlichen Fällen gewöhnlich Neuralgien, seltener Lähmung; nach Lösung der Narbe hört in solchen Fällen auch die Lähmung sehr rasch auf. Die ausgedehnte gelbe Degeneration des Nerven, die langsame Wiederkehr seiner Funktion spricht gerade für die gefährliche Form den andauernden Überdehnung, die nur durch Operation gehoben wird und zwar mit um so mehr Aussicht auf Erfolg, je frühzeitiger diese vorgenommen wird.

18. Zöge-Manteuffel, St. Petersburger medic. Wochenschrift. 1896. Nr. 31. S. 278. — Alter 11 Jahre. — Knabe, complicierte Fraktur des Ellenbogengelenkes durch Sturz vom Pferde. — Die Untersuchung in Narkose ergab: Y-Fraktur des unteren Humerusendes, Fraktur des Radiusköpfchens; das untere Radiusfragment hatte in der Fossa cubitalis lateral von der Bicepssehne die Haut durchgestoßen. Infraktion des Radius in seiner Mitte. Die Hand hing in Pronation und Flexion schlaff herab; eine Lähmung

war wegen Schwellung und Schmerzhaftigkeit nicht zu eruieren. — Reposition, antiseptischer Verband mit Schiene für 14 Tage. Fieberlose Wundheilung. Gipsverband für weitere 14 Tage. Ende der vierten Woche nach der Verletzung war der Unterarm bis zur Mitte noch stark geschwollen, aktive und passive Bewegungen der Rotation, Flexion und Extension im Ellenbogengelenk fast gleich Null. Complete motorische Radialislähmung, sensibel incomplet; über dem Phalangometacarpalgelenke eine kleine anästhetische Stelle. Kräftiger Callus am Ellenbogengelenk, namentlich auf der radialen Seite. Durch passive Bewegungen und Massage, welche im Verlauf des Radialis sehr schmerzhaft sind, bessert sich die Beweglichkeit des Ellenbogengelenkes bedeutend. 4 Monate nach der Verletzung kehren unter dieser Behandlung auch die Radialisfunktionen wieder, die anästhetische Stelle des Handrückens wird ungemein hyperästhetisch. Der Nerv. radialis war deutlich zu fühlen, wie er $1\,^1/_2$ fingerbreit oberhalb des Gelenkspaltes über einen halb kirschgroßen Osteophyt auf der vorderen Fläche des lateral. Condyl. wegzog. Diese Stelle war besonders druckempfindlich. Von ihr gingen auch spontane, sich oft in wenigen Stunden wiederholende, ruckweise erfolgende heftige Neuralgien aus. — Operation 8 Monate nach der Verletzung: Der Radialis ist 2 cm oberhalb seiner Teilungsstelle durch lockeres Bindegewebe an obigem Knochvorsprung auf 2 cm seiner Länge befestigt, ein wenig plattgedrückt. — Lysis, subperiostale Abmeißelung des Knochenvorsprungs, Periost- und Muskelnaht (vom M. brachial. intern. zum Supinator longus) zur Unterbettung des Nerven. Außerdem wurde ein anderer Teil des M. supimator und biceps über den Nerven genäht. — Erfolg: Funktion normal. — Die Lähmung war möglicherweise primär oder sicher als Zwischenstufe durch Dehnung des Nerven über eine Frakturkante (den späteren Osteophyten) zustande gekommen. Mit der Resorption des primären Callus hatte sich aber die Dehnung des Nerven vermindert, bei der Jugend des Patienten war Regeneration fast spontan erfolgt. Zöge-Manteuffel unterscheidet 2 Formen von Lähmung: die primäre durch Quetschung, Anschneiden des Nerven von Frakturenden, sekundäre durch Einpackung in Callus und Periost. Er rät, bis zu $1\,^1/_2$ Jahren mit der Operation unter Massage zu warten, weil so lange noch spontane Heilung beobachtet ist. Er legt dann großen Wert bei der Operation auf die Narbenunterfütterung mit Fett und Muskeln. Ich glaube niemals, daß in diesem Zeitraum bei schwer strangförmig überdehntem Nerven eine Heilung ohne Operation möglich ist, sondern bin für baldigste blutige Lysis.

II. Lähmungen der Zwischenstufe.

1. Ollier (1863), Gaz. hebdom. 1865, Nr. 33, S. 515 und Bullet de l'académ. de méd. 28 août 1865 u. Traité des reséctions. Paris 1889. Tome II. p. 169 et 170 (Figur 158); ferner Revue de Chirurg. IV. Jahrg. 1884. Seite 213. — Alter 22 Jahre. — Taglöhner, verletzt bei einem Einsturz. — Complic. Fraktur des r. Humerus unterhalb der Mitte, an der Grenze zwischen den unteren $^2/_5$ und den obern $^3/_5$ (au niveau de la gouttière radiale). Das untere Fragment hatte die Haut durchbohrt; am gleichen Abend wurde die Fraktur reponiert. — Anfängliche lebhafte Schmerzen

vergingen mit Zunahme der Consolidation. Nach 40 Tagen bei Abnahme des Steifgazeverbandes bestand vollständige motor. Radialisparalyse. Sensibilität im Bereich des Daumens und Zeigefingers bedeutend herabgesetzt. Callus fest, aber ungleichmäßig, besonders auf der Rückseite. In der Höhe des Callus fehlt die Sensibilität und Druckempfindlichkeit des Nerven selbst ganz. Lebhafte Schmerzen aber werden geäußert auf Druck oberhalb und unterhalb des Callus. Der Unterarm ist um 6 cm im Umfang atrophiert. — Zwei Monate lang nach Feststellung der Radialislähmung wurde ohne Erfolg elektrisiert, die Atrophie nahm zu. 6 Monate nach der Verletzung Bloßlegung der Bruchstelle: Nerv in einen 5 cm langen knöchernen Kanal eingeschlossen, in diesem schnürte eine vom unteren Fragment ausgehende schief verlaufende Knochenspitze den Nerven ein, so daß er in der oberen Hälfte der knöchernen Röhre eine Verdünnung bis auf 3 mm, unmittelbar über der Schnürstelle noch innerhalb des Knochenkanals eine Anschwellung bis zu 1 cm aufwies. Der Nerv war wie durch eine Ligatur zusammengeschnürt. Unterhalb der Einschnürung auf 2 cm noch innerhalb des Knochenkanals nahm der Nerv seine normale Dicke an. — Ausmeißelung des Callus und der Knochenspitze, Loslösung des Nerven in der knöchernen Rinne. Doch wurde der Nerv in der Rinne belassen, um ihn nicht zu sehr zu verletzen. Der unregelmäßige, enge Kanal wurde in eine glatte, breite Knochenrinne verwandelt, das Periost ringsum entfernt zur Vermeidung von Calluswucherung. — Erfolg positiv: Am 6. Tage trat das Gefühl von Ameisenlaufen im Unterarm auf, die Sensibilität kehrte bald zurück. Am 15. Tage verursachte die Elektrisierung keine merkbaren Contraktionen in den Muskeln, aber der Kranke fühlte eine eigentümliche Spannung in denselben, die noch nie vor der Operation beobachtet worden war. Am 20. Tage traten die ersten Bewegungen als Erhebung der Hand auf; nach 1 Jahr fast vollständige Heilung, bis auf ein wenig Schwäche im 4. und 5. Finger bei extremer Streckung. — Dieser Fall gehört sicher zur Zwischenstufe, indem die Schmerzen kurz nach der Verletzung auf Dehnung des Nerven über die Bruchstücke hinweisen; der anatomische Befund, der Verlauf des durch dauernde Überdehnung verdünnten Nerven über das spitze Ende des unteren Bruchstückes, spricht ebenfalls dafür. Daß der Nerv nicht von dem knöchernen Kanal als solchem comprimiert war, dafür sprach der Umstand, daß er dicht oberhalb des Knochenspitzes sehr verdickt, dicht unterhalb derselben normal gefunden wurde. Der Calluskanal bildete sich um den bereits veränderten Nerven erst sekundär. Ollier nähert sich Seite 518 in Gazette hebdomad. 1865 ebenfalls dieser Ansicht mit den Worten: „Ici il n'y avait pas seulement compression par le cal, la paralysie était survenue (selon toute probabilité) immédiatement après la fracture, c'est à dire avant que le cal fût formé. C'était donc dans les fragments aux-mêmes qu'il fallait chercher la cause comprimante". Ollier legt auf diese Compression des Nerven durch die Fragmente den Nachdruck, indem er anführt, daß in verschiedenen Fällen nach Contusion oder Compression eines Nerven vollkommene Lähmung beobachtet worden ist. Es handelte sich in solchen Fällen um Zertrümmerung, Zerfleischung, Zerstörung der Nervenfasern, so zu sagen um eine subneurotische innerliche Zerreißung. Die einfache Dehnung eines Nerven selbst bis zur Verlängerung auf mehrere Centimeter, meint Ollier, habe keine solchen Unglücks-

fälle zur Folge, wie die Nervendehnung, die Isolation des Nerven bei Ellenbogenresektion lehrten. Doch vergißt hiebei Ollier, daß diese Dehnungen nur einige Minuten dauern, der Nerv sofort wieder in ein möglichst weites Bett in schonendster Weise zurückgelegt wird. Nicht so bei der Fraktur-Dehnung über eine Knochenkante, die, je länger sie dauert, um so mehr die Nervenfibrillen schädigen muß, die immer stärker wird, je mehr die Fragmente auseinanderweichen.

2. Thiersch (1867), nach Riethus Fall 16. — Alter 21 Jahre. — Maurer, von einem schnell rotierenden Mühlrade am r. Arm erfaßt, gegen eine Mauer geschleudert. — Fraktur in der Mitte des Oberarmes r. — Nach 3 Monaten war der Bruch in leichter Winkelstellung unter besonders starker Callusbildung an der hinteren Seite fest geheilt; gleichzeitig war Motilität und Sensibilität im Radialisgebiet ganz erloschen. — Elektrische Behandlung ohne Erfolg, Lähmung $^3/_4$ Jahr nach der Verletzung unverändert, Muskulatur atrophisch. — Nach 3 Wochen war die Sensibilität bis auf das Gefühl in den Spitzen des Daumens und Zeigefingers zurückgekehrt. — Der Eintritt der Lähmung unklar, wahrscheinlich durch Überdehnung des Nerven über die dislocierten Fragmente bald nach der Verletzung (Zwischenstufe).

3. Thiersch (1867), nach Riethus Fall 15. — Alter 19 Jahre. — Dienstknecht fiel von einem Wagen, wobei ihm die Räder über den rechten Arm gingen. — Complic. querer Oberarmbruch in der Mitte, Verkürzung $1^1/_2$ Zoll, oberes Bruchstück nach innen und vorn gerichtet, ragt zollweit aus der vorderen äußeren Wunde, unteres nach außen und hinten über das obere hinauf dislociert. — Nach Abnahme des Gipsverbandes wurde während der Frakturheilung motorische Radialislähmung bei erhaltener Sensibilität constatiert. — Offene Wundbehandlung und Gipsschiene. — Consolidation der Fraktur unter Abstoßung eines Knochensequesters nach 6 Monaten; vollständige motorische Radialislähmung bleibend. — Der Eintritt der Lähmung unklar, wahrscheinlich durch Überdehnung des Nerven über die dislocierten Fragmente bald nach der Verletzung (Zwischenstufe).

4. Busch, Berlin. klin. Wochensch. 1872. Nr. 34. S. 413. — Maschinenverletzung: Ein Arbeitsmann geriet mit linkem Arm in ein sich drehendes Schwungrad. — Fraktur in der Mitte des Oberarmes, auch beider Unterarmknochen. — Zunächst Schienen-, dann Gipsverband. Bei der Entfernung des 2. Gipsverbandes nach 8 Wochen vollständig motorische Paralyse, deren Anfang nicht zu bestimmen war. Am Handrücken eine fast vollständige anästhetische Hautpartie von 1Quadratzoll Umfang, sonst ist die Sensibilität herabgesetzt. Schmerzhaftes Kribbeln am Zeige- und Mittelfinger. — Wochenlange Faradisation ohne Erfolg, Atrophie der Muskeln bis auf Haut und Knochen. Operation 16 Monate nach Verletzung: Starker Callus, besonders außen in der Mitte des Oberarmes. Nerv liegt rechtwinklig abgeknikt und eingeschnürt in einem $1^1/_2$ Zoll langen Knochentunnel, ist bandartig abgeplattet. Auch der Knochenkanal hat obige rechtwinklig gebogene Form. Unterhalb dieses Kanals ist der Nerv in seinem Aussehen unverändert, von normaler Stärke, auf stärkste Induktionsströme erfolgen aber nur ganz schwache fibrilläre Zuckungen im obersten Teil des Supinator longus allein. Der verschmälerte, abgeknickte Nervenabschnitt setzt sich scharf ab von dem runden Teil desselben unter-

halb des Kanals. Aus der Kanalwand durch ein rundliches Loch tritt vom Nervenstamm ein ziemlich starker Ast hervor zum Triceps; bei elektrischer Reizung des Astes zuckt der Triceps lebhaft, so daß an diesem also keine Druckerscheinung mehr vorhanden war. — Lysis. Herausheben und Verlagerung des Nerven aus dem knöchernen Halbkanal mittelst Schielhäkchens. — Erfolg positiv. Sofort kann Patient den 2. und 3. Finger etwas strecken, das Kribbeln ist verschwunden; am 2. Tage ist Abduktion des Daumens, am 4. Reaktion aller Muskeln am Unterarmrücken mit schwachen Induktionströmen trotz ihrer äußersten Atrophie möglich. — Unklar ist der Eintritt der Lähmung; der anatomische Befund der Abknickung entspricht der Überdehnung des Nerven über die Bruchenden mit nachträglicher Calluswucherung [1]).

5. Tillaux, Bullet. de la soc. de Chirurg. 26. Juni 1878. — Alter 53 Jahre. — Mann — Splitterbruch in der Mitte. — Bei Entfernung des Verbandes nach 6—7 Wochen wurde totale motorische Paralyse des N. rad. constatiert. — Nach 8 Wochen Bloßlegung der Bruchstelle: Der Nerv lag in einem 3 cm langen knöchern-fibrösen „Tunnel", der bajonettförmig geknickt war, stellenweise eingeklemmt, abgeplattet und verdünnt, an anderer Stelle verdickt, einer Perlschnur ähnlich. — Abmeißelung des Knochenkanals. — Erfolg positiv: Besserung nach 14 Tagen, vollständige Heilung nach einem halben Jahr. — Unklar ist der Eintritt der

1) Einen Beweis dafür, daß der Nerv nicht in der ganzen Länge des Kanals, sondern nur an der abgeknickten Stelle in seiner Leitungsfähigkeit vollkommen gestört war, erblicke ich auch in der Tatsache, daß der innerhalb des Kanals abzweigende Tricepsast leitungsfähig geblieben war. Ollier hat an experimentell in Knochenkanäle eingeheilten Nerven bei Tieren ihre Leitungsfähigkeit nachgewiesen und damit gezeigt, daß keineswegs immer eine ausgedehnte Compression im Calluskanal den Nerven leitungsunfähig macht (Traité de la régénération des os). Das hauptsächlich schädigende Moment scheint mir auch bei obigem Falle in der Knickung, Überdehnung zu liegen. Ich kann also Busch nicht beistimmen, wenn er dem Falle noch folgenden Schluß anfügt: „Diese Beobachtung bietet ein besonderes physiolog. Interesse, weil infolge einer zufälligen Verletzung ein Zustand im Nerven hervorgerufen wird, welchen die Physiologen bei ihren Experimenten nicht bewirken können, da sie den Nerven entweder zu schwach oder zu stark schädigen. Durch die Compression, welche der den Nerven umgebenden Callus auf eine bestimmte Strecke des Verlaufes ausübte, war auch unterhalb des Callus in dem nicht mehr comprimierten Nervenstamme ein Zustand hervorgerufen worden, infolge dessen elektrische Reizungen des Nerven selbst keine Muskelcontraktionen in den Streckern der Finger mehr hervorriefen. Kaum war jedoch das Hindernis gehoben, so vermochte Pat. die Finger zu heben. Wir sehen also, daß dasselbe unterhalb des Callus gelegene Stück des Nervenstammes für Ströme, welche durch den Willen hervorgerufen werden, leitungsfähig war, sobald dieselben zu ihm gelangen konnten, während es die elektrischen Reizungen nicht bis zu den Muskeln vermittelte." Ich glaube, daß man diesen Zustand des Nerven sehr gut herstellen kann dadurch, daß man ihn über eine Kante langsam zunehmend ausdehnt. Diese Überdehnung an der rechtwinkligen Knickung im oberen Abschnitt hat den Nerven auf eine längere Strecke leitungsunfähig gemacht.

Lähmung; der anatomische Befund der Abknickung entspricht der Überdehnung des Nerven über die Bruchenden mit nachträglicher Callus-wucherung.

6. Czerny, Verhandlungen der Gesellschaft für Chirurgie. 13. Congreß. 1878, S. 122; steht nur in den Separatabdrücken. — Alter 6 Jahre. — Knabe, Fall von 5 Meter hoher Mauer. — Subcutane Fraktur im unteren Drittel. — 5 Stunden nach Verletzung wurden die ersten Störungen der Radialisfunktion bemerkt. Bei Verbandabnahme nach 2 Wochen besteht vollständige motorische Paralyse. Sensibilität nicht gestört. — Operation nach 3 Wochen: Der Nerv verläuft scharf abgeknickt über die Kante eines disloc. angeheilten Fragmentes, sichtbar verdünnt, graurötlich verfärbt, wie abgescheuert. — Subperiostale Resektion des Knochenvorsprungs. — Erfolg posisiv: von der 6. Woche ab stellt sich die Funktion sehr rasch vollkommen wieder her. — Dieser Fall gibt das deutliche Bild der allmählich zunehmenden Nervenüberdehnung, welchem auch der anatomische Befund entspricht, gehört also zur Zwischenstufe.

7. Delens, Bullet. de la soc. de Chirurg. 21. Avril 1880. p. 262. — Alter 37 Jahre. — Maurer. — Subcutane Fraktur des unteren Endes am rechten Oberarm. — Gipsverband in halber Flexionsstellung. Bei Verbandabnahme nach 40 Tagen wurde eine totale motorische Radialislähmung constatiert, Herabsetzung der Sensibilität am Unterarm, besonders stark am Handrücken. Muskeln sehr atrophisch, durch farad. Strom nicht erregbar. — Nachdem 3 Wochen lang der elektrische Strom versucht worden, wurde nach 8 Wochen der Nerv an der Bruchstelle freigelegt; er fand sich bogenförmig verschoben, in einem 18 mm langen knöchern-fibrösen Kanal eingeschlossen, innerhalb desselben unverschieblich fest eingeklemmt, abgeplattet, bis zur Hälfte verdünnt und von zahlreichen Knochennadeln angespießt. — Abmeißelung des Knochenkanals. Lösung des Nerven von den Knochentrümmern. — Erfolg positiv: erhebliche Besserung in den folgenden Wochen, die Streckbewegungen der Hand und Finger schwach wieder ausführbar. — Unklar ist der Eintritt der Lähmung; der anatomische Befund entspricht der Überdehnung des Nerven über die Bruchenden und nachträglicher Calluswucherung.

8. Whitson, Ref. Schmidts Jahrbücher. 1882. Bd. 195. Nr. 7, nach Edinbourg med. Journ. XXVII. S. 724. — Fraktur im unteren Drittel des Humerus. — Trotz Heilung des Bruches in einem Verbande blieb motorische Radialisparalyse zurück. Finger kalt, hyperästhetisch. — Der sichtlich verdünnte Nerv verläuft in der Rinne eines Fragments und wird seitlich durch ein prominierend. Kochenstück comprimiert, 3 Zoll oberhalb des Ellenbogengelenks. — Lysis. Abmeißelung des prominenten Knochenstückes. — Erfolg positiv: schon am 2. Tage deutliche Streckung der Finger möglich; nach 5 Wochen Funktion der Hand fast normal. — Der Verlauf des verdünnten Nerven über das spitze Ende eines Bruchstückes spricht für Überdehnung.

9. Thiersch, (1883), nach Riethus Fall 17. — Alter 36 Jahre. — Kutscher kam beim Abspringen vom Wagen zu Falle; das Vorderrad des mit 40 Zentnern Sand beladenen Wagens ging ihm über den unteren Teil des rechten Oberarms. — Querbruch des rechten Oberarms oberhalb des Ellenbogengelenks, die Haut darüber stark gequetscht, wird gangränös. — Sen-

sibilität und Motilität der Hand und Finger gleich nach der Verletzung normal. — Drainage der Wunden, permanente Irrigation mit 2,5 proz. essigsaurer Tonerde. Große Fetzen der Weichteile in der Ellenbeuge, an der Rückseite des Oberarms, stoßen sich nach 10 Tagen ab. — 26 Tage nach der Verletzung wird vollständige Paralyse des N. radialis constatiert, welche auch noch 7 Monate nach der Frakturheilung unverändert ist. — Der Eintritt der Lähmung unklar, wahrscheinlich durch Überdehnung des Nerven über die dislocierten Fragmente bald nach der Verletzung.

10. M. F. Terrier, nach M. Boularan (Paris 1884, Thèse). — Einfacher Oberarmbruch. — Die Lähmungserscheinungen traten am 7. Tage auf. — Bei der Operation mehr als 4 Monate später wurde der abgeplattete Nerv von einer Knochenbrücke bedeckt gefunden. — Abmeisselung der Knochenbrücke. — Nach anfänglichen Schwankungen besserte sich die Lähmung entschieden, 7 Monate später war die Sensibilität und Motilität soweit wiedergekehrt, daß man sie als vollkommene Heilung gelten lassen konnte. — Zwischenstufe.

11. Hoffmann, Deutsch. med. Wochenschrift 1885. Nr. 27. — Alter 31 Jahre. — Mann, vom Maschinenrad erfaßt. — Subcutane Fraktur des r. Humerus. — Nach 6 Wochen mit starker Calluswucherung und totaler Radialislähmung geheilt. — 3 Monate später operierte v. Bardenheuer. Der durchtrennte Nerv ist an Calluswucherung angewachsen. — Abtragung des Callus, Nervennaht. — Erfolg positiv: Nach 1 Jahr Gebrauchsfähigkeit der Hand größtenteils wieder hergestellt. — Unklar, wann die Lähmung erfolgte. Fraglich, ob Zerreißung; der Nerv kann an den Frakturenden überdehnt und ganz dünn zu einem Bindegewebsstrang ausgezogen worden sein. (Zwischstufe.)

12. Bardenheuer, Deutsche med. Wochenschr. 1885. S. 470. Nr. 27. — Alter 31 Jahre. — Schlosser, Maschinenverletzung. — Fraktur im mittleren Drittel. — Vollständige Paralyse am 3. Tage bei Verbandwechsel bemerkt. — Operation nach 4 Monaten: Nervenenden fest an den Kanten der Bruchstücke fixiert, in Callus eingebettet. — Lysis der Nervenenden, Abmeißelung der Knochenkanten und des Callus. Nervennaht. — Erfolg positiv: Im 7. Monat zuerst Dorsalflexion der Hand möglich, dann Streckung der Grundphalangen, zuletzt Abduktion des Daumens. — Dieser Fall gehört in die Zwischenstufe. Die Fixation des Nerven an den Bruchkanten spricht für Überdehnung. Erst später, nachdem am 3. Tage die Lähmung deutlich war, wucherte der Callus darüber.

13. Jones, Med. Chronicle. Okt. 1885. S. 8. — Alter 14 Jahre. — Knabe. — Durchstechungsfraktur des unteren Humerusendes. — Einige Zeit nach der glatten Heilung totale Radialislähmung constatiert. — Operation: Nerv stark verdickt, fest mit dem Knochen verwachsen, ein Knochenstachel in die Substanz des Nerven eingedrungen. — Auslösung des Nerven, Abtragung des Knochenstachels. — Vollkommene Heilung nach kurzer Zeit. — Der Knochstachel war wahrscheinlich die scharfe Kante des einen Bruchendes, über welche der Nerv gedehnt und verdünnt war.

14. Middeldorpf, Münch. med. Wochenschr. 1888. S. 229. Nr. 14. — Alter 32 Jahre. — Bauersfrau, Dreschmaschinenverletzung. — Laienbehandlung nur durch eine Mitella. — Alsbald nach der Verletzung wurde schon das Unvermögen bemerkt, die rechte Hand den rechten Unterarm wie

sonst zu bewegen. Lähmung der Armstrecker sichergestellt 7 Wochen nach der Verletzung, auch der Triceps war leicht atrophisch, sehr stark die Supinatoren und Extensoren am Unterarm. EaR dieser Muskeln. Sensibilität am Unterarm und Handrücken radialwärts etwas herabgesetzt. Der Bruch ist mit Dislokation geheilt, so daß der Schaft des Oberarmknochens etwas abduciert ist; in der Achselhöhle ist ein Knochenvorsprung fühlbar. — Typischer vorderer Schultergelenksresektionslängsschnitt zwei Monate nach der Verletzung: Humerus dicht unter dem Kopf in einem nach außen offenen Winkel von etwa 150° abgeknickt, unteres Fragment nach innen und hinten dislociert und mit 2 Knochenvorsprüngen in das Bindegewebe eingekeilt. — Abmeißelungen dieser beiden Knochenvorsprünge des unteren Fragmentes; alsdann wird in der Tiefe der von jenen comprimiert gewesene Nerv. rad. als längsverlaufender Strang (neben dem Ulnaris) sichtbar. — Erfolg positiv: 4 Wochen nach der Operation deutliche Besserung der Radialismuskeln. 2 Monate später funktioniert der Triceps normal, auch die übrigen Muskeln contrahieren sich schon schwach. Die faradische Erregbarkeit vom Nerven aus noch gering; die direkten Zusammenziehungen durch den Strom lassen sich auslösen. EaR fast geschwunden. $^1/_2$ Jahr nach der Operation war die Restitution der Armmuskeln fast vollkommen; Umfang der Unterarme gleich; EaR verschwunden. — Dieser Fall gehört wahrscheinlich zur Zwischenstufe: Der Nerv ist über das für Brüche im oberen Drittel typisch nach innen und (durch Pectoraliszug) dislocierte untere Fragment andauernd ausgespannt und gedehnt, wie dies gleich oder bald nach der Fraktur und nicht erst während der Heilung durch Calluscompression vorkommt. Die Dehnungsstelle am Nerven findet sich da, wo er von innen her an den Knochen sich anlegt, um auf dessen hintere Fläche zu gelangen, also im Beginn seines Spiralganges, während die meisten übrigen Verletzungen desselben in der Mitte (bei Brüchen in der Mitte) oder am unteren Ende des Spiralgangs (bei Brüchen im unteren Drittel oder bei Epiphysenbrüchen) liegen.

15. Thiersch (1889), nach Riethus Fall 5. — Alter 27 Jahre. — Mann, Fall zwischen die Latten eines Gartenzauns. — Subcutane Fraktur in der unteren Hälfte des Oberarmes. — 24 Stunden nach der Verletzung motorische Parese (nach Angabe des Patienten) bemerkt, mit vorübergehendem „Eingeschlafensein" des Armes und der Hand. Bei Abnahme des Gipsverbandes nach 6 Wochen wurde totale motorische Paralyse ohne Sensibilitätstörung constatiert. — Operation nach 12 Wochen: Der Nerv läuft über die Kante des unteren nach außen dislocierten, angeheilten Fragmentes, aus seiner ursprünglichen Lage verschoben, im Bereich des Callus von 2 Seiten her durch Knochenmasse comprimiert. Der Nerv erscheint da, wo er über die Knochenkante hinzieht, verdünnt, weiter unterhalb an Stärke auffallend zunehmend. — Resektion der ganzen Calluspartie und der Knochenkante bis zur vollständigen Freilegung des Nerven. — Erfolg positiv: nach 4 Wochen Streckung der Hand möglich, nach 9 Monaten vollkommene Gebrauchsfähigkeit. — Dieser Fall gibt das deutliche Bild der allmählich zunehmenden Überdehnung, welcher auch der anatomische Befund entspricht, gehört also zur Zwischenstufe.

16. Trélat, Gaz. hebdom. 1891. Nr. 11. S. 122. — Alter 40 Jahre. — Mann. — Supracondylärer Splitterbruch im unteren Drittel des linken

Oberarms, der schwer in richtiger Coaptation zu erhalten war. — Dreimaliger Verbandwechsel. Bei Abnahme des letzten Verbandes nach 1 Monat vollständige Paralyse. Merkliche Atrophie des Unterarms. — Mechanische und elektrische Behandlung erfolglos. Operation $1^1/_2$ Monate nach der Verletzung: Nerv durch einen „canal ostéofibreux" comprimiert. — Lysis. — Obwohl die Heilung sich durch Phlegmone verzögerte, waren positiv nach 7 Monaten alle Bewegungen wieder hergestellt. — Unklar ist der Eintritt der Lähmung; der anatomische Befund entspricht der Überdehnung des Nerven über die Bruchenden und nachträglicher Calluswucherung[1]).

17. Trendelenburg (1893), nach Riethus Fall 4. — Alter 6 Jahre. — Knabe, angeblich vor 6 Wochen linken Oberarm gebrochen. — Verdickung des Humerus dicht oberhalb der Condylen. — Nach Consolidierung der Fraktur wurde eine vollständige motorische Radialislähmung bemerkt. — Tägliche Faradisation. — 12 Tage nach Einleitung der Behandlung setzt die Besserung ein mit Streckfähigkeit der Hand. — Unklar, ob primäre Contusions- oder Überdehnungslähmung durch dislocierte Fragmente (Zwischenstufe).

18. Finotti, Wien. med. Wochenschrift 1893. S. 2046, aus der Klinik von Nikoladoni. — Alter 5 Jahre. — Knabe, Sturz von Mauer. — Fraktur dicht über dem unteren Gelenkende. — Nach 6 Wochen bei Verbandabnahme vollständige motorische Paralyse. — Operation 10 Wochen nach Verletzung: Nervenenden an den Kanten der dislocierten Bruchstücke in Narben- und Callusmassen eingeschlossen. Unteres Bruchende nach hinten dislociert und nach außen gedreht. Das obere Bruchstück sprang auf der Beugeseite und radialwärts als deutliche Stufe vor, über welche der Radialis seiner anatomischen Lage nach herablaufen mußte. An ihrer scharfen Kante endete das centrale Stück, während das periphere sich im Narbengewebe der Stufe verlor. — Lysis der Nervenenden, Abtragen der Narbenmassen, Abmeißelung der scharfen Knochenkanten. — Erfolg positiv: Besserung ab 3. Woche. Nach $1^1/_2$ Jahren Arm wieder funktionsfähig. — Gehört wahrscheinlich zur Zwischenstufe, Überdehnung, weil die Lähmung mehrere Wochen nach der Verletzung beobachtet wurde und auch der anatomische Befund für eine solche spricht[1]).

---

1) Trélat ist meines Wissens der erste, welcher zwischen einer Compression par enclavement und einer Compression par soulèvement unterscheidet. „Dans certains cas, le nerf est soulevé soit par un cal exulcérant, soit par un fragment mal réduit. Il est tendu sur le relief formé par le cal ou par le fragment comme une corde de violon sur le chevalet (Steg)." Er betrachtet aber als hauptsächlich schädigendes Moment bei dieser Verlagerung des Nerven das Aufreiben, Verletzen der Nervenfasern an der rauhen verwachsenen Umgebung, an unregelmässigen Knochenkanten, keineswegs die Überdehnung selbst: „Mais à cette compression par soulévément, il faut ajouter l'irritation produite par les frottements etc." Ich kann mir allerdings diese Reibung eines an den Knochen angewachsenen, in dickes, unnachgiebiges Narbengewebe eingebetteten Nerven nicht recht vorstellen.

1) Wie bei der Fraktur im oberen Drittel das nach außen unten und hinten dislocierte obere Frakturende, bei der Fraktur im mittleren Drittel das

19. Claus, Centralbl. f. Chir. 1893. S. 883, aus dem Kinderhospital in Dresden. — Alter 10 Jahre. — Knabe, Fall auf linken Arm von der Schulter eines Kameraden herab. — Fraktura supracondylica. Anteroposteriorer Schrägbruch. — Nach 3 Wochen Verbandabnahme vollständige motorische Paralyse. Sensibilität normal. — Operation nach 55 Tagen. Nervenden an den Kanten der dislocierten Bruchstücke fixiert: Von oben her verfolgt, endigt den Radialis auf dem äußeren Teil des oberen Bruchstückes, mit dessen scharfem Rande fest verwachsen. Es handelt sich um einen von vorn unten nach hinten oben verlaufenden Schrägbruch, die Frakturenden sind förmlich nach vorn aufgeklappt, das untere Bruchende ist nach innen und hinten oben verschoben. Der periphere Teil des Radialis ist samt Muskelteilen fest auf der vorderen Bruchfläche des unteren Segments eingebettet und mit diesem nach hinten und innen oben unter das obere Bruchstück verschoben. — Lysis. Abmeißelung der Knochenkanten, Anfrischen der Nervenstümpfe, Nervennaht mit Catgut. Ausmeißelung eines Keils aus den dislocierten Fragmenten, diese in richtige Lage gebracht. — Erfolg positiv: nach 2 Monate annähernd normal, trotz Wundeiterung und Knochennekrose. — Gehört wahrscheinlich zur Zwischenstufe, Überdehnung, weil die Lähmung erst mehrere Wochen nach der Verletzung beobachtet wurde und auch der anatomische Befund für eine solche spricht.

Nr. 20. Deanesly, British medical Journal. 1893, June 17. S. 1258. — Alter 8 Jahre. — Lösung der unteren linken Humerusepiphyse durch Fall. — Nach Einrichtung der Bruchenden Gipsverband im r. Winkel. Bei Abnahme desselben zeigte sich starke knöcherne Verdickung des unteren Humerusendes, bedeutende Versteifung des Ellenbogens, totale motorische

---

nach außen oben und hinten dislocierte untere Frakturende, ist in den Fällen Finotti und Claus bei Frakturen am unteren Ende das nach außen und unten vorn dislocierte obere Bruchende dasjenige, welches durch seine scharfe Kante den Radialnerven in seinem anatomischen Verlauf am ersten begegnet und ihn schädigt; anfänglich durch Überdehnung, welche während der Frakturheilung in vollkommene Atrophie des betreffenden Nervenabschnittes übergehen kann, so daß sich der atrophierte Strang wie vollkommen durchtrennt in Narben- und Callusgewebe verliert. Schüller (Die chirurg. Anatomie. 1885. Heft I, S. 268) hat durch Leichenversuche bewiesen, daß solche Zerstörungen des Radialnerven bei Brüchen am unteren Ende des Humerus naturgemäß wegen seines anatomischen Verhaltens zustande kommen müssen: „Der Nerv. rad. wird besonders bei den Frakturen über der Eminentia capitata des Epicondylus externus, des Radiusköpfchens und des Radiushalses, sowie auch bei der Ablösung der ganzen Humerusepiphyse leicht Verletzungen ausgesetzt sein. Er kann sowohl bei der Entstehung mancher dieser Frakturen mehr oder weniger stark ausgedehnt, als auch durch die scharfen Kanten der Bruchstelle verletzt werden. Bei der Fraktur über der Eminentia liegt der Nerv gerade auf der scharfen Kante des unteren Bruchstückes auf, bei der Ablösung der gesamten unteren Humerusepiphyse auf dem vorderen scharfen Rande des Diaphysenendes." (Nach meiner Ansicht ist eben das Anwachsen, Dünnwerden, dieses Endigen des Nervenstammes an der Bruchkante nur die Folge einer zunehmenden Dehnung des Nerven über die Kante während der Frakturheilung.

Radialislähmung ohne Herabsetzung der Sensibilität. Faradische Erregbarkeit der Radialmuskeln aufgehoben. — Unter täglicher Anwendung der Massage und des galvanischen Stromes erwachte die willkürliche Bewegung nach 18 Tagen zuerst im Supinator, nach 28 Tagen in allen andern Muskeln. Die faradische Erregbarkeit blieb aber noch lange aus. — Eine spätere Untersuchung ergab, daß der überwuchernde Callus resorbiert war, daß die dislocierten Fragmente nicht vollkommen reponiert waren, das untere Ende des Humerusschaftes vor dem unteren Fragment nach vorn offen herabragt. Diese Prominenz hemmte die Beugebewegung im r. Winkel. — Deanesly fügt dem Fall hinzu, daß unglücklicherweise die genaue Zeitangabe über den Eintritt der Lähmung fehlt, gibt aber die Möglichkeit ihres baldigen Eintretens nach dem Unglücksfall zu. Möglicherweise sei sie übersehen worden. Der anatomische Befund der nach vorn typisch aufgeklappten Epiphysenfraktur mit Überragen des oberen Fragments mußte den Radialnerv am unteren Ende seiner Spiraltour treffen und wie in den Fällen Tinotti und Claus überdehnen.

21. Deanesly, British medical Journal. 1893, 17. June, S. 1260, — Alter 8 Jahre. — Epiphysenlösung am unteren l. Humerusende durch Fall von einem Tor. — Unvollkommene Reposition der dislocierten Fragmente, Winkelschiene. Nach 4 Tagen wurde complete motorische Radialislähmung entdeckt, keine Anästhesie. Die Muskeln verloren ihre Reizbarkeit mit faradischen Strom, behielten aber die für galvanischen. — Tägliche Behandlung mit beiden Stromarten. — Besserung begann im Supinator 7 Wochen nach der Verletzung, war vollständig in allen Muskeln nach einem weiteren Monat. Die Frakturheilung war bei starker Callusbildung eine gute. — Die Dislocation der Frakturenden, das Auftreten der Paralyse 4 Tage nach der Verletzung sprechen für die Zwischenstufe. Deanesly selbst legt der Nervencompression durch Callus keine wesentliche Bedeutung in diesen wie in den meisten anderen Fällen bei.

22. Trendelenburg (1894), nach Riethus Fall 8. — Alter 25 Jahre. — Schlosser, Fall vom Rade. — Subcutane Fraktur in der Mitte. — Motorische Paralyse im Verlauf der 2. Woche beim Verbandwechsel bemerkt. Anästhesie und Parästhesie am Handrücken, Daumen und Zeigefinger. — Operation nach 115 Tagen. Dislocation der Fragmente. Die Nervenenden verlieren sich im Callus. Nervendefekt. — Lysis. Anfrischung der Nervenstümpfe, Verkürzung des Humerus durch schräge Durchtrennung und Verschiebung. Nerven- und Knochennaht — Erfolg positiv: Nach $5^1/_2$ Monaten Streckung der Hand angedeutet, nach 8 Monaten Streckung der Finger, nach 10 Monaten des Daumen.

23. Thiersch (1894), nach Riethus Fall 12. — Alter 15 Jahre. — Holzbildhauer, geriet mit r. Arm zwischen Treibriemen und Welle, angeblich zweimal im Bogen herumgeschleudert. — Schrägbruch der r. Humerusdiaphyse annähernd in der Mitte, in der Richtung von außen oben nach unten innen. — Sofort nach der Verletzung bedeutende Schwellung und Schmerzen der Hand. Am 14. Tage tritt eine ausgesprochene motorische Radialisparalyse in Erscheinung, die bedeutende Dislocation der Humerusfragmente wird corrigiert, doch bleibt eine Verschiebung des unteren Fragmentes nach außen und oben bestehen, ebenso die Paralyse. Nach 16 Tagen wurde beim Wechsel der Gipsschiene eine mit Taub-

heitsgefühl an der radialen Seite des Handrückens einsetzende Radialisparese bemerkt, die innerhalb 3 Tagen im motorischen Teil vollkommen wurde, die Sensibilität blieb ebenfalls herabgesetzt. — Aufsuchen des Nerven $1^1/_2$ Monate nach der Verletzung; derselbe ist in der Nähe des Callus auf 1,5 cm Länge in derb-fibröses Bindegewebe eingebettet und damit an die prominente äußere Kante des oberen Fragmentes fixiert. — Lysis, Resektion der Knochenkante; Verlagerung des vorsichtig aus dem narbigen Bindegewebe ausgelösten Nerven in weiches Muskelgewebe. — Erfolg positiv: Nach 2 Monaten deutliche Besserung, fernere Nachrichten fehlen. — Klassisches Beispiel der allmählich zunehmenden Überdehnung des Nerven über die dislocierten Bruchenden (schon gleich nach der Verletzung in schwacher Andeutung vorhanden), gehört zur Zwischenstufe.

24. Goldstein, D. Z. f. Ch. 1895, S. 582. — Mann, Hufschlag gegen den r. Arm. — Querfraktur in der Mitte, Absprengung von Knochensplittern nicht nachweisbar; lateralwärts eine kleine Höhlenwunde, ohne sofortige Lähmung. — Nach 16 Tagen traten unter heftigen Schmerzen die ersten motorischen Lähmungserscheinungen auf; nach 1 Monat vollständige Paralyse trotz Schienenextensionsverbandes; Fraktur mit starkem Callus geheilt. — Trotz täglicher Massage und Elektrizität nimmt die Atrophie der radialen Muskeln stetig zu. Operation 1 Monat nach Eintritt der Lähmung, $1^1/_2$ Monate nach dem Unfall: Nerv vollständig vom Callus umwuchert, schon oberhalb dieser Einschlußstelle stellt der Nerv einen bandförmigen, plattgedrückten Strang von rötlichem Aussehen dar, auf elektrische Reizung läßt sich noch schwache elektrische Zuckung der Extensoren erzielen. — Lysis aus dem Callus und Dehnung des Nerven. — Erfolg positiv: Nach 14 Tagen Besserung, nach 4 Wochen alle Bewegungen schwach möglich, nach $3^1/_2$ Monaten vollkommene Heilung. — Goldstein erklärt diesen Fall als sekundäre Form, doch handelt es sich meiner Meinung nach um eine Zwischenstufe, da die Lähmung schon vor der Consolidation, aber nicht sofort nach der Verletzung auftrat und zwar unter heftigen Schmerzen am 16. Heilungstage, der anatomische Befund des bandförmigen, rot verfärbten Nervenstranges schon oberhalb der Knochenwucherung ebenfalls für eine ausgedehnte Überstreckung spricht.

25. Derselbe, citat loco. — Mann, Fall auf linken Arm. — Subcutane Fraktur im mittleren Drittel ohne sofortige Sensibilitäts- oder Motilitätsstörung. — Bei Abnahme des Schienenverbandes nach 3 Wochen ist die Fraktur mit starker Callusbildung geheilt, besonders an der hinteren äußeren Seite ein starker Knochenvorsprung fühlbar. — Deutliche motorische Radialisparalyse. — Tägliche elektrische und mechanische Behandlung erfolglos. Operation 7 Wochen nach dem Unfall: Der Nerv verläuft abgeknickt über einen walnußgroßen Callusvorsprung. Die direkte Reizung des abgehebelten Nerven mittels starken faradischen Stromes löst, wie im vorigen Fall, eine schwache, aber deutliche Zuckung aus. — Lysis. Durch Etagennaht erhält der Nerv ein Bett, in dem er so liegt, daß eine nochmalige Störung der Nervenleitung unmöglich ist. — Erfolg positiv: Nach 14 Tagen die ersten willkürlichen Bewegungen, nach 1 Monat Streckung des Handgelenkes, der Finger möglich, nach 2 Monaten vollständige Heilung. — Eintritt der Lähmung unbestimmt während der Heilung, wahrscheinlich Folge der langsam zunehmenden Überdehnung über den Knochenvorsprung.

26. Derselbe, D. Z. f. Chirurgie. 40. Bd., 6. Heft. 1895. — 1. Juni 1891: Mann, verletzt vor 1 Stunde durch Hufschlag. — Querfraktur des Humerus in der Mitte, Knochensplitter nicht nachweisbar. An der lateralen Seite eine kleine, runde Wunde mit gequetschten Rändern, in eine bluterfüllte Höhle führend. Motilität und Sensibilität vollkommen erhalten. — Nach Wunddesinfektion und Verband kam der Arm auf Volkmanns Schiene. Am 17. Juni (nach 16 Tagen) Wunde bis auf eine kleine granulierende Stelle geheilt, knöcherne Vereinigung noch nicht eingetreten. Verband nach Désault. Patient klagt über heftige Schmerzen; erste Zeichen einer Radialisparese. Am 18. Juni lassen auf Schienenextensionsverband die Schmerzen wieder nach; Streckung der Finger wieder etwas möglich, aber unvollkommen. 1. Juli: Fraktur mit starker Callusbildung geheilt, Wunde bis auf erbsengroße Stelle vernarbt. Vollkommene motorische Radialisparalyse; auf starke elektrische Reize reagieren die Radialismuskeln nur undeutlich. — 14tägige Massage und Elektrisierung hat auf die Lähmung gar keinen Einfluß. Vom Nerven aus läßt sich auf beide Stromesarten eine Zuckung nicht mehr erzielen. Die Muskeln ergeben bei direkter Galvanisation EaR. Operation: Der Stamm des Nerv. rad. findet sich in der Tricepsgegend stark nach vorn verlagert als bandförmiger, plattgedrückter Strang von rötlichem Aussehen. Distalwärts verliert sich der Nerv in dem Callus, der ihn allseitig umschließt. — Auslösung des Nerven aus seinem Bette, Nervendehnung. — Bei sofort nach der Operation vorgenommener elektrischer Reizung erfolgt schwache Zuckung in den Extensoren. Nach 14 Tagen Besserung; nach 4 Wochen sind die willkürlichen Bewegungen sämtlich, wenn auch noch schwach, wiedergekehrt. Anfang November (4 Monate nach der Verletzung) Heilung vollkommen. — Goldstein faßt diesen Fall als sekundär auf, weil die Lähmung erst 14 Tage nach der Verletzung entstanden und der Nerv in comprimierendem Callus eingeschlossen sei, weil also „Complikationen, die mit der Heilung der Fraktur in Zusammenhang stehen, die Lähmung veranlaßt haben und nicht direkte Folgen des Knochenbruches durch Nervenläsion". Ich zähle ihn zur Zwischenstufe, weil nach 14 Tagen bei Eintritt der Lähmung die Fraktur durch Callus noch nicht fest geworden, sondern die Bruchenden noch beweglich waren, weil die damals auftretenden Schmerzen so recht das Bild der zunehmenden Nervenüberdehnung über die im wackligen Désault-Verband wahrscheinlich dislocierten Bruchenden einleiteten, weil auf den Extensionsverband sofort eine vorübergehende Besserung folgte. Auch die Gestalt des bloßgelegten Nerven spricht für das Ausziehen über Knochenkanten. Der Callus ist erst sekundär um ihn gewuchert.

27. Neugebauer, Beiträge zur klin. Chirurgie. Bd. 15. 1896. S. 486. — Alter 19 Jahre. — Fabrikarbeiter, Maschinenverletzung des ganzen Armes zwischen rotierendem Cylinder und sich aufwickelndem Pappendeckel. — Subcutaner Schrägbruch vom äußeren Condylus nach der Innenseite des Humerus aufwärts mit starker Quetschung der Weichteile. — Der Arm kann nach der Verletzung nicht mehr bewegt werden, schmerzt heftig; Zeichen einer teilweisen motorischen Radialisparese sofort deutlich; nach 24 Stunden vollkommene motorische Lähmung; keine Sensibilitätsstörung. — Operation 11 Wochen nach Consolidierung der Fraktur, 16 Wochen nach der Verletzung: Nerv verdickt in Narbenmasse eingebettet, durch diese mit

dem darunter liegenden Callus verwachsen. — Lysis. — Erfolg positiv: Nach $1^1/_2$ Wochen Besserung der Beweglichkeit, nach 9 Monaten aktive Beweglichkeit der Hand und Finger normal. — Zwischenstufe.

28. Neugebauer, Beiträge zur klin. Chirurgie. Bd. 15. 1896. S. 483. — Alter 10 Jahre. — Knabe. — Complicierte Fraktur. Pseudoarthrose. — Complete Radialislähmung. — Operation 22 Tage nach Verletzung: Nerv an der Frakturstelle auf eine Strecke degeneriert. — Lysis, Excision der degenerierten Nervenstrecke. Resektion der Bruchenden, Auffrischen der degenerierten Nervenenden, Nervennaht. — Erfolg positiv: Nach $2^1/_2$ Monaten keine Regeneration, nach $2^1/_2$ Jahren völlige motorische Restitution (berichtet von Wölfler). — Der Eintritt der Lähmung ist unklar, gehört wahrscheinlich zur Zwischenstufe.

29. Trendelenburg (1897), nach Riethus Fall 13. — Alter 20 Jahre. — Handarbeiter, in eine Centrifuge mit l. Arm geraten; dieser wurde ihm über den Kopf geschleudert. — Complizierte Fraktur des l. Humerus zwischen mittlerem und oberem Drittel. N. radialis ist nicht verletzt, Reposition der stark dislocierten Fragmente. — Reaktionsloser Verlauf in den nächsten 14 Tagen. — Freilegung des Nerven 25 Tage nach der Verletzung ergab Verschiebung desselben über eine scharfe Knochenkante hinweg nach vorn; er ist hier verdünnt, bläulich durchscheinend. — Lysis, Resektion der Knochenkante; Verlagerung des vorsichtig aus dem narbigen Bindegewebe ausgelösten Nerven in weiches Muskelgewebe. Die Loslösung des Nerven gelingt erst nach nochmaliger Frakturierung. — Erfolg positiv: Nach 14 Tagen Besserung der Sensibilität, Wiederbeginn der motorischen Funktion 69 Tage nach der Lysis. Nach Jahresfrist vollkommene Heilung. — Klassisches Beispiel der allmählich zunehmenden Überdehnung des Nerven über die dislocierten Bruchenden (schon gleich nach der Verletzung in schwacher Andeutung vorhanden), gehört zur Zwischenstufe.

30. Trendelenburg (1897), nach Riethus Fall 10. — Alter 18 Jahre. — Bäcker, Fall auf den l. Arm unter umstürzendem Brotwagen. — Subcutane Querfraktur des l. Humerus etwas oberhalb der Mitte, starke Dislocation der Fragmente nach der Seite: das untere Fragment ist nach innen, das obere nach außen verschoben. Deutliche Crepitation und abnorme Beweglichkeit. Motilität und Sensibilität überall normal. — Nach 3 Tagen treten die ersten Lähmungserscheinungen in Form von „Ameisenkribbeln" am Dorsum der ersten 3 Finger auf. Nach 15 Tagen motorische Radialisparalyse, fast vollständige Anästhesie am Rücken der ersten 3 Finger, Verminderung der Sensibilität am Dorsum manus. — Bloßlegung des Nerven am 19. Tage nach der Verletzung: Er läuft fast rechtwinklig abgeknickt über die vorspringende Kante des oberen Fragmentes, er ist an der Druckstelle durchscheinender, schmäler. — Lysis und Abmeißelung der Knochenkanten. — Erfolg positiv: Am nächsten Tage kehrt das Gefühl in den anästhetischen Bezirken wieder; am drittnächsten Tage ist auch die Extension der Finger und Hand vollkommen möglich, wenn auch noch 1 Monat lang schwächer wie r. — Klassisches Beispiel der allmählich zunehmenden Überdehnung des Nerven über die dislocierten Bruchenden (schon gleich nach der Verletzung in schwacher Andeutung vorhanden), gehört zur Zwischenstufe.

31. Trendelenburg (1898), nach Riethus Fall 9. — Alter 5 Jahre. — Knabe, Fall von einem Wagen. — Bruch des l. Oberarm dicht über

den Condylen. — Nach Abnahme des Verbandes totale motorische Paralyse. — Operation 8 Wochen nach Verletzung: N. rad. durch einen Callustumor am Epicondyl. extern. stark gedehnt, nicht in narbige Verwachsung eingebettet. — Abmeißelung des Callus. — Erfolg positiv: Teilweiser Rückgang der Lähmung nach 8 Tagen. Nach $2^1/_2$ Monaten Motilität wieder vollkommen. — Unklar, ob es sich um eine primäre oder sekundäre Lähmung handelt, weil diese erst nach Wochen bemerkt worden ist. Das Wahrscheinlichste ist auch hier Überdehnung durch dislocierte Fragmente, welche später durch Callus umwuchert als Tumor imponierten, gehört also wie der folgende Fall zur Zwischenstufe.

32. Trendelenburg (1898), nach Riethus Fall 11. — Alter 17 Jahre. — Müller, am r. Arm durch Transmission mehrmals herumgeschleudert. — Bruch des r. Oberarms in der Mitte. — Bei Abnahme des Verbandes nach 4 Wochen totale motorische Radialisparalyse. Voluminöser Callus in der Mitte des Humerus, mit leicht nach vorne convexem Winkel, ohne Verkürzung. Sensibilität in einem kleinen Dreieck am Rücken des Metacarp. I und II ganz wenig herabgesetzt, sonst normal. — Operation $2^3/_4$ Monate nach der Verletzung: Nerv in festes Narbengewebe an dem stumpfen Winkel der Fragmente eingebettet und durch die Prominenz des Knochens comprimiert. Unterhalb dieser Stelle ist der Nerv dicker wie oberhalb, an der Compressionsstelle selbst ist er bandartig verdünnt. — Resektion des verdünnten Nerven auf 6 cm Länge. Verkürzung des Humerus durch Resektion um 5 cm behufs Naht der Nervenstümpfe. — Erfolg positiv: Sensibilität nach 1 Monat fast normal, nach $5^1/_2$ Monat Streckung der Hand möglich. — Gehört wie vorhergehender Fall zur Zwischenstufe.

33. Kramer, Beiträge zur klinischen Chirurgie. 1900. Bd. 28, Heft 2. — Alter 20 Jahre. — Pflasterer, durch Ausgleiten auf der Treppe. — Subcutane Fraktur des l. Oberarms. — Nach 6 Tagen für 4 Wochen Schienenverband. Heilung der Fraktur 5 Wochen nach Verletzung mit beträchtlichen Callusmassen in der Mitte. Das unterere Bruchstück nach außen dislociert, daher Oberarm nach dieser Richtung convex. Deutliche motorische Paralyse nach der Heilung constatiert. Complete EaR., geringe Atrophie der Extensoren. — 6 Wochen nach Verletzung Bloßlegung des Nerv. radialis unterhalb der Bruchstelle; er zeigte sich ziemlich stark zwischen den beiden Frakturenden eingekeilt, indem das untere spitze ihn gegen das obere andrückt; unterhalb der Compressionsstelle ist er etwas verdickt, hyperämisch. — Lysis, Abtragung des unteren Bruchendes mit Meißel. — Erfolg positiv: Erste Besserung nach 2 Monaten beim Elektrisieren; nach 2 weiteren Monaten konnten leichte Arbeiten verrichtet werden. $^1/_2$ Jahr nach der Operation konnte Patient arbeiten wie vorher; Oberarm nach außen convex, wie oben angegeben. Funktion der radialen Muskeln normal bis auf leichte Schwäche der Extensoren vom 3. u. 4. Fingnr. Dynamometer l. = 110, r. = 90. Sensibilität normal. Mäßige Herabsetzung der Erregbarkeit der Radialmuskeln am r. Unterarm, keine EaR. — Entstehung der Lähmung unklar, wahrscheinlich allmähliche Überdehnung des Nerven über das untere Bruchende mit späterer Calluswucherung (Zwischenstufe).

34. Küttner, Beiträge zur klinischen Chirurgie. Bd. 28. S. 832. 1900. — Bur, verwundet von einem auf ca. 100 m Entfernung krepierenden Shrapnell. — Splitterbruch des Humerus mit steckengebliebenen

Kugelteilen. Biegungsbruch an der Grenze des mittleren und unteren Humerus, mehrfach sehr spitze Knochenkanten. — Eiterung. Sekundäre Radialislähmung. Consolidation der Fraktur nach 5 Wochen. — Nerv in Narbenmassen eingebettet. — Lysis und Verlagerung des Nerven. — Erfolg negativ. — Nach dem Röntgenbild (Taf. 24, Fig. 31) wahrscheinlich allmähliche Überdehnung des Nerven über die stark seitlich übereinander verschobenen Bruchstücke. (Zwischenstufe.)

Reisinger (bei Göschel, städt. Krankenhaus in Nürnberg), Beiräge zur klinischen Chirurgie. 36. Bd., Heft 3. S. 624. — Mann, nach vorne zu Boden gestürzt, brachte den rechten Arm unter einen Fahrstuhl. — Bruch des rechten Oberarms am Übergang des mittleren zum unteren Drittel. — Extensionsverband. Bei Verbandabnahme nach 19 Tagen wurde Radialislähmung gefunden. Ob diese schon unmittelbar im Anschluss an den Unfall bestanden hat, weiß Patient nicht anzugeben. Elektrische Behandlung blieb erfolglos. 34 Tage nach der Verletzung fand sich dicke Calluswucherung im unteren Drittel, das Ellenbogengelenk ist im stumpfen Winkel wenig beweglich, erheblich geschwellt. Die Sensibilität ist im Bereich des Nerv. radialis im allgemeinen herabgesetzt, an der Streckseite des Metacarpus I und II aufgehoben in einem 2 cm breiten Bezirk. Das Röntgenbild ergiebt Schrägbruch. Radialis reagiert weder auf faradischen noch auf galvanischen Strom. — Operation 40 Tage nach der Verletzung ergiebt feste Verwachsung des rötlich verfärbten, plattgedrückten Nerven mit dem Callus auf 5 cm Länge an der Außenseite des Oberarms im unteren Drittel. Die Bruchenden sind ineinander verschoben. — Die Lysis gelingt nur durch Abmeißeln des Callus und nachträgliche Lösung der am Nerven anhaftenden Knochenteilchen. Wegen der möglichen Gefahr einer Callusumwucherung des Nerven wird die ganze Callusmasse quer durchmeißelt, die Frakturenden werden angefrischt, durch 2 Silberdrahtnähte in reponierter Stellung fixiert, der Nerv wird in eine Spalte des M. triceps verlegt, der Muskellappen durch Seidennähte darüber gedeckt. Pappschienenverband, später Gipshanfschiene und Desaultverband. 7 Tage nach der Operation beginnt unter Fieber reichliche Sekretion bläulichen Eiters. 58 Tage nach der Operation granuliert die Wunde gut, die ersten aktiven Streckbewegungen der Hand sind möglich. 12 Wochen nach der Operation wurde Patient mit einer kleinen Wundfistel, starker Calluswucherung im unteren Drittel des Humerus entlassen. Die Sensibilitätsstörung war unverändert, die Lähmung nicht weiter gebessert. — Erfolg positiv: 11 Monate nach der Operation ist der Patient vollkommen frei von Beschwerden. Hand vollkommen beweglich, zu jeder Beschäftigung brauchbar. — Dieser Fall zählt entweder zu den unerkannten primären Lähmungen, oder ist der Zwischenstufe beizurechnen. Nicht die starke Verwachsung des Nerven mit dem Callus ist für die Beurteilung maßgebend, wie Reisinger meint, sondern die Beobachtung der Lähmung 19 Tage nach dem Unfall, die ausgedehnte Verfärbung und platte Form des Nerven, so weit er über den Callus der verschobenen Bruchenden hinwegzieht, sprechen für die langsame Überdehnung, welcher die Verwachsung erst nachfolgte.

Interessant ist es, daß trotz profuser Eiterung die Nervenfunktion vollständig wiederkehrte. Reisinger selbst aber legt auch besonderen Wert auf strengste Asepsis, ferner auf Einlagerung des isolierten Nerven

in eine Muskelfurche, oder nach Schede in transplantiertes subcutanes Fett. Bei primären Lähmungen redet er der Operation das Wort, wenn die Lähmung sich in einiger Zeit steigert oder längere Zeit still steht; die sekundären Lähmungen erfordern wohl immer einen operativen Eingriff. Für eine Beschleunigung der Operation in allen Fällen sprechen nach seiner Ansicht, der ich vollkommen beistimme, die günstigen, oft sehr raschen Erfolge des operativen Verfahrens gegenüber den langwierigen und zweifelhaften Resultaten der mechanischen und elektrischen Behandlung. — Im vorliegenden Falle sehe ich allerdings den Grund nicht ein, warum die geheilte Fraktur durchmeißelt wurde; denn die Gefahr einer abermaligen Callusverwachsung ist bei Einbettung des Nerven in ein weiches Gewebe sehr gering. Das Wesentliche für das Zustandekommen der Lähmung ist überhaupt nicht die Verwachsung mit dem Callus, sondern die andauernde Ausziehung des Nerven über die Bruchenden.

III. Sekundäre Lähmungen.

1. Nélaton, Gaz. des hôpit. 1857, p. 195 (1837 beobachtet). — Alter 30 Jahre. — Mann. — Complicierte Fraktur in der Mitte, Pseudarthrose. — Heftige Schmerzen im ganzen Verlauf des N. rad. bei Annäherung der Fragmente gegeneinander. — Operation nach 16 Monaten. Interposition des Nerven. — Vorsichtige Auslösung des Nerven, Resektion der Bruchenden. — Nach 4 Wochen befand sich Patient auf dem Wege der Heilung. — Sekundäre Interpostion.

2. Ollier (1869), Revue de Chirurgie. Tome IV. 1884. p. 209 und Traité des résections. Paris 1889. Tome II. p. 164; ferner Thèse de Durand: Causes et traitemens des pseudarthroses. Paris 1870. — Alter 30 Jahre. — Mann, Maschinenverletzung. — Bruch des l. Oberarmes in der Mitte, mit kleiner Wunde an der hinteren Seite. Die Wunde schloß sich in 4 Tagen. — Pseudarthrose. Patient trug vom Tage der Verletzuug bis zum Eintritt in das Krankenhaus nie einen immobilisierenden Verband außer einer Binde, welche vom Ellenbogen bis zur Schulter reichte. Die Bewegungen im Ellenbogengelenk, besonders die Beugung, sind schmerzhaft. Druck auf einen Punkt 10 cm oberhalb des Condyl. extern., an der Außenseite etwas nach hinten gelegen, löst lokale Schmerzen aus, welche vom Kranken mit Messerstichen verglichen werden und die weder nach der Schulter noch nach der Hand ausstrahlen. 3 cm oberhalb dieses Punktes, der alten Narbe entsprechend, fühlt man das obere Ende des unteren Fragmentes, welches nach außen und hinten vorspringt, während das obere Fragment nach vorn und innen undeutlich verlagert ist. Der beträchtliche Zwischenraum ist mit weichem Gewebe erfüllt, so daß es unmöglich ist, beide aufeinander zu stoßen. Beide Bruchenden sind verdickt, besonders das untere, welches unmittelbar mit der Haut in der Narbengegend verwachsen ist. — Nach 40 Tagen wurde Friktion der Bruchenden unter heftigem Schmerz an der Bruchstelle und dem Gefühl vom Ameisenlaufen im Unterarm ausgeführt. Die Folge war totale motor. und sensible Paralyse des N. radialis. Nach 4 Monaten wegen noch bestehender Pseudarthrose und Paralyse Operation: Nerv vom unteren Fragment „angehakt", samt einer dicken Muskelschicht zwischen den Bruchenden gelagert. — Auslösung des Nerven,

Resektion der Bruchenden, V-förmiges Anfrischen der Knochenenden, Metallnaht derselben. — Trotz intercurrenter Phlegmone des Armes 40 Tage nach der Operation vollkommene Heilung der Lähmung und Fraktur, 68 Tage nach der Operation. Tod 5 Monate später an Variola; Autopsie: Fraktur durch periostalen Callus consolidiert, Nerv in normaler Lage. — Sekundäre Lähmung durch Reiben (möglicherweise durch Anhaken) der Fragmente an dem wahrscheinlich schon primär interponierten Nerven. — Der anatomische Befund gibt die für Frakturen in und unterhalb der Mitte typische Dislocation des unteren Fragmentes nach außen hinten und oben, damit aber auch die Wahrscheinlichkeit einer Berührung des dort hinten vorbeilaufenden Nerv. rad. Dieser wird in typischer Weise über die Kante des Fragments hinwegziehen und ihm dicht anliegend verwachsen. So läßt sich ganz natürlich das „Anhaken" als schon während der Frakturheilung (als Zwischenstufe) entstanden erklären. Erfolgt Friktion der Frakturenden, so wird natürlich der dazwischen liegende Nerv gedehnt und gequetscht.

3. Ogston, Brit. med. Journ. Apr. 21, 1877. p. 486. — Complicierte Fraktur in der Mitte mit starker Zerreißung und Quetschung der Muskeln. — Nach der Heilung stellte sich bald Paralyse des Nerv. rad. mit rascher Atrophie ein. — Operationsbefund: Der Nerv verschwand an der freigelegten Bruchstelle in der Substanz des Knochens und erschien wieder auf der anderen Seite weiter abwärts. — Aufmeißelung des Knochens; der Nerv fand sich gerade durch die Markhöhle des Knochens liegend nicht durchtrennt vor, aber bis auf $^1/_3$ seines Volumens verdünnt. Auslösung, Anheftung an Triceps. — Nach Abschluß der Beobachtung noch kein Erfolg zu bemerken. — Sekundär.

4. Thiersch, Fall 14 nach Riethus, 1880. — Alter 42 Jahre. — Handarbeiter, von Transmissionsriemen am r. Arm herumgeschleudert. — Complicierte Fraktur des r. Oberarms in der Mitte. — Humerusfraktur, zeigte nach 4 Wochen geringe Pseudarthrose und Fistel, aus welcher 2 Sequester entfernt wurden; nach 1 Jahr wurde vollkommene Consolidation der Fraktur bei totaler motorischer Radialisparalyse gefunden, zwei Fisteln führten in der Mitte der hinteren Fläche des Oberarmes auf freiliegenden, noch nicht gelösten Knochen; keine wesentliche Dislocation. Sensibilität scheint erhalten zu sein. — Operation 13 Monate nach Verletzung: N. rad. in starker schwieliger Narbe, weiter oben in Callus eingeschlossen, comprimiert. — Lysis; zwei Sequester und Callus ausgemeißelt. 40 Tage nach der Operation noch kein Erfolg. Weiterer Beobachtung entzogen. — Sekundär, der Nerv wahrscheinlich durch Sequesterbildung und Pseudarthrose überdehnt.

5. Trélat, Gaz. hebdom. 1891. Nr. 11. S. 122. — Alter 8 Jahre. — Knabe, Fall auf dem Arm. — Oberarmfraktur im unteren Drittel. — Nach 5 wöchentlichem immobilisierenden Verband war die Fraktur geheilt; eine gewisse Steifheit im Handgelenk wurde durch Bäder, Massage bekämpft; erst nachher wurde eine Paralyse der Extensoren constatiert. Der Callus war sehr umfangreich, weil die Fragmente aufeinander ritten. Sobald man das nach außen vorragende untere Ende des oberen Fragmentes gerade oberhalb und vor dem Epicondylus berrührte, äußerte der Patient lebhaften Schmerz, der an keinem anderen Punkte ausgelöst werden konnte. Die Muskulatur des Unterarmes war atrophiert. — Operation $2^1/_2$ Monate

nach der Verletzung: Der Nerv wird durch reichlich entwickelten Callus comprimiert. — Lysis. — Erfolg positiv: Vollständige Funktionsfähigkeit tritt allmählich ein. Einige Jahre später errang der Patient sogar einen Turnerpreis. — Angeblich sekundäre Form, kann aber auch zur Zwischenstufe gerechnet werden, weil die schon eher beobachtete Steifheit im Handgelenk doch möglicherweise eine Folge der beginnenden Radialislähmung ist. Interessant ist auch die Ähnlichkeit der Dislocation mit derjenigen in den Fällen Finotti und Claus. Der Schmerzdruckpunkt außen an der Dislocationsstelle spricht entschieden dafür, daß hier der Nerv gedehnt über den Knochenvorsprung verlief.

6. Moullin, The Lancet. June 24, 1893. S. 1516. — Alter 28 Jahre. — Juwelenhändler, von einer Tramcar geschleift. — Complicierte Fraktur des l. Oberarms an der Vereinigung des mittleren und unteren Drittels. Der Triceps war fast durchtrennt, doch der Knochen nicht gesplittert. Außerdem war der Radius in der Mitte gebrochen. — Nach reinlicher Wundversorgung kam der Arm auf eine Winkelschiene. Nach 50 Tagen waren die Wunden geheilt, doch bestand Pseudarthrose am Oberarm. Nach $2^1/_2$ Monaten bestand derselbe Befund: das untere Fragment lag vor dem oberen und rieb sich an ihm. — $5^1/_2$ Monate nach der Verletzung wurden durch Incision die Frakturenden abgerundet und glatt befunden; beide wurden in Hautwunde gedrängt, subperiostal angefrischt, mittelst Draht vereinigt. Hierbei kam der Radialnerv nicht zu Gesicht. Gipsverband. $1^1/_2$ Monat nach dieser ersten Operation wurde die Hülse entfernt, die Fraktur war fest geworden. Etwas Versteifung im Hand- und Ellenbogengelenk wurden durch Massage behandelt. 3 Monate nach der Operation bemerkte Patient etwas Kräfteabnahme in den Extensoren der Hand und Finger. $4^1/_2$ Monate nach der Operation war durch stetige Zunahme die Radialislähmung complet, auch die Sensibilität war vermindert. Starke Calluswucherung war zu fühlen. Eine Probeincision ließ erkennen, daß nur völlige Resektion der geheilten Bruchenden ein Resultat erwarten ließ; doch wurde hiervon abgestanden. — $11^1/_4$ Monate nach der Verletzung wurde der Nerv aufgesucht, welcher auf größere Strecken durch narbige Adhäsionen verändert war. Ein mehr als 2 Zoll langes Stück dieser Narbe wurde ausgeschnitten und durch einen Hundeischiadicus ersetzt. — Erfolg: motorisch negativ, sensibel sehr zweifelhaft. — Der Fall ist in bezug auf Entstehung und Eintritt der Lähmung unklar, jedenfalls war sie nicht durch den Unfall, auch nicht durch die Pseudarthrose verursacht. Möglicherweise hat der Callus nach der ersten Operation sekundär den Nerven vernichtet.

7. Deanesly, British med. journ. 17. Juni 1893. p. 1260. — Alter 13 Jahre. — Doppelte Humerusfraktur links. Die obere Fraktur hatte ihren Sitz da, wo der Radialnerv hinter dem Knochen anliegt („musculospinale grove"), also wahrscheinlich im mittleren Drittel. — Nach der Frakturheilung zeigte sich Radialislähmung („wrist-drop", hängende Hand). Der Triceps war nicht gelähmt. — Bei der Operation fand man den Nerven zwischen zwei Streifen (Firsten) erhöhten, neugebildeten Knochens liegen, adhärent mit dem Periost. — Lysis. — Rasche Wundheilung, aber noch 2 Jahre später bestand die Lähmung fort, ausgenommen im Supinator longus, welcher schwach arbeitete; vollkommene Reaktionslosigkeit gegen beide Stromesarten. — Deanesly zählt diesen Fall zu den sekundären,

bei Umwucherung von Callus vorkommenden. Möglich wäre es, daß die beiden hervorragenden Knochenleisten, zwischen welchen der Nerv lag, die durch Callus vergrößerten Frakturenden waren, über welche der Nerv auf lange Strecke langsam ausgedehnt wurde. Der Eintritt der Lähmung ist unbestimmt. Deanesly selbst teilt die Fälle von Nervencomplikationen bei Frakturen in 2 Klassen: 1. solche, bei welchen der Nerv gleichzeitig mit der Fraktur verletzt worden ist, 2. solche, bei welchen die Complikation von seiten des Nerven erst später auftrat. Bei der ersten Gruppe kann der Nerv durch dieselbe Gewalt verletzt sein wie der Knochen, oder zur Zeit des Unfalls durch die gewaltsame Frakturendendislocation. Bei der zweiten Gruppe kann der Nerv gestreckt oder langsam durch den Callus an der Frakturstelle comprimiert sein, oder endlich können Nerven (am Unterarm) exponierten Punkten durch Schienen oder Immobilisierungsapparate gedrückt sein. Deanesly gibt für jede Art ein Beispiel. Doch ist bei fast allen der Einfluß der Dislocation möglich. Zu obigem Falle macht Deanesly noch die besondere Beifügung, daß sich gleichwie in einem Ollierschen keineswegs eine Compression des Nerven durch den Callus fand, von welchem er umgeben war (surrounded).

8. Goldstein, D. Z. f. Chir. 40. Bd., 6. Hft. 1895. — 23. Juni 1894: Mann, auf Landpartie gegen einen Baumstamm angerannt, dann mit l. Oberarm am Stamme entlang scheuernd mit Schulter zu Boden gestürzt. — Subcutane Fraktur in der Mitte des l. Oberarms. Keine Sensibilitäts-, keine Motilitätsstörung. — Schienenverband mit Extension angelegt, am 4. Juli Verbanderneuerung ohne Extension (11 Tage nach der Verletzung). Am 15. Juli (nach 21 Tagen) Verbandabnahme: Bruch geheilt mit starkem Callusvorsprung an der hinteren äußeren Seite. Totale motorische Radialislähmung. Mit starken galvanischen Strömen sind noch Zuckungen zu erzielen; doch beginnt die EaR. — Tägliche mechanische und elektrische Behandlung ohne Erfolg; daher Operation etwa 4 Wochen nach der Verletzung: Der Radialnerv verläuft geknickt über einen walnußgroßen Callusvorsprung. Die direkte Reizung des abgelösten Nerven mit starkem faradischen Strom bedingt eine schwache, aber deutliche Zuckung. — Abhebelung des Nerven. Durch Etagennaht erhält der Nerv ein neues Bett, in welchem er nicht mehr gedrückt werden kann. Schienenverband in rechtwinklig gebeugtem Ellenbogen unter Freilassen der Hand. — Nach rascher Wundheilung kehrt unter Elektrizität und Massage die aktive Beweglichkeit wieder, wenn auch anfänglich schwach. Am 9. September ist Streckung der Hand und Finger möglich. Am 24. Oktober 1894 völlige Heilung. — Diesen Fall als sekundäre Form einreihend, bin ich dem Berichte Goldschmids gefolgt; doch vermisse ich in letzteren eine Mitteilung über Stellung der Hand, Schmerzen während des 24. Junis bis zum 15. Juli, in welchem Zeitraum die anfängliche Extension mit einem einfachen Schienenverband vertauscht wurde. Es ist doch möglich, daß in dieser Zeit eine Dislokation der Fragmente, auf welche der hintere Callusvorsprung hinweist, eingetreten, der Nerv über die Bruchenden, allmählich aber stetig zunehmend, überdehnt worden ist. Dann gehört der Fall zur Zwischenstufe. Dafür spricht auch der typische Operationsbefund.

9. Sterling, Ref. von Goldstein, D. Z. f. Chir. 1895, nach Lancet, 19. November 1892. S. 1161. — Alter 38 Jahre. — Bergarbeiter. — Ober-

armfraktur in der Mitte durch Eisenbahnverletzung. — Nach 5wöchentlicher Schienenbehandlung wurde die Paralyse des Nerv. radial. bemerkt. Das obere Ende des unteren Bruchstücks stand nach hinten und außen gegen den Verlauf des Radialnerven vor. Die Sensibilität war etwas herabgesetzt. Für 8 Tage wurde ohne Erfolg der faradische Strom angewendet. — Operation nach 6 Wochen: Nerv zwischen Periost und Knochen von Narbengewebe eingeschnürt, aber keineswegs von Callus umwachsen. — Lysis, dem Nerven wurde ein neues Bett zwischen den Muskeln gegeben dadurch, daß diese unter ihm zusammengenäht wurden. — Erfolg positiv: nach 1 Woche die ersten willkürlichen Bewegungen im Handgelenk, nach 3 Wochen alle Bewegungen schwach möglich, nach 2 Monaten vollständige Heilung. — Möglicherweise sekundäre Form, kann jedoch auch spät beobachtete Zwischenstufe sein.

10. Neugebauer, 1896. Beiträge z. klin. Chirurg. Bd. XV. — Alter 18 Jahre. — Handlanger. Vor 9 Jahren 4 Klafter tiefer Sturz. — Bruch des r. Oberarmes im untersten Abschnitt, vollkommene Heilung und Gebrauchsfähigkeit des Armes nach 3 Monaten wie früher. — 6 Wochen vor Aufnahme in die Wölflersche Klinik vertauscht er den leichten Handlangerdienst in einer Papierfabrik mit dem schweren eines Zulangers beim Bau. Seitdem wachsende Schwäche im r. Arm. Vor 14 Tagen rasch zunehmende Schmerzen in der Ellenbeuge, besonders bei Bewegung. Außerdem Gefühlsabnahme, „Totsein" in der r. Hand. Patient bemerkte einen schmerzhaften Knochenvorsprung in der Ellenbeuge. — Die Untersuchung ergab: Leichter Grad von EaR der vom Radialis versorgten Unterarmmuskulatur. Die Streckung der Hand und Finger wegen Schmerz langsamer und unausgiebiger. Sensibilität an der Außenseite des r. Oberarmes, an der radialen Seite des Unterarmes, an der Rückseite des Unterarmes, Zeigefingers und Daumens herabgesetzt. Operationsbefund: Verwachsung des im Narbengewebe eingebetteten und verdickten Nerven mit einer 1 cm hohen, leistenförmigen Exostose, welche knapp über die Trochlea nach außen und oben zog. — Innerhalb der nächsten 18 Monate trotz zweimaliger Lysis, Excision der teilweise verkalkten Bindegewebsnarbe, Unterbetten des Nerven mit weichem Gewebe jedesmal innerhalb weniger Monate Rezidiv der Lähmung, nachdem in der Zwischenzeit der Arm vollkommen gebrauchsfähig geworden war. Dann nochmalige Lysis und Narben-Excision, Nerv mit Thiersch-Epithellappen umkleidet. — Erfolg positiv: 9 Monate nach der letzten Operation arbeitet Patient wieder vollkommen ohne Schmerz, ohne Lähmung als Tischler fortdauernd. — Klassisches Beispiel einer wiederholten, wirklich sekundären Lähmung durch Knochenwucherung und Bindegewebsnarbe.

11. Drewitz, Monatschrift für Unfallheilkunde. 1896. Nr. 1. S. 8. — Alter 37 Jahre. — Maschinenführer. Bruch des linken Oberarms im maschinellen Betriebe einer Ziegelei. — Normaler Heilverlauf bis zur Consolidatiön. Darauf reißende Schmerzen und vollkommene Lähmung des ganzen Armes, welcher nach Angabe des Patienten $1\frac{1}{4}$ Jahre gar nicht bewegt werden konnte. Erst nach dieser Zeit allmähliche Besserung unter Massage und Elektrizität. — $3\frac{1}{2}$ Jahre nach der Verletzung noch viele Schmerzen und Zuckungen, Gebrauchsunfähigkeit der l. Armes. Die Messung und Besichtigung ergibt keine Verschiedenheit in der Länge und Dicke der beiden Arme. 9 cm oberhalb des l. Ellenbogengelenkes fühlt man eine deutliche Verdickung des Knochens von 7 cm Länge. Keine Verkürzung, keine

Winkelstellung. Bruchenden im untersten Drittel des Oberarmes vollkommen fest verbunden mit geringer Seitenabweichung des oberen Fragments nach vorn und außen. An der Außenseite der Fraktur fühlt man an der unteren Grenze der erwähnten callösen Verdickung eine scharfe Spitze, welche dem unteren Ende des oberen Fragmentes zu entsprechen scheint; der Bruch verlief augenscheinlich von oben und innen, nach unten und außen. An dieser Spitze besteht große Druckempfindlichkeit mit blitzartigen Schmerzen im Radialisgebiet unter klonischen Zuckungen der Armmuskulatur. Dieselben Erscheinungen werden durch forcierte Bewegungen der Hand, des Armes (Umgreifen mit der Hand, Pronation, Extension und Abduktion) ausgelöst. Die Atrophie und Bewegungsbeschränkung des Armes ist daher eine Folge der ängstlichen Schonung. Gefühl an der Außenseite des Armes abgestumpft, keine Temperaturunterschiede. — Die Operation $3^1/_2$ Jahre nach der Verletzung ergibt Einklemmung des Nerven zwischen 2 Knochenspitzen an der Stelle, wo er sich um den Oberarm außen nach vorn schlingt. Die vordere obere Spitze ging vom oberen Bruchende, die hintere untere vom unteren Bruchende aus. Diese Spitzen sind an ihrem freien Ende nicht vereint, sondern lassen eine 2 mm breite Lücke zwischen sich. Der Nerv war auf größere Ausdehnung an dieser Stelle in Bindegewebe eingebettet. Abmeißeln der Knochenspangen, Freipräparieren des Nerven aus dem Bindegewebe. — Erfolg positiv: Aufhören der Schmerzen sofort nach der Operation. Sensibilität nach 3 Tagen schon freier, Lokalisation vom 5. Tage an richtig. Vom 8. Tage ab waren alle Bewegungen der Finger schmerzfrei möglich. Vorübergehende Unfallrente von 50 Proz. — Nach Angabe des Patienten gehört dieser Fall zu den sekundären, der anatomische Befund aber läßt auch eine Auswahl für die Zwischenstufe zu; denn der Nerv ging über die beiden Spitzenkanten der Bruchenden, keineswegs über Callus hinweg, konnte also hier infolge der seitlichen Deviation der Bruchenden langsam überdehnt werden. Wäre sekundär durch Calluswucherung über diese Knochenspitzen ein Knochenkanal für den Nerven entstanden, so hätte man sehr wahrscheinlich wie in ähnlichen Fällen, von Compression durch den Knochenkanal gesprochen. Der Patient kann die in die Heilzeit selbst fallenden ersten Nervenschmerzen für Bruchschmerzen gehalten haben.

12. Bräuninger, Münchener med. Wochenschrift 1900. Nr. 9. S. 290. — Alter 16 Jahre. — Transmissionsverletzung des r. Oberarmes bei einem Knaben. — Die erste Diagnosestellung lautete: Hohe Fraktur des chirurgischen Halses oder Luxation. Unteres Fragment (oder beziehungsweise oberes Ende des Humerus) stand unter der Clavicula an der Grenze des mittleren und äußeren Drittels. Weichteile des ganzen Oberarmes stark gequetscht, fühlen sich breiig an. — Die Einrichtung gelang mühsam beim 3. Versuch unter klappendem Geräusch. Unmittelbar darauf waren alle Bewegungen passiv frei. Schienenbehandlung für kurze Zeit. Erste Symptome der Radialislähmung etwa in 4 Wochen, sicher aber nicht früher, weil schon nach ca. 14 Tagen mit Massage und passiven Bewegungen begonnen wurde. Nach genauer Beobachtung während der ersten Behandlung war direkte Verletzung des Nerven beim Unfall durch Druck des gebrochenen oder luxierten Knochen, durch Quetschung vom Treibriemen oder der Armschiene ausgeschlossen. Befund $2^1/_2$ Monate nach der Verletzung: Schulterwölbung etwas atrophisch, in der Achselhöhle leichte Verdickung am Humerus-

ende fühlbar, aber keine Bruchstelle oder Callus. Röntgenbild gibt keine Veränderungen. Streckung im Ellenbogengelenk frei, aber mit wenig Kraft möglich, hauptsächlich der lange Tricepskopf ist funktionsfähig. Unterarm und Hand zeigen typische Radiuslähmung ohne Sensibilitätsstörung, Handrücken geschwollen, die Haut fühlt sich kalt und welk an. Faradische Erregbarkeit aufgehoben; Entartungsreaktion; vom Nerven aus keine Reaktion. — Keine Besserung innerhalb der nächsten 4 Wochen. Operation 6 Monate nach der Verletzung, als äußersten beobachteten Grenze einer möglichen spontanen Heilung: Auslösung des Nerven aus einer langen, festen Narbenschwiele an der Streckseite des Armes oberhalb der Mitte. In der Achselhöhle war der Nerv frei verschieblich. Der Nerv wird mäßig gedehnt. Wundheilung per primam. — Erfolg positiv: Schon nach 6 Tagen stellte sich die Leitung im Extensor carpi radialis et ulnar. wieder her. Am 8. Tage konnte der Daumen etwas abduciert werden; am 10. Tage konnten die Finger etwas gestreckt werden. 7 Monate nach der Operation Kraft im l. Arm 30 kg, im r. Arm 25 kg. Patient, dem vor der Operation eine Dauerrente von 70 Proz. zuerkannt war, bekam später auf kurze Zeit eine Übergangsrente von 20 Proz. — Sekundärer Fall, Einheilung des Nerven in Narbenbindegewebe.

IV. Unbestimmte Fälle.

1. Busch, Allgem. med. Centralztg. 1863. S. 725, Ref. Archiv für klin. Chirurg. Bd. 8, Jahresbericht S. 276. — Arbeitsmann. — Schrägfraktur zwischen Mitte und unterem Drittel durch direkte Gewalt. — Nach Abnahme des Gipsverbandes vollkommene motorische Paralyse und sensible Lähmung. — Operation 5 Monate nach der Verletzung: Vom Beginne des Callus nach aufwärts war über dem Nerven eine Brücke von narbenartigem Bindegewebe und eingewebten Muskelbündeln eng überspannt. — Spaltung des Narbengewebes 2 Zoll nach aufwärts, bis der Nerv befreit war. — Erfolg augenblicklich positiv: Sofort konnte Pat. die Hand gegen den Unterarm erheben. Nach 3 Monaten Hand vollkommen funktionsfähig. — Pat. konnte nicht angeben, ob sofort nach der Fraktur oder erst im Verlauf der Heilung die Lähmung aufgetreten ist.

2. Sträter, Deutsche med. Wochenschrift 1880. S. 660. — Nach einer Fraktur des Humerus. — Lähmung des Nerv. radialis; Hand in Flexionsstellung; bedeutende Sensibilitätsstörung. — Operationsbefund: Nerv durch ein fibröses Band eingeschnürt und dauernd gedrückt. — Lysis, Entfernung des einschnürenden Gewebes. — Erfolg positiv: Die sensiblen und motorischen Störungen schwanden.

3. Lannelongue, Bull. de la soc. de Chirurgie. 9. Febr. 1881. S. 155. — Subkutane Fraktur des Oberarmes. — Vollständige Lähmung des Nerv. rad. — Operation nach 3 Monaten. Der Nerv an der Bruchstelle vollständig getrennt, seine beiden Enden verlieren sich in dem fibrösen Gewebe, welches den Callus bedeckt. — Bloßlegen des Nerven, Nervennaht. — Erfolg negativ. — Dieser Fall kann auch dahin gedeutet werden, daß der Nerv zu einem ganz verdünnten Strang über die Frakturenden ausgezogen, vollkommen atrophierte zu Bindegewebe.

4. V. Bruns, Deutsche Chir. Lieferung 27. S. 464. 1882. — Alter 6 Jahre. — Knabe, Maschinenverletzung. — Subkutane Fraktur. — Nach 6 Wochen bei Verbandabnahme motorische Paralyse. — Operation nach 1 Jahr, die Nervenenden verlieren sich ganz durchtrennt im Narbengewebe, mit dem Callus verwachsen. — Auslösung der Nervenenden unmöglich. — Erfolg negativ. — Hier ist dieselbe Deutung wie bei Nr. 3 möglich.

5. Lefort nach Boularan, Thèse de Paris. 1884. — Intra-artikuläre Fraktur des Oberarmes am unteren Ende. — Radialislähmung. — Bei Operation mehrere Monate später wurde der Nerv in einem 4 cm langen knöchernen Calluskanal eingeschlossen gefunden. — Lysis nach Abmeißelung des Callus. — Erfolg: Baldige Besserung, Fall nicht weiter verfolgt. — Eintritt der Lähmung unbestimmt.

6. Chaunzy-Puzey (Ref. in Virchow-Hirschs Jahresb. 1889. II, S. 411). Orig.-Abhandlg. British med. Journal. 10. VIII. 1889. p. 309. — 50 Jahre alter Mann. — Fraktur des r. Humerus unterhalb der Mitte durch Fall. — Nach Abnahme der Verbandschienen war die Fraktur geheilt, es ergab sich aber motorische Paralyse, sensible Parese (wrist drop; sensation throughout defective, slight tingling). — Die Muskeln des Unterarmes waren stark atrophiert. Die Nervenstelle oberhalb des dicken Callus an der hinteren Seite des Oberarmes war sehr druckempfindlich. Nachdem Massage und Elektrizität durch mehrere Wochen keinen Erfolg brachten, wurde zur Operation nach 3 Monaten geschritten; Nerv verlief über starken Callus, war an dieser Stelle verdünnt, blaß, hart, weiter unten war er normal dick, von gelber Farbe. Bei Längsschnitt in den verdünnten Nervenabschnitt quoll die Nervensubstanz stark hervor, ein Beweis für die Compression des Nerven nach Chaunzys Ansicht. — Lysis des Nerven auf 4 Zoll Länge aus der Verwachsung mit dem Knochen. — Erfolg positiv: Nach einer Woche zuerst Besserung der Sensibilität, später allmählich der Motilität. Heilung nach 9 Monaten. — Eintritt der Lähmung nicht angegeben; der anatomische Befund spricht für eine Überdehnung des Nerven; der Fall gehört also möglicher Weise zur Zwischenstufe.

7. Stimson, New-York Med. Journ. 1892, 13. August. — Nach Fraktur des l. Humerus. — Radialislähmung zurückgeblieben. — Erste Nervennaht 2 Monate nach der Verletzung resultatlos; nach 11 Monaten Narbengewebe im und um dem Nerven gründlich ausgeschnitten, neue Nervennaht der angefrischten Enden. — Erfolg positiv: 1 Jahr nach der 2. Operation noch keine wesentliche Besserung, dann aber allmähliche Wiederherstellung der Funktion, nach 2 Jahren, wenn auch nicht vollkommene, so doch bedeutende Besserung der Bewegungen. — Eintritt der Lähmung unbestimmt; Narbengewebe im Nerven kann auch bei andauernder stärkster Überdehnung des Nerven durch starke Verdünnung desselben entstehen, so daß er dem umgebenden Bindegewebe ähnlich sieht.

8. Thiersch, nach Riethus Fall 6, 1894. — Alter 10 Jahre. — Knabe, Sturz vom Reck. — Durchstechungsfraktur im unteren Drittel. — Motorische Lähmung nach 20 Tagen konstatiert. — Operation 23 Tage nach der Verletzung. Beide Nervenenden verschwinden in Callus- und Narbenmasse. — Lysis. Abmeißelung des Callus. — Anfrischung der Nervenenden (1,5 cm Länge des Narbengewebes reseciert). Nervennaht. — Erfolg

positiv: Erste Streckbewegungen nach $5\frac{1}{2}$ Monaten aktiv möglich; nach 9 Monaten Arm fast vollkommen gebrauchsfähig.

9. Billroth, Chirurg. Klinik Zürich, 1860—1867, S. 387. Unter 23 Fällen der Humerusdiaphysenfraktur ein Fall von Radialislähmung beobachtet. — Alter 6 Jahre. — Knabe, Bruch des Oberarmes etwa 2 Zoll oberhalb des Ellenbogengelenkes. — 14 Tage nach der Verletzung mit Schienenpappverband ins Spital gebracht. Mässiger Callus um die wenig dislozierten Fragmente bei motorischer Radialisparalyse. — Therapie: Gipsverband; 6 Wochen nach dem Unfall war der Bruch konsolidiert; Lähmung unverändert; Faradisierung der Muskeln ohne wesentlichen Erfolg. — Erfolg negativ: 5 Jahre nach der Verletzung bestand die Paralyse noch wie zuvor. — Billroth fügt dem Falle bei: „Der Vater des Knaben und der Arzt hatten die Erscheinungen an der Hand übersehen; es war daher nicht zu ermitteln, ob dieselben schon gleich nach der Fraktur oder später eingetreten waren. Es ist den anatomischen Verhältnissen nach zu verwundern, daß diese Verletzung nicht viel häufiger vorkommt."

10. Derselbe, Chirurg. Klinik Wien. 1868. S. 219 und 1871—1876. S. 419. — Pferdeknecht, geriet beim Sturz vom Wagen mit dem r. Arm unter ein Vorderrad, wurde eine Strecke weit geschleift, nachdem er sich erhoben hatte, konnte er den r. Arm nicht mehr gebrauchen. — Schienenverband für 8 Tage, dann kalte Umschläge. 12 Tage nach der Verletzung wurde auf Billroths Klinik ein Oberarmbruch zwischen oberem und mittlerem Drittel gefunden; an der Außenseite war etwa in Frakturhöhe die Haut in 2 Zoll Länge und $\frac{3}{4}$ Zoll Breite gangränös; r. Hand stark geschwollen und sehr schmerzhaft. — Lagerung des Armes auf einer Flügelschiene. 6 Wochen nach der Verletzung war Consolidation erfolgt, die Hautwunde nahezu verheilt. Bei den ersten Bewegungen erkannte man eine motorische und sensible Radialisparalyse. Fortgesetzte elektrische Behandlung. — Erfolg: Besserung in $7\frac{1}{2}$ Monaten soweit, daß Finger und Hand ziemlich, wenn auch träge, gestreckt werden konnten. — Wegen der Anschwellung der Hand war anfänglich eine verminderte Beweglichkeit der Hand nicht aufgefallen.

11. Derselbe, citat. loco, S. 222. — Alter 6 Jahre. — Knabe, von einer 2 Stock hohen Treppe auf den Boden mit der Dorsalseite der Hand zunächst aufgefallen. — Oberarmbruch, Schienenbehandlung. — Nach der Heilung zeigte sich vollkommene Radialisparalyse mit motorischer und trophischer Störung (bläuliche Verfärbung, Kühle der Hand). Sensibilität überall erhalten. — Schlamm- und Seifenbäder für 5 Monate waren erfolglos. Die Anwendung des constanten Stromes nach diesen 5 Monaten für 3 Wochen hatte ebenfalls keinen Erfolg. Einen halben Zoll über der Ellenbeuge fühlt man einen kleinen knöchernen Vorsprung und unterhalb desselben sieht man an der Beugeseite eine zollange livide Narbe. — Operation 6 Monate nach der Verletzung: Aufsuchung des Nerven entsprechend dem Callus im Sulcus bicipitalis externus, auf $4\frac{1}{2}$ Zoll Länge freipräpariert bis zu seinem Dorsalaste. Der normal aussehende, weder verdickte noch atrophierte Nerv. rad. zeigte sich ganz frei von jeder Adhäsion, reagierte nicht auf Nadelstich oder Elektrizität. Wundnaht, reaktionsloser Heilung. — Erfolg negativ. — Der Fall wurde von Billroth als Reflexparalyse aufgefaßt. Billroth hat unter einem Material aus 16 Jahren der Kliniken

Zürich und Wien nur 3 Fälle von Radialislähmung nach Humerusfraktur beobachtet.

12. Kennedy, British medical journal. 5. Nov. 1898. S. 1399. 4 Fälle von Radialislähmung nach Oberarmfraktur innerhalb 18 Monate, durch sekundäre Operation geheilt. — Alter 48 Jahre. — Schiffsarbeiter, vor 11 Wochen von einem Wagen überfahren, hierbei ging ihm ein Rad über den r. Oberarm. — Splitterbruch des r. Oberarmes in der Mitte. Schienenbehandlung. — Bei Abnahme der Schiene nach 5 Wochen fehlte die Fähigkeit, die Hand ausstrecken zu können. Besserung dieser motorischen Radialislähmung trat von selbst nicht ein; die Unterarmstreckmuskeln atrophierten. Die Sensibilität auf der Handrückenfläche oberhalb des Daumens und Zeigefingers war sehr herabgesetzt. Schießende Schmerzen im Unterarm, Daumen und Zeigefinger störten oft die Nachtruhe. Starker Callus war in der Mitte des Oberarms zu fühlen. — Operation 12 Wochen nach dem Unfall: Der Radialnerv war von festen Gewebsbändern an die alte Fraktur angeheftet, doch war sein Zusammenhang nicht unterbrochen. — Neurolysis: Trennung der Adhäsionen, Befreiung des Nerven. — Erfolg positiv: Am folgenden Tage war die Sensibilität zurückgekehrt. Am 9. Tage zeigten die Muskeln starke Reaktion auf den galvanischen, aber noch schwache auf den faradischen Strom. Am 13. Tage konnte er die Hand gegen das Schwergewicht ausstrecken. Rasche Zunahme der Besserung, nach einem Jahre arbeitete der Patient wie früher. — Der Fall ist in seiner Entstehung unbestimmt. Wahrscheinlich gehört er zur Zwischenstufe, indem eben, wie Kennedy selbst sagt, die Nervenverletzungen kurz nach der Fraktur meist. übersehen werden und man sich meist zufrieden gibt, wenn der Arm ordentlich auf einer Schiene liegt. Erst an den Folgen wird die Nervenverletzung meist bei Abnahme der Schiene erkannt. Prognostisch wertvoll für den raschen Erfolg der Operation sind die reißenden Schmerzen in den Nächten nach der Fraktur. Sie sprechen dafür, daß die Überdehnung des Nerven keine sehr starke, die Nervenleitung nicht ganz unterbrochen war; daher auch die rasche Erholung des Nerven nach seiner Befreiung aus der gespannten Lage.

13. Derselbe, citat. loco. — Alter 41 Jahre. — Eisenbahnwächter, wurde zwischen zwei Wagen gequetscht. — Complicierte Fraktur des r. Oberarmes. — Bei Abnahme der Schiene nach 5 Wochen waren die Gelenke ziemlich versteift, die Wunden waren gut vernarbt, die Fraktur zeigte Consolidation mit starkem Callus, vollkommene motorische Radialislähmung mit Herabsetzung der Sensibilität an der radialen Seite der Hand und des Unterarmes. — Operation 15 Wochen nach der Verletzung: Der Radialnerv war durch ein Narbenband an dem Knochen festgehalten und stellte auf $^1/_2$ Zoll Länge nur einen dünnen Faden von ein Drittel der Stärke des normalen Nerven dar. — Nervennaht: Durchschneidung des Narbenbandes, Excision des dünnen Verbindungsteiles am Nerven, Anfrischung der Nervenenden, Naht derselben mit Chromsäurecatgut. — Erfolg positiv: Am folgenden Tag fand sich Hyperästhesie an Daumen- und Zeigefinger-Rückenfläche, Erhöhung der Empfindung am Handrücken. Nach 5 Wochen besserte sich die Motilität, die verloren gewesene faradische Reizbarkeit war wiedergekehrt. Während der nächsten 6 Monaten besserte sich die Motilität langsam, in weiteren 6 Monaten nahm sie rasch zu

bis zur fast völligen Wiederherstellung, $13^1/_2$ Monate nach der Operation. Etwas Schwäche in der Extension des 1. und 2. Fingers war zurückgeblieben. — Unbestimmt in bezug auf die Entstehungszeit. Nach Kennedy war der Nerv zu zwei Dritteln quer durchgerissen, nach meiner Erfahrung kommt die geschilderte Verdünnung nach langsamer Überdehnung durch Atrophie der Nervenfasern zustande.

14. Derselbe, citat loco. — Alter 32 Jahre. — Mann, wurde überfahren, das Rad ging ihm über den r. Arm und erzeugte eine Fraktur am unteren Ende des Humerus. — Bei Abnahme des Schienenverbandes nach 4 Wochen zeigte sich vollkommene motorische Radialislähmung ohne Einbuße der Sensibilität. Starke Atrophie des Unterarms, bedeutende Callusbildung am unteren Ende des Humerusschaftes. — Operation 11 Monate nach dem Unfall: Der Radialnerv war auf etwa 3 Zoll seiner Länge am Callus angewachsen. Ungefähr dreiviertel Zoll des Nerven war an dieser Stelle nur durch ein dünnes membranöses Band dargestellt. — Dieses membranöse Band wurde excidiert, die Nervenenden wurden mit Chromsäurecatgutnaht vereinigt. — Erfolg negativ: Die Sensibilität war nach der Operation wie vorher normal. Aseptischer Wundverlauf. Die Extensorenmuskeln reagierten weder auf faradischen noch galvanischen Strom. Nach einem halben Jahre war die Lähmung noch unverändert. — Der Fall ist dem Eintritt der Lähmung nach unbestimmt. Kennedy meint, daß das membranöse Band für eine vollkommene quere Durchreißung des Nerven beim Unfall spricht. Doch kommt die ganz gleiche membranöse Atrophie des Nerven durch Überdehnung an den Bruchenden zustande. Das Erhaltensein der Sensibilität erklärt Kennedy durch supplierende Funktion vom Medianus oder durch feine Nervenanastomosen in der Haut. Die angefrischten Nervenenden enthielten wahrscheinlich zu wenig leitungsfähige Nervenfasern, oder waren mit zu großer Spannung einander genähert; daher der negative Erfolg.

15. Derselbe, citat loco. — Alter 7 Jahre. — Knabe, Bruch des linken Oberarms oberhalb des Ellenbogengelenks durch Fall. — Schienenverband. — Bei Abnahme der Schiene nach 4 Wochen zeigte sich vollkommene erhaltene Sensibilität. Atrophie der Streckmuskeln am Unterarm; starke Verdickung des Oberarmes am unteren Ende. — Operation 3 Monate nach dem Unfall: Der Nerv war auf dreiviertel Zoll Länge bandförmig verdünnt, mit Narbengewebe verwachsen. Am Radiusköpfchen war er unterhalb dieser Stelle bulbös angeschwollen. — Excision des Narbengewebes, Nervennaht wie im vorigen Falle. — Erfolg positiv: Nach der Operation war die Sensibilität wie vorher normal. Aseptischer Wundverlauf. Am 13. Tage war die faradische Reizung der Extensoren gleich Null, die galvanische ergab leichte Zuckung. 12 Wochen nach der Operation zeigte das Handgelenk die ersten Streckbewegungen. Nach 23 Wochen waren alle Funktionen normal. — Auch in diesem Falle kann die membranöse Veränderung als Folge der Überdehnung aufgefaßt werden. Sagt ja auch Kölliker in seiner Arbeit über chirurgische Erkrankungen der peripheren Nerven (Deutsche Chirurgie. Lieferung 24b. 1890. S. 63), daß bei der Compressionsparalyse das Aussehen des Nerven anämisch, seine Gestalt verändert ist. Er erscheint mehr weniger abgeplattet, bandförmig, erhält bindegewebiges Aussehen.

IV.

Aus der kaiserlichen chirurgischen Universitätsklinik
zu Kyoto (Japan).

Beitrag zur Frage über die operative Behandlung der intrakapsulären Schenkelhalsfrakturen.

Von
Prof. H. Ito u. Assist.-Prof. S. Asahara.

Bekanntlich sind Brüche des Schenkelhalses relativ seltene Erscheinungen bei Kindern und Männern im besten Alter; sie sind beinahe ausschließlich das Los des Greisenalters. Die Schenkelhalsfrakturen werden gewöhnlich in intra- und extrakapsuläre unterschieden. Man könnte auch nach Albert von Saum- und Basalbrüchen reden und nach Helferich von medialen und lateralen Schenkelhalsbrüchen. Bigelow teilt sie in eingekeilte Brüche der Basis des Halses und in nicht eingekeilte Brüche des inneren, dünneren Teils des Halses ein, ohne dabei die Kapsel zu berücksichtigen, da die Bezeichnungen „intra- und extrakapsulär" nur von untergeordneter praktischer Bedeutung wären. Auch nach Senn sei es weder wissenschaftlich stets möglich noch prognostisch oder therapeutisch von Wichtigkeit, zwischen intra- und extrakapsulären Schenkelhalsbrüchen zu unterscheiden. Lossen spricht von Frakturen des anatomischen und des chirurgischen Halses, Prof. Kocher von subkapitalen und intertrochanteren Brüchen. Die Schenkelhalsbrüche, welche Helferich die medialen nennt, seien fast immer intrakapsulär, während die subkapitalen Brüche nach Prof. Kocher stets in toto intrakapsulär liegen.

Die Frage bezüglich knöcherner Vereinigung nach vollständigem Bruch des Schenkelhalses innerhalb der Kapsel hat die Aufmerksamkeit der Chirurgen lange Zeit in Anspruch genommen. Astley Cooper war darüber folgender Ansicht: „Die Fälle, in welchen eine knöcherne Vereinigung bewirkt werden kann, beschränken sich auf

zwei. Der erste Fall ist der, wo das den Hals des Schenkelknochens bedeckende Periosteum nicht ganz zerrissen ist, wie es dann und wann wohl der Fall zu sein pflegt; und der andere Fall ist der, wo der Knochenkopf so zerbrochen ist, daß der Hals noch immer im Acetabulum bleibt, ..." Wenn auch Hamilton es für möglich hielt, daß unter gewissen günstigen Umständen diese Vereinigung zustande kommen könnte, so behauptete er: „But I have never seen it, and I think its occurence very improbable, even under the very unusual and the most favorable circumstance, namely when the intracapsular fracture is at the same time an impacted fracture." Senn stellte zwar 54 Fälle von solider Heilung intrakapsulärer Schenkelhalsfrakturen zusammen, aber die große Mehrzahl derselben seien nach Prof. Kocher weit entfernt davon, sicher nachgewiesene rein intrakapsuläre Brüche zu sein. König möchte glauben, daß es sich bei mehreren sogenannten Intrakapsulärfrakturen nur um die unvollkommene Fraktur handelte. Malgaigne ließ seinerzeit bloß die drei Fälle: Fall von Swan, Fall von Stanley und Femur Nr. 188 im Musée Dupuytren, als die Consolidation ziemlich zuverlässig dartuend, gelten; er wollte aber von keinem der anderen dasselbe sagen. In der Literatur findet man seither hin und wieder Mitteilungen von geheilten intrakapsulären Schenkelhalsfrakturen, so z. B. von Lauenstein, Körte und Manley. Nach Prof. Kocher sei aber kein Dutzend von solchen Präparaten über allen Zweifel erhaben.

Aus den obigen Andeutungen geht es schon hervor, daß es eine Ausnahme ist, wenn eine intrakapsuläre Schenkelhalsfraktur knöchern heilt. Die allgemeinste Tatsache ihres Ausganges ist wohl das Ausbleiben einer knöchernen Vereinigung der Fragmente, d. h. die Pseudarthrose. Unser folgender Fall verdient hier angeführt zu werden. Bei demselben konnten wir uns selbst durch die Eröffnung des Gelenks überzeugen, daß es sich um einen unvollkommenen Bruch handelte; baldige Restitution trat natürlich ein. Hätten wir die operative Behandlung unterlassen, so wären wir leicht zu dem Irrtum geführt, daß die rein intrakapsuläre Schenkelhalsfraktur knöchern geheilt sei.

Y. Yamada, 74 Jahre alte Frau, am 29. Oktober 1904 aufgenommen.

Anamnese: Patientin machte in ihrer Kindheit Pocken und Masern durch; nachher war sie ziemlich gesund, außer daß sie in ihrem 23. Lebensjahre von Malaria befallen wurde und etwa 50 Tage lang das Bett hütete. Vor 8 Tagen fiel sie auf der Straße und schlug auf die rechte Hüfte auf. Sie richtete sich sofort auf, ging selbst einige Schritte vorwärts, konnte aber nicht weiter und mußte nach Hause getragen werden. Sie kann seit der Zeit weder stehen noch gehen; die Schmerzen sind aber unbedeutend.

Status: Eine mäßig gut genährte Person. Innere Eingeweide ohne pathologischen Befund. Im Bette liegt das rechte Bein in leichter Innenrotation, und dasselbe ist dabei gestreckt und gar nicht verkürzt. Beim Eindrücken dicht unterhalb des Ligamentum Poupartii nach außen von der Arteria femoralis klagt Patientin über Schmerzen. Man kann den Trochanter umgreifen und nimmt daran nichts Abnormes wahr. Die Trochanterspitze steht in der Roser-Nélatonschen Linie. Patientin ist außer stande, das verletzte Bein gestreckt aus der Rückenlage aufzuheben; ihre Bemühungen in dieser Richtung laufen nur darauf hinaus, daß sie mit dem Hüftgelenk zugleich auch das Kniegelenk beugt und die Ferse, ohne sie zu erheben, auf der Unterlage hingleitend, gegen die Hüfte hinzieht. Sie kann der heftigen Schmerzen wegen mit demselben Bein nicht auftreten. Ferner sind passive Beugung und Abduktion des Beins am Hüftgelenk beträchtlich beschränkt. Das Röntgenbild läßt die Frakturlinie nicht deutlich erkennen.

Operation am 5. November 1904. Chloroformnarkose. Resektion mit hinterem Winkelschnitt nach Prof. Kocher. Nach Eröffnung der Kapsel constatiert man, daß die innere Partie des Schenkelhalses dicht am Kopfe eingebrochen ist, während die hintere Partie desselben intakt bleibt. Sofort schließt man die Kapsel. Gaze-Drainage. Fortlaufende Hautnaht. Collodialstreifenverband.

14. November. Fieberloser Verlauf. Entfernung der Naht. Prima intentio. Patientin kann das verletzte Bein in gestreckter Stellung von der Unterlage erheben und macht an Krücken Gehversuche.

25. November. Die Kranke spreizt beim Aufstehen die Füße etwas und hinkt beim Gehen ein wenig, braucht aber dabei keine fremde Stütze mehr.

15. Dezember. Vollständig geheilt und gut gehend entlassen.

Was nun die Behandlung der intrakapsulären Schenkelhalsfrakturen anbetrifft, so scheint noch heute die Streitfrage darüber durchaus nicht entschieden zu sein. Die alte Schule glaubte, daß das Fehlen der Consolidation bei diesen Brüchen einzig von dem Mangel an Berührung und von der Unzulänglichkeit der Verbände herrühre. Man legte daher auf die Einrichtung ein großes Gewicht und strebte nach der Vervollkommnung der permanenten Extension bestimmter Verbände. Neulich hielt Schede dafür, daß es wesentlich an dem Mangel einer genügenden Berührung der Bruchflächen liege, wenn diese Frakturen so schwer knöchern heilen. Auch Humphry ist der Meinung: „The keynote of union was contact: if there was contact union resulted, with no contact no union.“ Senn gibt sich der Ansicht hin: „If the fragments can be brought in accurate apposition soon after the accident has occurred, and coaption can be maintained uninterruptedly for three months by an appropriate dressing, bony union can be secured, not only in exceptional, but in majority of cases.“ Er schlägt daher vor, in Narkose die Fragmente gegen

einander zu treiben und dies durch seitlichen Druck auf den T
ter mittels einer über einem Fenster im Gipsverbande angel
Pelotte zu unterstützen.

Ganz im Gegenteil davon verwarf Astley Cooper so
Reduktionsversuche als auch die Verbände, indem er die Co
tion bei der unendlich großen Mehrzahl der Fälle als un
ansah. Er setzte, warum intrakapsuläre Frakturen des Sc
halses sich nicht vereinigen, folgendermaßen auseinander:
eine Fraktur durch den Schenkelhals innerhalb des Kapsel
statt hat, so ist dessen umgeschlagene Portion und das Peri
des Halses zerrissen, und die einzige Ernährung, welche den Kn
kopf erhält, wird durch die wenigen und kleinen Gefäße des
mentum teres geliefert, welche gewöhnlich nur ligamentöse Sub
produzieren. Es ist daher nicht sowohl zu verwundern, daß
Schenkelkopf keine Knochensubstanz aussondert, als vielmehr,
seine Vitalität unter so mangelhafter Ernährung besteht."
Kocher präcisierte kürzlich die Coopersche Anschauung.
dem Schenkelshalsbruch eigentümliche Nichtheilung fataler Ar
sitze nach ihm bloß eine Bruchform in exquisiter Weise, das se
Fractura subcapitalis: „Ganz abgesehen von Behandlung oder N
behandlung, von guter oder schlechter, kurz- oder langdauern
Coaptation und Fixation kann hier jegliche Heilung der Frak
ausbleiben, so daß man bei Spätoperation die Frakturstelle oft
recht guter Lage und Aneinanderlagerung der Fragmente na
Monaten noch so frisch findet, wie wenn sie vor wenigen Tagen
stande gekommen wäre." Dies habe nun seinen Grund in der Ze
reißung der Gefäße, ganz besonders der Periostgefäße des ober
Fragmentes. Die geringe Blutzufuhr, welche der völlig abgetrenn
Femurkopf durch das Ligamentum teres noch erhält, sei zur Calli
produktion vollständig ungenügend. In bezug auf die Behandlu
gebe es nach Prof. Kocher zwei Wege, welche zwar extrem, ab
dem schlendrianartigen Mittelweg weit vorzuziehen seien: „Für
Fractura colli femoris hat man die Wahl zwischen ambulant
Massagebehandlung und zwischen operativem Vorgehen." D
Operation bestehe in Excision des Kopffragmentes von dem hinter
Resektionsschnitt aus. Auch Stokes macht den Ausgang der Schenk
halsfrakturen hauptsächlich von dem Zustand des Cervikalligamen
abhängig: „In a case of fracture of the cervix, it is not too mu
to say that on the integrity or otherwise of this ligament the ou
come of the case mainly depends."

Durchmustert man die Literatur, so findet man, daß Fock berei

im Jahre 1861 die Resektion des Hüftgelenkes bei nicht geheilter Fraktur des Schenkelhalses für angezeigt hielt, wenn Eiterung an der Bruchstelle entstanden sei, oder wenn das Glied unbrauchbar sei und Alter und Constitution des Patienten den operativen Eingriff gestatten. Bryk führte im Jahre 1871 bei einem 17 Jahre alten Knaben, der vom Pferde stürzte und nachträglich einen Abszeß in der Hüft- und Gesäßgegend bekam, die Resektion aus und fand, daß der Schenkelkopf dicht am Halse abgebrochen und mitten in einer Jauche auf der äußeren Darmbeinfläche gelegen, hingegen das Collum großenteils cariös war. Er deutete den Fall so, daß zu der ursprünglich einfachen Luxation des Oberschenkels auf die äußere Fläche des Darmbeins durch die rohen Einrichtungsversuche sich ein Bruch des Schenkelhalses hinzugesellte. Im Jahre 1883 passierte Czerny das Unglück, daß beim Versuch, eine veraltete Luxatio iliaca einzurichten, der Kopf im Momente der Außenrotation in Flexionsstellung intrakapsulär abbrach. Einige Wochen später wurde eine Abszeßhöhle in der Glutäalgegend eröffnet, aus der sich ca. 1 Liter stinkenden graugrünen Eiters und zugleich der nekrotische Schenkelkopf entleerte. Zwei Jahre später widerfuhr auch Mikulicz dieselbe unangenehme Erfahrung; er machte gleich am nächsten Tage die Resektion des Hüftgelenks nach White. Derjenige aber, welcher als der erste bei einer nicht complicierten veralteten intrakapsulären Schenkelhalsfraktur den Schenkelkopf excidierte, war wohl Howe. Er operierte im Jahre 1877 bei einer alten Dame und sprach sich dabei aus: „Indeed, in all cases of intracapsular fracture where there is no improvement at the end of three months, as evidenced by the presence of bony crepitus, excision of the broken fragment or fragments should be performed." Dieselbe Operation bei Schenkelhalsfrakturen resp. traumatischen Epiphysenlösungen am oberen Femurende wurde seither von Schede, Longaker, Prof. Kocher, Tassi, Reynier, Hoffa, v. Bramann, Keetley, Lejars, Bonsdorff, Bolton, Kammerer, König, Riese, Poland usw. mit meist günstigen Erfolgen ausgeführt.

Operative Maßnahmen bei nicht geheilten Schenkelhalsbrüchen sind auch in anderer Weise probiert worden. v. Langenbeck versuchte schon im Jahre 1858, eine nicht geheilte gemischte Fraktur im Collum femoris zusammenzuschrauben. Nachdem die Fragmente sorgfältigst coaptiert waren, machte er einen 1 cm langen Schnitt auf die Mitte des Trochanters, bohrte von hier aus mit einem feinen Bohrer in das Collum femoris so tief hinein, daß das kleine Fragment getroffen sein mußte, und schraubte nun eine galvanisch versilberte,

zu dem Zwecke besonders construierte Schraube durch das Bohrloch bis zu derselben Tiefe ein. Es gelang ihm in der Tat, die Knochen vollständig unbeweglich miteinander zu vereinigen. Leider ging die Patientin an Hospitalbrande zugrunde. König heilte im Jahre 1875 einen Fall von Schenkelhalsfraktur bei einem jugendlichen Individuum in der Art, daß er nach einem kleinen Schnitt auf den Trochanter einen langen Metallbohrer durch denselben in der Richtung des Schenkelhalses einbohrte. Ein Jahr später führte v. Heine bei einem 36jährigen Manne mit Fractura trochanterica durch einen auf die Außenseite des großen Trochanters geführten Längsschnitt die Transfixion beider Fragmente mittelst zweier 5 cm langer Elfenbeinstifte aus; es geschah dies in der Narkose nach Anlegung eines bis in das Kopffragment vertieften Bohrkanals. Der Kranke wurde mit einer geringen Verkürzung des Beines gut gehend entlassen; nach Ablauf von 10 Monaten stellte es sich aber heraus, daß die Consolidation nur eine scheinbare oder doch jedenfalls eine ungenügende gewesen war. Auf dem siebenten Congreß der Deutschen Gesellschaft für Chirurgie wies Trendelenburg auf die Notwendigkeit der Schraube hin, indem er sagte: „Eine Schraube ist notwendig, weil der Stift leicht losläßt, da das Gewicht des Beines zu groß ist. Der Zapfen rutscht aus dem Gelenkkopfe heraus." Im Jahre 1883 fand Senn es empfehlenswert, eine schlanke Stahlspitze in die Mitte des Schenkelhalses durch Schraubenwirkung einzutreiben und dadurch einen sehr wirksamen seitlichen Druck herzustellen. Die Vernagelung bei Schenkelhalsfrakturen resp. traumatischen Lösungen der Femurkopfepiphyse wurde seither von Schönborn, Sturrock, Schede, Meyer, Boeckmann, Nicolaysen etc. vorgenommen; der Erfolg war in der größten Mehrzahl der so behandelten Fälle ein guter.

Loretta eröffnete im Jahre 1888 bei einem 36jährigen Mann mit einer nicht consolidierten intrakapsulären Schenkelhalsfraktur das Hüftgelenk, frischte die Fragmente mit dem Ollierschen Raspatorium etwas an und legte, da eine Metallnaht nicht anzubringen war, Drahtschlingen zwischen die Fragmente. Vier Wochen später war Consolidation der Fraktur eingetreten; die Drahtschlingen waren schon am 5. Tage entfernt worden. Dollinger legte im Jahre 1891 bei einem 42 Jahre alten Eisenbahnträger, bei welchem der ganze rechte Schenkelhals vom Trochanter abgebrochen und außerdem zersplittert war, Knochennaht mittelst doppelten Silberdrahts mit Erfolg an. Jüngst empfahl Delpy, selbst bei intrakapsulären Schenkelhalsfrakturen eine frühzeitige Knochennaht anzulegen.

Wie oben angedeutet, gibt es betreffs der operativen Behandlung der Schenkelhalsfrakturen zweierlei Verfahren. Bei dem einen wird das Kopffragment exstirpiert; das ist die einfachste Operation mit einem relativ guten Erfolg. Bei dem anderen bestrebt man sich, den Schenkelkopf zu erhalten und durch Vernageln resp. Verschrauben der Fragmente oder Anlegen der Knochennaht ein günstigeres Resultat zu erzielen. Gegenüber der Knochenresektion hat dieses letztere Verfahren freilich den Vorteil, daß es zu keiner Verkürzung des Beines kommt. Für die rein intrakapsulären Fälle aber hat Prof. Kocher prinzipiell die frühzeitige Resektion des Kopffragmentes als bestes Heilmittel empfohlen. Nach ihm wäre es ein Irrtum zu glauben, daß man durch eine künstliche Verkeilung mittelst eines Stachels die Heilung sichern wollte, wie bei der durch das Trauma selber gegebenen Einkeilung: „Bei letzterer ist allerdings das feste Zusammenliegen der Fragmente von Vorteil, ebenso die Unbeweglichkeit der Fragmente gegeneinander, aber die Hauptsache bleibt doch, daß bei Fractura colli subcapitalis mit Einkeilung noch der auf den Hals bis zum Kopf sich zurückschlagende Kapselperiostteil in einem gewissen Umfang erhalten ist und deshalb nicht bloß die Fixation eine dauerhaftere wird, als bei künstlicher Einkeilung, sondern auch die Ernährung des oberen Fragmentes garantiert ist. Das können wir mit der Annagelung nicht nachmachen, wir halten deshalb letztere nicht für die subcapitale Fraktur für verwertbar.“ Auch König hält die Resektion bei alter unvereinigter Fraktur des Schenkelhalses mit sehr beschränkter Gehfähigkeit und mit heftigen Schmerzen beim Gehen infolge Einbohrens des spitzigen Halsfrakturstückes in den Trochanter für das richtigste Verfahren.

Im Folgenden wollen wir über 7 eigene Fälle der veralteten intrakapsulären Schenkelhalsfrakturen kurz berichten, welche in den letzten 3 Jahren in unsere Klinik aufgenommen wurden und bei welchen wir den Schenkelkopf zu excidieren Gelegenheit hatten.

Fall 1. J. Tsuchida, 76 Jahre alte Frau. Aufnahme am 3. März 1902.

Anamnese: Am 23. Februar 1900 fiel Patientin auf der Straße seitlich um und schlug auf die rechte Hüfte auf. Sie fühlte sofort einen heftigen Schmerz in derselben und konnte sich nicht wieder aufrichten, so daß sie nach ihrer Wohnung transportiert werden mußte. Sie kann seit der Zeit weder stehen noch gehen.

Status: Eine stark abgemagerte Person von trockener unelastischer Haut. Innere Eingeweide ohne pathologischen Befund. Das rechte Bein ist flektiert, adduciert und um $2^1/_2$ cm verkürzt. Um ebensoviel steht der rechte Trochanter höher als der linksseitige. Man kann denselben umgreifen und nimmt daran nichts Abnormes wahr. Die Gegend des Ge-

lenkkopfes ist druckempfindlich. Aktive Streckung, Beugung, Adduktion und Einwärtsrotation des Beins gehen der Schmerzen wegen langsam von statten. Abduktion und Auswärtsrotation sind sowohl aktiv als auch passiv stark beschränkt. Man fühlt dabei eine deutliche Crepitation.

Operation am 6. März 1902. Chloroformnarkose. Resektion mit äußerem Längsschnitt nach v. Langenbeck. Nach Eröffnung der Kapsel constatiert man, daß der Schenkelkopf intrakapsulär quer abgebrochen ist. Ligamentum teres abgeschnitten. Kopf herausgehebelt. Das untere Fragment in die Pfanne adaptiert. Kapsel geschlossen. Drainiert. Fortlaufende Hautnaht. Collodialstreifenverband. Extension.

13. März. Fast fieberloser Verlauf. Entfernung der Naht. Prima intentio.

16. April. Patientin wird aus der Extension herausgenommen. Massage des Beins.

22. April. Sie steht mit Hilfe von Krücken auf, kann aber daran noch nicht gehen.

30. April. Sie macht Versuche, an Krücken zu gehen.

28. Mai. Die Kranke ist in den den letzten Tagen viel dicker geworden als vor der Operation. Keine Empfindlichkeit an der schön lineär geheilten Resektionsnarbe. Das rechte Bein ist um $3^1/_2$ cm verkürzt. Aktive und passive Bewegungen desselben sind mehr oder weniger beschränkt, vor allem Abduktion und Auswärtsrotation. Die Hüftgelenkgegend ist etwas druckempfindlich, aber kein spontaner Schmerz beim Gehen daselbst. Patientin geht an Krücken schon ordentlich. Entlassung.

Fall 2. S. Kobayashi, 40 Jahre alter Bauer. Aufnahme am 8. September 1902.

Anamnese: Patient machte in seiner Kindheit Masern durch, sonst war er nie wesentlich krank. Im September vorigen Jahres fiel er aus einer Höhe von circa 4 Meter vom Dache auf den Boden in der Weise, daß er seitlich auf die rechte Hüfte aufschlug. Er verspürte sofort einen heftigen Schmerz in der Hüfte und konnte sich nicht aufrichten; dieselbe schwoll stark an. Nach 14 Tagen ließ die schmerzhafte Anschwellung wesentlich nach. Patient kann aber seit der Zeit selbst mit Krücken nicht gehen, da er im rechten Bein ein ausgesprochenes Gefühl von Kraftlosigkeit hat.

Status: Ein ziemlich gut genährter Mann. An inneren Organen nichts Abnormes. Das rechte Bein ist etwas atrophisch, leicht flektiert, nach außen rotiert und um 3 cm verkürzt. Um ebensoviel steht der rechte Trochanter höher als der linksseitige; die Entfernung von der Spitze des Trochanters bis zum Malleolus externus ist aber beiderseits gleich. Man kann den Trochanter umgreifen und nimmt daran keine Verdickung wahr; beim Herunterziehen constatiert man, daß derselbe ca. 3 cm auf- und abgeht. Die Resistenz in der Gegend der Gelenkkopfes ist beiderseits beinahe dieselbe. Bei der Einwärtsrotation kann der rechte Gelenkkopf nicht nach hinten gebracht werden. Stoß auf die Fußsohle des gestreckten Beines verursacht Schmerzen in der Hüfte.

Operation am 16. September 1902. Chloroformnarkose. Resektion

mit hinterem Winkelschnitt nach Prof. Kocher. Der Schenkelkopf, der dicht am Halse abgebrochen ist, wird herausgehebelt, Hals heruntergezogen und in die Pfanne eingeführt. Kapsel geschlossen. Gazedrainage. Fortlaufende Hautnaht. Collodialstreifen. Schienenverband.

16. September. Reaktionsloser Verlauf. Gaze-Drains entfernt.

22. September. Entfernung der Naht. Heilung der Operationswunde per primam.

14. Oktober. Heute wird der Schienenverband entfernt. Patient macht Versuche, an Krücken zu gehen, und klagt dabei über Schwindelgefühl. Massage des Beins.

4. November. Der Kranke geht an Krücken ordentlich herum.

17. November. Entlassungsstatus: Das rechte Bein ist leicht adduziert und vollkommen gestreckt. Es kann nur bis zu 110^0 gebeugt werden. Sowohl Abduktion als auch Adduktion sind der Schmerzen wegen beschränkt. Der rechte Trochanter steht 6 cm höher als der linksseitige. Die Gelenkkopfgegend ist bei Druck schmerzhaft, ebenso beim Heraufstoßen von unten. Das rechte Bein ist dünner als das linke, indem der Umfang des rechten Oberschenkels in der Mitte 36 cm und derselbe des linken 43 cm mißt.

Fall 3. S. Kishida, 43 Jahre alte Frau. Aufnahme am 12. Dezember 1902.

Anamnese: Am 20. Oktober 1902 fiel Patientin nach vorn über auf den Boden und schlug auf beide Handteller und Kniee auf. Seit dem Unfall verspürt sie einen von der linken Hüfte nach dem Oberschenkel hin ausstrahlenden Schmerz und kann sich nicht aufrichten, so daß sie das Bett hütet.

Status: Eine mäßig gut genährte Frau. Innere Organe intakt. Das linke Bein ist adduciert, nach innen rotiert, atrophisch und um $1^1/_2$ cm verkürzt. Um ebensoviel steht der linke Trochanter höher als der rechte. Man kann denselben umgreifen und nimmt daran nichts Abnormes wahr. Beim Eindrücken auf den Kopf klagt Patientin über Schmerzen, ebenso ist Heraufstoßen von unten schmerzhaft. Aktive Bewegungen des Beines sind sehr beschränkt, passive geschehen aber in allen Richtungen in übernormaler Weise. Die Kranke klagt dabei über heftige, nach der hinteren Partie des Oberschenkels ausstrahlende Schmerzen. Keine Crepitation.

Operation am 13. Dezember 1902. Chloroformnarkose. Resektion mit hinterem Winkelschnitt nach Prof. Kocher. Nach Eröffnung der Kapsel constatiert man, daß der Schenkelkopf quer abgebrochen ist und nur noch am Ligamentum teres hängt. Von Heilung ist keine Spur vorhanden. Ligamentum durchtrennt. Kopf herausgehebelt. Hals in die Pfanne eingeführt. Kapsel geschlossen. Drainiert. Fortlaufende Hautnaht. Schienenverband.

22. Dezember. Fieberloser Verlauf. Entfernung der Naht. Prima intentio.

12. Januar 1903. Massage. Versuche, an Krücken zu gehen. Schienenverband entfernt.

17. Februar. Das linke Bein ist um 2 cm verkürzt und nicht mehr atrophisch. Patientin kann das Bein vollständig strecken, aber nur bis

zum rechten Winkel beugen. Sowohl Rotationen als auch Ab- und Adduktion sind sehr wenig beschränkt. Sie stellt sich allein auf die Beine für eine lange Zeit, gehen kann sie aber nur mit Hilfe der Krücken. Heute wird sie entlassen.

Fall 4. M. Tsuda, 75 Jahre alte Frau. Aufnahme am 16. April 1903.

Anamnese: Patientin war vorher nie wesentlich krank. Am 12. Oktober 1902 fiel sie auf der Straße und kam mit der rechten Seite auf den Boden zu liegen. Sie verspürte nachträglich heftige Schmerzen in der rechten Hüfte, welche sich besonders beim Versuche, zu stehen und gehen, steigerten. Seither hat sich die obige Beschwerde etwas verringert, der Gang ist ihr aber kaum möglich.

Status: Eine mäßig gut genährte Person. Innere Eingeweide ohne pathologischen Befund. Sie kann allein ohne Krücken weder stehen noch gehen. Im Bette liegt das rechte Bein in leichter Auswärtsrotation und dasselbe ist dabei ziemlich gestreckt. Das Bein ist außerdem um 2 cm verkürzt, indem die Entfernung von Spina iliaca anterior superior zu Malleolus externus rechts 66 cm und links 68 cm beträgt. Die Außenfläche des Trochanters bietet nichts Abnormes; auch von vorn und hinten kann man denselben noch umgreifen, ohne etwas Besonderes daran wahrzunehmen. Eine derbe Schwellung ist nirgends zu fühlen, nur der Schenkelhals scheint etwas verdickt zu sein. Beim Eindrücken dicht unterhalb des Ligamentum Poupartii nach außen von der Arteria femoralis klagt Patientin über Schmerzen. Sämtliche aktive und passive Bewegungen des Beins sind mehr oder weniger beschränkt. Weder hört noch fühlt man dabei eine deutliche Crepitation.

Operation am 17. April 1903. Rückenmarksnarkose durch Injektion von Tropacocain 0,05. Resektion mit äußerem Längsschnitt nach v. Langenbeck. Nach Eröffnung der unveränderten Kapsel constatiert man, daß das Caput femoris genau an der Knorpelgrenze quer abgebrochen ist und nur noch am Ligamentum teres hängt. Dasselbe wird nach Durchtrennen des Bandes ohne große Mühe mit dem Raspatorium herausgehebelt. Die Bruchfläche des Kopffragments ist leicht concav und teils rauh und knöchern, teils von einer compakten Knochenschicht bedeckt und glatt. Keine Spur von Callusbildung ist nachweisbar. Der Hals wird nach unten gezogen und in die Pfanne eingeführt. Man schließt die Kapsel. Gaze-Drainage. Forlaufende Hautnaht. Collodialstreifenverband. Extension.

27. April. Fast fieberloser Verlauf. Naht entfernt. Wunde per primam geheilt.

6. Mai. Patientin wird aus der Extension genommen.

22. Mai. Die Kranke geht an Krücken ohne Schmerzen und hat sich in den letzten Tagen merklich erholt. Entlassung.

Fall 5. K. Koidzumi, 67 Jahre alter Buddhist. Aufnahme am 20. Mai 1903.

Anamnese: Patient machte in seiner Kindheit Masern und Pocken durch, sonst war er vorher ganz gesund. Am 24. November 1901 fiel er auf die rechte Hüfte. Er konnte sich aber sofort aufrichten und weiter gehen, obwohl er einen leichten Schmerz in der Hüfte verspürte, welcher nach dem Oberschenkel hin ausstrahlte. Etwa zwei Wochen nach dem

Unfall, nachdem er eine Stunde zu Fuß gegangen war, fühlte er von neuem einen heftigen Schmerz in derselben Hüfte und konnte diesmal nicht weiter marschieren. Er steht seit der Zeit nur mit Krücken auf, gehen kann er aber überhaupt nicht.

Status: Ein fettreicher Mann von ziemlich starker Anämie. Puls etwas klein. Atmungsgeräusch überall schwach. Das linke Bein ist flektiert, nach außen rotiert und um 2 cm verkürzt. Man kann den Trochanter umgreifen und nimmt daran keine Verdickung wahr. Beim Eindrücken auf den Kopf im Trigonum Scarpae klagt Patient über Schmerzen. Man fühlt keine deutliche Crepitation bei passiven Bewegungen des Beins.

Operation am 22. Mai 1903. Medullare Narkose durch Injektion von Tropacocain 0,05. Resektion mit äußerem Längsschnitt nach v. Langenbeck. Nach Eröffnung der Kapsel constatiert man, daß der Schenkelkopf genau zwischen Hals und Kopf am Knorpelrande abgebrochen ist und nur noch am runden Bande hängt. Von Heilung ist keine Spur vorhanden. Die Bruchflächen beider Fragmente sind mit schlaffen Granulationen bedeckt. Ligamentum teres abgeschnitten. Kopf herausgehebelt. Hals in die Pfanne eingeführt. Kapsel geschlossen. Drainiert. Fortlaufende Hautnaht. Collodialstreifen. Schienenverband.

26. Mai. Patient bekommt Decubitus an der Ferse und dem äußeren Knöchel des linken Beins. Abendliche Temperatursteigerung bis auf 39,8° C.

30. Mai. Entfernung der Naht. Heilung der Wunde per primam. Decubitus hat Fortschritte gemacht. Temperatur bleibt immer noch hoch.

1. Juni. Der Kranke röchelt und kann nicht expektorieren. Sensorium wird getrübt. Um 4 Uhr nachmittags steigt Temperatur bis auf 40° C. und Puls zählt 140 Schläge in der Minute. Exitus letalis gegen 6 Uhr, nachdem Puls immer schwächer und kaum fühlbar geworden ist.

Sektion ergiebt hauptsächlich das Bild von Lungenödem und hypostatischer Pneumonie.

Fall 6. H. Matsunari, 68 Jahre alte Frau. Aufnahme am 3. März 1904.

Anamnese: Patientin ist bis auf Pocken in ihrem 5. Lebensjahre stets gesund gewesen. Im April vorigen Jahres fiel sie auf der Straße und schlug auf die linke Hüfte auf. Sie fühlte sofort einen heftigen Schmerz in derselben und vermochte weder zu stehen noch zu gehen. Bewegungen des Beins sind seither der Schmerzen wegen kaum möglich, geschweige daß sie sich auf die Beine stelle.

Status: Eine schlecht genährte Frau von ziemlich starker Anämie. An inneren Organen nichts Abnormes. Das linke Bein ist flektiert, nach außen rotiert und um $2^1/_2$ cm verkürzt, indem der linke Trochanter um ebenso viel höher steht als der rechte. Man kann den Trochanter umgreifen und findet denselben normal. Bei passiven Bewegungen des Beins fühlt man eine leichte Crepitation.

Operation am 17. März 1904. Chloroformnarkose. Resektion mit hinterem Winkelschnitt nach Prof. Kocher. Der Schenkelkopf ist schräg von außen oben nach innen unten abgebrochen, so daß die Bruchfläche teils innerhalb des Kopfes selbst, teils am anatomischen Halse verläuft.

Kopf herausgehebelt. Die Bruchfläche zum Teil rauh und knöchern, zum Teil von einer compakten Knochenschicht bedeckt und glatt. Hals heruntergezogen und in die Pfanne eingeführt. Kapsel geschlossen. Gaze-Drainage. Fortlaufende Hautnaht. Collodialstreifen. Schienenverband.

28. März. Fieberloser Verlauf. Entfernung der Naht. Prima intentio.

4. April. Schienenverband entfernt. Massage des Beins.

11. April. Versuche, an Krücken zu gehen.

16. April. Entlassungsstatus: Patientin sieht wohler aus als vor der Operation. Keine Spur von Empfindlichkeit an der schön linear geheilten Resektionsnarbe. Das linke Bein ist um 5 cm verkürzt. Die Bewegungen desselben sind sowohl aktiv als auch passiv fast normal, ausgenommen Auswärtsrotation und Abduktion, welche etwas beschränkt sind. Die Kranke geht mit Krücken langsam, aber ordentlich. Beim Versuche, ohne dieselben zu gehen, klagt sie über Schmerzen in der operierten Hüfte.

Fall 7. T. Yokoyama, 37 Jahre alter Mann. Aufnahme am 19. November 1904.

Anamnese: Patient war früher ganz gesund. Im April vorigen Jahres fiel er von einer Höhe von ca. 2 m auf die rechte Hüfte. Er versuchte sofort aufzustehen, vermochte es aber nicht und wurde nach Hause getragen. Dort wurde er von einem Bruchdoktor massiert. Es schwoll nun von der Hüfte nach dem Oberschenel hin diffus an und es traten intensive Schmerzen daselbst auf. Die schmerzhafte Anschwellung ließ nachher allmählich nach. Der Zustand des Beins ist so weit gebessert, daß er mit Hilfe eines Stockes aufstehen und eine kleine Strecke, wenn auch hinkend, zurücklegen kann.

Status: Ein kräftig gebauter, gut genährter Mann. Innere Organe intakt. Das rechte Bein ist etwas atrophisch, ein wenig adduciert, leicht nach außen rotiert und um 4 cm verkürzt. Um ebenso viel steht der rechte Trochanter höher als der linksseitige. Am Trochanter selbst ist keine Verdickung nachzuweisen. Die Weichteile zwischen Rollhügel und Darmbeinkamm sind abnorm schlaff anzufühlen. Die Gegend des Gelenkkopfes ist druckempfindlich. Aktive Bewegungen des Beins sind mehr oder weniger beschränkt, am meisten Beugung, Abduktion und Rotation nach außen. Passive sind hingegen nicht beträchtlich beschränkt und man fühlt dabei eine deutliche Crepitation.

Operation am 24. November 1904. Chloroformnarkose. Resektion mit hinterem Winkelschnitt nach Prof. Kocher. Beim Eröffnen der verdickten Kapsel fließt eine ziemlich große Menge von klarer Synovia heraus. Schenkelkopf ist dicht am Halse quer abgebrochen. Von Heilung ist keine Rede. Ligamentum teres abgeschnitten. Kopf ist mit großer Mühe herauszuhebeln, da er hinten und unten mit der Pfanne, insbesondere mit der Kapsel derb verwachsen ist. Die Bruchfläche desselben ist concav geformt und zum größten Teil von einer glatten Knochenschicht bedeckt. Schenkelhals ist verkürzt und verkleinert; seine Bruchfläche ist von convexer Gestalt und glatter Beschaffenheit. Hals in die Pfanne eingeführt. Kapsel geschlossen. Drainiert. Fortlaufende Hautnaht. Collodialstreifenverband. Extension.

5. Dezember. Fast fieberloser Verlauf. Entfernung der Naht. Prima intentio.

9. Dezember. Patient wird aus der Extension herausgenommen. Das rechte Kniegelenk ist etwas angeschwollen und ein wenig steif. Massage des Beines.

14. Dezember. Er steht auf und macht an zwei Krücken Gehversuche, die noch sehr mühsam und unbeholfen sind.

18. Dezember. Versuche, an einer Krücke zu gehen.

28. Dezember. Das rechte Bein ist um $4^1/_2$ cm verkürzt. Die Bewegungen desselben sind jetzt weniger beschränkt als vor der Operation. Der Kranke geht schon ohne Krücken, wenn auch etwas hinkend. Zudem klagt er dabei über keine Schmerzen in der operierten Hüfte. Er verweilt noch in der Klinik und hat Aussicht auf ein besseres funktionelles Endresultat.

Werfen wir einen kurzen Überblick auf die eben mitgeteilten 7 Fälle, so handelte es sich bei ihnen allen um die nicht consolidierte „Fractura colli femoris subcapitalis" von Prof. Kocher, wie wir uns auch bei der Operation mit absoluter Sicherheit davon überzeugen konnten. Bemerkenswerterweise kamen 4 Frauen auf diese 7 Fälle, worunter 3 sich unter 50 Jahren befanden, während die übrigen 4 bejahrte Individuen waren. Das veranlassende Moment war dabei vorwiegend eine direkte Gewalteinwirkung auf den Trochanter. Auffallend ist es, daß dazu bei Frauen meist viel geringere Gewalten genügten als bei Männern, worauf auch von anderer Seite schon hingewiesen worden ist. In die einzelnen Symptome unserer Fälle wollen wir hier nicht eingehen. Bei ihnen allen excidierten wir ohne weiteres das Kopffragment und bekamen dadurch einen mehr oder weniger befriedigenden Erfolg, ausgenommen den Fall 5 (Koidzumi), welcher am elften Tage nach der Operation infolge von Lungenödem und hypostatischer Pneumonie zugrunde ging.

Wir wollen nunmehr der Frage näher treten, ob die von uns vorgenommene Operation eine am meisten berechtigte ist oder nicht. Dieselbe beruht ja auf der Annahme, daß die rein intrakapsuläre Schenkelhalsfraktur nicht knöchern heilt. Ist diese Annahme aber richtig? Könnte man dabei durch Vernageln oder Nahtanlegen kein besseres Resultat erzielen?

Bekanntlich erzeugte Senn bei Versuchstieren durch subcutane Anbohrung des Schenkelhalses aseptisch verlaufende Frakturen. In den Fällen, in denen er die Fraktur nicht direkt angriff, trat Pseudarthrose ein, gleichgültig, ob ein Gipsverband angelegt war oder nicht. In den Fällen aber, wo er durch Metall- oder Elfenbeinnägel die Fraktur vereinigte, bildete sich angeblich knöcherne oder wenigstens ganz kurze ligamentöse Vereinigung. Wir wollten unsererseits

sehen, ob die rein intrakapsuläre Schenkelhalsfraktur durch den direkten Angriff auf die günstige Weise beeinflußt werde, wie Senn es angab, und wandten uns daher von neuem zu Tierversuchen. Wir opferten dazu 23 Hunde. Vor allem schien es uns ratsam, die künstliche Fraktur nicht durch subcutane Anbohrung, sondern durch direktes Eröffnen der Gelenkhöhle und Durchmeißeln des Schenkelhalses herbeizuführen, da wir uns jedesmal leicht davon überzeugen konnten, ob die Fraktur rein intrakapsulär war oder nicht und ob sie vollkommen war oder nicht.

Wir stellten die Experimente auf dreierlei Weise an. In der ersten Versuchsreihe führten wir absichtlich eine unvollkommene intrakapsuläre Schenkelhalsfraktur herbei und überließen sie ohne Fixation der Naturheilung. In der zweiten führten wir eine vollkommene Fraktur herbei und wandten ebenfalls keine Fixation an. Die Fraktur war hierbei ganz complet, und das Kopffragment blieb nur noch mittelst des Ligamentum teres mit der Pfanne im Zusammenhang, so daß wir dasselbe innerhalb der Pfanne fast vollständig umkehren konnten, indem die Bruchfläche nach oben verdreht wurde und die überknorpelte Gelenkfläche dafür zum Vorschein kam. In der dritten endlich führten wir eine vollkommene Fraktur herbei und legten eine Knochennaht mittelst Silberdrahtes an. Die Vernagelung nahmen wir nicht vor, da der Stift mangelhaft wirkte und leicht aus dem Kopffragment herausrutschte. Die Anlegung der Knochennaht ließ sich dagegen bei jungen Hunden bequem bewerkstelligen, da die Gelenkteile bei ihnen noch nicht von so dicken Weichteilen umhüllt sind, wie bei älteren Tieren und zudem der Kopf sich relativ groß erweist, während die Pfanne noch nicht vollständig entwickelt ist. Was die Versuchsresultate anbelangt, wollen wir zunächst im Folgenden einige einschlägige Fälle aus jeder einzelnen Gruppe herausgreifen.

Aus der ersten Versuchsreihe, welche aus 3 Experimenten besteht, führen wir folgende zwei an:

Experiment Nr. 3. Ein brauner Hund mit dem Körpergewicht $5\,^1/_2$ Kilo.

22. Juli 1904. Morphium-Äthernarkose. Eine künstliche unvollkommene intrakapsuläre Fraktur des rechten Schenkelhalses herbeigeführt, keine Fixation.

23. Juli. Das rechte Hinterbein ist unsicher, so daß der Hund auf 3 Beinen hinkt; beim Laufen hält er dasselbe an den Leib angezogen, indem er auf 3 Beinen hüpft. Er legt sich gern auf die gesunde Seite.

7. August. Die Wunde geheilt. Das Tier geht und läuft ganz normal.

12. September (51 Tage nach der Operation). Nekroskopie. Die Gelenkkapsel ist überall verdickt. Das Kopffragment ist mit dem Halsfragment callös vereinigt. Vorne und innen zwischen Kopf und Hals fehlt die Bruchnarbe.

Experiment Nr. 10. Ein weiß und braun gefleckter Hund mit dem Körpergewicht 5 Kilo.

28. Juli 1904. Morphium-Äthernarkose. Eine künstliche unvollkommene intrakapsuläre Fraktur des linken Schenkelhalses herbeigeführt, keine Fixation.

29. Juli. Der Hund hinkt und hüpft auf 3 Beinen und legt sich gern auf die gesunde Seite.

10. August. Die Wunde geheilt. Das Tier geht und läuft normal.

20. November (115 Tage nach der Operation). Nekroskopie. Beim Aufschneiden der teilweise verdickten Kapsel fließt eine mäßige Menge von klarer Synovia heraus. Das Kopffragment ist mit dem Halsfragment callös verwachsen. Die Bruchnarbe zeigt sich außen und hinten zwischen Kopf und Hals; innen und vorne nimmt man keine Narbe wahr. Hier und da ist die Kapsel mit derselben mittelst lockerer Bindegewebszüge verwachsen. Die Gelenkfläche des Kopfes ist glatt und glänzend. Das Ligamentum teres ist gut erhalten.

Aus der zweiten Versuchsreihe, welche sich aus 5 Experimenten zusammensetzt, teilen wir folgende 3 mit:

Experiment Nr. 11. Ein weiß und braun gefleckter Hund mit dem Körpergewicht 14 Kilo.

28. Juli 1904. Morphium-Äthernarkose. Eine künstliche unvollkommene intrakapsuläre Fraktur des linken Schenkelhalses herbeigeführt, keine Fixation.

29. Juli. Der Hund hinkt und hüpft auf 3 Beinen und legt sich gern auf die gesunde Seite.

14. August. Die Wunde geheilt. Das Tier geht und hüpft normal.

12. September (46 Tage nach der Operation). Die Kapsel ist im allgemeinen verdickt. Der Kopf ist mit der vorderen Fläche des Schenkelhalses mittelst eines derben Bindegewebszuges verwachsen. Keine Vereinigung der beiden zackigen Bruchflächen ist nachweisbar. Die Gelenkfläche des Kopfes ist glatt und glänzend, das Ligamentum teres intakt.

Experiment Nr. 7. Ein brauner Hund mit dem Körpergewicht 13 Kilo.

27. Juli 1904. Morphium-Äthernarkose. Eine künstliche unvollkommene intrakapsuläre Fraktur des linken Schenkelhalses herbeigeführt, keine Fixation.

28. Juli. Der Hund hinkt und hüpft auf 3 Beinen und legt sich gern auf die gesunde Seite.

18. August. Die Wunde geheilt. Das Tier geht und läuft normal.

20. November (116 Tage nach der Operation). Nekroskopie. Beim Aufschneiden der verdickten Kapsel fließt eine geringe Menge von klarer Synovia heraus. Die knorpeligen Teile der Pfanne sind durch gewuchertes Bindegewebe zum größten Teile verdrängt. Man constatiert keine Vereinigung der Fragmente. Das Kopffragment ist etwas nach unten dis-

lociert; die Bruchfläche desselben ist concav und abgeglättet. Die Bruchfläche des Halsfragments erweist sich ebenfalls glatt. Zwischen der vorderen unteren Partie der Gelenkfläche des Kopfes und der vorderen oberen Fläche der Femurdiaphyse besteht eine derbe bindegewebige Verwachsung. Auch zwischen Pfanne und Kopf befinden sich lockere bindegewebige Adhärenzen. Das Ligamentum teres ist etwas verdickt.

Experiment Nr. 19. Ein weiß und schwarz gefleckter Hund mit dem Körpergewicht 6 Kilo.

29. Juli 1904. Morphium-Äthernarkose. Eine künstliche vollkommene intrakapsuläre Fraktur des linken Schenkelhalses herbeigeführt, keine Fixation.

30. Juli. Der Hund hinkt und hüpft auf 3 Beinen und legt sich gern auf die gesunde Seite.

10. August. Die Wunde geheilt. Das Tier geht und läuft normal.

20. November (114 Tage nach der Operation). Nekroskopie. Beim Aufschneiden der verdickten Kapsel fließt Synovia ein wenig heraus. Der Kopf ist mit dem Halse schön callös vereinigt, außerdem die Bruchnarbe mit der Kapsel verwachssn. Die Gelenkfläche des Kopfes ist glatt und glänzend; das Ligamentum teres gut erhalten; die Pfanne intakt.

Endlich aus der dritten Versuchsreihe, welche 15 Experimente in sich zählt, berichten wir über folgende 4:

Experiment Nr. 18. Ein schwarz und braun gefleckter Hund mit dem Körpergewicht $3^1/_2$ Kilo.

28. Juli 1904. Morphium-Äthernarkose. Eine künstliche vollkommene intrakapsuläre Fraktur des linken Schenkelhalses herbeigeführt und eine Knochennaht angelegt.

29. Juli. Der Hund hinkt und hüpft auf 3 Beinen und legt sich gern auf die gesunde Seite.

10. August. Die Wunde geheilt. Das Tier geht und läuft wie gewöhnlich.

29. August (32 Tage nach der Operation). Nekroskopie. Beim Aufschneiden der stark verdickten Kapsel fließt eine geringe Menge von klarer Synovia heraus. Die Knochennaht ist gut erhalten; keine Dislocation der Fragmente ist zu finden. Man constatiert dennoch weder knöcherne noch bindegewebige Vereinigung der beiden Bruchflächen. Die Gelenkfläche des Kopffragments ist in der Umgebung des runden Bandes infolge der bindegewebigen Wucherungen rauh geworden, die Bruchfläche desselben abgeglättet. Ferner ist das Kopffragment hinten und außen mit der Kapsel fest verwachsen. Das Halsfragment ist gar nicht resorbiert, die Bruchfläche desselben ganz rauh. Die knorpeligen Teile der Pfanne sind durch Bindegewebswucherungen teilweise verdrängt.

Experiment Nr. 17. Ein weiß und schwarz gefleckter Hund mit dem Körpergewicht 2 Kilo.

29. Juli 1904. Morphium-Äthernarkose. Eine künstliche vollkommene intrakapsuläre Fraktur des linken Schenkelhalses herbeigeführt und eine Knochennaht angelegt.

30. Juli. Der Hund hinkt und hüpft auf 3 Beinen und legt sich gern auf die gesunde Seite.

14. August. Die Wunde geheilt. Das Tier hinkt immer noch.

26. September (59 Tage nach der Operation). Nekroskopie. Das Kopffragment ist durch Resorption stark reduciert und sowohl mit der Pfanne als auch mit dem Halsfragment mittelst derben Bindegewebes verwachsen. Die Gelenkhöhle ist verödet. Die Knochennaht ist gut erhalten.

Experiment Nr. 16. Ein weiß und schwarz gefleckter Hund mit dem Körpergewicht $2^1/_2$ Kilo.

29. Juli 1904. Morphium-Äthernarkose. Eine künstliche vollkommene intrakapsuläre Fraktur des linken Schenkelhalses herbeigeführt und eine Knochennaht angelegt.

30. Juli. Der Hund hinkt und hüpft auf 3 Beinen und legt sich gern auf die gesunde Seite.

10. August. Die Wunde geheilt. Das Tier geht und läuft wie gewöhnlich.

27. Oktober (90 Tage nach der Operation). Nekroskopie. Die Kapsel ist verdickt. Das Kopffragment ist verkleinert und mit dem Halsfragment gar nicht vereinigt. Dafür ist das erstere außen und hinten mit der Kapsel fest verwachsen. Die Bruchfläche desselben ist concav geformt und rauh anzufühlen, während die des Halsfragments sich etwas abgeglättet zeigt. Die Drahtnaht liegt frei zwischen beiden Bruchflächen.

Experiment Nr. 7. Ein braun und schwarz gefleckter Hund mit dem Körpergewicht $4^1/_2$ Kilo.

28. Juli 1904. Morphium-Äthernarkose. Eine künstliche vollkommene intrakapsuläre Fraktur des linken Schenkelhalses herbeigeführt und eine Knochennaht angelegt.

29. Juli. Der Hund hinkt und hüpft auf 3 Beinen und legt sich gern auf die gesunde Seite.

18. August. Die Wunde geheilt. Das Tier geht und läuft wie gewöhnlich.

16. November (111 Tage nach der Operation). Nekroskopie. Das Kopffragment ist teilweise resorbiert und mit dem Halsfragment gar nicht vereinigt, obwohl die Knochennaht gut erhalten ist. Das Ligamentum teres ist vollständig verloren gegangen. Die verdickte Kapsel tritt an den Kopf stellenweise heran und geht mit dem letzteren lockere Verbindungen ein. Die Bruchfläche des Kopffragments ist concav geformt und zeigt keinerlei Gewebswucherung daran. Das Halsfragment ist ebenfalls stark reduciert und von gewuchertem Bindegewebe fast völlig umhüllt.

Es ist leicht einzusehen, daß die unvollkommene intrakapsuläre Schenkelhalsfraktur fest heilt. So war es auch der Fall bei unseren 3 Experimenten der ersten Reihe. Unter 5 Fällen von vollkommenen intrakapsulären Frakturen ohne Fixation constatierten wir bloß bei einem (Experiment Nr. 19) eine solide Vereinigung; bei den übrigen 4 fanden wir immer Pseudarthrose. Bei dem eben erwähnten Ausnahmsfall mag die Verwachsung der Kapsel mit der Bruchnarbe hauptsächlich zum günstigen Resultat beigetragen haben. Von

15 Fällen von vollkommenen intrakapsulären Frakturen mit Knochennahtanlegung gingen 5 kurz nach der Operation infolge von Infektion zugrunde. Bei den übrigen 10, welche den operativen Eingriff gut bestanden hatten, war keine knöcherne Vereinigung nachträglich zu finden, selbst 111 Tage nach der Operation, wie es beim Experiment Nr. 7 der Fall war. Ferner war bei ihnen keine sonstige Verbindung zwischen beiden Bruchflächen nachzuweisen, ausgenommen das Experiment Nr. 17, wo das Kopffragment sowohl mit der Pfanne als auch mit dem Halsfragment derb bindegewebig verwachsen war, was höchstwahrscheinlich aus einer leichten Infektion resultierte. Übrigens bemerken wir hier, daß das funktionelle Resultat nach der Operation bei den Versuchstieren fast immer ein auffallend gutes war.

Zum Schlusse möchten wir auf Grund dieser eben mitgeteilten Tierexperimente und jener bereits erwähnten klinischen Erfahrungen keinen Anstand nehmen, uns der Annahme anzuschließen, daß die rein intrakapsuläre Schenkelhalsfraktur in der größten Mehrzahl der Fälle nicht knöchern heilt. Dieser ungünstige Ausgang rührt wohl nicht von Mangel an festem Zusammenliegen der Fragmente, sondern von ungenügendem Ernährungsverhältnis des Kopffragments her. Sowohl die Anlegung der Knochennaht, die übrigens beim Menschen technisch kaum ausführbar wäre, da das obere Fragment keine Handhabe darbietet, als auch die Vernagelung der Fragmente nützen in dem Falle folglich nicht. Somit soll die Excision des Kopfes als die allein berechtigte Operation ungesäumt ausgeführt werden, sobald die Diagnose gesichert wird. Dies setzt selbstverständlich voraus, daß der Zustand des Patienten den operativen Eingriff gestattet und die Aussicht auf ungestörte Wundheilung verspricht. Endlich liegt es auf der Hand, daß es praktisch von größter Wichtigkeit ist, zwischen intrakapsulären und extrakapsulären resp. gemischten Schenkelhalsbrüchen zu unterscheiden. Es ist daher ein großes Verdienst von Prof. Kocher, daß er uns die einzelnen Frakturformen am oberen Femurende nicht bloß an Präparaten sehr gut zu charakterisieren, sondern auch klinisch auseinanderzuhalten gelehrt hat, worauf wir uns hier nicht weiter einzulassen brauchen.

Literaturverzeichnis.

1. Albert, Eduard, Lehrbuch der Chirurgie und Operationslehre. 4. Bd. 4. Aufl. Wien u. Leipzig 1891.
2. Bigelow, Henry J., Mechanismus der Luxationen und Frakturen im Hüftgelenk. Ins Deutsche übersetzt von Dr. Eugen Pochhammer. Berlin 1873.

3. Bolton, Percy R., Arthrotomy for fracture of the neck of the femur in a boy. Transactions of the New-York Surgical Society. Stated meeting, december 28, 1898. Annals of surgery. 1899. Volume 29.
4. von Bonsdorff, Hj., Beitrag zur Frage über die operative Behandlung der inveterierten Oberschenkelhalsbrüche. Citiert nach Hildebrands Jahresbericht über die Fortschritte auf dem Gebiete der Chirurgie. 1. Jahrg. Bericht über das Jahr 1895.
5. Bryk, A., Beiträge zu den Resektionen. v. Langenbecks Archiv f. klin. Chir. 1873. Bd. 15.
6. Clarke, J. Jackson, A case of separation of the epiphyseal head of the femur. The Lancet. Oktober 27, 1900.
7. Cooper, Astley, Abhandlung über Luxationen und Frakturen. Chirurgische Handbibliothek. 6. Bd. 1. Abtlg. Weimar 1823.
8. Delpy, Contribution à l'étude du traitement opératoire des pseudarthroses du col fémoral en particulier par la suture osseuse. Thèse de Lyon. 1902.
9. Dollinger, J., Schenkelhalsbruch geheilt mit Silberdrahtnaht. Centralbl. f. Chir. 1891. Nr. 23.
10. Flemming, Max, Über die Behandlung der Pseudarthrose nach intrakapsulärer Schenkelhalsfraktur. Inaug.-Diss. Halle a. S. 1894.
11. Fock, C., Bemerkungen und Erfahrungen über die Resektion im Hüftgelenk. Langenbecks Archiv f. klin. Chir. 1861. Bd. 1.
12. Gerstle, Oscar, Über traumatische Epiphysenlösung am oberen Femurende. Inaug.-Diss. Würzburg 1899.
13. Gilette, Arthur J., Mechanical and surgical treatment of fractures of the neck of the femur. The Northwestern Lancet. 1898. 15. August.
14. Derselbe, Operation for ununited fractures of the neck of the femur. American Orthopedic Association. Twelfth annual meeting, held in Boston, Mass. May 1898. The New-York Medical Record. August 13, 1898.
15. Hamilton, Frank H., Knochenbrüche und Verrenkungen. Ins Deutsche übertr. von Dr. A. Rose. Göttingen 1877.
16. Derselbe, Fractures on the neck of the femur in the adult. The New-York Medical Record. March 2, 1878.
17. v. Heine, C., Über operative Behandlung der Pseudarthrosen. v. Langenbecks Archiv f. klin. Chir. 1878. Bd. 22.
18. Helferich, H., Atlas und Grundriß der traumatischen Frakturen und Luxationen. München 1897.
19. Hoffa, Albert, Verletzungen und Erkrankungen der Hüfte und des Oberschenkels. Handbuch der prakt. Chir., herausg. von E. v. Bergmann, P. v. Bruns und J. v. Mikulicz. 4. Bd. Stuttgart 1901.
20. Derselbe, Die Behandlung der Schenkelhalsbrüche. Medizinische Woche. 1901. Nr. 14.
21. Derselbe, Über Schenkelhalsbrüche im kindlichen und jugendlichen Alter. Zeitschr. f. orthopäd. Chir. einschließlich der Heilgymnastik u. Massage. 1903. Bd. 11.
22. Derselbe, Lehrbuch der Frakturen und Luxationen für Ärzte und Studierende. 4. Aufl. Stuttgart 1904.
23. Howe, Joseph W., Excision of the head of the femur in intracapsular

fracture. New-York Pathological Society. Stated meeting, October 23, 1878. The New-York Medical Record. November 16, 1878.

24. Humphry, George Murray, Discussion on the diagnosis an treatment of fractures of the upper third of the femur, including the neck. Sixty-third annual meeting of the British Medical Association. Section of surgery. The British Medical Journal. Oktober 12, 1895.
25. Kammerer, Fred., Discussion. Transactions of the New-York Surgical Society. Stated meeting, December 28, 1898. Annals of surgery. 1899. Volume 29.
26. Keetley, C. B., Discussion. Sixty-third annual meeting of the British Medical Association. Section of surgery. The British Medical Journal. October 12, 1895.
27. Kocher, Theodor, Beiträge zur Kenntnis einiger praktisch wichtiger Frakturformen. Basel u. Leipzig 1896.
28. Derselbe, Demonstration einer knöchern geheilten Fractura colli femoris subcapitalis. Verhandlungen der deutschen Gesellschaft für Chirurgie. 31. Congreß. Berlin 1902.
29. Koenig, Franz, Über unvollkommene Intrakapsularfrakturen des Schenkelhalses. Ebendaselbst. 6. Congreß. Berlin 1877.
30. Derselbe, Discussion. Ebendaselbst. 7. Congreß. Berlin 1878.
31. Derselbe, Lehrbuch der speziellen Chirurgie für Ärzte und Studierende. 7. Aufl. 3. Bd. Berlin 1900.
32. Koerte, Geheilte intrakapsuläre Schenkelhalsfraktur. Verhandlgn. d. deut. Gesellsch. f. Chir. 22. Congreß. Berlin 1893.
33. v. Langenbeck, Discussion. Ebendaselbst. 7. Congreß. Berlin 1878.
34. Lauenstein, Carl, Zur Frage der knöchernen Heilung intrakapsulärer Schenkelhalsfrakturen. Deutsche mediz. Wochenschr. 1893. Nr. 17.
35. Lejars, Traitement opératoire des fractures anciennes du col du fémur. Huitième congrès de chirurgie Lyon. 1894. Paris 1895.
36. Lossen, Hermann, Die Verletzungen der unteren Extremitäten. Deutsche Chirurgie. Lieferung 65. Stuttgart 1880.
37. Malgaigne, J. F., Die Knochenbrüche und Verrenkungen für praktische Ärzte, Wundärzte und Studierende. 1. Bd.: Knochenbrüche. Deutsch bearb. von Dr. C. G. Burger. Stuttgart 1850.
38. Martens, Discussion. Freie Vereinigung der Chirurgen Berlins. 105. Sitzung am Montag den 11. Dezember 1899. Zentralbl. f. Chir. 1900. Nr. 5.
39. Manley, Thomas H., Intracapsular fracture at the hip joint, with complete union of the fragments. New-York Medical Journal and Philadelphia Medical Journal. Oktober 29, 1904.
40. Meyer, Willy, Discussion. Transactions of the New York-Surgical Society. Stated meeting, december 28, 1898. Annals of surgery 1899. Volume 29.
41. Nicolaysen, Julius, Über die Behandlung der Schenkelhalsfrakturen mit Annagelung. Nordiskt Medicinskt Arkiv. N. F. 1899. Bd. 10. Nr. 29. Citiert nach Hildebrands Jahresbericht über die Fortschritte auf dem Gebiete der Chirurgie. 5. Jahrg. Bericht über das Jahr 1899.
42. Nigrisoli, Frattura non consolidata del femore. Riforma Medica. 1888. Nr. 188. Citiert nach Centralbl. f. Chirurgie. 1889. Nr. 3.

43. Rammstedt, Conrad, Über traumatische Lösung der Femurkopfepiphyse und ihre Folgeerscheinungen. v. Langenbecks Archiv f. klin. Chirurgie. 1900. Bd. 61.
44. Reynier, Paul, Résection de l'extrémité supérieure du fémur pour une fracture non consolidée. Bulletins et mémoires de la société de chirurgie de Paris. 1891. Tome 17. Séance du 3 juin.
45. Riese, H., Schenkelkopfexstirpation bei veralteter intrakapsulärer Schenkelhalsfraktur. Deutsche med. Wochenschr. 1900. Nr. 13.
46. Rosencranz, Nathaniel, Beitrag zur Behandlung nicht consolidierter Schenkelhalsbrüche mittelst Nagelung der Fragmente. Inaug.-Diss. Würzburg 1890.
47. Schede, Über Prognose und Behandlung der Schenkelhalsfraktur. Ärztlicher Verein zu Hamburg. Sitzung am 7. März 1893. Deutsche med. Wochenschr. 1893. Nr. 44.
48. Derselbe, Discussion. Verhandlungen der Deutschen Gesellschaft f. Chir. 31. Congreß. Berlin 1902.
49. Schultz, Julius, Zur Casuistik der Verbiegungen des Schenkelhalses. Zeitschr. f. orthopäd. Chirurgie einschließlich der Heilgymnastik und Massage. 1892. Bd. 1.
50. Schumacher, Ernst, Über Versuche, nicht geheilte intrakapsuläre Schenkelhalsfrakturen zur Consolidation zu bringen. Inaug.-Diss. Cöln 1898.
51. Senn, N., Fractures of the neck of the femur. Transactions of the American Surgical Association. 1883. Volume 1.
52. Derselbe, Fractures of the neck of the femur with special reference to bony union after intracapsular fracture. Philadelphia 1883.
53. Derselbe, The treatment of fractures of the neck of the femur by immediate reduction and permanent fixation. The Journal of the American Medical Association. August 3, 1889.
54. Derselbe, Principles of surgery. Third edition. Philadelphia and Chicago 1901.
55. Stokes, William, Discussion on the diagnosis and treatment of fractures of the upper third of the femur, including the neck. Sixty-third annual meeting of the British Medical Association. Section of surgery. The British Medical Journal. Oktober 12, 1895.
56. Tassi, E., Frattura intraarticolare della testa del femore. Bollettino della Reale Accademia Medica di Roma. Sitzung vom 22. Dezember 1889. Citiert nach Centralbl. f. Chir. 1891. Nr. 1.
57. Trendelenburg, Eine seltene Fraktur des Femur mit Pseudarthrose. Verhandlungen der deutschen Gesellsch. f. Chirurgie. 7. Congreß. Berlin 1878.
58. Trzebicky, R., Ein Fall von Fraktur des Schenkelhalses, entstanden bei Reposition einer veralteten Verrenkung. Prager mediz. Wochenschr. 1885. Nr. 46.
59. Wiesenthal, Über operative Behandlung intrakapsulärer Schenkelhalsbrüche durch Excision des abgebrochenen Gelenkkopfes. Inaug.-Diss. Halle a. S. 1881.
60. Wippermann, Carl, Über die primäre Exstirpation des Gelenkkopfes bei mit Fractura colli complicierter Luxation im Hüftgelenke. v. Langenbecks Archiv f. klin. Chir. 1885. Bd. 32.

V.

Aus der chirurgischen Abteilung des Diakonissenhauses in Leipzig-Lindenau. (Oberarzt: Dr. Braun.)

Die Medullaranästhesie mittelst Cocain-Suprarenin.

Von

Dr. **Ludwig Kurzwelly,**

Assistenzarzt.

(Mit 1 Abbildung.)

Bier kommt nicht nur das Verdienst zu, die Injektion von Cocainlösungen in den Wirbelkanal als eine völlig neue Anästhesierungsmethode in die Chirurgie eingeführt zu haben, sondern auch zuerst erkannt zu haben, von welchen Momenten die im Gefolge der Injektion auftretenden gefährlichen Nebenerscheinungen abhängig sind. Er erkannte, daß diese Nebenerscheinungen nicht die Symptome einer durch Resorption des Cocains entstandenen Allgemeinvergiftung sind, vielmehr hervorgerufen werden durch die lokale Wirkung des im Wirbelkanale emporsteigenden Cocains auf die Medulla oblongata.

Daß in den Subarachnoidealraum des Rückenmarks injicierte Flüssigkeiten in der Tat sehr rasch nach oben dringen und sich weithin verbreiten, ist von verschiedenen Autoren nachgewiesen worden. Schon vor vielen Jahren hat Quincke*) diese Verhältnisse genauer studiert. Er spritzte eine Zinnoberemulsion in die Hirnrückenmarkshöhle von Hunden und kam auf Grund einer größeren Reihe von Versuchen zu folgendem Ergebnis: es existiere ein Zusammenhang zwischen den Subarachnoidealräumen des Hirns und Rückenmarks; während des Lebens finde in der Subarachnoidealflüssigkeit eine Strömung sowohl von hinten nach vorn, als auch

*) Zur Physiologie der Cerebrospinalflüssigkeit. 1873. Ich citiere diese Arbeit, die mir nicht im Original zugänglich war, nach Jacob.

in umgekehrter Richtung statt; der aufsteigende Strom vom Rückenmark nach dem Gehirn sei anscheinend stärker als der absteigende. In neuerer Zeit ist die weite Ausbreitung von in den Duralsack injicierten Farblösungen noch mehrfach bestätigt worden, so durch Jacob, Crile. Zu einem widersprechenden Resultate kam nur Marinescu, der intraarachnoideal eingespritztes Methylenblau nicht bis zum Bulbus verfolgen konnte.

Wenn nun auch beim Emporsteigen des Cocains eine starke Verdünnung durch den Liquor cerebrospinalis statthaben wird, so kann selbst die verdünnte Lösung noch die Medulla oblongata beeinflussen, da letztere gegen die direkte Einwirkung des Cocains außerordentlich empfindlich ist. Cathelin nämlich, der Hunden Cocain subarachnoideal zwischen Occiput und Atlas injicierte, fand, daß hier schon sehr geringe Dosen toxisch wirkten; und Aducco und Mosso beobachteten, daß kleine Mengen concentrierter Cocainlösung, auf den Boden des 4. Ventrikels gebracht, den sofortigen Tod der Versuchstiere veranlassen. Der Subarachnoidealraum communiciert aber beim Menschen unmittelbar mit dem 4. Ventrikel.

Schon nach den ersten Erfahrungen war es nun Biers Bestreben, dieses gefährliche Emporsteigen des Cocains zu verhindern. Er versuchte zunächst, das Gift dadurch im unteren Abschnitt des Wirbelkanals zu lokalisieren, daß er innerhalb der Cerebrospinalflüssigkeit einen absteigenden Flüssigkeitsstrom erzeugte. Letzteres bewerkstelligte er in geistreicher Weise dadurch, daß er dem Patienten eine Gummibinde um den Hals legte: die dadurch hervorgerufene Hirnhyperämie bedingt eine Verdrängung des Liquor cerebrospinalis aus der Schädelhöhle und ein Ausweichen nach dem Wirbelkanal zu. Bei diesem Vorgehen konnte er konstatieren, daß die unangenehmen Folgeerscheinungen viel geringere waren. Trotzdem befriedigten ihn auch jetzt die Resultate noch durchaus nicht und er blieb nach wie vor, trotz der Lobpreisungen namentlich ausländischer Autoren, bei seiner von Anfang an so nachdrücklich ausgesprochenen Warnung, das Verfahren jetzt schon für ein allgemein brauchbares zu halten.

Im weiteren Verlaufe seiner Untersuchungen kam nun Bier im Anschlusse an die Erfahrungen Brauns bei der gewöhnlichen Lokalanästhesie dazu, auch bei der Medullaranästhesie das Cocain mit Nebennierenpräparaten zu combinieren. Die Resultate mit dieser Combination waren so günstig, daß Bier diese Methode beibehielt. Gestützt auf seine Erfahrungen an 121 Fällen betont Bier,

daß auf diese Weise die Medullaranästhesie den größten Teil ihrer Gefahren verloren hat und die unangenehmen Nebenerscheinungen ganz bedeutend abgeschwächt worden sind.

Auf Grund der Veröffentlichung von Bier und Dönitz hat Herr Oberarzt Dr. H. Braun das neue Verfahren in einer Reihe von Fällen auf der chirurgischen Abteilung des Diakonissenhauses zu Leipzig angewandt. Über die dabei gesammelten Erfahrungen möchte ich in seinem Auftrage im folgenden berichten.

Bevor ich auf die Fälle im speziellen eingehe, möchte ich noch einige allgemeine Punkte berühren.

Wenn man die Resultate der früheren Cocainisierung des Rückenmarks mit den jetzt durch die Combination von Cocain mit Nebennierenpräparaten erzielten Ergebnissen vergleicht, drängt sich zunächst die Frage auf, wie wirkt hier die Nebennierensubstanz, auf welche Weise ist sie imstande, die Gefahren der alten Methode in so hohem Grade herabzumindern? Dönitz versuchte der neuen Methode eine experimentelle Grundlage zu schaffen. Er ging davon aus, daß nach Braun das Suprarenin*) die Giftigkeit des Cocains herabsetzt, und bestrebte sich nachzuweisen, daß diese Entgiftung des Cocains durch das Suprarenin auch bei der Einverleibung vom Lumbalsack aus statthabe. Er fand bei Experimenten an Katzen, daß tatsächlich die Giftigkeit des Cocains im Verhältnis zu der früher von Eden gefundenen Zahl bedeutend herabgesetzt werde bei gleichzeitigem und noch mehr bei vorausgehendem Suprareningebrauch. An diesen Resultaten hat Thies Kritik geübt und ist bei seinen ebenfalls an Katzen angestellten Versuchen zu entgegengesetzten Ergebnissen gekommen. Wie dem auch sein mag, für die Beurteilung der Verhältnisse beim Menschen sind Versuche an so kleinen Tieren überhaupt nur mit größter Vorsicht verwertbar. Bei Kaninchen z. B. wird, wie ich mich selbst überzeugen konnte, auch der Lumbalteil des Duralsacks durch das Rückenmark, resp. die Cauda equina so dicht ausgefüllt, daß der Subarachnoidealraum nur einen capillaren Spaltraum darstellt. Überhaupt werden die einer subarachnoidealen Injektion beim Menschen folgenden Erscheinungen ganz wesentlich mit bestimmt durch die sich vorfindenden anatomischen Verhältnisse, die Weite des Subarachnoidealraumes, die Menge der in ihm enthaltenen Flüssigkeit, die Entfernung der Injektionsstelle von der Medulla oblongata und vieles

*) Ich verstehe in Übereinstimmung mit Braun unter Suprarenin die wirksame Substanz der Nebenniere, einerlei, welcher Fabrik dieselbe entstammt, und welcher Fabrikationsname ihr beigelegt worden ist.

andere, so daß ein Vergleich mit jenen Versuchen an kleinen Tieren ganz unmöglich erscheint.

Übrigens betonen Bier und Dönitz in ihrer späteren Veröffentlichung neben der entgiftenden Wirkung des Suprarenins auch die Möglichkeit, daß durch die Anämisierung des Rückenmarks eine Strömungsänderung im Liquor cerebrospinalis erzeugt werde. In diesem Sinne deutet auch Braun den Einfluß des Suprarenins: man muß sich vorstellen, daß das Suprarenin verengernd wirkt auf die Gefäße des Rückenmarkes selbst, auf die zahlreichen, die Subarachnoidealräume durchziehenden Aa. und Vv. spinales und durch Diffusion auch auf die ausgedehnten Venenplexus, die zwischen Dura und knöcherner Wand des Wirbelkanals gelegen sind und als Retia venosa vertebrarum einen nicht unbeträchtlichen Teil des Lumens des Wirbelkanals einnehmen. Diese plötzliche Volumensverminderung der den Wirbelkanal ausfüllenden Gebilde kann aber durch nichts anderes ausgeglichen werden, als durch die Cerebrospinalflüssigkeit, die nach der Injektionsstelle hinströmen muß. Damit ist dieselbe absteigende, das Emporsteigen der Cocainlösung hindernde Flüssigkeitsströmung gegeben, wie durch die früher von Bier künstlich erzeugte Hirnhyperämie.

Es liegt nahe, diese Anschauung von der rein mechanischen Wirkung des Suprarenins experimentell zu stützen. Man könnte zwei gleich großen Exemplaren einer Tierspezies vom gleichen Intervertebralraum aus unter gleichem Drucke gleiche Quantitäten einer Farbstofflösung, einmal mit, einmal ohne Suprareninzusatz, subdural injizieren und dann das Rückenmark in gleicher Zeit nach der Injektion freilegen, um zu sehen, ob Unterschiede in der Ausbreitung des Farbstoffes bestehen. Dahingehende Versuche meinerseits scheiterten jedoch daran, daß mir nur kleine Tiere (Kaninchen) zur Verfügung standen. Auch hier ist es eben unbedingt notwendig, größere Tiere zu verwenden, die Raumverhältnisse bieten, welche den menschlichen wenigstens einigermaßen entsprechen. Wie oben erwähnt, stellte schon Quincke seine Untersuchungen über die Physiologie der Cerebrospinalflüssigkeit an Hunden an; auch Jacob, der große Erfahrungen über solche Versuche am Duralsack gesammelt hat, stellt die Forderung auf, mindestens an mittelgroßen bis großen Hunden zu experimentieren.

Daß tatsächlich die Cocainlösung durch den Zusatz von Suprarenin im unteren Abschnitt des Duralsacks lokalisiert wird, kann man aber nicht nur aus dem Fortfall der durch das Emporsteigen des Cocains gegebenen Gefahren erschließen, sondern das beweisen

direkt die klinischen Erfahrungen über die Ausbreitung der durch die verschiedenen Methoden erzielten Anästhesie. Bier und Dönitz beobachteten nämlich, daß bei Zusatz von Suprarenin die Ausbreitung der Anästhesie nach oben viel geringer war als bei Gebrauch reinen Cocains. Wir können uns auf Grund unseres Materials dem nur anschließen. Operationen am Thorax und an den Armen, die früher des öfteren unter Medullaranästhesie ausgeführt wurden, sind daher beim Gebrauch des Suprarenins unmöglich. Auch am Abdomen kann man, wenn man nicht über 0,02 Cocain hinausgehen will, nicht mit Sicherheit auf Unempfindlichkeit rechnen.

Um eine höher hinaufreichende Anästhesie zu erzielen, schlug Bier schon früher vor, größere Flüssigkeitsquantitäten zu verwenden. Wir haben die Menge der injicierten Lösung vielfach variiert, haben aber keine durchgreifenden und constanten Unterschiede feststellen können.

Bier hat dann weiter, um das Cocain mit höheren Teilen des Rückenmarks in Berührung zu bringen, nach dem Vorschlage von Trzebicky in einigen Fällen die Beckenhochlagerung zu Hilfe genommen. Während diese Methode bei der Medullaranästhesie zu verwenden früher sehr gefährlich war, hat Bier seit der Einführung des Suprarenins keine üblen Zufälle dabei erlebt. Er konnte auf diese Weise Hernienoperationen, Rippenresektionen, auch die Edebohlsche Operation ausführen. Immerhin warnt Bier auch jetzt noch vor der allgemeinen Anwendung der Beckenhochlagerung. Wir haben dieselbe bisher prinzipiell vermieden. Gegen diese Beschränkung des Operationsgebietes auf die untere Körperhälfte tauscht man die Ungefährlichkeit des Verfahrens ein.

Mit dieser Beseitigung der unmittelbaren Gefahren der Medullaranästhesie sind aber dieser Methode nicht vollständig die unangenehmen Nachwirkungen (Kopf- und Rückenschmerzen, Fieber usw.) benommen, die zum größeren Teile wohl nicht vom Emporsteigen des Cocains abhängig sind, sondern in der Hauptsache auf einer Reizung der so außerordentlich empfindlichen Meningen beruhen. Um eine solche Reizung durch physikalisch, resp. chemisch differente Injektionsflüssigkeiten möglichst auszuschließen, haben wir die Biersche Injektionstechnik nicht in ihren Einzelheiten beibehalten.

Nach den Dönitzschen Versuchen tritt die angebliche entgiftende Wirkung des Suprarenins noch stärker hervor, wenn es einige Zeit vor dem Cocain injiciert wird. Bier spritzt daher 1 ccm einer $^1/_2$ pro mill. Adrenalin-, resp. Suprareninlösung bereits 5 Minuten vor der Injektion der Cocainlösung ein. Da jedoch den

käuflichen Suprareninlösungen zwecks besserer Haltbarkeit freie Salzsäure zugesetzt ist*), haben wir auf jenen Vorteil verzichtet und die nach Brauns Angaben hergestellten Cocain-Suprarenintabletten verwandt, die je 0,01 Cocain und 0,0001 Suprarenin enthalten. Wir gewinnen damit zugleich die Annehmlichkeit, daß wir mit vollkommen sterilen Lösungen arbeiten können, da sich die Tabletten fractioniert sterilisieren lassen durch je einstündiges Erhitzen auf 70° an drei aufeinander folgenden Tagen.

Weiterhin lösen wir die Tabletten nach dem Vorgange von Guinard und Kozlowski direkt in dem abfließenden Liquor cerebrospinalis. Diese Methode ist außerordentlich bequem und jedenfalls rationell, da man ein absolut isotonisches Lösungsmittel verwendet. Bier erachtet letzteres als irrelevant, da das geringe injicierte Flüssigkeitsquantum sich doch sehr bald mit dem im Überschusse vorhandenen Liquor cerebrospinalis vollkommen mischen werde.**)

Wir fangen den Liquor cerebrospinalis direkt in derselben Spritze auf, mit der wir dann die Cocaininjektion ausführen; dadurch wird die Wahrung der Asepsis sowie die Herstellung der gewünschten Verdünnung erleichtert und zugleich ein Verlust an Cocainlösung vermieden. Zu diesem Zwecke hat Braun eine besondere graduierte (5 ccm) Glasspritze (b) konstruieren lassen mit eingeschliffenem, völlig herausziehbarem Metallkolben (a). Auf den Ansatzconus der Spritze paßt ein Deckel (c), durch einen Stöpsel (e) kann die Punktionsnadel (d) verschlossen werden. Dieser Spritzenapparat wird nur in Kochsalzlösung ausgekocht, um jede Reizwirkung durch eventuell dem Liquor beigemischte Sodalösung zu vermeiden. (Abbildung s. nächste Seite.)

Im einzelnen verfahren wir nun bei der Einleitung der Medullaranästhesie folgendermaßen.

Für die Punktion des Lumbalkanals ziehen wir die Seitenlage nach Quincke und Bier vor, da diese Lage zum mindesten für Schwerkranke entschieden angenehmer ist als die sitzende Stellung, und uns auch für den Operateur bequemer erscheint. Silbermark,

*) Nur Ritserts Paranephrinlösung ist frei von Salzsäure, reagiert aber auch stark sauer.

**) Merkwürdig sind in dieser Richtung die Erfahrungen Jacobs am Menschen: er beobachtete bei der subduralen Infusion physiologischer Kochsalzlösung heftige Rücken-, dann Kopfschmerzen, Erbrechen, Fieber; dagegen hatte eine 0,1 proz. Kochsalzlösung fast gar keine Nachwirkungen im Gefolge; allerdings handelte es sich bei diesen Versuchen um größere Flüssigkeitsmengen.

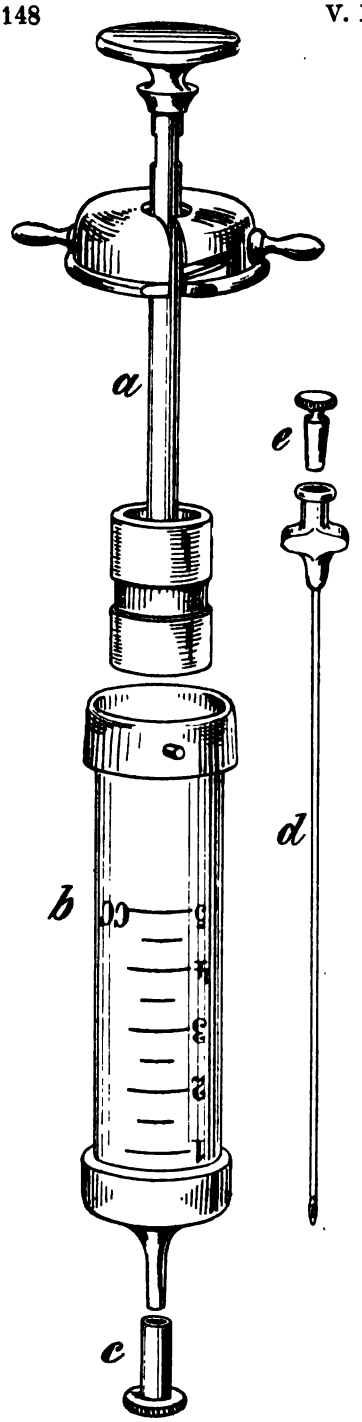

(Nach Braun).

von dem eine der neuesten Veröffentlichungen über Medullaranästhesie stammt, gibt der sitzenden Stellung nach Tuffier den Vorzug mit der Begründung, daß sie die Punktion erleichtere und die größere Sicherheit in bezug auf Asepsis gewährleiste. Schwieriger als im Sitzen ist die Punktion im Liegen jedoch keineswegs; in einem Falle, in dem uns die Punktion in Seitenlage nicht gelang, mißlang sie auch im Sitzen. Inwiefern aber in Seitenlage die Asepsis nicht genügend gewahrt werden könne, ist mir völlig unverständlich.

Betreffs der Zählung der Lendenwirbel orientieren wir uns nach der Höhe der Darmbeinkämme, deren Verbindungslinie den Dornfortsatz des 4. Lendenwirbels schneidet. Wir markieren uns nun den gewählten Einstichpunkt (den man bei der Seitenlage bekanntlich etwas nach unten von der Linie der Dornfortsätze verlegt, weil hier infolge der leicht convexen Ausbiegung der Wirbelsäule die Wirbelbögen etwas mehr klaffen) durch eine endermatische Quaddel mit Hilfe einer 1 pro mill. Eucainlösung. Diese Quaddel ist sehr zweckmäßig, weil das Durchstechen der Haut mit der starken Canüle doch immer etwas schmerzhaft ist (eine Infiltrierung der tieferen Gewebsschichten längs des Stichkanals ist nicht nötig), und weil nach erfolgter Desinfektion der Einstichstelle der Operateur, der sich unterdessen ebenfalls desinficiert hat, nicht

mehr genötigt ist, Darmbeinkämme und Dornfortsätze abzutasten oder gar die Einstichstelle selbst mit seinen Fingern zu berühren, so daß jeder Fehler gegen die Asepsis vermieden wird.

Vor dem Einstechen der Hohlnadel wird nun die für die Canüle bestimmte Öffnung des leeren Spritzencylinders (b) durch den Deckel (c) verschlossen und das Spritzenrohr mit der gewünschten Anzahl von Cocain-Suprarenintabletten, die einem sterilen Petrischälchen mit steriler Pincette entnommen werden, beschickt. Alsdann wird die Lumbalpunktion ausgeführt und sofort der tropfenweise austretende Liquor cerebrospinalis in dem Spritzenrohr aufgefangen. Ist die gewünschte Flüssigkeitsmenge abgeflossen, so wird die Punktionsnadel durch den Stopfen e einstweilen verschlossen, der Spritzenkolben a aufgesetzt und, während die Spritze umgedreht wird, unter vorsichtiger Lüftung des Deckels fest eingefügt. Sind die Tabletten durch Umschütteln gelöst, so wird der Deckel abgenommen, die Luft durch langsames Vordrehen des Kolbens aus der Spritze völlig entfernt und letztere nach Abnahme des Stopfens an die Hohlnadel angesetzt. Bei Abnahme des Stopfens überzeugen wir uns noch einmal, daß auch jetzt noch Liquor cerebrospinalis abtropft. Die Injektion selbst wird sehr langsam ausgeführt, die Punktionsnadel nach einigen Augenblicken rasch entfernt und der Einstichpunkt mit einem Pflaster bedeckt. Nunmehr kann mit den Vorbereitungen zur Operation selbst begonnen werden.

Wir verfügen jetzt über 53 Fälle, in denen die Medullaranästhesie zur Ausführung kam. Bevor ich jedoch auf diese eingehe, möchte ich zunächst über 3 Fälle berichten, die ursprünglich ebenfalls unter Medullaranästhesie operiert werden sollten, bei denen aber die Einleitung der Anästhesie unmöglich war. In dem einen dieser Fälle handelte es sich um eine sehr fettleibige weibliche Person mit Hämorrhoiden, bei der die Abtastung der Dornfortsätze völlig unmöglich war, so daß wir die Punktion gar nicht erst versucht haben; über ähnliche Erfahrungen berichten begreiflicherweise besonders die Geburtshelfer. Der 2. Fall betraf einen 41 jährigen, mit Varicen behafteten Mann in mittlerem Ernährungszustand, bei dem die Dornfortsätze ganz gut abzutasten waren; die Orientierung wurde jedoch hier dadurch erschwert, daß der Patient, ein sehr starker Potator, kein Wort Deutsch verstehend, sich sehr widerspenstig benahm; die Punktion wurde bei ihm in Seitenlage wie im Sitzen versucht, sogar in verschiedenen Intervertebralräumen, war jedoch erfolglos. Besonders interessant ist der 3. Fall: Einer 68jährigen mageren Patientin sollte 2 Tage, nachdem ihr unter Medullar-

anästhesie (Fall 44) der 4. und 5. Metatarsus wegen Tuberkulose reseciert worden waren, der entstandene Knochendefekt durch Knochenkohle ausgefüllt werden. Während die erste Lumbalpunktion ohne Schwierigkeiten von statten gegangen war, gelang es diesmal nicht, Liquor cerebrospinalis zum Ausfließen zu bringen. Nach vielfachen Versuchen floß schließlich etwas Blut ab. Die kleine Operation wurde dann ohne jede Anästhesie ausgeführt. Es ist nun sehr bemerkenswert, daß im Anschluß an diese Operation, obwohl also überhaupt kein Cocain injiciert worden war, mehrere Tage anhaltende ziemlich heftige Kopf- und Rückenschmerzen auftraten.*) Ein zufälliges Zusammentreffen ist mir wenig wahrscheinlich, vielmehr glaube ich, daß die vielfachen Punktionsversuche hier zu einer meningealen Reizung, resp. zu Blutaustritten in die Meningen geführt haben.

Diese Erklärung stimmt, wie ich schon hier bemerken will, auch sehr gut zu unseren allgemeinen Erfahrungen bei der Medullaranästhesie. Unter unseren 53 Fällen traten überhaupt nur 5 mal Nachwirkungen auf. Bei 2 von diesen Fällen (45, 46) ist im Protokoll ausdrücklich bemerkt, daß die Punktion sehr schwierig war und erst nach mehreren vergeblichen Versuchen gelang. Bei 2 anderen Fällen (27, 37) habe ich über die Ausführbarkeit der Punktion überhaupt nichts notiert, da ich zu jener Zeit auf diesen Zusammenhang noch nicht aufmerksam geworden war; doch ist es sehr wohl möglich, daß wir auch in diesen Fällen Schwierigkeiten bei der Punktion gehabt haben. Nur in Fall 48 ist ausdrücklich erwähnt, daß die Punktion leicht war. Nach alledem glaube ich mich zu der Vermutung berechtigt, daß die Nachwirkungen der Medullaranästhesie zu einem großen Teile wenigstens von den bei den Punktionsmanövern gesetzten Insulten abhängig sind.

Fälle von wirklichem Hämatom der Dura sind ja in der Literatur nur vereinzelt niedergelegt (Reclus, Zahradnicky). Vermutlich wird es aber mehr oder weniger bei jeder Punktion zu kleinsten Blutaustritten kommen, die schließlich nur graduell von jenen sich unterscheiden. Von großem Interesse war mir in dieser Hinsicht ein Sektionsbefund, den Kamann mitteilt: Bei einer Eklamptischen wurden auf Veranlassung von Winckel versuchsweise innerhalb 24 Stunden 2 mal subarachnoideale Tropacocaininjektionen angewandt. Die Kranke ging an ausgedehnten Lebernekrosen und einer Pneumonie zugrunde. Bei der Sektion zeigten sich nun als Nebenbefund

*) Ein ganz analoger Fall findet sich übrigens auch bei Stumme.

zahlreiche Blutaustritte im Wirbelkanal*). Patientin hatte in der Zeit von der Injektion bis zum Tode über Kopf- und intensive Rückenschmerzen geklagt; doch lassen sich hier diese Klagen wegen der gleichzeitigen Allgemeinerkrankung nicht verwerten.

Es möge nun eine Übersicht über die 53 von uns ausgeführten Medullaranästhesien folgen.

Es handelt sich um 38 männliche und 15 weibliche Personen, von denen die meisten (40) im 3. bis 5. Lebensdecennium standen; 5 waren unter 20 Jahre alt, davon die jüngste 16 Jahre. 8 Personen waren über 50 Jahre alt; die beiden ältesten zählten 72 u. 82 Jahre. Unter den älteren Personen befanden sich mehrere sehr decrepide Individuen, aber auch unter den jüngeren waren einige sehr schwer anämisch und kachektisch. 2 mal operierten wir an Diabetikern.

An diesen Patienten wurden folgende Operationen ausgeführt:

Kleinere Weichteiloperationen an Fuß und Zehen	5
Resektionen am Mittelfuß wegen Tuberkulose	2
Lisfranc	1
Reposition von Malleolarfrakturen	2
Abszeßspaltungen am Unterschenkel	4
Transplantation am Unterschenkel	1
Amputatio cruris	2
Nachresektion an einem Unterschenkelstumpf	1
Knochennaht bei Fract. cruris compl.	1
Sequestrotomie am Unterschenkel	1
Kniegelenksdrainage	1
Naht des Lig. patellae	1
Naht des von der Patella abgerissenen Quadriceps	1
Ausschabungen und Abszeßspaltungen am Oberschenkel	6
Varicenexstirpation am Oberschenkel	1
Sequestrotomie am Oberschenkel	1
Plombierung einer Knochenhöhle nach Sequestrotomie am Oberschenkel	1

*) Ich führe hier den Sektionsbefund, soweit er das Nervensystem betrifft, in extenso an, da er auch sonst Interesse bietet: Nach Eröffnung des Wirbelkanals zeigt sich das epidurale Fett in der Höhe der Lendenwirbelsäule bis zum 4. Brustwirbel diffus von dunkeln Blutungen durchsetzt; auch im Ligam. long. post. der Wirbelsäule diffuse dunkle Blutungen. Zwischen den Nerven der Cauda equina keine Einlagerungen. Im Duralsack keine Flüssigkeit. Weiche Häute an vorderer und hinterer Wand durchsichtig und glatt. Hintere Längsarterie in den unteren Teilen stark ausgedehnt. Conus terminalis und übrige Rückenmarksabschnitte auf dem Schnitt ohne makroskopische Veränderungen.

Amputatio femoris	2
Ausschabung tuberkulöser Beckenfisteln	1
Abszeßspaltungen am Damm und Gesäß	2
Thermokauterisation von Hämorrhoiden	6
Spaltung einer Fistula ani	1
Excision von Papillomen am Anus	1
Ausschabung eines Gumma recti	2
Sacrale Resektion des Rectums und der Flexura sigmoid.	1
Prostatectomia perinealis	1
Dammplastik	1
Elytrotomie	1
Bassini	1

Außerdem wurden bei einem sehr empfindlichen Kranken mit Sarcoma prostatae der schwierige Katheterismus und die genaue Abtastung des kleinen Beckens per rectum unter Medullaranästhesie vorgenommen.

Was unsere Dosierung anbelangt, so verwandten wir im allgemeinen für Operationen am After und Damm 1 Tablette, die wir meist in $2^1/_2$ ccm Liquor cerebrospinalis, in wenigen Fällen auch in 5 ccm lösten. Für die Operationen an den Beinen und an den Organen des kleinen Beckens braucht man meist 2 Tabletten, die wir vorwiegend in 5 ccm, seltener in $2^1/_2$ ccm lösten. Zwar erzielt man manchmal auch mit einer Tablette Analgesie der Beine (wir beobachteten 3 mal bei dieser Dosis Anästhesie bis zum Lig. Poupartii), doch kann man nie mit Sicherheit darauf rechnen, so daß man gut tut, für Operationen an den Beinen stets 2 Tabletten zu verwenden. Über die im Beginn auftretenden Parästhesien und über die Reihenfolge der nach und nach anästhetisch werdenden Bezirke haben wir die gleichen Erfahrungen wie die früheren Autoren gemacht, so daß ich mir darauf einzugehen ersparen kann. Zuerst wird immer die Schmerzempfindung betäubt, erst nach und nach folgen die anderen Empfindungsqualitäten. Ihre volle Höhe erreicht die Anästhesie gewöhnlich erst nach 10 Minuten, manchmal auch noch später (bis zu 30 Minuten nach der Injektion!). War die Anästhesie einmal eingetreten, so betraf sie auch fast stets alle Gewebsschichten. Bei einigen Amputationen beobachteten wir allerdings, daß ab und zu beim Fassen und Unterbinden von Gefäßen der Kranke leichte Schmerzempfindungen äußerte, ähnlich wie es Stumme bei einer Varicenoperation beschreibt. Entgegen den Erfahrungen Stummes wurde jedoch die Constriktionsbinde immer gut vertragen oder machte bei langwierigen Operationen erst am Schlusse, wenn die

Analgesie überhaupt nachließ, Beschwerden. In der Regel macht die Analgesie am Lig. Poup. Halt. In einer Minderzahl von Fällen beobachteten wir Anästhesie bis zum Nabel oder noch etwas höher hinauf. Die ausgedehnteste Analgesie, die wir einmal mit 2 in 5 ccm gelösten und in den Zwischenraum zwischen 2. und 3. Lendenwirbel injicierten Tabletten erzielten, reichte bis zur 2. Rippe herauf. Eine derartig hochreichende Analgesie ist aber so selten, tritt so spät auf und verschwindet so rasch wieder, daß sie praktisch nicht verwertet werden kann. Wir haben daher bei der Verwendung der Medullaranästhesie prinzipiell auf Operationen am Rumpfe verzichtet. Ein einziges Mal sind wir versuchsweise etwas über das Lig. Poupartii hinausgegangen: Um einen Bassini auszuführen, injicierten wir 2 Tabletten in $2^1/_2$ ccm gelöst im 2. Intervertebralraum; die Haut wurde analgetisch bis zur Mitte zwischen Nabel und Symphyse, das Operieren in der Tiefe, besonders das Zerren am Peritoneum parietale, war jedoch nicht schmerzlos.

Als Ort der Injektion wählten wir in der Mehrzahl der Fälle den Raum zwischen 3. und 4. Lendenwirbel, den 3. Intervertebralraum, wie ich ihn kurz nennen will; in der kleineren Hälfte der Fälle injicierten wir im 2. oder 4. Intervertebralraum; meist hielten wir uns an keine bestimmte Regel, sondern benutzten das Spatium, welches am besten geeignet schien. Unter 10 im 2. Intervertebralraum ausgeführten Injektionen beobachteten wir nur 2 mal besonders hoch hinaufgehende Anästhesie: 1 mal bis 3 Finger breit unterhalb der Brustwarze, 1 mal bis zur 2. Rippe, wie oben erwähnt.

Übrigens muß man, wenn man sich gewöhnt, die Injektion in Seitenlage auszuführen, damit rechnen, daß sich die eingespritzte Flüssigkeit zunächst wenigstens vorwiegend in den abhängigen Partieen des Duralsacks ausbreitet, so daß auch zunächst das entsprechende Bein analgetisch wird; oft etabliert sich die Anästhesie in der anderen Extremität erst so spät, daß man noch bei Beginn der Operation einen deutlichen Unterschied zwischen beiden Beinen findet*). Wir konnten diesen Unterschied so häufig constatieren, daß wir uns später bei der Wahl zwischen rechter und linker Seitenlage stets nach der Seite richteten, auf welcher die Operation auszuführen war. Für gewöhnlich gleicht sich ja der Unterschied bald

*) Auch Stumme berichtet, daß die Analgesie mitunter in den beiden Beinen zu verschiedenen Zeiten eintrat, ohne eine Erklärung dafür zu geben; ich vermute, daß es sich dabei ebenfalls um solche Patienten gehandelt hat, die in Seitenlage punktiert wurden.

aus, da der Kranke nach der Punktion meist in Rückenlage gebracht wird. In einem Falle (31) jedoch, in dem die Operation (Resektion des Rectums und der Flexura sigmoid. auf sacralem Wege) in Seitenlage gemacht wurde, kam uns dieses Moment recht deutlich zum Bewußtsein. Die Medullaranästhesie war in rechter Seitenlage ausgeführt worden; die betreffende Kranke blieb nun auch während der Desinfektion in dieser Lage; als mit der Operation begonnen werden sollte, zeigte sich zu unserer Überraschung, daß zwar das rechte Bein und das rechte Gesäß völlig analgetisch waren, während auf der linken Körperhälfte die Analgesie noch nicht eingetreten war. Es mußte daher zunächst Äther gegeben werden. Sehr bald jedoch trat nun auch auf der linken Seite die Unempfindlichkeit ein, so daß die Narkose wegfallen konnte. Die außerordentlich schwierige und eingreifende Operation war dann völlig schmerzlos. Erst als die Flexura sigmoidea weit in die Wunde herunter gezogen werden mußte, zeigte sich, daß das Peritoneum parietale nicht unempfindlich war; es mußten jetzt noch einmal einige Züge Äther gegeben werden. Im ganzen wurden jedoch bei der 3stündigen Operation nur 50 ccm Äther verbraucht; gerade in diesem Falle war die Medullaranästhesie sicherlich von hohem Wert, denn die außerordentlich anämische und kachektische Kranke hätte die langdauernde Operation sicherlich nicht überstanden, wenn sie außerdem noch 3 Stunden lang tief hätte narkotisiert werden müssen.

Während dieser Fall sehr deutlich den Einfluß der Lage auf die Ausbreitung der Anästhesie zeigt, haben wir allerdings auch einen Fall (43) beobachtet, der dieser Regel scheinbar völlig widerspricht: es handelte sich um einen Abszeß am linken Oberschenkel, der Kranke wurde also zur Ausführung der Injektion auf die linke Seite gelegt und dann wieder in Rückenlage gebracht. Hier war zwar nach 20 Minuten Analgesie des ganzen rechten Beines zu constatieren, dagegen war links nur der Unterschenkel analgetisch. Es mußte daher der Abszeß unter Frühnarkose gespalten werden. 50 Minuten nach der Injektion, nachdem der Kranke bereits aus der Narkose völlig erwacht war, reichte die Analgesie auf der rechten Seite bis zur Mitte des Rumpfes, links dagegen nur bis zum Knie. Dieses Vorkommnis läßt sich wohl nur durch Absackungen, resp. abnorme Verwachsungen im Duralsack erklären.

Was nun die Dauer der Anästhesie betrifft, so hält sie mindestens 1 Stunde lang an; in vereinzelten Fällen erlebten wir nach Ablauf dieser Zeit beginnende Rückkehr der Sensibilität. Sehr oft konnten wir aber noch viel längere Operationen schmerzlos ausführen, be-

sonders in der Anal- und Dammgegend. Den ersten Wundschmerz empfanden viele Kranke erst 4—5 Stunden nach der Injektion.

Von motorischen Störungen, zu denen ja die Cocainisation des Rückenmarks erst bei Verwendung größerer Dosen zu führen pflegt, sahen wir nur zweimal eine rasch vorübergehende Parese des Sphincter ani.

Betreffs der Erscheinungen am Circulationsapparat möchte ich mit allem Vorbehalt hier bemerken, daß uns bei vielen unter Medullaranästhesie ausgeführten Operationen die geringe Blutung auffiel. Wir haben erst seit einiger Zeit auf diese Erscheinung achten gelernt und können noch nicht angeben, ob sie dermaßen constant auftritt, daß man einen gesetzmäßigen Zusammenhang mit der Medullaranästhesie annehmen müßte. Eine Erklärung dieses Zusammenhanges würde auch ziemlich schwierig sein. Man müßte entweder ein Sinken der Herzkraft oder eine Vasomotorenreizung annehmen. Ein derartiges Sinken der Herzkraft wurde aber niemals beobachtet, eine Herabsetzung des allgemeinen Blutdrucks tritt auch bei subarachnoidealer Injektion von Cocain und Suprarenin nur ganz vorübergehend ein (Mori), während uns die Blutleere des Operationsfeldes während der ganzen Dauer von Operationen auffallend erschien. Vielleicht handelt es sich um eine Erregung der in den Nervenstämmen der Cauda equina verlaufenden vasomotorischen Nervenbahnen durch Cocain, mit der ja eine Steigerung des Gesamtblutdruckes nicht notwendig verbunden zu sein braucht. Jedenfalls hat das Suprarenin mit dieser Erscheinung nichts zu tun. Erst kürzlich sahen wir bei einem eher plethorisch als anämisch zu nennenden Manne, bei dem die Radikaloperation eines großen Bauchwandbruches mit Hilfe der von den Franzosen eingeführten Rhachistovainisation vorgenommen wurde, wieder sehr auffallend geringe Blutung während der Operation.[1]) Ganz zufällig fand ich bei Münnich eine Beobachtung, die man ebenfalls heranziehen könnte: in seinen Operationsberichten über perineale Prostatektomien erwähnt er nämlich in einem Falle die besonders geringe Blutung während der Operation; gerade dieser Fall ist aber auch der einzige, der unter Medullaranästhesie (mittelst Tropacocain) ausgeführt wurde.

Wenden wir uns nun zu den Gefahren und unangenehmen Begleiterscheinungen der Methode.

Gefährliche Zufälle haben wir, ebenso wie Bier, nie gesehen.

---

*) Hingegen trat am Abend der Operation eine nicht ganz unbedeutende Nachblutung ein. Nach Billon wirkt das Stovain vasodilatatorisch.

Was die Neben- und Nachwirkungen betrifft, so stimmt Braun, der persönliche Erfahrungen über die alte Biersche Methode besitzt, Bier vollkommen darin bei, daß auch diese gegen früher ganz enorm abgeschwächt worden sind. Wir finden sogar beim Vergleiche unserer Zahlen, daß sie bei uns noch viel seltener aufgetreten sind. Bier und Dönitz geben fast in der Hälfte der Fälle den Eintritt von Begleit- und Folgeerscheinungen an. Wir zählen, obwohl wir selbst die kleinste Störung protokolliert haben, nur 13mal Nebenerscheinungen und 5mal Nachwirkungen; darunter hatten 2 Kranke sowohl an Neben- wie Nachwirkungen zu leiden, so daß von unseren 53 Patienten 37 von jeglicher Störung vollkommen verschont blieben, das sind fast 70 Proz. gegen wenig über 50 Proz. bei Bier und Dönitz.

Betrachten wir die in 13 Fällen aufgetretenen Nebenerscheinungen näher, so traten sie einmal, bei einem 19jährigen Menschen (6), schon 5 Minuten nach der Einspritzung auf, am häufigsten erst nach 10—20 Minuten, einmal, bei einer 68jährigen Frau, erst nach 40 Minuten. Sie waren meist nur sehr geringfügiger Natur, gingen auch sehr rasch wieder vorüber und bestanden in Schweißausbruch, Übelkeit, Brechreiz, der sich einige Male bis zu Erbrechen steigerte. Nur in 3 Fällen erreichten sie etwas erheblichere Grade: 2mal (19, 44) hielt das Erbrechen längere Zeit, bis zu 10 Minuten, an und störte dadurch, besonders bei einem Bassini, den Fortgang der Operation; einmal kam es bei einem 21jährigen Menschen (9) 20 Minuten nach der Injektion, nachdem kurz vorher Kribbeln im rechten Arm aufgetreten war, zu einem rasch vorübergehenden Collaps. Pulsveränderungen haben wir außer in diesem Falle nur noch einmal (34) beobachtet; allerdings haben wir den Puls nicht systematisch kontrolliert, sondern nur, wenn besondere Veranlassung dazu vorlag. Zu bemerken ist noch, daß diese Nebenerscheinungen relativ häufig auftraten, wenn wir im 2. Intervertebralraum punktiert hatten, während sie bei den im 4. Intervertebralraum ausgeführten Punktionen nur 1 mal beobachtet wurden. Weiterhin ist auffällig, daß unter den 15 Fällen, wo weniger als 0,02 Cocain injiciert worden war, nur einmal bei einem 19jährigen Menschen (6), der im 2. Intervertebralraum punktiert wurde, Nebenwirkungen beobachtet wurden und zwar nur sehr geringen Grades.

Alle diese Verhältnisse werden leicht verständlich, wenn man daran festhält, daß die Nebenwirkungen durch das Emporsteigen des Cocains zur Medulla oblongata hervorgerufen werden.

Wenn man nun das Alter derjenigen Patienten berücksichtigt,

die unter Nebenerscheinungen zu leiden hatten, so ist es ganz merkwürdig, wie viele jugendliche Personen sich unter diesen befinden, während die älteren fast völlig davon verschont geblieben sind. Wir können auch in dieser Hinsicht durchaus Bier und Dönitz beipflichten, die diese auffällige Tatsache, daß gerade alte Leute die Medullaranästhesie so gut vertragen, ganz besonders betonen. Von unseren 53 Patienten waren 15 über 45 Jahre alt; trotzdem sich unter diesen zum Teil recht decrepide Leute, u. a. auch 2 Diabetiker befanden, wies von ihnen nur eine 68jährige Frau Nebenerscheinungen auf. Von den übrigen 38 dagegen boten 12 die oben geschilderten Begleiterscheinungen. Wenn man so kleine Zahlen in Prozente umrechnen will, so findet man, daß die Leute über 45 Jahre in noch nicht 7 Proz. der Fälle Nebenwirkungen zeigten, die jüngeren dagegen in fast 32 Proz. Bemerkenswert ist es außerdem noch, daß bei der 68jährigen Kranken der Brechreiz erst 40 Minuten nach der Injektion, also viel später auftrat, als gewöhnlich. Man muß also annehmen, daß bei älteren Personen das Aufsteigen der injicierten Lösung an sich erschwert ist. Eine befriedigende Erklärung dafür ist nicht so leicht zu finden. Schon Vuillet war die Toleranz solcher Leute gegenüber der Medullaranästhesie aufgefallen; gleichzeitig schien ihm der Druck im Duralsack, beurteilt nach der Ausflußgeschwindigkeit des Liquor cerebrospinalis, bei älteren Individuen stets erhöht zu sein; er sucht nun zwischen diesen beiden Momenten eine Relation herzustellen. In der Tat liesse sich damit diese eigentümliche Toleranz erklären. Soweit ich mir Notizen über die Art des Ausfliessens der Cerebrospinalflüssigkeit gemacht habe, finde ich darin durchaus keinen Beweis für eine solche constante Druckerhöhung. Braun greift zur Erklärung jener Tatsache mehr auf anatomische Verhältnisse zurück und vermutet bei älteren Individuen eine grössere Capazität des Lumbalsackes infolge senilen Schwundes des zwischen Dura und Knochen liegenden, die Gefäße und Nerven umhüllenden Fettgewebes*); vielleicht kann man sogar an rareficierende Prozesse am Knochen denken. Vergleichende anatomische Untersuchungen über die Weite des Wirbelkanals, resp. des Duralsacks bei jungen und alten Personen verschiedenen Ernährungszustandes mangeln bislang.

Ich komme nun zu den Nachwirkungen, die wir insgesamt nur

*) Merkel gibt an, daß bei starker Abmagerung auch dieses Fett schwindet und durch eine bräunliche, gallertige Bindesubstanz ersetzt wird.

in 5 Fällen beobachteten. Diese setzten erst am Abend des Operationstages oder am nächsten Tage ein. 4 Patienten (27, 37, 45, 46) klagten über Kopfschmerzen, die sich bei dem einen (27) noch mit Ohrensausen, bei einem anderen (37) mit leichter Nackensteifigkeit combinierten. Diese Kopfschmerzen waren im ganzen mäßigen Grades, offenbar viel geringer, als sie von den früheren Autoren beschrieben wurden, hielten aber mehrere Tage an und waren den Kranken zuweilen doch lästig. Bei einem dritten Kranken (46) gesellte sich zum Kopfschmerz am Tage nach der Operation noch Erbrechen und Fieber bis 38,9°; es handelte sich um eine complicierte Kniegelenksverletzung (Quadricepsabreißung) mit starkem Bluterguß; die Wunde blieb vollkommen aseptisch; Resorptionsfieber kam kaum in Frage, da die Blutgerinnsel sorgfältig ausgeräumt worden waren. Es ist dies also der einzige Kranke, bei dem eine Fiebersteigerung mit einiger Wahrscheinlichkeit auf die Medullaranästhesie zurückzuführen ist. Übrigens fiel die Temperatur am nächsten Tage bereits auf 37,8°. Am 3. Tage war der Patient völlig fieber- und beschwerdefrei. Der 5. Kranke (48) klagte nur einige Tage über Kreuzschmerzen an der Injektionsstelle; am Tage der Operation und tags darauf hatte er außerdem Erbrechen nach Nahrungsaufnahme. Von diesen Patienten war der eine 18, der andere 19 Jahre, der älteste 41 Jahre. Über die vermutliche Ätiologie dieser Nachwirkungen habe ich mich bereits in anderem Zusammenhange ausgesprochen.

Bier und Dönitz scheinen die Kopfschmerzen viel häufiger beobachtet zu haben als wir, wenigstens nennen sie dieselben als eine der „regelmäßigsten" Nacherscheinungen. Es scheint dies doch dafür zu sprechen, daß unsere Injektionsmethode gewisse physikalische und chemische Schädlichkeiten vermeidet, die eine meningeale Reizung verursachen können; ich denke hier vor allem an das Lösen im Liquor cerebrospinalis.

Nach unseren Erfahrungen sind also die Neben- und Nachwirkungen jetzt so gemildert, daß sie kaum noch zu gunsten der Narkose ins Feld geführt werden können.

Der allgemeinen Einführung der Medullaranästhesie weit hinderlicher jedoch sind unserer Ansicht nach die fatalen Mißerfolge, d. h. das mehr oder weniger vollständige Ausbleiben der Analgesie, so daß die ganze Operation in Narkose ausgeführt werden muß. Schon Bier und Dönitz klagen darüber; auch uns sind sie nicht erspart geblieben und zwar ungefähr in derselben Häufigkeit wie jenen: wir zählen unter 53 Injektionen 5 Mißerfolge, Bier und

Dönitz unter 121 deren 11, das sind beiderseits etwa 9 Proz. In allen 5 Fällen waren 2 Cocain-Suprarenintabletten verwandt, in 3 Fällen die Injektion im 4. Intervertebralraum, in 2 Fällen im 3. ausgeführt worden. In einem dieser Fälle (45) war es nach vielen Punktionsversuchen gelungen, Liquor cerebrospinalis zum Ausfließen zu bringen; letzteres geschah jedoch sehr langsam; wir begnügten uns daher mit 2 ccm; als wir nach Herstellung der Lösung den Stopfen von der Hohlnadel wieder abnahmen, floß überhaupt nichts mehr ab; trotzdem wurde injiciert; der Mißerfolg — es trat überhaupt keine Anästhesie ein — war also hier begreiflich. In 3 anderen Fällen (4, 27, 39) floß der Liquor normal ab; es trat hier eine gewisse Analgesie ein, die aber nach 15—20 Minuten nicht bis zum Operationsterrain (Glutäalgegend, Oberschenkel, Knie) heraufreichte; in Fall 27 trat dann die gewünschte Analgesie noch nach 30 Minuten ein. Im 5. Fall (43) trat jenes eigentümliche, schon an anderer Stelle beschriebene Phänomen ein, daß das Knie, welches bei der Injektion unten lag, entgegen allen Regeln sensibel blieb, während die andere Körperhälfte ziemlich hoch hinauf analgetisch wurde. Ich hob schon oben hervor, daß dieses Vorkommnis wohl nur durch abnorme Absackungen bedingt gewesen sein könne. Auf diese Weise werden wohl überhaupt die meisten Mißerfolge zustande kommen. Der spinale Teil des Subarachnoidealraumes ist ein außerordentlich compliciert gestalteter Hohlraum*): in ihm werden durch eine unvollständige Scheidewand, das Lig. denticul., ein vorderes und hinteres Subarachnoidealspatium abgetrennt. Die hintere Abteilung, in der die hinteren Wurzeln verlaufen, wird durch eine mediane Scheidewand (Septum posticum nach Key und Retzius) mehr oder weniger vollständig in eine rechte und linke Hälfte zerlegt; außerdem liegen die hinteren Wurzeln innerhalb feiner, siebförmig durchlöcherter Häutchen, wodurch abermals partielle Abteilungen des dorsalen Subarachnoidealraumes gebildet werden. Es ist klar, daß in einem so complicierten Hohlraume schon durch allfällige lockere Verklebungen unregelmäßige Absackungen etc. entstehen können, die eine rasche und gleichmäßige Verteilung der injicierten Flüssigkeit sehr hindern werden. Wenn dann auch allmählich durch Diffusion das Anaestheticum sich weiter ausbreiten wird, so kann eben dann doch sehr leicht eine ungenügende oder verspätete Analgesie resultieren. Stadelmann hat sogar bisweilen bei Sektionen den Subarachnoidealraum fast vollkommen verschlossen und

*) Dargestellt nach Hoffmann-Schwalbe.

leer von Flüssigkeit gefunden, während der Subduralraum stark ausgedehnt und mit größeren Quantitäten von Flüssigkeit erfüllt war; Ähnliches fanden Naunyn und Schreiber, in einem Falle auch Jacob.

Trotz sorgfältigster Injektionstechnik werden also Mißerfolge begreiflicherweise nie ganz ausbleiben.

Faßt man unsere Erfahrungen zusammen, so kann man wohl sagen, daß die Medullaranästhesie durch die von Bier und Dönitz inaugurierten Verbesserungen zu einer brauchbaren Methode geworden ist, die bei Einhaltung der ihr gezogenen Grenzen vielfach einen sehr vorteilhaften Ersatz der Narkose bilden wird.

Nicht unerwähnt möchte ich lassen, daß Hildebrandt neuerdings in einer kurzen Übersicht über die Anwendung des Adrenalins in der chirurgischen Praxis beiläufig über einen Todesfall nach der neuen Bier-Dönitzschen Methode berichtet. Er sagt, daß er selbst keine größere Erfahrung über diese Methode habe; es seien jedoch auch hierbei Todesfälle beobachtet worden; so habe ein ihm nahestehender Kollege eine Patientin während einer geburtshilflichen Operation, trotzdem er mit größter Vorsicht genau nach Biers Vorschrift verfahren war, verloren. Es ist im Interesse der Sache dringend zu wünschen, daß dieser Fall in extenso veröffentlicht wird, damit er der allgemeinen Beurteilung zugänglich wird. Solange dies nicht geschehen ist, kann er uns nicht veranlassen, unsere Ansicht von der Ungefährlichkeit der neuen Methode zu ändern. Ich erinnere nur an das Resultat der Kritik, die Tuffier 1901 an 6 angeblich durch das frühere Biersche Verfahren verursachten Todesfällen übte.

Meines Wissens sind Nachprüfungen der Bier-Dönitzschen Methode von anderer Seite bisher nicht veröffentlicht worden. Die in neuester*) Zeit erschienenen Arbeiten über Medullaranästhesie berichten vielmehr über Erfahrungen mit anderen Mitteln, so die umfangreiche Arbeit von Stolz aus der Grazer Frauenklinik über 180 Tropacocaininjektionen an gynäkologisch-geburtshilflichem Material; aus der Klinik Mosetig-Moorhofs referiert Silbermark über 205 Medullaranästhesien, die in der Hauptsache mit Beta-Eucain ausgeführt wurden. Besonderes Interesse erregt die erste deutsche Veröffentlichung (Sonnenburg) über Medullaranästhesien mit Hilfe des

*) Anmerkung bei der Correctur: Die diesjährigen Verhandlungen der deutschen Gesellschaft für Chirurgie, die auch die Medullaranästhesie mit zum Gegenstand hatten, konnten nicht mehr berücksichtigt werden, da die Arbeit schon vorher abgeschlossen war.

neuen französischen Localanästhetikums Stovain. Die medullare Stovainanästhesie zeigt ein wesentlich anderes Bild als die Cocainisation: Die Analgesie tritt außerordentlich rasch ein, scheint aber dafür auch oft rasch wieder zu schwinden; neben der sensiblen Lähmung werden ausgedehnte motorische Störungen beobachtet; auffallend häufig hatte Sonnenburg völlige Mißerfolge, annähernd in 20 Proz. der Fälle. 1 Fall endete tödlich durch eitrige Cerebrospinalmeningitis bei einer schon vorher pyämisch erkrankten Frau; Sonnenburg hält diese Meningitis für eine metastatische und faßt die Injektion nur als ein auslösendes Moment auf. Es ist nicht unwahrscheinlich, daß hierbei die Reizwirkungen, die dem Stovain nach Braun zukommen, eine Rolle gespielt haben. Wesentlich ist es, daß nach den bisherigen Erfahrungen das Stovain es ohne Eintausch besonderer Gefahren ermöglicht, alle Bauchhöhlenoperationen unter Medullaranästhesie auszuführen. Deswegen haben auch wir das Stovain ganz neuerdings in ausgewählten Fällen in Anwendung gezogen; unsere Erfahrungen damit sind aber noch zu gering, um ein Urteil zu erlauben.

Zum Schlusse seien die Protokolle wiedergegeben.

1. Marie S., 55 Jahre. Schwerer Diabetes. Großer Abszeß am rechten Knie. Spaltung, Drainage. Injektion von 0,015 Cocain mit 3 gtt. Suprarenin, gelöst in 1 ccm Liquor cerebrosp., im 4. Intervertebralraum. Anästhesie bis Nabelhöhe vollständig. Erster Wundschmerz nach 5 Stunden. Weder Neben- noch Nachwirkungen.

2. Albin S., 36 Jahre. Malleolarfraktur mit starker Quetschung. Reposition, Gipsverband. Injektion von 0,015 Cocain mit 3 gtt. Suprarenin, gelöst in $^1/_2$ ccm Liquor. After- und Genitalgegend fast sofort analgetisch, Anästhesie dehnt sich dann nur noch auf Füße und Hälfte der Unterschenkel aus. Reposition 10 Minuten post inject. schmerzlos. Nach $2^1/_2$ Stunden Schmerz an der Frakturstelle, nach $5^1/_2$ Stunden Rückkehr der Sensibilität am After. In den nächsten 3 Tagen geringe Temperatursteigerungen etwas über 38^0, die sicher auf die Resorption des großen Blutergusses zurückzuführen waren. Keine Neben- und Nachwirkungen.

3. Ida P., 31 Jahre. Hämorrhoiden. Thermokauterisation. Injektion von 0,015 Cocain mit 3 gtt. Suprarenin, gelöst in 1 ccm Liquor. After, Glutäalgegend, Damm sehr rasch völlig anästhetisch. In den Füßen nur taubes Gefühl, kein Verlust des Schmerzgefühles. Wundschmerz nach 5 Stunden. Keine Neben- und Nachwirkungen.

4. Bertha K., 34 Jahre. Anämisch. Tuberkulöse Beckenfisteln. Ausschabung. Injektion von 2 Cocain-Suprarenin(CS)-Tabletten, gelöst in 5 ccm Liquor, im 4. Intervertebralraum (Ivr.). Dauernd rechte Seitenlage. Analgegend sofort völlig gefühllos, in den Füssen sofort Kribbeln. Nach 10' völlige Anästhesie des rechten Fußes und Unterschenkels, teilweise Analgesie des linken Beines. Unvollständige Analgesie des Fistelbezirks (Glutäal-

gegend). Nach 20' keine Änderung, daher Narkose. Keine Neben- noch Nachwirkungen.

5. Paul M., 35 Jahre. Abszeß am Oberschenkel bei chronischer Osteomyelitis. Spaltung, Ausschabung. Injektion von 2 CS-Tabletten, in 5 ccm Liquor gelöst, im 2. Ivr. Analgesie und Thermanästhesie bis zum Lig. Pouparti und Analgegend. Trochantergegend sensibel. Berührungen werden überall gefühlt. Operation schmerzlos. Wundschmerz nach $3^1/_2$ Stunden. Keine Neben- noch Nachwirkungen.

6. Gustav W., 19 Jahre. Unguis incarnatus. Extraktion des Nagels, Excision des Nagelfalzes. Injektion von 1 CS-Tablette, gelöst in 5 ccm Liquor, im 2. Ivr. Analgesie bis zum Lig. Pouparti. Wundschmerz nach $1^1/_2$ Stunden. 5 Minuten nach Injektion leichte Übelkeit ohne Pulsveränderung. Keine Nachwirkungen.

7. Karl O., 50 Jahre. Malleolarfraktur rechts. Reposition, Gipsverband. Injektion von 2 CS-Tabletten, gelöst in 5 ccm Liquor, im 3. Ivr. in rechter Seitenlage. Nach 3 Minuten Bewegungen am frakturierten Fuße völlig schmerzlos, dabei fühlt Patient deutlich die Crepitation! Nadelstiche zu dieser Zeit stellenweise noch schmerzhaft. Nach 13' rechtes Bein völlig analgetisch bis Nabelhöhe, linke Seite unvollständig analgetisch. Nach 30' beide Beine völlig analgetisch bis 3 Finger breit unterhalb des Nabels. Wundschmerz nach $3^3/_4$ Stunden. Keine Neben-, keine Nachwirkungen.

8. Friedrich M., 41 Jahre. Metatarsaltuberkulose links. Exarticulation von Metatarsus I und II. Injection von 2 CS-Tabletten, in 5 ccm gelöst, im 2. Ivr. Vollständige Analgesie bis zur 2. Rippe. Wundschmerz nach $3^1/_4$ Stunden. Weder Neben- noch Nachwirkungen.

9. Karl H., 21 Jahre. Abszeß am rechten Gesäß. Spaltung. Injektion von 2 CS-Tabletten, in 2 ccm gelöst, im 3. Ivr. in rechter Seitenlage. Liquor fließt, leicht blutig tingiert, sehr langsam ab. Rasch eintretende Analgesie des Dammes. (Sensibilität weiterhin nicht mehr geprüft). 20' post inject. plötzlich, nachdem kurz vorher Kribbeln im rechten Arm geklagt worden war, Übelkeit, Schweißausbruch, Blässe, Collaps; nach 1—2' rasche Erholung. Keine Nachwirkungen. Wundschmerz nach $4^1/_2$ Stunden.

10. Wilhelm K., 34 Jahre. Phlegmone am Unterschenkel. Spaltung. Injektion von 2 CS-Tabletten, in 5 ccm Liquor gelöst, im 3. Ivr. Anästhesie bis unterhalb des Nabels. Wundschmerz nach 5 Stunden. Weder Neben- noch Nachwirkungen.

11. Wilhelm J., 63 Jahre. Diabetes. Gangrän am linken Fuß. Amputatio cruris. Injektion von 2 CS-Tabletten, gelöst in 5 ccm NaCl-Lösung (da Liquor spärlich abtropft), im 3. Ivr. Völlige Anästhesie fast bis Nabelhöhe. Patient schläft teilweise während der Operation! Wundschmerz nach $2^1/_2$ Stunden. Keine Neben-, keine Nachwirkungen.

12. Richard L., 44 Jahre. Hämorrhoiden. Thermokauterisation. Injektion von 1 CS-Tablette, in 5 ccm gelöst, im 3. Ivr. Liquor tropft rasch ab. Analgegend völlig anästhetisch. Tastgefühl der Beine vorhanden. Wundschmerz nach 2 Stunden. Weder Neben- noch Nachwirkungen.

13. Gustav S., 36 Jahre. Complicierte Kniegelenkverletzung (Zerreissung des Lig. patellae). Breite Eröffnung des Gelenks. Naht des Ligaments und der Kapsel. Injektion von 2 CS-Tabletten, in 5 ccm Liquor gelöst,

im 2. Ivr. Völlige Anästhesie bis Lig. Pouparti. 10' post inject. rasch vorübergehende Übelkeit, kein Erbrechen. Wundschmerz nach $4^1/_4$ Stunden. Keine Nachwirkungen.

14. Otto J., 22 Jahre. Periurethraler Abszeß. Spaltung. Injektion von 1 CS-Tablette, gelöst in 5 ccm Liquor, im 3. Ivr. Keine Parästhesien, Beine bleiben empfindlich. Damm analgetisch. Weder Neben- noch Nachwirkungen.

15. Moritz H., 39 Jahre. Zermalmung des rechten Mittelfußes. Lisfranc. Injektion von 2 CS-Tabletten, gelöst in NaCl-Lösung (es fließt sehr wenig Liquor ab), im 3. Ivr. Anästhesie bis Lig. Poup. Beim Fassen und Unterbinden von Gefässen ab und zu leichte Schmerzempfindung. Wundschmerz nach 4 Stunden. Weder Neben- noch Nachwirkungen.

16. Idem. Wunde septisch, daher Amputatio cruris Injektion von 0,02 Cocain mit 6 gtt. Suprareninlösung (1 : 1000), gelöst in 5 ccm leicht abfließenden Liquors, im 2. Ivr. Verhalten der Anästhesie genau wie bei 15. Nach 10 Minuten etwas Schweißausbruch. Keine Nachwirkungen.

17. Minna W., 44 Jahre. Elend, anämisch. Fungus genu sin. Amputatio femoris. Injektion von 2 CS-Tabletten in 3 ccm Liquor + 2 ccm NaCl-Lösung (da Liquor langsam ausfließt), im 2. Ivr. Nach 4' völlige Analgesie der Beine bis Mitte zwischen Nabel und Symphyse. Etwa 30' post inject. kurzdauerndes Erbrechen. Wundschmerz nach 2 Stunden. Keine Nachwirkungen.

18. Marie K., 19 Jahre. Elend, anämisch. Abszeß am rechten Oberschenkel; Spaltung, Drainage. Injektion von 2 CS-Tabletten, in $2^1/_2$ ccm Liquor, der langsam ausfließt, gelöst, im 2. Ivr. Totale Analgesie der Beine. Wundschmerz nach $2^1/_4$ Stunden. Weder Neben- noch Nachwirkungen.

19. Wilhelm T., 45 Jahre. Hernia inguinalis ext. Bassini. Injektion von 2 CS-Tabletten in $2^1/_2$ ccm Liquor (rasches Ausfließen), im 2. Ivr. Haut analgetisch bis zur Mitte zwischen Nabel und Symphyse. Operieren in der Tiefe schmerzhaft, besonders Zerren am Peritoneum parietale, doch kommt man ohne Narkose aus. 20' post inject. Erbrechen; der Brechreiz hält dann etwa 10' an. Keine Nachwirkungen.

20. Otto H., 16 Jahre. Abszeß an der rechten Wade. Spaltung. Injektion von 2 CS-Tabletten, gelöst in 5 ccm Liquor (rasches Ausfließen), im 3. Ivr. Analgesie bis etwas über lig. Poup. 20' post inject. geringer Schweißausbruch. Wundschmerz nach $4^1/_2$ Stunden. Keine Nachwirkungen.

21. Moritz H., 39 Jahre (cf. 15 und 16). Nachresektion am Unterschenkelstumpf. Injektion von 2 CS-Tabletten, in 5 ccm Liquor (mäßig rasches Ausfließen), im 3. Ivr. Vollkommene Analgesie bis Lig. Poup. Wundschmerz nach $4^1/_2$ Stunden. Weder Neben- noch Nachwirkungen.

22. Martha B., 21 Jahre. Hämorrhoiden. Thermokanterisation. Injektion von 1 CS-Tablette, gelöst in $2^1/_2$ ccm Liquor (rasches Ausfließen), im 3. Ivr. Analgesie bis zum Lig. Pouparti! Weder Neben- noch Nachwirkungen.

23. Max B., 41 Jahre. Complicierte Unterschenkelfraktur. Débridement, Knochennaht. Injektion von 2 CS-Tabletten, gelöst in $2^1/_2$ ccm

Liquor (sehr rasches Ausfließen), im 3. Ivr. Völlige Analgesie der Beine. Nach 1 Stunde ist ein Hautschnitt am Knie schmerzhaft. Weder Neben- noch Nachwirkungen.

24. Wilhelm K., 34 Jahre. Hautdefekt am Unterschenkel. Transplantation. Injektion von 2 CS-Tabletten, gelöst in 3 ccm Liquor (rasches Ausfließen) im 3. Ivr. Völlige Analgesie der Beine. Weder Neben- noch Nachwirkungen.

25. Rudolf Z., 58 Jahre. Fistula ani. Spaltung. Injektion von 1 CS-Tablette in $2^1/_2$ ccm (mittelrasches Ausfließen des Liquor) im 4. Ivr. Analgesie des Dammes. Weder Neben- noch Nachwirkungen.

26. Hermann B., 47 Jahre. Gumma recti (verjaucht). Ausschabung. Injektion von 1 CS-Tablette in $2^1/_2$ ccm Liquor (mittelrasches Ausfließen) im 2. Ivr.; bei der Injektion geht durch ein Versehen ein Teil verloren. Die Analgesie ist nicht ganz vollständig, doch bedarf es keiner Narkose. Weder Neben- noch Nachwirkungen.

27. Albin H., 28 Jahre. Fistel am Oberschenkel (Osteomyelitis). Ausschabung. Injektion von 2 CS-Tabletten, gelöst in $2^1/_2$ ccm Liquor (rasches Ausfließen), im 4. Ivr. Da nach 15' noch keine brauchbare Analgesie eingetreten ist, wird Frühnarkose eingeleitet. Nach 45', als Patient wieder völlig aufgewacht ist, Analgesie der Füsse, Unterschenkel und des Dammes, bedeutende Herabsetzung am Oberschenkel. Keine Nebenwirkungen. Nach 24 Stunden setzen mäßig starke Kopfschmerzen und Ohrensausen ein, die mehrere Tage anhalten.

28. Carl F., 27 Jahre. Unguis incarnatus. Extraction des Nagels und Excision des Nagelfalzes. Injektion von 2 CS-Tabletten, in $2^1/_2$ ccm Liquor (rasches Ausfließen) gelöst, im 2. Ivr. Völlige Analgesie bis 3 Finger breit unterhalb der Brustwarzen. 15' post inject. langdauerndes Erbrechen und Schweißausbruch. Puls unverändert. Wundschmerz nach $1^1/_2$ Stunden. Keine Nachwirkungen.

29. Anna W., 49 Jahre. Hauttuberkulose am linken Fuß. Ausschabung, Thermokauterisierung. Injektion von 2 CS-Tabletten in 5 ccm Liquor (sehr rasches Ausfließen), im 2. Ivr. Analgesie bis Lig. Pouparti. Weder Neben- noch Nachwirkungen.

30. Ernst H., 35 Jahre. Alte Oberschenkelosteomyelitis. Ausschabung. Injektion von 2 CS-Tabletten, in 3 ccm Liquor (rasches Ausfließen) gelöst, im 3. Ivr. Analgesie bis Lig. Poup. Wundschmerz nach 3 Stunden. Weder Neben- noch Nachwirkungen.

31. Hedwig R., 22 Jahre. Sehr elend und anämisch. Tuberkulöse Striktur des Rectums und Peritoneal-Tuberculose an der Flexura sigmoidea. Nach Resektion des Kreuzbeines Resektion des Rectums und weitgehende Resektion der Flexura sigmoid. Injektion von 2 CS-Tabletten, gelöst in $3^1/_2$ ccm Liquor (sehr rasches Ausfließen), im 4. Ivr. in rechter Seitenlage. Patientin behält diese Lage auch bei. Zu Beginn der Operation, 15' post inject., ist das rechte Bein und die rechte Gesäßhälfte analgetisch, die linke Seite nicht. Es wird daher eine flache Äthernarkose eingeleitet, die nach wenigen Minuten wieder weggelassen wird. Unterdessen ist die Analgesie vollständig geworden und die Operation wird, ohne Narkose weiter geführt. Nur während des Herunterziehens der Flexur wird später noch

etwas Äther gebraucht. Im ganzen wurden während der 3stündigen Operation nur 50 ccm Äther verwandt.

32. Luise G., 28 Jahre. Vitium cordis, Herzschwäche, Anämie. Parametritisches Beckenexsudat. Elytrotomie, Drainage. Injektion von 2 CS-Tabletten, gelöst in 5 ccm Liquor (rasches Ausfließen), im 3. Ivr. Analgesie bis Mitte zwischen Nabel und Symphyse. Sphincterlähmung. Weder Neben- noch Nachwirkungen.

33. Oskar W., 37 Jahre. Hygrom am Großzehenballen. Exstirpation. Injektion von 2 CS-Tabletten, in $2^1/_2$ ccm Liquor (rasches Ausfließen) gelöst, im 3. Ivr. Nach 10' noch keine Analgesie. Nach 15 Minuten kann die Operation begonnen werden. Nach 30 Minuten Anästhesie bis zu den Brustwarzen. Weder Neben- noch Nachwirkungen.

34. Paul M., 35 Jahre. Alte Osteomyelitis am rechten Oberschenkel. Abszeßspaltung. Injektion von 2 CS-Tabletten, in 5 ccm liquor gelöst, im 4. Ivr. Sehr rasches Auftreten von Parästhesien und dann Analgesie der Beine. Nach 35' völlige Analgesie bis zum Rippenbogen, darüber ausgedehnte hypästhetische Zone. Sphincterlähmung. 15' post inject. Blässe des Gesichtes, Schweißausbruch, kurzdauernder Brechreiz. Nach 35' noch Blässe des Gesichtes und geringe Füllung des Pulses. Keine Nachwirkungen.

35. Otto J., 46 Jahre. Papillome am Anus. Excision. Injektion von 1 CS-Tablette, gelöst in $2^1/_2$ ccm Liquor (rasches Ausfließen), im 4. Ivr. Völlige Analgesie bis Lig. Poup., die nach 1 Stunde anfängt zurückzugehen. Wundschmerz nach 2 Stunden. Weder Neben- noch Nachwirkungen.

36. Leo H., 45 Jahre. Hämorrhoiden. Thermokauterisation. Injektion von 1 CS-Tablette, gelöst in 4 ccm Liquor (rasches Ausfließen), im 4. Ivr. Völlige Analgesie des Dammes, Herabsetzung an den Beinen. Weder Nebennoch Nachwirkungen.

37. Max B., 41 Jahre. Knochennekrose am Unterschenkel. Sequestrotomie. Injektion von 2 CS-Tabletten, in 5 ccm Liquor gelöst (nach Hustenstoß rasches Ausfließen), im 3. Ivr. Analgesie bis handbreit unterhalb des Lig. Pouparti. Nach 20' kurzdauernde Übelkeit. Am Abend des Operationstages Klagen über Kopfschmerzen und leichte Nackensteifigkeit; diese halten mehrere Tage an.

38. Minna Z., 39 Jahre. Completter Defekt des Dammes nach früherer Geschwulstexstirpation. Dammplastik. Injektion von 1 CS-Tablette, gelöst in $2^1/_2$ ccm Liquor (rasches Ausfließen), im 3. Ivr. Operation (Dauer $2^1/_4$ Stunden) schmerzlos. Bei Beendigung der Operation kehrt die Sensibilität wieder. Weder Neben- noch Nachwirkungen.

39. Friederike T., 46 Jahre. Vereiterung des linken Kniegelenks. Drainage. Injektion von 2 CS-Tabletten, gelöst in 5 ccm Liquor, im 4. Ivr. Nach 15' unvollständige Analgesie des Dammes, volle Schmerzempfindlichkeit der Beine. Nach 20' nur geringe Herabsetzung am linken Fuß. Einleitung der Narkose. Nach 1 Stunde nur Analgesie des Dammes. Weder Neben- noch Nachwirkungen.

40. Hermann B., 47 Jahre (cf. 26). Sehr elend, anämisch. Verjauchtes Gumma recti. Ausschabung. Injektion von 1 CS-Tablette, in $2^1/_2$ ccm Liquor gelöst (langsames Ausfließen), im 3. Ivr. Analgesie der Analgegend. Weder Neben- noch Nachwirkungen.

41. Anna B., 24 Jahre. Hämorrhoiden. Thermokauterisierung. Injektion von 2 CS-Tabletten, in 5 ccm Liquor gelöst (rasches Ausfließen), im 4. Ivr. Analgesie des Dammes. Wundschmerz nach 2 Stunden. Weder Neben- noch Nachwirkungen.

42. Gottlob K., 72 Jahre. Marasmus senilis. Prostatahypertrophie. Prostatectomia perinealis. Injektion von $1\frac{1}{2}$ CS-Tabletten, gelöst in 4 ccm blutig gefärbten Liquors (mäßig rasches Ausfließen), im 3. Ivr. Sofort nach der Injektion Katheterismus schmerzlos. Operation völlig schmerzlos. Patient schläft meist. Weder Neben- noch Nachwirkungen.

43. Wilhelm K., 47 Jahre. Abszeß am linken Oberschenkel. Spaltung. Injektion von 2 CS-Tabletten, gelöst in 5 ccm Liquor (mäßig rasches Ausfließen), im 3. Ivr. in linker Seitenlage. Starke Parästhesien in beiden Beinen sogleich nach der Injektion. Nach 20' Analgesie des ganzen rechten Beines, des linken Beines nur bis zum Knie. Nach 25' Frühnarkose. Nach 50', als Patient wieder vollständig wach ist, ist die Analgesie auf der rechten Seite bis zur Mitte des Rumpfes, links gar nicht vorgeschritten. Weder Neben- noch Nachwirkungen.

44. Christiane S., 68 Jahre. Decrepid. Metatarsaltuberkulose. Resektion des 4. und 5. Metatarsus. Injektion von 2 CS-Tabletten, gelöst in 5 ccm Liquor, im 3. Ivr. Analgesie bis Lig. Poup. Wundschmerz nach 4 Stunden. 40' post inject. lang anhaltende Übelkeit und Brechreiz. Keine Nachwirkungen.

45. Hugo K., 26 Jahre. Osteomyelitis femor. sin. Plombierung einer Knochenhöhle mit Knochenkohle. Injektion von 2 CS-Tabletten, gelöst in 2 ccm Liquor, im 3. Ivr. Punktion sehr schwierig, gelingt erst nach vielen Versuchen. Sehr langsames Ausfließen. Unmittelbar vor der Injektion fließt nichts mehr aus. Keine Analgesie. Frühnarkose. Keine Nebenwirkungen. 5 Tage anhaltender Kopfschmerz mäßigen Grades.

46. Alfred K., 19 Jahre. Complicierte Abreißung des Quadriceps von der Patella. Freilegung des Gelenkes, Ausräumung des Blutergusses, Naht. Injektion von 2 CS-Tabletten, gelöst in 4 ccm Liquor, im 3. Ivr. Punktion außerordentlich schwierig. Analgesie bis Lig. Pouparti. Nach 30' kurzdauernde leichte Übelkeit ohne Brechreiz. Am Tage nach der Operation Kopfschmerz, Erbrechen; Temperatur 38,9°. Am nächsten Tage beschwerdefrei; Temperatur 37,8°. Am 3. Tage völlig fieberfrei. Aseptischer Wundverlauf.

47. Martha R., 30 Jahre. Abszeß am linken Unterschenkel. Spaltung. Injektion von 2 CS-Tabletten, gelöst in $2\frac{1}{2}$ ccm Liquor (rasches Ausfließen), im 4. Ivr. Analgesie bis Lig. Pouparti. Weder Neben- noch Nachwirkungen.

48. Paul S., 18 Jahre. Anämisch. Osteomyelitis femor. sin. Sequestrotomie. Injektion von 2 CS-Tabletten, gelöst in 5 ccm Liquor (rasches Ausfließen, Punktion leicht), im 4. Ivr. Analgesie bis Lig. Poup. Der Esmarchsche Schlauch wird bei Beendigung der Operation ($1\frac{1}{4}$ Stunde) unangenehm empfunden. Keine Nebenwirkungen. Einige Tage Kreuzschmerzen an der Injektionsstelle. Nach der Nahrungsaufnahme am 1. und 2. Tage Erbrechen.

49. Karl H., 62 Jahre. Schwere Arteriosklerose. Emphysem. Gangrän des linken Fußes. Amputatio femoris. Injektion von 2 CS-Tabletten,

gelöst in 4 ccm Liquor (langsames Ausfließen), im 3. Ivr. Analgesie bis Lig. Pouparti. Weder Neben- noch Nachwirkungen.

50. Otto K., 31 Jahre. Hämorrhoiden. Thermokauterisation. Injektion von 1 CS-Tablette, gelöst in $2^1/_2$ ccm Liquor (rasches Ausfließen), im 3. Ivr. Analgesie bis Lig. Pouparti. Wundschmerz nach $2^1/_2$ Stunden. Weder Neben- noch Nachwirkungen.

51. Anton K., 82 Jahre. Marasmus. Phlegmone am rechten Fuß. Spaltung. Injektion von 2 CS-Tabletten, gelöst in 5 ccm Liquor, im 3. Ivr. Analgesie bis Lig. Pouparti. Weder Neben- noch Nachwirkungen.

52. Franz A., 31 Jahre. Sarcoma prostatae. Exploration mit dem Katheter und per rectum. Injektion von 2 CS-Tabletten, gelöst in 5 ccm Liquor, im 3. Ivr. Nach 15' kurzdauerndes Erbrechen. Keine Nachwirkungen.

53. Emilie G., 55 Jahre. Varicen am Oberschenkel. Exstirpation. Injektion von 2 CS-Tabletten, in $2^1/_2$ ccm Liquor (mäßig rasches Ausfließen), im 3. Ivr. Analgesie bis zum Nabel. Weder Neben- noch Nachwirkungen.

Literaturverzeichnis.

1. Aducco cit. nach Braun.
2. Bier, Versuche über Cocainisierung d. Rückenmarks. Deutsche Zeitschr. f. Chir. Bd. 51. S. 361.
3. Derselbe, Bemerkungen zur Cocainisierung des Rückenmarkes. Münchener med. Wochenschr. 1900. Nr. 36.
4. Derselbe, Weitere Mitteilungen über Rückenmarksanästhesie. Archiv f. klin. Chir. Bd. 64. Heft 1.
5. Derselbe, Weitere Erfahrungen über die Rückenmarksanästhesie. Verhandlgn. d. deut. Gesellsch. f. Chir. 1901.
6. Bier und Dönitz, Rückenmarksanästhesie. Münchener med. Wochenschr. 1904. Nr. 14.
7. Billon, Sur un médicament nouveau, le chlorhydrate d'amyléine. Acad. de méd. 29. März 1904.
8. Braun, Die Localanästhesie. 1905.
9. Cathelin, Détermination des divers équivalents de la cocaine injectée directement sur le bulbe du chien. Arch. de méd. expér. T. XIV. p. 257.
10. Crile, An experimental and clinical research into cocain and eucain. Journ. of the amer. med. assoc. 1902. Febr.
11. Dönitz, Cocainisierung des Rückenmarkes unter Verwendung von Adrenalin. München. med. Wochenschr. 1903. Nr. 34.
12. Eden, Tierversuche über Rückenmarksanästhesie. Deutsche Zeitschr. f. Chir. Bd. 67. S. 37.
13. Guinard, Technique nouvelle de la rachicocainisation. Gaz. des hôp. 1901. Nr. 79.
14. Hildebrandt, Praktische Ergebnisse aus dem Gebiete der Chirurgie. Die Anwendung des Adrenalins in d. chir. Praxis. Berliner klin. Wochenschr. 1905. Nr. 1.
15. Hoffmann-Schwalbe, Lehrbuch der Anatomie des Menschen. 2. Bd. 2. Abteilg.

16. Jacob, Duralinfusion. Berl. klin. Wochenschr. 1898. Nr. 21/22.
17. Kamann, Kasuistischer Beitrag zur Eklampsie. München. med. Wochenschr. 1902. Nr. 20.
18. Kozlowski, Über ein neues Verfahren bei der Lumbalpunktion. Centralbl. f. Chir. 1902. Nr. 45.
19. Marinescu, Intraarachnoideale Einspritzungen mit Cocain gegen schmerzhafte Nervenkrankheiten. Spitalul. XXII. 1. 2. p. 5. 1902. (Ref. Schmidt's Jahrb. Bd. 274. S. 176/77.
20. Merkel, Handbuch d. topogr. Anatomie. Bd. II.
21. Mori, Das Verhalten des Blutdruckes bei der Lumbalanästhesie. Deutsche Zeitschr. f. Chir. Bd. 74. S. 173.
22. Mosso cit. nach Braun.
23. Münnich, Zur operativen Behandlung der Prostatahypertrophie. Beiträge zur klin. Chir. Bd. 44. Heft 2.
24. Naunyn-Schreiber cit. nach Jacob.
25. Reclus, Méthode de Bier. Bull. de l'acad. de méd. 1901. Nr. 11.
26. Silbermark, Über Spinalanalgesie. Wiener klin. Wochenschr. 1904. Nr. 46.
27. Sonnenburg, Rückenmarksanästhesie mittels Stovain. Deutsche med. Wochenschr. 1905. Nr. 9.
28. Stadelmann cit. nach Jacob.
29. Stolz, Die Spinalanalgesie mit besond. Berücksichtigung ihrer Verwendung in der Gynäkologie u. Geburtshülfe. Archiv f. Gyn. Bd. 73. S. 558.
30. Stumme, Unsere Erfahrungen über die Cocainisierung des Rückenmarks nach Bier. Beitr. z. klin. Chir. 1902. Bd. 35. Heft 2.
31. Thies, Wird die Giftigkeit des Cocains durch Combination mit Adrenalin herabgesetzt? Deutsche Zeitschr. f. Chir. Bd. 74. S. 434.
32. Trzebicky, Zur Cocainisierung des Rückenmarks nach Bier. Wiener klin. Wochenschr. 1901. Nr. 22.
33. Tuffier cit. nach Stolz.
34. Vuillet, Über Anästhesie nach subarachnoidealer Cocaininjection in den Lumbalsack des Rückenmarkes. Therap. Monatshefte Dez. 1900.
35. Zahradnicky, Über medullare Anästhesie. Wiener med. Wochenschr. 1902. Nr. 44—47.

VI.

Aus der chirurgischen Klinik in Leipzig.
(Dir.: Geh. Med.-R. Prof. Dr. Trendelenburg.)

Zwei Fälle von Volvulus des Meckelschen Divertikels.

Von
Dr. Fehre,
K. S. Stabsarzt, vormals kommandiert zur Klinik.

An der chirurgischen Klinik zu Leipzig kamen im letzter Zeit kurz hintereinander zwei Fälle unter dem Krankheitsbilde der Peritonitis bezw. des akuten Darmverschlußes zur Beobachtung, als deren Ursache die sofort ausgeführte Operation Gangrän eines Meckelschen Divertikels infolge Volvulus desselben ergab.

Die Veröffentlichungen, namentlich der letzten Jahre haben, gezeigt, daß die Erkrankungen des Meckelschen Divertikels, meist als akuter Darmverschluß, seltener als Divertikulitis, analog der Appendicitis, nicht so selten sind, als man früher glaubte und bei einem an sich bereits eine Anomalie darstellenden Organ wohl annehmen könnte. Während noch in der Mitte des vorigen Jahrhunderts Albers angibt, daß auf 1000 Sektionen ein Meckelsches Divertikel vorkomme, haben neuere Untersuchungen der englischen anatomischen Gesellschaft auf ca. 50 Leichen ein Divertikel festgestellt, ein Resultat, welches mit dem von Hilgenreimer aus einer Zusammenstellung der Beobachtung von 7 Autoren an beinahe 5000 Leichen ungefähr übereinstimmt; danach kommt auf je 54 Leichen ein Meckelsches Divertikel.

Außer zahlreichen kleineren Veröffentlichungen und kasuistischen Mitteilungen sind u. a. namentlich von Leichtenstern, Neumann, Boldt, Ketteler, Bérard und Delore und Eckehorn eingehende Arbeiten mit kasuistischen Zusammenstellungen über die Erkrankungen dieses Darmanhängsels erschienen; insbesondere aber hat Hilgenreimer in zwei Veröffentlichungen den

Darmverschluß durch das Meckelsche Divertikel und die Entzündung und Gangrän desselben einer umfassenden Bearbeitung unterzogen. Ausführliche Angabe der einschlägigen Literatur ist daselbst beigefügt.

Die beiden an der Leipziger Klinik beobachteten Fälle hatten folgenden Verlauf.

1. A. Magdalena, 15 Jahre alt; die Eltern sind beide an Lungenschwindsucht gestorben; als Schulkind hatte die Patientin Masern und Scharlach gehabt, war sonst aber immer gesund und hat nie Beschwerden seitens der Verdauung oder des Unterleibes gehabt.

Am 3. 12. 1903 bekam sie ohne erkennbare Veranlassung Schmerzen im ganzen Leib; am 4. 12. legte sie sich zu Bett und hatte mehrmaliges Erbrechen. Der Zustand besserte sich, so daß sie nach 4 Tagen wieder aufstehen konnte; auch nach dem Aufstehen hatte sie noch Schmerzen im Leib und der Stuhlgang war unregelmäßig, meist etwas verstopft, bis am 26. 12. 1903 plötzlich wieder heftige Schmerzen auftraten, die sich namentlich auf die Gegend unterhalb des Nabels in der Mitte des Leibes lokalisierten; es trat mehrmaliges Erbrechen sauerschmeckender grünlicher Massen auf. Der Stuhlgang war in den folgenden Tagen verstopft, aber nicht völlig angehalten, es trat Fieber ein und am 31. 12. 1903 nachmittags wurde die Patientin der Klinik zugeführt.

Sie war ein leidlich genährtes Mädchen, etwas benommen und von schwerkrankem, fieberhaften Aussehen. Die Temperatur betrug 38,6, der Puls war 156 und klein. Herz und Lungen waren gesund, der Urin normal.

Sie klagte über heftige Schmerzen im Leibe dicht oberhalb der Symphyse. Der Leib war nicht sehr aufgetrieben, mäßig gespannt, überall druckempfindlich, namentlich aber zwischen Nabel und Symphyse; an keiner Stelle war abnorme Resistenz oder Dämpfung nachzuweisen; es bestand Aufstoßen, aber kein Erbrechen, der letzte Stuhl war vor 2 Tagen entleert worden; per vaginam war nichts Abnormes zu fühlen, es bestanden z. Z. die ersten Menses.

Da der Zustand eine beginnende Peritonitis diagnostizieren ließ und in Ermangelung anderer Anhaltspunkte als zunächstliegendes an eine vom Wurmfortsatz ausgehende Entzündung gedacht wurde, wurde noch am selben Abend zur Operation geschritten. In Chloroformnarkose wurde zunächst rechts neben dem Rektus incidiert, bei Eröffnung der Bauchhöhle fand sich ein wenig eitrig-seröses Exsudat und geringe allgemeine peritonitische Erscheinungen, der Wurmfortsatz selbst war jedoch frei von besonderer Entzündung und konnte nicht der Ausgangspunkt gewesen sein; die rechte Tube war gerötet — wohl infolge der Menses, — im Parametrium war ebenfalls keine Entzündung vorhanden. Hierauf wurde in der Mittellinie unterhalb des Nabels incidiert und aus der Tiefe gegen den Douglasschen Raum zu nach Lösung einiger leichter Verklebungen ein prallgespanntes gangränöses Meckelsches Divertikel hervorgeholt, welches an seinem Darmansatz vollständig um seine Längsachse gedreht war. Dasselbe war von wurstförmiger Gestalt, 18 cm lang, an seiner breitesten Stelle

6 cm im Durchmesser und endigte frei; ein Mesenteridum war nicht vorhanden. Der Darm, von dem das Divertikel entsprang war nicht gangränös und nicht geknickt oder abgeschnürt, so daß die Darmpassage mechanisch nicht gesperrt war.

Das Divertikel wurde abgetragen und der Darm durch Lembertnähte geschlossen. Zu beiden Seiten des Abdomens in der Axillarlinie und vom Douglasschen Raum nach der Scheide wurden Drainageöffnungen angelegt, die Bauchhöhle mit warmer physiologischer Kochsalzlösung ausgiebig durchspült, die Incisionswunden durch Nähte verkleinert und in sämtliche Öffnungen Drains eingelegt.

Die Inspektion des Divertikels zeigte nirgends eine Perforation desselben; in der nach dem Darm zu gelegenen Hälfte war die Schleimhaut zum Teil durch Gangräne zerstört. Es war gefüllt mit reichlichem blutgefärbten, breiigen Darminhalt, ein Fremdkörper war nicht darin enthalten.

Die Heilung nahm günstigen Verlauf; das Erbrechen und Aufstoßen sistierten nach der Operation, das Fieber fiel bald ab und am 5. Tage erfolgte der erste Stuhl auf Einlauf und von da ab spontan. Die anfänglich reichliche Eitersekretion versiegte allmählich und gegen Ende Februar war vollständige Vernarbung der Bauchwunden eingetreten, so daß die Patientin das Bett verlassen konnte.

2. H. Otto, 21 Jahre alt, Schlosser, war bisher immer gesund gewesen und hatte auch nie Beschwerden oder Schmerzen im Leibe gehabt.

Am 18. 2. 04 nachmittags gegen 4 Uhr bekam er plötzlich ohne besondere Veranlassung heftige Schmerzen im Leibe, anfangs rechts, dann aber nur um den Nabel herum lokalisiert. Er mußte sofort die Arbeit unterbrechen und konnte nur mit Mühe nach Hause gehen. In der Nacht, etwa 9 Stunden nach dem ersten Schmerzenfall, trat Erbrechen auf, welches sich im Laufe des 19. 2. 04 noch dreimal wiederholte. Winde waren angeblich seit dem 18. 2. nachmittags nicht mehr abgegangen; er wurde am 19. 2. 04 nachmittags mit der Diagnose „Darmverschluß“ in die Klinik gebracht.

Der Patient war ein kräftiger, junger Mann, sah nicht verfallen aus und machte überhaupt keinen besonders schwerkranken Eindruck. Der Puls war etwas beschleunigt aber kräftig. Herz und Lungen waren gesund, der Urin normal.

Das Abdomen war leicht tympanitisch und druckempfindlich, die Bauchdecken waren rechts etwas mehr gespannt, abnorme Dämpfung war jedoch nirgends nachzuweisen. Die Leberdämpfung war vorhanden, ein Sichstellen von Darmschlingen konnte nicht beobachtet werden.

Da die Möglichkeit einer ganz frischen Perforativperitonitis vorliegen konnte, wurde noch am 19. 2. abends die Laparotomie in Chloroformnarkose vorgenommen. Es wurde zunächst in der rechten Seite des Abdomens incidiert und der Wurmfortsatz aufgesucht; derselbe war jedoch frei von Entzündung, auch sonst waren keine allgemeinen peritonistischen Erscheinungen wahrzunehmen. Beim weiteren Abtasten konnte jedoch nach oben und medianwärts eine Tumor gefühlt werden. Um denselben beizukommen, wurde in der Mittellinie, links am Nabel vorbei incidiert und nachdem das Netz zurückgeschoben war, konnte ein schwarzblaurotes prallgefülltes Darmstück hervorgeholt werden. Dasselbe erwies sich als ein am Nabel

adhärentes Meckelsches Divertikel, welches sich 360° um seine Längsachse gedreht hatte, so daß am Darm- und Nabelansatz Abschnürung eingetreten war. Ein nach dem Divertikel ziehendes Mesenteridum war durch die Torsion straff um den Stiel des Divertikels gespannt und hatte die Abschnürung verstärkt. Der ab- und der zuführende Schenkel der Darmschlinge, an der das Divertikel saß, waren am Mesenterium durch einige narbige Stränge verwachsen. Nirgends war eine Abknickung oder Torsion des Darmrohres vorhanden. Die Gangrän erstreckte sich lediglich auf das Divertikel; die benachbarten Darmpartien waren, abgesehen von leichten peritonitischen Erscheinungen, frei von Veränderungen. Das Divertikel wurde am Darm und Nabel abgelöst und entfernt, der Darm in der Längsrichtung durch Lembertnähte verschlossen. Die Laparotomiewunde in der rechten Seite wurde vollständig und die in der Mittellinie bis auf eine auf die Darmnaht gelegte Gazedrainage geschlossen.

Das Divertikel war 12 cm lang und 5 cm breit und mit reichlichem, breiigen, blutig gefärbten Darminhalt gefüllt, die Schleimhaut war nirgends zerstört.

Der Patient hatte sich am anderen Tage von der Operation erholt, klagte aber über Hustenreiz und hustete etwas zähes schleimigeitriges Sputum aus.

Am übernächsten Tage jedoch trat wiederholtes Erbrechen auf, das Abdomen war aufgetrieben und Winde waren nicht abgegangen.

Am 22. 2. wurde daher in Chloroformnarkose das Abdomen nochmals geöffnet, um die Stenose aufzusuchen. Eine absolute Stenose war jedoch nicht vorhanden, nur die Stelle der Darmnaht, wo das Divertikel gesessen hatte, war etwas enger. Die Schlingen oberhalb waren gebläht, unterhalb collabiert. Das untere Ende des geblähten Darmes wurde im unteren Wundwinkel in die Bauchwand eingenäht und geöffnet und die Bauchwunde wieder geschlossen.

Der Patient erholte sich jedoch nicht wieder; der Puls wurde kleiner und frequenter, es trat Aufstoßen, aber kein Erbrechen ein und in der Nacht zum 23. 2. 04 erfolgte der Exitus letalis.

Die Obduktion ergab außer einer leichten Aspirationspneumonie eine fibrinös-eitrige allgemeine Peritonitis. Die Darmnaht hatte gehalten und saß ca. 85 cm von der Ileoicöcalklappe entfernt. Von der Nahtstelle zogen im Mesenterium mehrere bindegewebige Verdickungen des Peritoneums nach der Mitte der Flexura sigmoidea und im Mesokolon der letzteren ebenfalls mehrere narbige Stränge nach der Inguinalgegend. Sonst bot die Obduktion nichts Bemerkenswertes.

Es handelt sich also in beiden Fällen um Volvulus eines Meckelschen Divertikels; im ersteren Falle war der seiner Ernährung beraubte Darmanhang bereits völlig gangränös und hatte bereits allgemeine Peritonitis verursacht, während im zweiten Falle die Gangrän erst im Beginn war und noch keine deutlichen allgemein-peritonitischen Erscheinungen bei der Operation gefunden wurden. Das Zustandekommen des Volvulus ist mit Sicherheit wohl nicht zu ergründen; irgendwelche Gelegenheitsursachen, wie

Diätfehler, starke körperliche Bewegungen oder dergl., welche die Patienten immer als Ursache anzugeben geneigt sind, wurden hier nicht vorgebracht. Bemerkenswert ist jedoch, daß in beiden Fällen das Divertikel stark mit Darminhalt gefüllt war und daß die Länge, 16 cm und 12 cm, sehr groß war. Es sind daher mit Wahrscheinlichkeit beide Fälle so aufzufassen, daß das lange, leichtbewegliche Divertikel durch seine eigene Schwere in eine Lage versetzt worden ist, die eine Abdrehung des beweglichsten Teiles hervorrief; im ersteren Falle fand eine Torsion des freiendigenden Divertikels an seinem Darmansatz statt, während beim zweiten das an beiden Enden befestigte Divertikel sich um die zwischen beiden fixierten Punkten liegende Achse gewälzt hat, wodurch die beiden verjüngten Ansetzstellen eine einander entgegengesetzte Drehung erfuhren.

Während im zweiten Falle das Einsetzen der Erkrankung ohne Prodromalerscheinungen ein ganz plötzliches war und bereits ca. 28 Stunden später bei der Operation beginnende Gangrän des Divertikels und die ersten leichten peritonitischen Erscheinungen der dem Divertikel benachbarten Darmpartie vorhanden waren, zog sich im ersteren Falle die Erkrankung mit Remissionen beinahe einen Monat hin, ehe die letzte akute Attacke zur Operation führte, wobei bereits ausgesprochene Gangrän des Divertikels, aber keine Perforation desselben, und eine schwere allgemeine Peritonitis gefunden wurde. Aber auch in dem ganz akut einsetzenden Falle müssen frühere, weiter zurückliegende, entzündliche Prozesse sich abgespielt haben, wie aus den narbigen Mesenterialverwachsungen des ab- und zuführenden Schenkels der Darmschlinge, an dem das Divertikel saß, und den narbigen Strängen im Mesenterium, die bei der Obduktion gefunden wurden, hervorgeht. Der Prozeß hat aber den Kranken keine oder nur so geringfügige Beschwerden verursacht, daß er sich ihrer nicht mehr erinnert hat.

Eine mechanische Sperrung der Darmpassage war in beiden Fällen nicht vorhanden; daher treten im ersteren fast rein peritonitische Erscheinungen in den Vordergrund, während im zweiten Falle die Diagnose zwischen akuten Ileus und beginnender Perforativperitonitis zweifelhaft war; die hierbei vorhandenen Ileussymptome sind bei dem Fehlen einer Peritonitis wohl als sogenannter Reflexileus zu deuten.

Bemerkenswert ist noch, daß der klinisch bereits schwere Fall durch die Operation gerettet wurde, während der andere trotz frühzeitiger Operation zugrunde ging.

In der Literatur habe ich noch 12 ähnliche Fälle von Volvulus

des Meckelschen Divertikels gefunden, die ich im folgenden kurz zusammenstellen will.

3. Roth, Über Mißbildungen im Bereiche des Ductus omph. mesent. Archiv für pathol. Anatomie etc. 1881. Bd. 86. S. 374.

Emil G., 1 Jahr 4 Monate alt, litt an unregelmäßigem Stuhlgang. Anfang August 1879 mußte er 14 Tage im Bett liegen und hatte 3 Tage lang starkes Erbrechen. Am 25. 8. 79 war das Abdomen stark aufgetrieben und hart; täglich erfolgten mehrere dünne Stühle; am 1. 9. trat Fieber auf und große Unruhe, am 2. 9. erfolgte Exitus. Die Sektion ergab ein ca. apfelgroßes, cystenartiges, aber noch mit dem Darm communizierendes Divertikel, welches mit dem Netz fest verwachsen war. Sein kurzer, dünner, mit einem Mesenteridum versehener Stiel war gedreht, wodurch hämorrhagische Infiltration und Nekrose der Schleimhaut und nachfolgende allgemeine Peritonitis hervorgerufen worden war. Das Divertikel saß 66 cm oberhalb der Ileocöcalklappe an der concaven Seite des Darmrohres dicht neben dem Mesenterium und hatte reichlichen, aus Fäces, Blut und Schleim bestehenden Inhalt.

4. Cavardine, Volvulus of Meckels Diverticulum; Brit. med. journ. 1897, Dez. 4.

Ein 2 Tage altes Kind hatte wiederholt erbrochen und keinen Stuhlgang gehabt. Der Leib war aufgetrieben, anscheinend links etwas stärker. Nach 6 Stunden wurde die Laparotomie gemacht, zuerst links, wo sich geblähter Dünndarm und collabierter Dickdarm fanden. Rechts vom Nabel konnte man eine feste Masse fühlen, daher wurde nun rechts die Bauchhöhle geöffnet; es gelang jedoch nicht wegen, zahlreicher Adhäsionen die Ursache des Darmverschlusses zu finden, weshalb nur ein künstlicher After angelegt wurde, aus dem reichlich Meconium sich entleerte. Die Ileuserscheinungen blieben bestehen und das Kind starb am 3. Tage nach der Geburt. Bei der Autopsie ergab sich, daß ein cystisch erweitertes Meckelsches Divertikel geöffnet worden war, dessen dünner Stiel einen Volvulus von 3 Umdrehungen eingegangen war. Der ab- und der zuführende Dünndarmschenkel waren ⊥förmig in den Volvulus hineingezogen. Das Divertikel saß 12 Zoll von der Ileocöcalklappe entfernt.

5. Atherton, Case of strangulation of a loop of ileum etc.; Brit. med. journ. 1897, Okt. 9.

Ein 14jähriger Knabe litt seit dem 6. Lebensjahre an jährlich ein- bis zweimal auftretenden Leibkrämpfen, die einige Stunden bis 2 Tage dauerten; im letzten Jahre waren dieselben von Erbrechen und Durchfall begleitet. Am 16. Oktober 1896 abends, 50 Stunden nach Beginn eines Anfalls von Leibschmerzen und Erbrechen nach einer kräftigen Mahlzeit, war der Leib sehr aufgetrieben, speziell im Epigastrium und in der Nabelgegend. Die Empfindlichkeit war am Nabel und rechts davon am größten; eine Resistenz war nicht zu fühlen. Puls 120, Temp. 37,5. Bei der Operation fand sich ein am Nabel adhärentes Meckelsches Divertikel von Größe und Gestalt einer kleinen Birne mit fingerdickem Stiel, der deutlich gedreht war. Infolgedessen war teilweise Gangrän des Divertikels eingetreten. Das Divertikel wurde entfernt; es enthielt beträchtliche Menge Fäkalmasse mit einem sehr harten Stück von 1 Zoll Durchmesser. 34 Stun-

den nach der Operation starb der Patient. Bei der Sektion fand sich keine Peritonitis, aber eine bei der Operation nicht bemerkte Strangulation einer Dünndarmschlinge durch ein Loch im Mesenterium.

6. Köhler, Beitrag zur Kasuistik des Ileus durch ein Meckelsches Divertikel; Fortschritte der Medizin 1901. Nr. 8. S. 141.

Ein 26jähriger Mann, der früher nie Beschwerden gehabt hatte, bekam am 17. 1. 01 nach einer reichlichen, schwerverdaulichen Mahlzeit plötzlich Kolikschmerzen und Erbrechen; Stuhl und Winde gingen nicht mehr ab; der Leib wurde aufgetrieben; peristaltische Bewegungen waren nicht zu sehen. Schmerzempfindlichkeit bestand hauptsächlich unterhalb des Nabels. Später stellten sich Koterbrechen und Schmerzen in der Blasengegend beim Urinieren ein. 4 Tage nach Beginn der Erkrankung wurde laparotomiert und an einer mehrfach gedrehten Darmschlinge, 1 Fuß von der Ileocöcalklappe entfernt, hing ein 12 cm langes, gangränöses Meckelsches Divertikel, das an seiner Darmansatzstelle stark gedreht war, wie eine Nabelschnur. Die Divertikelspitze war mit der Blase frisch verwachsen; außerdem ging ein dünner, fester Strang zur Linea innominta. Das Divertikel wurde entfernt; es war mit einer stinkenden, braunroten Flüssigkeit gefüllt. Der Patient starb 12 Stunden nach der Operation an der bereits vorhandenen Peritonitis.

7. Campbell, Strangulation of Meckels Diverticulum. Brit. med. journ. 1901, May 25.

Ein 70jähriger dementer Mann mit rechtsseitigem Leistenbruch litt von jeher an Obstipation; er hatte 46 Stunden keinen Stuhlgang gehabt und am 2. Tage erbrochen. In der linken Femoralregion war eine leichte Anschwellung zu bemerken. Er starb am 3. Tage abends. Bei der Autopsie fand sich der rechte Bruchsack leer. Im linken Femoralkanal fand sich ein an seinem unteren Ende mit einer Drüse verwachsener Bruchsack, in dem ein $4^1/_2$ Zoll langes Meckelsches Divertikel lag, welches $2^3/_4$ Fuß von der Ileocöcalklappe entfernt vom Ileum entsprang und mit dem Bruchsack verwachsen war. Am Schenkelring war es leicht eingeschnürt und 2 Zoll weiter oben $1^1/_2$ mal um die Längsachse gedreht; unterhalb war noch eine leichte Drehung. Unterhalb der Torsion war das Divertikel schwarz, aber noch glänzend; außerdem bestanden allgemeine peritonitische Erscheinungen.

8. Anschütz, Allgemeine medizinische Centralzeitung 1902. Nr. 15. Medizinische Sektion der schlesischen Gesellschaft für vaterländische Kultur am 17. 1. 02.

Ein 6jähriger Knabe erkrankte an schwersten Ileuserscheinungen und kam am 3. Tage pulslos im tiefsten Collaps in die Klinik. Bei der sofortigen Laparotomie fand sich ein 10 cm langes, am Mesenterium adhärentes Meckelsches Divertikel, welches nebst einigen Dünndarmschlingen durch ein festes Pseudoligament stranguliert war. Die Strangulation hatte das Divertikel in zwei, nur durch eine wenige Millimeter dicke Brücke verbundenen Teil getrennt. Der distale Divertikelteil schien sich außerdem um seine Achse gedreht zu haben. Die Zeit des Todes ist nicht angegeben, wahrscheinlich aber kurz nach der Operation.

Strangulationsstelle scheint die Torsion durch die Peristaltik des proximalen Teiles stattgefunden zu haben. Besondere Eigentümlichkeiten bietet die Riedelsche Beobachtung, insofern, als sich hier ein vollständig solides Gebilde fand und es nicht zur Gangrän und deren Folgeerscheinungen gekommen war. Der Autor nimmt an, daß sich das Divertikel so lange gedreht hat, bis es in den Zustand des hämorrhagischen Infarktes geriet, und die Drehung so langsam von statten ging, daß die Gewebe nicht der Nekrose verfielen, sondern Zeit hatten sich zu accomodieren.

In den Fällen 10 bis 13 — Naumann, Philipowicz, v. Kryger und Anschütz II — bestanden adhärente Divertikel unter denen sich Darmschlingen gefangen hatten. Der Mechanismus der Torsion des Divertikels ist hier wohl so aufzufassen, daß die sich unter ihm durchzwängende Darmschlinge das Divertikel um seine Längsachse gerollt hat. Naumann selbst deutet den von ihm mitgeteilten Fall anders, er nimmt an, daß zuerst die Torsion durch starke Peristaltik nach Diätverstoß stattgefunden habe und sich erst sekundär die Darmschlingen gefangen hätten.

Der Fall Makins scheint sich, soweit ich es aus Hilgenreimers Arbeit entnehmen kann, den 6 zuerst aufgeführten Fällen anzuschließen.

Die klinischen Symptome äußern sich teils unter dem Bilde des akuten Ileus, teils als Peritonitis. Oft wird über Schmerzen in der Nabelgegend oder darunter geklagt. Circumscripte Resistenz oder Dämpfung konnte in dem einen oder anderen Falle festgestellt werden. Erbrechen war mit Ausnahme des Riedelschen Falles stets vorhanden und meist auch Stuhlverhaltung und Meteorismus. Schmerzen beim Urinieren wurden bei den beiden mit der Blase verklebten Divertikeln angegeben; Contourieren von Darmschlingen wird nur einmal ausdrücklich von Naumann erwähnt. Die Ileuserscheinungen sind in den Fällen, wo durch Complikationen die Darmpassage verlegt ist, ohne weiteres erklärlich, in anderen Fällen sind sie durch die Peritonitis hervorgerufen, in noch anderen, wo lediglich Volvulus des Divertikels und noch keine Peritonitis vorlag, sind sie als Reflexileus zu deuten. Im späteren Verlaufe, wenn bereits vollständige Gangrän des Divertikels eingetreten ist, überwiegen natürlich die rein peritonitischen Erscheinungen.

Hinsichtlich des Verlaufes ist zu erwähnen, daß öfter Prodromalerscheinungen auftraten, ehe der akute Verlauf einsetzte; so waren in dem von uns beobachteten ersten Falle bereits mehrere Wochen vorher Leibschmerzen und Erbrechen vorhanden gewesen; bei Roth

wird das Gleiche berichtet. Atherton teilt mit, daß der Patient bereits 8 Jahre lang an jährlich mehrere Male auftretenden Leibkrämpfen litt, die im letzten Jahre von Durchfällen und Erbrechen begleitet waren; der Patient Campbells litt von jeher an Verstopfung. Bei Riedel kam es überhaupt nicht zu den schweren akuten Erscheinungen. Inwieweit die bei Philipowicz berichteten bereits 4 Wochen lang vor dem Tode bestehenden gastrischen Erscheinungen auf Rechnung der Divertikelerkrankung zu setzen sind oder septische infolge der Armphlegmone sind, ist nicht zu ersehen.

Die Erkrankung führt meist in kürzester Zeit zum Tode; von sämtlichen 14 Fällen sind 11 gestorben und nur 2 gerettet worden; bei einem Falle ist der Ausgang nicht ersichtlich (Anschütz II), es ist aber wahrscheinlich, daß auch dieser tödlich geendet hat. Von den 11 Gestorbenen sind 8 in der Zeit von 2 bis 5 Tagen nach dem akuten Beginn der Erkrankung gestorben, bei einem fehlt die Zeitangabe; nur die beiden Patienten Roths und Philipowiczs starben erst 4 Wochen nach dem Beginn der Erkrankung.

Da es nach den heutigen Erfahrungen nicht oder nur in den seltensten Fällen möglich ist, eine sichere Diagnose auf eine Erkrankung des Meckelschen Divertikels zu stellen, so ist es natürlich auch ausgeschlossen die spezielle Diagnose auf Volvulus eines Divertikels zu stellen. Immerhin wird man bei Erscheinungen von Darmverschluß bezw. Peritonitis unter Ausschluß anderer Ursachen an die Möglichkeit einer Divertikelerkrankung denken müssen, unter Berücksichtigung, daß nach Leichtenstern 5 Proz. und nach Duchaussoy sogar 7 Proz. aller inneren Einklemmungen durch Divertikel bedingt sind. Bestärken kann uns in der Wahrscheinlichkeit das Alter und Geschlecht des Patienten insofern, als weit überwiegend das jugendliche Alter bis zum 30. Jahre und das männliche Geschlecht befallen wird. Nach Hilgenreimers Statistik beträgt die Beteiligung der Frauen am Darmverschluß durch Meckelsches Divertikel nur 18 Proz. Von unseren 14 Patienten sind nur 2 weiblichen Geschlechts und 9 männlichen, bei drei Fällen ist es nicht zu ersehen. Im Alter sind 11 Fälle zwischen 2 Tagen und 26 Jahren ziemlich gleich verteilt, bei einem (Campbell) beträgt es 70 Jahre; 2 Fälle sind ohne Altersangabe.

Über die Therapie ist kaum etwas Besonderes zu sagen; daß mit inneren Medikationen, wie Einläufen, Magenausspülungen Opium und dgl., eine Heilung nicht erzielt werden kann, sondern höchstens vorübergehende Besserung durch Beeinflussung einzelner Symptome

vorgetäuscht wird, braucht nur erwähnt zu werden. Ein Zuwarten mit derartigen Maßnahmen ist nur durch die Unsicherheit der Diagnose gerechtfertigt. Eine radikale Heilung kann nur durch einen chirurgischen Eingriff, durch die Resektion des Divertikels, erzielt werden, welche möglichst frühzeitig vorzunehmen ist, da wir gesehen haben, daß die Erkrankung in der Mehrzahl der Fälle in der Zeit von 2 bis 5 Tagen zum Tode geführt hat. Falls es infolge unlösbarer Verwachsungen oder aus anderen Gründen nicht gelingt, das Hindernis zu finden, wird man sich zunächst mit der Anlegung einer Enterostomie begnügen müssen, wobei man sich aber hüten muß, wie es Cavardine passierte, die Eröffnung des Darmes in das Divertikel selbst zu legen, da hierdurch natürlich dem Darminhalt kein Abfluß geschaffen wurde.

Die Operationsresultate sind ungünstige, von den oben gesammelten 14 Fällen sind 10 operiert und von diesen letzteren nur 2 gerettet worden und zwar der von uns zuerst beobachtete und der Riedelsche Fall.

Literaturverzeichnis

(außer der im Text angegebenen Literatur).

1. Albers, Atlas der pathologischen Anatomie. Bonn 1847 bis 1857. Confer. Boldt.
2. Boldt, L., Über Darmeinklemmung durch das Diverticulum Meckelii. Inaug.-Diss. Marburg 1891.
3. Bérard et Delore, De l'occlusion intestinale par le diverticule de Meckel. Revue de Chir. 1899. Nr. 5 u. 6. Refer. im Centralblatt f. Cirurgie 1899. Nr. 31.
4. Denecke, Meckelsches Divertikel und Ileus. Deutsche Zeitschrift f. Chir. Bd. 62. 1902.
5. Eckehorn, Die Brüche des Meckelschen Divertikels. Archiv f. klin. Chir. Bd. 64. 1901.
6. Derselbe, Über den Mechanismus des Darmverschlusses durch das adhärente Meckelsche Divertikel. Nord. med. Arkiv. Bd. XXXIV u. XXXV. Refer. im Centralbl f. Chir. 1903. Nr. 27.
7. Hilgenreimer, Darmverschluß durch das Meckelsche Divertikel. Beiträge zur klin. Chir. 1902. Bd. 33.

8. Hilgenreimer, Entzündung und Gangrän des Meckelschen Divertikels. Beiträge zur klin. Chir. 1903. Bd. 40.

9. Ketteler, Das Diverticulum Meckelii als Ursache des Ileus. Inaug.-Diss. Göttingen 1900.

10. Leichtenstern, Darmverschluß in v. Ziemssens Handbuch der speziellen Pathologie. Bd. 7, II.

11. Neumann, Darmdivertrikel und persistierende Dottergefäße als Ursache von Darmincarcerationen. Internationale Beiträge zur wissenschaftlichen Medizin. 1891. Festschrift für Virchow.

12. Schmidt, Meckelsches Divertikel und Ileus. Deutsche Zeitschrift f. Chir. 1900. Bd. 54.

VII.

Aus der chirurgischen Abteilung des Altonaer Stadtkrankenhauses.
(Chefarzt: Prof. Dr. König.)

Ein Beitrag zur Frage der Contagiosität des Erysipels.

Von
Dr. Franke.

Die Lehre von der Contagiosität des Erysipels ist zu alt, als daß sie sich in kurzer Zeit durch Arbeiten ausrotten ließe, die unter Zuhilfenahme aller modernen bakteriologischen Untersuchungsmethoden das Gegenteil nachzuweisen suchen. Noch immer ist der Respekt vor einer allzu nahen Berührung des an Erysipel Erkrankten so groß, daß im stationären wie poliklinischen Dienst der damit Behaftete wie ein Verpesteter gemieden und zurückgewiesen wird, bis alle sonstige Arbeit getan ist. Und dabei läßt es sich in einer größeren Poliklinik nie vermeiden, daß man nach Eröffnung phlegmonöser oder sonst eitriger Prozesse, bei denen die Hand des Operateurs mit voll virulenten Bakterien inficiert wurde, gezwungen ist, eine ganz aseptische Operation vorzunehmen. Warum nur wird das Erysipel so scharf von anderen, durch gleiche Bakterienarten hervorgerufene Erkrankungen getrennt?

Allgemein anerkannt ist wohl die Lehre, daß stets ein Epitheldefekt in Haut oder Schleimhaut vorhanden sein muß, durch den die Erreger ins subkutane Gewebe dringen können. Damit ist eigentlich schon festgestellt, daß das Erysipel eine Wundinfektionskrankheit ist. Dieser möchte ich die Krankheiten als contagiös gegenüberstellen, die durch ein flüchtiges, hochgradig virulentes, im vulgären Sinne ansteckendes Contagium erzeugt werden. Hier ist es möglich, daß die Krankheitserreger durch Zwischenträger oder durch die Luft über weite Strecken fort an ein gerade für sie empfängliches Individuum geraten und dies krank machen. Der dem Worte Contagium zugrunde liegende Begriff Contakt darf uns hier

nicht irreführen, da er außerordentlich vieldeutig ist. In den letzten Jahren haben einige Autoren nachzuweisen versucht, daß eine solche Contagiosität beim Erysipel nicht vorliegt. Allerdings ist die Zahl dieser Arbeiten noch klein, und da immerhin diese Frage für unsere Auffassung und unser ganzes Handeln bestimmend ist, so dürfte ich vielleicht berechtigt sein, auf Grund einiger Untersuchungen dies Thema wieder einmal aufzunehmen.

Das Erysipel hat ja längst aufgehört ein Schrecken der chirurgischen Abteilungen zu sein, die einst von förmlichen Epidemien heimgesucht wurden. Wieviel von diesem Erfolge auf Rechnung unserer besseren Kenntnisse über Wundbehandlung und Wundinfektionen zu setzen ist, wieviel auf eine exaktere Ausbildung und Controllierung des Personals, wieviel endlich auf eine schärfere Diagnosenstellung, darauf will ich hier nicht weiter eingehen, sicher ist, daß die Berichte über Erysipel-Epidemien nahezu aus unserer Literatur verschwunden sind. Gerade aus diesen Epidemien zogen die früheren Autoren den begreiflichen Schluß, daß ein flüchtiges Contagium die Krankheit vermitteln müsse, ähnlich wie wir es z. B. von den Morbillen annehmen. Diese Beweisführung ist gewiß anzufechten, denn wir haben an einer genügend großen Anzahl von früher contagiösen Krankheiten mit aller Sicherheit nachgewiesen, daß sie infektiös sind. Doch auch trotz Fortfalles jener epidemischen Heimsuchungen sind die immer noch reichlich genug auftretenden sporadischen Fälle geeignet, die Verzweiflung des Stationsarztes, speziell aber des Chirurgen wachzurufen, denn er muß ja bei einem einzigen auf der Station ausgebrochenen Erysipel — vorausgesetzt, daß es sich um ein flüchtiges Contagium handelt — für seine sämtlichen anderen aseptisch Operierten fürchten. Die geheimnisvolle Art, wie das Erysipel solche Einzelattacken ausübt, die in vielen Fällen bestehende Unmöglichkeit des Nachweises der Eingangspforte und der Herkunft der Entzündungserreger können unsere Scheu nur steigern.

Der letzte vereinzelte Bericht über eine Epidemie von Erysipel, soweit ich übersehen kann, stammt von Uche. Im Winter 1894/95 kamen im Militärhospital in Warschau in 8 Monaten 213 Erkrankungen vor. Im Anschluß hieran untersuchte der Autor den Staub von Krankensälen und fand in 10 von 69 Fällen Streptokokken. Ausführlich schildert er, wie er in dem Staube eines kleinen, vor einer Ventilationsöffnung angebrachten Drahtnetzes, das dicht an einem Bette stand, in welchem schon wiederholt Erysipel zum Ausbruch gekommen war, für Kaninchen virulente Streptokokken fand.

Ähnliches haben auch andere Untersucher, v. Eiselsberg, Emmerich u. a., nachgewiesen, und gerade die beiden angeführten Autoren fanden nicht nur im Staube von Krankensälen, sondern auch in der Luft Streptokokken, allerdings sind diese positiven Befunde sehr rar, und es fehlen dabei Angaben über die Virulenz. Gesetzt nun den Fall, alle diese im Staube gefundenen Streptokokken seien virulent und könnten in Wunden ein Erysipel erzeugen, so ist mit dieser Kenntnis noch nichts für die eventuelle Gefährlichkeit des nun Erkrankten gewonnen. Alles drängt sich daher auf die Frage zusammen, ob virulente Streptokokken den an Erysipel erkrankten Körper verlassen können oder nicht.

In richtiger Erwägung dieser Gefahr hat man von jeher ein Hauptaugenmerk auf die Schuppen gerichtet. Jedem Beobachter drängte sich natürlich der Vergleich mit Scarlatina auf und nichts lag näher, als die Erfahrungen der einen auf die andere Erkrankung zu übertragen. Jedoch ist dies nicht der einzige Weg, auf dem die Streptokokken den Körper verlassen könnten, sondern hier kommen noch der Schweiß und beim Schleimhauterysipel das spez. Sekret, so beim Erysipelas faciei das Nasensekret in Betracht. Endlich wären noch beim Erysipelas bullosum das Exsudat in den Blasen zu berücksichtigen, die beim Platzen etwa enthaltene Kokken an ihre Umgebung weiter geben können. Drei Autoren haben sich mit der Untersuchung der Schuppen näher befaßt, v. Eiselsberg, Achalme und Respinger. v. Eiselsberg vermochte bei 5 Patienten 4 mal Streptokokken in den Schuppen nachzuweisen, die in 2 Fällen für Kaninchen virulent waren. Achalme*) berichtet über 22 Fälle, bei denen er den Bakteriengehalt der Schuppen sowohl in Bouillon als mittelst Agarplatten untersuchte und kein einziges Mal Streptokokken, sondern nur Staphylokokken und Bazillen finden konnte. Respinger untersuchte sehr genau 17 Fälle von Erysipel und vermochte nie in den Schuppen Streptokokken nachzuweisen. Nur wenn er direkt neben der Infektionspforte die Schuppen entnahm, hatte er ein positives Resultat in einigen Fällen, und er glaubt, daß auch die positiven Ergebnisse von v. Eiselsberg darauf zurückzuführen seien, daß die Entnahme der Schuppen nahe der Wunde, also an einer Stelle geschehen sei, wo eine Verunreinigung von außen durch Wundsekret sehr leicht sei. Es gelang ihm auch in seinen positiven Fällen im Wundsekret Streptokokken nachzuweisen. Den wenigen, kritisch nicht ganz einwandsfreien Fällen

*) Cit. nach Respinger.

mit positivem Ergebnis stehen also zahlreiche exakt untersuchte Fälle gegenüber, die die völlige Gefahrlosigkeit der Hautschuppen nachweisen.

In mikroskopischen Hautschnitten sind oft genug schon die Streptokokken in den Lymphräumen das Corium nachgewiesen, es liegt daher der Gedanke nahe, daß sie von hier aus in die Schweißdrüsen geraten können und beim Schwitzen an die Hautoberfläche gelangen. Es ist jedoch von mehreren Autoren (Suderkow, v. Noorden, Petruschky, Achalme, Respinger, Hägler) nachgewiesen, daß beim einfachen Erysipel keine Streptokokken im Schweiß sind, erst wenn die Kokken ins Blut übergehen und zur Allgemeininfektion führen, werden sie mit dem Blut auch den Schweißdrüsen zugeführt und sind dann im Schweiß vorhanden.

Gefährlicher als der Schweiß erscheint sicher der Blaseninhalt beim Erysipelas bullosum. Die Untersuchungen dieses Sekretes sind infolge dessen verhältnismäßig zahlreich. Trotzdem war nur v. Eiselsberg so glücklich, in 1 von 3 Fällen im Sekret einer bereits älteren, getrübten Blase außer Staphylokokken und Hautschmarozern Streptokokken zu zählen, mit denen er bei 7 von 8 Kaninchen am Ohr Erysipel erzeugte. Tillmanns machte, ehe man bakteriologisch den Streptococcus gefunden hatte, Impfversuche mit Blaseninhalt, und in 2 Fällen will er ein Erysipel erzeugt haben unter zahlreichen negativ ausfallenden Impfungen. Sicher beweisend sind diese 2 Fälle nicht, denn es fehlt der bakteriologische Nachweis des Streptococcus, zumal in neuerer Zeit Jordan über eine Beobachtung berichtet, wo er durch Staphylokokken allein Erysipel erzeugte. Fehleisen, der als erster bakteriologische Untersuchungen des Blaseninhalts anstellte, fand unter vielen ergebnislosen Versuchen einmal einen Streptococcus, der jedoch eine so geringe Virulenz zeigte, daß er beim Kultivieren abstarb. Respinger gibt dann außer seinen eigenen ganz negativen Fällen einen kurzen Bericht über 22 Fälle von Hägler, die alle bis auf einen ohne Streptokokken im Blasensekret waren, und dieser eine endete letal. Er läßt sich also kritisch nicht verwerten, da bei Allgemeininfektion natürlich Streptokokken ins Blut und in die Blasen gelangen können. Es bleibt also von so vielen Versuchen als einziger der von v. Eiselsberg mit positivem Streptokokkenbefund und er läßt sich allerdings nicht leicht erklären. Auffallend scheint mir nur, daß es schon eine ältere Blase war, daß neben zahlreichen Kolonien von Staphylokokken und anderen Bazillen nur ein mühsam zu isolierender Streptokokkenstamm gefunden wurde. Ausgeschlossen ist gewiß nicht, daß dieser

eine Keim sich aus der nahe befindlichen, secernierenden Wunde auf die Blase verirrt hat und so bei der Impfung mitgenommen wurde. Wenn man bei diesen Befunden des Blaseninhalts zurückblickt auf die Untersuchungen über Streptokokkengehalt der Schuppen, so erscheint es gewiß erklärlich, daß ihre Untersuchung so ergebnislos war, da ja der Weg bis zu ihnen noch weiter ist.

Immerhin zeigt diese Literaturübersicht, daß eine einheitliche Meinung noch nicht vorhanden ist, sondern daß die Ergebnisse des einen Untersuchers denen des anderen widersprechen, oder doch wenigstens zu widersprechen scheinen.

Ehe ich nun näher auf meine Untersuchungen und deren Resultate eingehe, möchte ich einige Worte über meine Versuchsanordnung vorausschicken. Es kam mir nicht allein darauf an nachzuweisen, daß die Schuppen nach Ablauf des Erysipels keine Infektionserreger mehr bergen, sondern mir lag daran zu untersuchen, ob vom Ausbruch des Erysipels an bis zur völligen Restitutio ad intergrum der Erkrankte eine Gefahr für seine Umgebung bedeutet, ob sich also auf seiner Haut und in der ihn umgebenden Luft Streptokokken nachweisen lassen. Als bekannt und sicher festgestellt setze ich dabei das Vorkommen der Streptokokken im Staub voraus, so daß ich hierauf nicht eingegangen bin. Es sind fast nur schwere, lang dauernde Erysipele, die ich berücksichtigt habe, besonders auch solche mit schneller Blasenbildung, da die stärkere Virulenz mir eventuell den Bakteriennachweis zu erleichtern schien. Dabei wählte ich zur Untersuchung möglichst die Randpartie des erkrankten Teiles, jedenfalls hielt ich mich von der Eingangspforte immer so fern, daß eine Beschmutzung dieser Stelle von der Wunde aus nicht anzunehmen war.

Sobald mir ein für meine Untersuchungen geeignetes Erysipel gemeldet war, machte ich meine Impfungen in der Weise, daß ich erst mit einem sterilen Tupfer eine erkrankte Hautstelle energisch abrieb, dann kratzte ich mit einer sterilisierten Pincette an einer anderen die oberflächlichsten Hautschichten ab und schabte an einer dritten mit sterilem Skalpell leicht die Epidermis ab, ohne das Corium zu verletzen. In meinen letzten Versuchen skarificierte ich außerdem die Haut an einigen Stellen und impfte mit dem blutigserösen Sekret, um auf diese Weise noch eine Art Kontrolle auszuüben. Eventuell vorhandene, mit klar serösem Inhalt angefüllte Blasen wurden mit ausgeglühter Platinöse eröffnet und ihr Inhalt in gleicher Weise geimpft. Sobald die Entzündung abgelaufen war und das Schuppungsstadium einsetzte, wurden — immer in respekt-

voller Entfernung von der Wunde — diese Schuppen abgezogen und verimpft. Jede Impfung wurde doppelt gemacht, indem ich einmal in Bouillon impfte und die hier wachsenden Bakterien später in Agar- und Gelatineplattenkulturen weiter verarbeitete, und indem ich zweitens gleich von demselben Material eine Agarplatte anlegte. Die Bouillonkulturen wurden vor ihrer Verarbeitung zu Platten mikroskopisch nach 24 und 48 Stunden im gefärbten Präparat untersucht, jede auf den Platten gefundene Art mikroskopiert und jede einigermaßen verdächtige Einzelkultur wieder in Bouillon übertragen und nach 24 Stunden im Deckglaspräparat untersucht.

Außerdem stellte ich nebenher eine Reihe von Luftuntersuchungen an. Es wurde, als ich meine Untersuchungen begann, jeder Erysipelfall unserer Abteilung in ein nur für diesen Zweck reserviertes Zimmer verlegt, daher mußte die Luft dieses nur für 2 Betten bestimmten Raumes für meine Zwecke recht geeignet sein. Ich ließ, eine Stunde bevor ich meine Agarplatten aufstellte, das Zimmer abschließen, damit nicht durch Hin- und Hergehen unnötig Staub aufgewirbelt würde. Dann stellte ich meine Platten auf unmittelbar neben dem Bett des Patienten und ließ sie eine Viertelstunde offen. Dieser Verfahren wiederholte ich im Schuppungsstadium; obwohl ich durch die Untersuchung der Schuppen allein schon über deren etwaige Infektiosität Kenntnis erhalten konnte, schien mir es in Anbetracht der v. Eiselsbergschen Befunde doch wichtig genug, beide Verfahren einzuschlagen. Hierbei leitete mich auch nicht die Absicht, die Angaben anderer Autoren über den Keimgehalt der Luft, speziell den Gehalt an Streptokokken nachzuprüfen, da einerseits das Plattenverfahren hierzu nicht ausreicht und es andererseits wohl feststeht, daß beim Hin- und Herlaufen in den Krankensälen Staub hochgewirbelt wird und die neben anderen Entzündungserregern in ihm auch vorhandenen Streptokokken in die Luft geraten können. Mir lag daran zu sehen, ob der Erysipelatöse bei seinen Bewegungen im Bett von sich aus Streptokokken verbreitet, und darum ließ ich erst eine Zeitlang das Zimmer schließen, ehe ich meine Platten aufstellte.

In dieser Weise habe ich 10 Fälle von Erysipel untersucht.

1. A. M., 20 Jahre, am 22. 3. 03 wegen Fistula ani operiert; es besteht sehr starker Vaginalfluor. Am 25. 3. 03 erfolgt unter Schüttelfrost der Ausbruch eines Erysipelas bullosum mit handtellergroßen Blasen, das vom Anus aus die Glutäalgegend bis zum Kreuzbein und nach unten zu bis zur Mitte der Oberschenkel zieht.

26. März. a) Von der Hautoberfläche: Staphylococcus aureus, Bacillus subtilis, Bacterium coli. Zahllose Kolonien.

b) Von einer Blase: steril.

c) Nach 3 Tagen von einer mit weißgelblichem, dickflüssigem Inhalt gefüllten Blase: Staphylococcus aureus.

d) Aus der Wunde: Bacterium coli, Sarcina lutea, Staphylococcus aureus.

e) Vaginalsekret: Eine Flora der verschiedensten Keime, keine Streptokokken.

f) 1 Gelatine, 2 Agarplatten 15 Minuten an der Luft: Staphylococcus aureus, Bacillus subtilis, Sarcina lutea et alba, mehrere Schimmelpilze.

10. April. Schuppungsstadium. Es werden Schuppen vom After, von der Glutäalgegend, von den Oberschenkeln genommen. Zugleich wurden 3 Agarplatten der Luft ausgesetzt, doch fanden sich keine Streptokokken, vorwiegend Staphylokokken, daneben Bacillus subtilis, große Diplokokken, Sarcine. — Keine Streptokokken.

Mit dem aus der Blase gezüchteten Staphylococcus impfte ich ein Kaninchenohr, es entstand eine kleine Verhärtung mit circumscripter Rötung, kein Erysipel.

2. A. T., 35 Jahre. Patientin war in stationärer Behandlung wegen Fractura colli femoris, die schließlich genäht wurde. Während sonst alles geheilt war, kam es von einer kleinen tamponiert gewesenen, granulierenden Stelle aus zu einen Erysipel am 2. 10. 03, das schnell über das ganze linke Bein hinzog.

3. Okt. a) Von der Haut aus: Bacillus subtilis, große Diplokokken, große Mikrokokken, Staphylococcus albus.

b) Von einer Blase: steril.

c) Von der Wunde: Staphylococcus albus.

d) 3 Gelatineplatten 15 Minuten an der Luft: Zahllose, größtenteils verflüssigende Keime.

13. Okt. Schuppungsstadium: Staphylococcus aureus, Sarcina lutea, große, dicke Stäbchen; in der Luft gleichfalls keine Streptokokken.

3. H. H., $1\frac{1}{2}$ Jahre. Tuberkulöse Fistel am linken Oberschenkel nahe dem Hüftgelenk. Der kleine Patient liegt schon längere Zeit auf derselben Station wie der vorige Fall. Am gleichen Tage, dem 2. Okt. 03, bricht von der Fistel ausgehend ein Erysipel aus, das den Bauch, das Gesäß und das ganze linke Bein befällt.

3. Okt. a) Von der Haut: Staphylococcus aureus, Bacterium coli Sarcina lutea.

b) Auf 3 Agarplatten 15 Minuten an der Luft: Zahlreiche Kolonien von Sarcine, Staphylokokken etc.

c) Von der Wunde: Das rein seröse Sekret enthält keine Keime.

10. Okt. Schuppungsstadium: Die Schuppen enthalten besonders Staphylococcus aureus. Auf den Platten wie sonst. Keine Streptokokken.

4. A. K., 19 Jahre. Am 15. Okt. 03 aufgenommen wegen Parulis am rechten Unterkiefer, in deren Eiter sich Staphylococcus aureus und Micrococcus tetragenus finden. Am 20. Okt. bricht ein Erysipel aus, das von der Wunde aus den ganzen Kopf überzieht.

21. Okt. a) Impfung des eitrig-serösen Wundsekretes: Staplylococcus aureus.

b) Von der Umgebung der Wunde: Staphylococcus aureus, große Diplokokken, Micrococcus tetragenus.

c) Vom Rande des Erysipels: Die gleichen Keime wie sonst.

d) 3 Gelatineplatten 15 Minuten exponiert: Schimmelpilze, Staphylococcus aureus, mehrere Sarcinearten.

e) Kaninchenohr mit dem Wundsekret selbst geimpft. Es tritt eine geringe entzündliche Neigung in der Umgebung der Impfstelle ein, kein Eryipel, in wenigen Tagen ist alles verschwunden und nur eine etwa erbsengroße Infiltration bleibt bestehen. Das gleiche Resultat ergibt eine Impfung mit dem aus der Umgebung der Wunde gezüchteten Bakteriengemisch.

8. November. Schuppungsstadium. Weder aus den Schuppen, noch von den Platten lassen sich Streptokokken züchten, es wachsen ähnliche Keime wie früher bei diesen Versuchen. Das Wundsekret enthält immer noch Staphylococcus aureus. — Keine Streptokokken.

5. A. M., 29 Jahre. Patientin wurde am 5. 11. 03 in moribundem Zustande, delirierend und benommen eingeliefert. Über die Anamnese ließ sich nichts in Erfahrung bringen. Es bestand ein beide Wangen, Augen und Stirn überziehendes Erysipel, phlegmonöse Infiltration der rechten Orbita mit eitriger Thrombophlebitis der größeren Venen. Es wurde durch Spaltung eine Druckentlastung versucht, doch war das Bild der Meningitis bereits so ausgesprochen, daß an ein radikales Vorgehen nicht mehr zu denken war. Die Patientin starb in der Nacht, die Sektion ergab ausgedehnte basilare eitrige Meningitis.

5. November. a) Von der Haut: Staphylococcus aureus et albus, große Mikrokokken, Bacillus subtilis.

b) Impfung des bei der Operation sich ergebenden Ödems der Orbita, sowie der Thromben. Aus beiden: Streptokokken in Reinkultur, die beim Kaninchenohr ein mit Temperaturerhöhung einhergehendes Erysipel hervorriefen, das bis zum Nacken reichte.

c) Impfung des bei der Sektion sich ergebendem Eiters der Meningen: Streptococcus in Reinkultur.

d) 3 Agarplatten 15 Minuten geöffnet an der Luft ergeben kein anderes Resultat als früher.

Es wurden Streptokokken nur im entzündlichen Gewebe, resp. im Eiter gefunden, sonst nicht.

6. L. Sch., 53 Jahre. Patientin leidet schon lange an einem über handtellergroßen Ulcus des linken Unterschenkels, von dem schon mehrmals Erysipele ausgegangen sind. Einige Tage vor ihrer Aufnahme ist es von neuem zu einem Erysipel von hier aus gekommen, das bis zur Hüfte hinaufzieht.

Am 15. November 03 wird sie aufgenommen, die Rötung des Unterschenkels ist nur noch gering, am Oberschenkel jedoch lebhaft. Unterschenkel stark teigig geschwollen.

16. November. a) Von der Haut: Sarcina lutea, große Mikrokokken, Bacillus subtilis, ein Schimmelpilz.

b) Von dem Ulcus, das eitrig belegt ist: Staphylococcus aureus et albus, lange dicke, unbewegliche Stäbchen, Streptococcus. Die Plattenkultur ist mit Keimen förmlich übersät.

c) 3 Agarplatten 15 Minuten an der Luft: Ähnliche Keime wie früher.

28. November. An beiden Malleolen und der Wade haben sich Abszesse gebildet, die incidiert werden. Im Eiter finden sich: Staphylococcus aureus und Streptococcus.

Impfung mit dem Streptococcus am Kaninchenohr ergab ein Erysipel von geringer Intensität.

Die mit den inzwischen aufgetretenen Schuppen angelegten Kulturen enthielten fern von den Wunden keine Streptokokken, sondern nur harmlose Schmarotzer.

Streptokokken fanden sich in der Wunde und im Eiter.

7. S. Sch., 25 Jahre. 24. 1. 05 aufgenommen wegen Erysipelas faciei, das am linken Auge begonnen hat und in langsamem Fortschreiten den ganzen Kopf überzieht.

25. Jan. a) Von der Haut: Staphylococcus aureus, Bacillus subtilis, Micrococcus tetragenus.

b) Haut mit Messer geritzt und Impfung des blutig-serösen Sekrets: Auf der Agarplatte bilden sich 65 Kolonien hauptsächlich von Staphylococcus aureus, keine Streptokokken. In Bouillon jedoch konnte ich neben anderen Keimen einen Streptococcus züchten, der am Kaninchenohr eine etwa 2 Tage anhaltende Rötung der Haut und stärkere Gefäßfüllung des Ohres hervorrief, jedoch kein eigentliches Erysipel.

c) 3 Gelatineplatten 15 Minuten unbedeckt enthalten zahlreiche Keime, keine Streptokokken.

2. Febr. Es wird ein Lidabszeß am linken unteren Augenlid eröffnet. Der Eiter enthält neben Staphylococcus aureus und albus auch Streptokokken bei der Züchtung, die am Kaninchenohr eine ähnliche Reaktion wie oben hervorrufen.

Gleichzeitig werden von der linken Stirnseite Schuppen entnommen, die keine Streptokokken ergeben, desgleichen nicht die jetzt exponierten Agarplatten.

Streptokokken waren nur im Eiter und im Impfstich der Haut.

8. F. P., 20 Jahre. 26. 1. 05. Vorgestern ist von der Nase aus ein Erysipel ausgebrochen, das mit starker Blasenbildung einhergeht und das ganze Gesicht und den Hals überzieht.

27. Jan. a) Von der Haut werden ähnliche Keime wie früher gezüchtet, keine Streptokokken.

b) Impfstich der Haut: Zahlreiche Kolonien, besonders von Staphylococcus aureus, keine Streptokokken.

c) Impfung aus drei Hautblasen steril.

d) Drei Agarplatten, 15 Minuten exponiert, enthalten zahlreiche saprophytische Keime, auch Staphylokokken, keine Streptokokken.

6. Febr. Am rechten oberen Augenlid hat sich ein Absceß gebildet, dessen Eiter neben Staphylococcus aureus auch Streptococcus beim Züchten

ergibt, doch kommt es am Kaninchenohr nicht zu einem Erysipel bei der Impfung mit dem Streptococcus.

Auch die Impfung der Schuppen von der Stirn, Ohren und Kinn ergibt ebensowenig wie die jetzt exponierten Agarplatten Streptokokken.

Es wurden also Streptokokken nur im Eiter gefunden.

9. A. L., 32 Jahre. Erysipel am rechten Arm, das von einer kleinen Operationswunde der Hand ausgeht, die aseptisch angelegt war, um das nach Puerperalfieber metastatisch erkrankte cariöse Os capitatum zu entfernen. Nach gutem Verlauf und bis auf eine kleine tamponiert gewesene Stelle primärer Heilung kommt es nach 16 Tagen, als 4 Tage zum Zwecke besserer Mobilisierung eine Stauungsbinde angelegt war, zu einem Erysipel.

16. März 05. a) In der oberflächlich granulierenden Wunde keine Keime.

b) Von der erysipelatösen Haut die gewöhnlichen Schmarotzer.

c) Impfstich der Haut: Zahlreiche Keime, Staphylococcus aureus etc.

29. März. Impfung der Hautschuppen ergibt ein ähnliches Resultat wie früher.

Streptokokken wurden nie gefunden.

10. R. L., 20 Jahre. Wegen Bubo inguinalis sinister operiert, von hier aus entsteht am 14. 3. 05 ein das linke Bein überziehendes Erysipelas bullosum.

16. März. a) In der Wunde: Staphylococcus aureus und Streptococcus, der am Kaninchenohr kein Erysipel erzeugt.

b) Im Inhalt von zwei Blasen vom Oberschenkel und Unterschenkel werden Keime nicht gefunden.

c) Von der Haut: Staphylococcus albus, Bacillus subtilis etc.

d) Impfstich der Haut: Neben Staphylococcus aureus und verschiedenen anderen Keimen Streptokokken, die beim Weiterzüchten absterben.

e) In 3 Agarglatten, 15 Minuten der Luft ausgesetzt, keine Streptokokken.

f) Impfung der Schuppen: Staphylococcus albus, Bac. subtilis, Sarcina lutea, Diplokokken.

Streptokokken wurden also nur in der Wunde und im Impfstich der Haut gefunden.

Ehe ich auf die Resultate meiner Untersuchungen eingehe, möchte ich erwähnen, daß ich die Frage der Spezifität der Erysipelerreger nicht berührt habe, da ich glaube, daß sie trotz der jüngsten gegenteiligen Behauptung Jordans durch andere Autoren, vor allem Petruschky, im Sinne der Gleichwertigkeit der bei verschiedenen Krankheitsprozeßen gefundenen Streptokokken entschieden ist. Wenigstens steht die Angabe Jordans, der mit einem Staphylococcus einen dem Erysipel täuschend ähnlichen Krankheitsprozeß erzeugte, recht vereinzelt da. Meinen Fall 4 möchte ich nicht in diesem Sinne verwerten, obwohl ich weder im Eiter noch später nach Ausbruch des Erysipels im Wundsekret Strepto-

kokken fand. Da die Mundhöhle mit dem Abszeß in Verbindung stand, so läßt sich ein Hineingelangen von Streptokokken in die Wunde vom Munde aus leicht erklären. Außerdem aber spricht der negative Ausfall der Kaninchenohrimpfung mit dem Eiter sowohl, wie mit dem Bakteriengemisch gegen die Annahme, daß das Erysipel etwa durch Staphylokokken hervorgerufen sei. Nur ein Streptococcus kann Erysipel erzeugen, wobei seine Herkunft gleichgültig ist. Gerade dies letztere aber ist außerordentlich wichtig, da jeder Kranke mit einer streptomykotischen Eiterung eine dauernde Quelle der Infektion für sich und seine Umgebung mit sich herumträgt. Daher ist es begreiflich, wenn Klemm auf Grund seiner Untersuchungen die Forderung aufstellt, daß jeder Kranke mit einer Streptokokkeninfektion, ganz gleich welcher Provenienz sie ist, von den übrigen Kranken isoliert werden soll. Er läßt jede frisch aufgenommene Eiterung sofort bakteriologisch untersuchen und sondert auf Grund des bakteriologischen Befundes in solche ohne und solche mit Streptokokkeninfektion. Letztere werden sämtlich auf einer eigenen, für diesen Zweck reservierten Abteilung untergebracht.

Die Ergebnisse meiner Arbeit stehen im Einklang mit den Untersuchungen von Klemm, Respinger und Achalme. Der Streptococcus dringt durch eine unbedeutende, oft nicht mehr auffindbare Haut- oder Schleimhautverletzung und wächst in den Lymphbahnen der Cutis weiter, so daß das Erysipel eine exquisit lymphangoitische Erkrankung ist. Niemals aber kommt es vor, daß aus der Tiefe dieses Gewebes der Streptococcus an die Oberfläche gelangt und hier in Blasen oder Hautschuppen nachzuweisen wäre. Ob er nun — einmal ins Gewebe geraten — zum Erysipel führt oder zur Phlegmone, das hängt vielleicht ab von der Größe der contundierenden Wunde, also auch von der Tiefe, in die er gelangt, dann aber auch wohl von der verschiedenen Virulenz, die es auch erklärt, warum er beim Kaninchen das eine Mal zum Abszeß, das andere Mal zum Erysipel führt.

Da es in mikroskopischen Schnitten erysipelatöser Haut nie gelang, Bakterien im Epithel oder zwischen den Epithelzellen des Rete Malpighi nachzuweisen, sie aber stets in den Lymphräumen der Cutis gefunden wurden, so wäre auch gar nicht zu verstehen, wie die Streptokokken von der Cutis in das gesunde, fest gefügte Epithelgewebe gelangen sollten. Am verständlichsten scheint das noch beim Erysipelas bullosum, das Exsudat könnte beim Filtrieren durch die sonst engen Maschen sie erweitern und infolge des

starken Druckes dann Kokken mitgehen heißen. In diesem Falle möchte man aber verlangen, daß sofort nach dem Aufschießen der Blase, also auf dem Höhepunkt der Entzündung die Kokken vorhanden seien. Und das nachzuweisen ist bisher keinem Untersucher, auch v. Eiselsberg nicht gelungen. Außerdem ist ein bullöses Erysipel im Verhältnis zu den übrigen eine Seltenheit. Das Erysipel ist eine Infektionskrankheit, und so wenig wie wir bei einer Sehnenscheidenphlegmone, die an eine kleine Verletzung sich anschloß, die Erreger an der Oberfläche der Haut noch nachweisen können, so wenig gelingt es uns beim Erysipel. Der Erysipelkranke ist also keine Gefahr für seine Umgebung, aus der unverletzten, erysipelatös erkrankten Haut gehen keine Krankheitserreger hervor. Das ändert sich aber, wenn der Kranke die oft juckende, gespannte Haut anfängt mit seinen Nägeln zu bearbeiten. Durch einen Nagelriß kann das Corium eröffnet werden und das austretende Sekret enthält, wie ich in 2 Fällen nachgewiesen habe, virulente Streptokokken. Denn der Nagelritz bedeutet nichts anderes als ein oberflächliches Skarificieren der Haut, daher ersetzte ich ihn in meinen Versuchen durch letzteres. Ich habe bis auf einen Fall Haeglers Angaben über diese Art der Untersuchung sonst nicht gefunden und verfüge selbst nur über 4 Fälle, in denen ich sie angewendet habe. Es sind dies Fall 7 bis 10 und in zweien von ihnen Fall 7 und 10 gelang es mir, einen Streptococcus dabei zu züchten. In Fall 7 war das Wachstum ein reichliches, als ich ihn aus einer Bouillonkultur isoliert hatte, doch war er nicht virulent für Kaninchen, wenigstens vermochte eine zweimalige Impfung am Kaninchenohr mit verschiedenen Kulturen kein Erysipel zu erzeugen. In Fall 10 starb der Stamm ab, als ich ihn weiterzüchten wollte, ehe ich eine Impfung am Kaninchenohr gemacht hatte. Immerhin beweisen die Fälle einwandsfrei, daß durch derartige, die Epidermis durchdringende Hautritzchen Streptokokken nach oben dringen können. Auf diese Weise also kann der Kranke Infektionsstoff an seine Umgebung weitergeben. Denn einmal kann das eingetrocknete Sekret von dem Riß aus in der Luft verteilt werden und außerdem vermag der infizierte Nagel seinen Streptokokkenvorrat an seine Umgebung abzugeben. Dieses ist aber auch der einzige Weg, auf dem beim Erysipel Streptokokken den erkrankten Körper verlassen können, vorausgesetzt natürlich, daß keine die Kokken enthaltende Wunde dabei ist. Es läuft also alles darauf hinaus, den angegebenen Weg der Infektion zu sperren. Hat man es mit einem gebildeten, verständigen Patienten zu tun, so wird

es nicht schwer halten, ihn mit strenger Mahnung am Berühren des erkrankten Körperteils zu hindern. Um aber allem vorzubeugen, muß man das Erysipel behandeln wie eine secernierende Wunde, also wie eine Streptokokkenphlegmone z. B., und die erkrankten Körperstellen mit einem gut sitzenden, fest abschließenden Verband verdecken. Dann wird auch ein unruhiger, gar delirierender Kranker keine weitere Infektionsgefahr in sich bergen und weder sich ein sogenanntes springendes Erysipel erzeugen — das meines Erachtens allein auf die geschilderte Weise hervorgerufen wird — noch seine Stationsgefährten in Mitleidenschaft ziehen.

Vermag man also den erkrankten Körperteil durch einen Verband sicher abzuschließen, so kann der Kranke ruhig bleiben, wo er ist. Ist man dazu aber nicht imstande, wie das beispielsweise beim Gesichtserysipel, am Perineum etc., der Fall ist, so tut man vielleicht besser, den Kranken bis zum Ablaufe der Entzündungserscheinungen zu isolieren. Sind diese vorüber, ist das Fieber abgefallen, beginnt das Schuppungsstadium, so bildet der Erkrankte nie mehr eine Quelle der Infektion für seine Umgebung.

Es war nicht der Zweck meiner Arbeit, den geheimnisvollen Wegen nachzuforschen, welche die sprungweise, auf möglichst mit aseptisch Operierten belegten Stationen auftretenden Erysipele genommen haben, das kann nur durch genaues Kontrollieren und Erwägen an Ort und Stelle geschehen. Ob man immer so glücklich sein wird wie Klemm, der in dieser Lage zwei nicht bettlägerige Patienten als Infektionsträger erkannte, die er dann eliminieren konnte, — das steht dahin, gewiß aber sind wir durch solche Befunde auf einen der Schleichpfade des Erysipels aufmerksam gemacht. —

Mir lag vor allem daran, den Erysipelkranken etwas von dem ihnen anhaftenden Fluch zu nehmen, der sie gleichsam aus der Gemeinschaft mit anderen Leidenden ausstößt. Wir dürfen, ohne unser Gewissen zu belasten, ein Erysipel mit den Händen berühren einerlei, ob es im frischen Entzündungs- oder im Schuppungsstadium ist, der Inhalt der Blasen beim Erysipelas bullosum tut uns so wenig Schaden wie der einer Brandblase beispielsweise. Wer würde sich auch nur einen Augenblick besinnen, eine Lymphangitis irgend welchen Ursprungs anzufassen und zu untersuchen? Und doch ist sie eine bakterielle, oft gewiß auch eine streptomykotische Entzündung; pathologisch-anatomisch handelt es sich um völlig gleiche Prozesse, und klinisch finden sich viele Ähnlichkeiten, ja direkte

Übergänge. Es kommt unter Jucken oder Brennen zu einer Rötung der Haut mit Temperatursteigerung. Man findet bei beiden Formen die Lymphgefäße voller Kokken, eine starke Hyperämie des umgebenden Gewebes, seröse Exsudation, Leukocytenansammlungen etc., man sieht also — eine wesentliche Übereinstimmung. Wird jetzt aber bei dem einen die Diagnose Erysipel gestellt, so verfällt der Ärmste sofort in die Acht, niemand wagt ihn mehr anzutasten, sich seinem Bett zu nähern, und ganz zuletzt erst wendet man sich mit möglichst langen Instrumenten zu ihm, um ihm die notwendigste Hilfe zu erteilen. Diese übertriebene Furcht darf man nach den übereinstimmenden Untersuchungen der weiter oben bereits genannten Autoren, denen ich meine eigenen zufüge, wohl fallen lassen und kann die Rose von demselben Gesichtspunkte aus betrachten wie jede andere Wundinfektionskrankheit, und dann hat man sogar noch ein Übriges getan.

Meinem verehrten Chef, Herrn Professor König, spreche ich auch an dieser Stelle meinen besten Dank für die Anregung zu dieser Arbeit aus.

Literaturverzeichnis.

1. Fehleisen, Die Ätiologie des Erysipels. Berlin 1883.
2. v. Eiselsberg, Nachweis von Erysipel in der Luft chirurgischer Krankenzimmer. Langenbecks Archiv 1887. Bd. 35.
3. v. Noorden, Über das Vorkommen von Streptokokken im Blut bei Erysipel. Münchn. med. Wochenschr. 1887.
4. Hägler, Die chirurgische Bedeutung des Staubes. Beiträge zur klinischen Chirurgie. Bd. 9.
5. Petruschky, Untersuchungen über Infektion mit pyogenen Kokken. Zeitschr. f. Hygiene. Bd. 17.
6. Derselbe, Entscheidungsversuche zur Frage der Spezifität der Erysipelstreptokokken. Zeitschr. f. Hygiene. Bd. 33.
7. Emmerich, Münchener med. Wochenschr. 1893. Nr. 18—20.
8. Ucke, Ein Beitrag zur Epidemiologie des Erysipels. Centralbl. f. Bakteriologie u. Parasitenkunde. 1897. I.
9. Jordan, Über die Ätiologie des Erysipels und sein Verhältnis zu den pyogenen Infektionen. Münchn. med. Wochenschr. 1901. Nr. 35.
10. Klemm, Über das Verhältnis des Erysipels zu den Streptomykosen, sowie über die Epidemiologie desselben. Grenzgebiete f. Mediz. u. Chir. 1901.
11. Respinger, Untersuchungen über die angebl. Contagiosität des Erysipels. Beitr. f. klin. Chir. 1900.

VIII.

Aus der chirurgischen Klinik in Leipzig.

Experimentelle Untersuchungen über die Einwirkung der Röntgenstrahlen auf das Knochenmark, nebst einigen Bemerkungen über die Röntgentherapie der Leukämie und Pseudoleukämie und des Sarcoms.[1])

Von

Dr. H. Heineke,

Privatdozent u. Assistent der Klinik.

(Mit Tafel III.)

In einer früheren Arbeit[2]) habe ich über die Veränderungen berichtet, die die Röntgenstrahlen an den inneren Organen von Säugetieren, und zwar speziell an den blutbildenden Organen hervorrufen. Die damals publicierten Untersuchungen ergaben Zerstörungen am lymphoiden Gewebe, an den Zellen der Milzpulpa und an denen des Knochenmarks. Die Umsetzungen, die im lymphoiden Gewebe unter dem Einfluß der Röntgenstrahlen vor sich gehen, habe ich dann ausführlich geschildert und habe ich dem früher Gesagten in dieser Beziehung nichts hinzuzufügen. Die Untersuchung des Knochenmarks ist damals aber nur lückenhaft gewesen und hat sich im wesentlichen auf die Feststellung beschränkt, daß die weißen Knochenmarkszellen durch die Bestrahlung nahezu vollständig zerstört werden; über die einzelnen Phasen dieses Prozesses und seine feineren histologischen Einzelheiten war ich damals aber noch nicht in der Lage, Mitteilungen zu machen. Ich habe seitdem Gelegenheit gehabt, diese Lücken durch weitere Tierexperimente auszufüllen und möchte im folgenden darüber berichten.

1) Zum Teil vorgetragen auf dem 34. Chirurgencongreß.

2) H. Heineke, Experimentelle Untersuchungen über die Einwirkung der Röntgenstrahlen auf innere Organe. Mitteilungen aus den Grenzgebieten der Medizin u. Chir. XIV. Bd. 1. u. 2. Heft.

Die Resultate, die mir die Untersuchung des Knochenmarks ergeben hat, beruhen in der Hauptsache auf zwei Untersuchungsreihen — beide vom Meerschweinchen —, von denen ich die Protokolle und den histologischen Befund zunächst mitteilen möchte, um am Schlusse die Ergebnisse kurz zusammenzufassen.

Die Versuchsanordnung war die gleiche wie bei meinen früheren Tierversuchen. Ich kann deshalb auf das dort Gesagte verweisen.

Das Knochenmark wurde sowohl in Schnittpräparaten wie frisch im Ausstrich untersucht, letzteres nur bei der zweiten Untersuchungsreihe. Schnitte (Celloidin- und Paraffinschnitte) wurden sowohl von isolierten Markstücken aus der Diaphyse, wie von decalcinierten Knochen — Epiphyse und ein Teil der Diaphyse — angefertigt. In der Regel wurden drei verschiedene Knochen von jedem Tiere untersucht, meist Femur, Tibia und Humerus. Als Färbung diente bei den Schnittpräparaten Hämatoxylin-Eosin, bei den Ausstrichpräparaten Methylenblau-Eosin nach May.

Ich möchte gleich hier vorausschicken, daß die Ausstrichpräparate oft wenig befriedigend ausgefallen sind. Das normale Knochenmark läßt sich ja vorzüglich ausstreichen und färben, das hochgradig zellarme und fettreiche Mark der bestrahlten Tiere aber liefert schlechte Objekte, die sich wegen des Fettgehalts nicht ordentlich tingieren.

Versuch a. 15 kleine Meerschweinchen, ca. 6 Wochen alt, Gewicht zwischen 200—350 g. Bestrahlt mit harten Röhren aus ca. 20 cm. Distanz ohne Unterbrechung, 60 cm Induktor, Quecksilberstiftunterbrecher.

Nr.	60	bestrahlt	2	Stunden,	getötet	nach	2	Stunden
„	61	„	3	„	„	„	3	„
„	62	„	4	„	„	„	4	„
„	63	„	4	„	„	„	4	„
„	64	„	5	„	„	„	5	„
„	65	„	6	„	„	„	6	„
„	66	„	10	„	„	„	10	„
„	68	„	15	„	„	„	18	„
„	69	„	15	„	„	„	24	„
„	70	„	15	„	„	„	36	„
„	71	„	15	„	„	„	51	„
„	72	„	15	„	„	„	77	„
„	73	„	15	„	„	„	100	„
„	74	„	15	„	„	„	150	„
„	75	„	15	„	gestorben	nach	12	Tagen.

Nr. 60. Bestrahlt 2 Stunden und dann getötet.

Das Knochenmark aller untersuchten Knochen zeigt normale Verhältnisse, nur ist die Menge der neutrophilen polynucleären Leukocyten an ein-

zelnen Stellen des Femurmarkes auffallend gering. Die Zahl der eosinophilen [1]) Zellen ist enorm. Die Kerne aller Zellen sind unverändert.

Nr. 61. Bestrahlt 3 Stunden und dann getötet.

Im ganzen auch hier noch normale Bilder. Vereinzelt finden sich grosse dicke, intensiv schwarzblau tingierte Chromatinkugeln, vielleicht verklumpte Kerne von Riesenzellen. An verschiedenen Stellen Häufchen von kleinen Kerntrümmern und einzelne mit solchen beladene Phagocyten. Die Zahl der eosinophilen Zellen ist überaus gross wie oben. In einigen Partien des Femurmarkes scheint die Zahl der neutrophilen polynucleären Zellen reduziert zu sein. Das Mengenverhältnis der einzelnen Zellformen entspricht sonst der Norm.

Nr. 62. Bestrahlt 4 Stunden und dann getötet.

Überall im Marke liegen zwischen intakten Zellen zahlreiche Häufchen von kleinen Chromatinkugeln und Kerntrümmern, daneben viele überfärbte und in Zerfall begriffene kleine Kerne, wahrscheinlich von Lymphocyten stammend. An den ungekörnten Markzellen, den neutrophilen und eosinophilen Zellen sind keine Degenerationserscheinungen mit Sicherheit nachweisbar. Das Verhältnis der einzelnen Zellformen läßt keine Verschiebung erkennen, abgesehen davon, daß auch hier die polynucleären neutrophilen Leukocyten an manchen Stellen deutlich vermindert erscheinen. Die Zahl der eosinophilen Zellen ist enorm groß wie bei dem normalen Tiere, das Bild durchaus beherrschend. Die Riesenzellen sind zahlreich und von normalem Aussehen.

Nr. 63. Bestrahlt 4 Stunden und dann getötet (kleineres Tier).

Das gleiche Bild wie im vorigen Falle, nur scheint auch die Zahl der eosinophilen Zellen etwas gering. Einzelne Kerne von Riesenzellen sind verklumpt.

Nr. 64. Bestrahlt 5 Stunden und dann getötet.

Der Zellreichtum des Marks ist etwa normal. Die Menge der zerfallenden Kerne, Chromatinkugeln und Phagocyten ist noch größer als bei dem vorigen Tiere und an vielen Stellen schon recht bedeutend. Es ist nicht leicht zu sehen, welchen Zellen die Kerntrümmer entstammen. In erster Linie sind sicher die Lymphocyten am Zerfall beteiligt, doch scheinen vielfach auch die ungranulierten Myelocyten in Zerfall begriffen. Eosinophile Zellen und neutrophile polynucleäre liegen überall in großen Massen; ihre Kerne zeigen keine Veränderungen. Zahl und Aussehen der Riesenzellen ist normal.

Nr. 65. 6 Stunden bestrahlt und dann getötet.

Im ganzen dasselbe Bild, nur hat die Masse der Kerntrümmer weiter zugenommen; auch sehr zahlreiche mit Chromatinkugeln beladene Phagocyten sind vorhanden. Die eosinophilen und neutrophilen Zellen scheinen unverändert, ebenso die Riesenzellen.

---

1) Die eosinophilen Zellen sind von den pseudoeosinophilen (neutrophilen) bei einiger Übung auch im Schnittpräparat meist deutlich zu unterscheiden, da die eosinophilen Granula viel größer sind und sich viel leuchtender rot färben als die pseudoeosinophilen. Im Ausstrich ist eine Verwechselung derselben überhaupt nicht möglich.

Nr. 66. 10 Stunden bestrahlt und dann getötet.

Die Masse der Kernzerfallsprodukte ist überaus groß und steht hier durchaus im Vordergrunde: Das Mark ist wie übersät mit Kerntrümmern, Häufchen von Chromatinkugeln und Phagocyten; an vielen Stellen sind dazwischen kaum noch intacte Zellen sichtbar. An dem Kernzerfall scheinen zo ziemlich alle Zellen beteiligt zu sein, vorwiegend allerdings die ungranulierten Zellen — Lymphocyten und Myelocyten. Aber auch der Zerfall von granulaführenden Zellen ist deutlich nachweisbar; man sieht ziemlich viele eosinophile und neutrophile Zellen mit degenerierten, d. h. geschrumpften, überfärbten und in mehrere Stücke zerfallenen Kernen, ferner Phagocyten, die neben Haufen von Chromatinkugeln auch eosinophile und neutrophile Granulationen enthalten. Immerhin ist die große Menge dieser Zellen intact, da man an vielen Stellen große Haufen derselben liegen sieht, deren Kerne vollkommen normal aussehen. Die Riesenzellenkerne sind größtenteils verklumpt, zum Teil ebenfalls in Zerfall begriffen.

Nr. 68. 15 Stunden bestrahlt; 18 Stunden nach Beginn der Bestrahlung getötet.

Der Zellgehalt des Knochenmarks ist in einigen Schnitten etwas vermindert, aber noch nicht sicher als pathologisch anzusprechen.

Auffallend gering ist die Zahl der ungranulierten Zellen, unter denen sicher vor allem die kleinen Formen (Lymphocyten) fast ganz fehlen; auch die eosinophilen Zellen sind stellenweise stark reduciert. Die Menge der neutrophilen polynucleären Zellen entspricht noch etwa der Norm; ihre Kerne zeigen außerordentlich starke Lappung und Einschnürung, sind aber normal tingiert. Die Zahl der degenerierten Kerne, Kerntrümmer, Chromatinkugeln und Phagocyten ist an den meisten Stellen bedeutend geringer als bei Nr. 66, an anderen wieder noch ungemein groß. Unter den mit Kerntrümmern beladenen Phagocyten führen viele auch eosinophile Granulationen. Die Kerne der reichlich vorhandenen Riesenzellen sind durchweg verklumpt und geschrumpft. In den ungranulierten Markzellen findet sich eine ganze Anzahl von Mitosen.

Nr. 69. 15 Stunden bestrahlt, 24 Stunden nach Beginn der Bestrahlung getötet.

Der Zellgehalt des Markes hat noch weiter abgenommen und ist an einzelnen Stellen schon recht gering. Unter den noch erhaltenen Zellen überwiegen jetzt deutlich die polynucleären neutrophilen, deren Kerne vielfach abnorm stark gelappt, sonst aber intact erscheinen. Die Zahl der eosinophilen Zellen ist recht gering. Auch die ungranulierten Zellen des Markes sind ziemlich spärlich vertreten. Die Kerne der Riesenzellen sind ausnahmslos stark verändert, geschrumpft, zum Teil nur noch formlose, stark überfärbte Klumpen bildend. Noch immer liegen an verschiedenen Stellen größere Häufchen von Kerntrümmern, Chromatinkugeln wechselnder Größe und einzelne Phagocyten. Mitosen sind auch hier wieder in ziemlicher Menge vorhanden, auch in einer Riesenzelle wurde eine Kernteilungsfigur (Vierteilung) beobachtet.

Nr. 70. 15 Stunden bestrahlt, 36 Stunden nach Beginn der Bestrahlung getötet.

Das Bild unterscheidet sich von dem vorigen nur wenig. Die Zell-

armut ist in einzelnen Partien noch etwas größer, die Masse der Kerntrümmer und Phagocyten durchweg geringer wie bei Nr. 69. Unter den gebliebenen weißen Zellen überwiegen die polynucleären auch hier. Viele degenerierte Riesenzellen, wenig Mitosen.

Nr. 71. 15 Stunden bestrahlt, 51 Stunden nach Beginn der Bestrahlung getötet.

Der Zellgehalt des Knochenmarks ist fast in allen Markabschnitten bereits hochgradig reduciert. Zwischen den durch leere Zwischenräume getrennten Zellen kommen überall die Fasern des Stützgewebes zum Vorschein; vielfach sind die Zwischenräume auch durch Fettzellen ausgefüllt. Die Kapillaren des Marks erscheinen erweitert und sind prall gefüllt mit roten Blutkörperchen. Kerntrümmer und Phagocyten finden sich nur noch sehr spärlich. Die Hauptmasse der restierenden weißen Zellen besteht aus polynucleären neutrophilen Leukocyten mit sehr stark gelappten, aber sonst normal aussehenden und normal gefärbten Kernen, während dagegen die ungranulierten Markzellen und die eosinophilen Zellen an Menge stark zurücktreten. Ziemlich viele Mitosen sind vorhanden. Riesenzellen finden sich noch ziemlich reichlich, doch bilden deren Kerne nur noch Klumpen bezw. große Chromatinkugeln.

Nr. 72. 15 Stunden bestrahlt, 77 Stunden nach Beginn der Bestrahlung getötet.

Das Mark ist überall äußerst zellarm, die weißen Zellen liegen bereits ganz isoliert, nur noch an einigen Stellen kleine Häufchen bildend. Kernzerfallsprodukte finden sich nur noch hier und da ganz vereinzelt. Unter den restierenden Zellen scheinen noch alle normalen Formen vertreten zu sein, vielleicht mit Ausnahme der Lymphocyten, doch überwiegen die polynucleären neutrophilen bei weitem; ihre Kerne sind normal tingiert, aber hochgradig zerklüftet, zum Teil von Rosettenform. Riesenzellenkerne wie bei 71, aber geringer an Zahl. Wenig Mitosen. Blutreichtum des Markes nicht auffallend. Fettgehalt sehr gering.

Nr. 73. 15 Stunden bestrahlt, 100 Stunden nach Beginn der Bestrahlung getötet.

Die Armut an weißen Zellen ist ganz hochgradig. Kernzerfallsprodukte fehlen gänzlich. Die polynucleären neutrophilen Zellen überwiegen unter den noch vorhandenen Zellen nicht mehr so wie bei 72, da auch ziemlich viele große mononucleäre Myelocyten ohne und mit neutrophiler Körnung vorhanden sind; in diesen finden sich auch ziemlich viele Mitosen. Eosinophile Zellen sind äußerst spärlich. An Stelle von Riesenzellen finden sich noch einige Chromatinklumpen. Der Blutreichtum des Markes ist gering.

Nr. 74. 15 Stunden bestrahlt, 147 Stunden nach Beginn der Bestrahlung getötet.

Die Zellarmut des Markes hat hier ihren Höhepunkt erreicht. Im Stützgewebe finden sich nur noch ganz vereinzelte Markzellen eingelagert, zum größten Teil polynucleäre Leukocyten. Eosinophile Zellen und ungranulierte Myelocyten sind noch an einigen Stellen vorhanden, Riesenzellen fehlen ganz.

Nr. 75. 15 Stunden bestrahlt, gestorben am 12. Tage.

Das Knochenmark ist wieder viel zellreicher als bei Nr. 74; doch ist der Zellgehalt in den verschiedenen Knochen sehr ungleich groß. Während einzelne Partien noch fast ebenso aussehen wie oben, finden sich in anderen bereits ungeheure Massen von weißen Zellen, fast so dicht liegend wie in der Norm. Die polynucleären neutrophilen Zellen überwiegen auch hier; ihre Kerne sind sehr stark gelappt, sonst normal aussehend; daneben auch wieder größere Mengen von ungranulierten Markzellen. Eosinophile Zellen nur spärlich vertreten. Die Zahl der Riesenzellen ist gering; ihre Kerne sehen zum Teil wieder normal aus, zum Teil sind sie klumpig, überfärbt und vielfach ungemein stark gelappt, oft ganz abenteuerlich gestattet. Sehr zahlreiche Mitosen sind überall zu finden. Der Blutgehalt des Markes ist etwa normal.

Versuch b. 15 ausgewachsene Meerschweinchen, Gewicht zwischen 400 und 500 g. Bestrahlt mit mittelweicher Röhre aus 25 — 30 cm Distanz 10 Stunden, und zwar 7 Stunden ohne Unterbrechung am 1. Tage, 3 Stunden am 2. Tage.

Nr. 97	bestrahlt	7	Stunden,	getötet	nach	10	Stunden.
„ 98	„	$9\frac{1}{2}$	„	„	„	25	„
„ 99	„	10	„	„	„	56	„
„ 100	„	10	„	„	„	3	Tagen.
„ 101	„	10	„	„	„	4	„
„ 102	„	10	„	„	„	6	„
„ 103	„	10	„	gestorben	„	$7\frac{1}{2}$	„
„ 104	„	10	„	„	„	8	„
„ 105	„	10	„	„	„	10	„
„ 106	„	10	„	„	„	$10\frac{1}{2}$	„
„ 107	„	10	„	„	„	11	„
„ 108	„	10	„	getötet	„	18	„
„ 109	„	10	„	„	„	27	„
„ 110	„	10	„	„	„	40	„
„ 111	„	10	„	„	„	53	„

Nr. 97. 7 Stunden bestrahlt, 10 Stunden nach Beginn der Bestrahlung getötet.

Der Zellreichtum des Markes im ganzen ist nicht herabgesetzt. In allen Markabschnitten finden sich in geringer Menge stark überfärbte Kerntrümmer und Chromatinkugeln, die zum Teil in Häufchen liegen und in Phagocyten eingeschlossen sind; an einzelnen Stellen sind auch größere Massen von diesen Kernzerfallsprodukten vorhanden, doch erreichen sie an Menge bei weitem nicht die Ausdehnung wie bei dem ebenfalls nach 10 Stunden getöteten Tiere Nr. 66. Das relative Mengenverhältnis der erhaltenen weißen Markzellen läßt keine deutliche Abweichung von der Norm erkennen, höchstens erscheint die Zahl der ungranulierten Zellen stellenweise etwas gering. Die Kerne der intakten Zellen zeigen zum größten Teile keine Veränderungen, nur fällt in den polynucleären neutrophilen Leukocyten die außerordentlich starke Lappung der Kerne auf; die Färbung dieser Kerne ist indes normal. Mitosen finden sich sowohl in granulierten wie ungranulierten Zellen in ziemlich reichlicher Anzahl. Die Riesenzellen

sind zahlreich, ihre Kerne von normalem Aussehen. Mastzellen (im Ausstrichpräparat) ziemlich spärlich. Sehr viele kernhaltige Erythrocyten.

Nr. 98. $9^1/_2$ Stunden bestrahlt, 25 Stunden nach Beginn der Bestrahlung getötet.

Der Zellreichtum ist kaum geringer wie bei Nr. 97. Die Menge der Kernzerfallsprodukte ist sehr spärlich, nur hier und da kleine Haufen von Chromatinkügelchen. Sonst ist das Bild das gleiche wie bei dem vorigen Tier. Im Ausstrich fällt die große Zahl der Normoblasten auf.

Nr. 99. 10 Stunden bestrahlt, 56 Stunden nach Beginn der Bestrahlung getötet.

Der Zellreichtum ist in einzelnen Partieen entschieden herabgesetzt, meist allerdings noch normal. Kerntrümmer und Phagocyten finden sich nur noch ganz vereinzelt. Das Mengenverhältnis der einzelnen Zellformen zeigt außer vielleicht geringer Abnahme der ungranulierten Markzellen keine deutliche Abweichung von der Norm. Die Zahl der eosinophilen und der Mastzellen entspricht etwa der Norm. Die Kerne der Riesenzellen sind zum Teil überfärbt und verklumpt. Kernhaltige Erythrocyten wie oben.

Nr. 100. 10 Stunden bestrahlt, 3 Tage nach der Bestrahlung getötet.

Der Zellgehalt des Markes ist überall stark reduciert. Das relative Mengenverhältnis ist dabei an den meisten Stellen zu gunsten der neutrophilen polynucleären Zellen verschoben, während die eosinophilen, die Mastzellen und die ungekörnten Zellen des Markes an Zahl stark zurücktreten. Kerntrümmer sind kaum noch nachweisbar; die Kerne der erhaltenen weißen Markzellen zeigen, abgesehen von starker Lappung der polymorphen Zellkerne, keine Veränderung der Form und normale Tinktion. Riesenzellen sind reichlich vorhanden, ihre Kerne aber fast durchweg verklumpt, zum Teil nur noch schwarzblau gefärbte Kugeln bildend. Die Zahl der Normoblasten ist gering wie bei 99.

Nr. 101. 10 Stunden bestrahlt, 4 Tage nach Beginn der Bestrahlung getötet.

Das Bild unterscheidet sich von dem vorigen nur dadurch, daß keine Kerntrümmer mehr nachweisbar sind und daß die Riesenzellen bis auf einzelne stark verklumpte Exemplare verschwunden sind. Die Markzellen führen einzelne Mitosen.

Nr. 102. 10 Stunden bestrahlt, 6 Tage nach der Bestrahlung getötet.

Der Zellgehalt des Knochenmarks ist ganz hochgradig reduciert. Die Bälkchen der Grundsubstanz enthalten nur noch ganz spärlich weiße Zellen, zwischen denen große Massen von Fettzellen eingelagert sind. Die Kapillaren des Markes sind prall mit roten Blutkörperchen gefüllt und nehmen abnorm viel Raum ein. Unter den spärlichen erhaltenen Markzellen überwiegen die polynucleären neutrophilen; ungranulierte Myelocyten und eosinophile Zellen sind sehr spärlich, Mastzellen fehlen fast ganz. Die Kerne der erhaltenen Zellen sind von normalem Aussehen. Riesenzellen sind nicht vorhanden. Die Zahl der Normoblasten ist sehr gering.

Nr. 103. 10 Stunden bestrahlt, nach $7^1/_2$ Tagen gestorben.

Bei der Sektion findet sich viel flüssiges Blut in der Bauchhöhle, dessen Quelle nicht aufzufinden ist; sonst keine makroskopischen Veränderungen.

Die Schnitte aus den verschiedenen Knochen ergeben auffallend differente Bilder. Während in den meisten Markabschnitten die Verhältnisse genau ebenso liegen wie bei Nr. 102, finden sich im Marke der einen Tibia große Mengen von weißen Zellen, so daß der Zellreichtum dort fast normal erscheint. Unter diesen Zellen überwiegen aber bei weitem die polynucleären neutrophilen Zellen, während alle anderen Formen in relativ stark verminderter Zahl vertreten sind; am spärlichsten sind die eosinophilen Zellen. Riesenzellen in einzelnen Exemplaren vorhanden. Keine Kerntrümmer. Sehr wenig Erythroblasten. Einzelne Mitosen in den weißen Markzellen.

Nr. 104. 10 Stunden bestrahlt, nach 8 Tagen gestorben.

Sektion zeigt genau wie bei Nr. 103 freies Blut in der Bauchhöhle ohne erkennbaren Ursprungsort.

Im Mark aller untersuchten Knochen ist der Zellreichtum vom Normalen nicht weit entfernt. Die neutrophilen Zellen überwiegen bei weitem und zeigen stark gelappte, aber sonst normale Kerne. Ungranulierte Myelocyten, eosinophile und Mastzellen treten an Menge stark zurück. Riesenzellen in spärlicher Zahl vorhanden; ihre Kerne von normalem Aussehen. Vereinzelte Normoblasten.

Nr. 105. 10 Stunden bestrahlt, nach 10 Tagen gestorben.

Die Sektion zeigt, daß das Tier an Ileus gestorben ist. Magen und obere Hälfte des Dünndarms sehr stark aufgetrieben und mit dünnem Inhalt gefüllt; untere Hälfte des Dünndarms vollkommen leer und stark contrahiert; ganz scharfe Grenze zwischen gefülltem und leerem Darmabschnitt. Das Hindernis ist nicht mehr aufzufinden.

Das Bild des Knochenmarks ist im ganzen dasselbe wie bei Nr. 104. Der Zellreichtum ist nur im Mark einiger Knochen reduciert, größtenteils annähernd normal. Verhalten der Zellen wie oben, nur ziemlich große Mengen von Riesenzellen, zum Teil mit verklumpten Kernen. In den weißen Markzellen viele Mitosen, einige auch in Riesenzellen. Im Ausstrich sind vereinzelte Mastzellen vorhanden; sehr wenig kernhaltige rote Blutkörperchen.

Nr. 106. 10 Stunden bestrahlt, nach $10^1/_2$ Tagen gestorben.

Bei der Sektion des graviden Weibchens finden sich die kleinen Fruchtsäcke total durchblutet; sonst kein pathologischer Befund.

Sämtliche untersuchten Markabschnitte zeigen wieder wie bei Nr. 102 hochgradigste Zellarmut. Auch das Verhalten der einzelnen Zellformen entspricht Nr. 102: Überwiegen der polynucleären neutrophilen Zellen, sehr wenig granulafreie Myelocyten und eosinophile Zellen, nur einzelne Mastzellen. Riesenzellen fehlen. Die weißen Markzellen zeigen spärliche Mitosen. Normoblasten fehlen fast ganz.

Nr. 107. 10 Stunden bestrahlt, nach 11 Tagen gestorben.

Bei der Sektion findet sich freies Blut in der Bauchhöhle und mehrere durchblutete Fruchtsäcke wie bei Nr. 106. Eine Quelle für die Blutung ist wiederum nicht zu entdecken.

Das Mark ist überall sehr zellreich, von etwa normalem Zellgehalt. Die neutrophilen, polymorphkernigen Zellen überwiegen noch stark; auch neutrophile Myelocyten sind reichlich vorhanden. Ungranulierte Myelo-

cyten und eosinophile Zellen finden sich nur in spärlicher Zahl, Mastzellen fehlen. In einzelnen Partien liegen in größeren Haufen kleine ungekörnte Rundzellen vom Charakter der Lymphocyten. Viele Riesenzellen mit normal gestalteten Kernen. Mitosen finden sich nur in geringer Menge. Normoblasten reichlich.

Nr. 108. 10 Stunden bestrahlt, 18 Tage nach der Bestrahlung getötet.

An einzelnen Stellen ist das Mark sehr zellarm, in den meisten Partieen dagegen von enormem Zellreichtum; die weißen Zellen liegen hier fast abnorm dicht gedrängt. Die neutrophilen, meist polynucleären Formen überwiegen; doch sind auch eosinophile Zellen in nicht geringer Zahl vertreten. Mastzellen spärlich. Riesenzellen liegen stellenweise in großer Menge; ihre Kerne sind größtenteils normal, nur einzelne überfärbt und verklumpt. Viele große und kleine Lymphocyten. Sowohl in den Riesenzellen wie in den Myelocyten finden sich zahlreiche Mitosen. Die Zahl der kernhaltigen Erythrocyten ist ziemlich groß.

Nr. 109. 10 Stunden bestrahlt, nach 27 Tagen getötet.

Der Zellreichtum ist überall entschieden größer als in der Norm. Das relative Zahlenverhältnis der einzelnen Zellformen nähert sich mehr der Norm insofern als vor allem die eosinophilen Zellen wieder sehr reichlich sind und gegenüber den neutrophilen polynucleären wieder mehr in den Vordergrund treten. Immerhin ist aber die Zahl sowohl der eosinophilen wie der Mastzellen von der normalen noch ziemlich weit entfernt. Daneben große Mengen von ungekörnten Myelocyten und Lymphocyten. Auch die Zahl der Riesenzellen entspricht etwa der Norm; ihre Kerne sind von normalem Aussehen. Mitosen reichlich wie oben, ebenso die Erythroblasten.

Nr. 110. 10 Stunden bestrahlt, nach 40 Tagen getötet.

Der Zellreichtum des Markes entspricht der Norm. Die eosinophilen Zellen treten im Gesamtbild immer mehr hervor, so daß sich das histologische Bild vom normalen kaum mehr unterscheiden läßt. Nur die Zahl der Mastzellen erscheint noch ziemlich gering. Bezüglich der übrigen Zellformen, namentlich der ungranulierten Myelocyten, der Lymphocyten, der Riesenzellen und der kernhaltigen Erythrocyten bestehen keine pathologischen Verhältnisse mehr. Mitosen in reichlicher Menge.

Nr. 111. 10 Stunden bestrahlt, nach 53 Tagen getötet.

Nach jeder Richtung hin herrschen normale Verhältnisse.

Wenn man die Ergebnisse dieser Versuchsreihen überblickt, so ist zunächst zu constatieren, daß die Wirkung der Bestrahlung bei den einzelnen Tieren oft recht auffallende Unterschiede zeigt und durchaus nicht so constant ist, wie ich sie dem lymphoiden Gewebe gegenüber stets gefunden habe. Nicht nur sind die Veränderungen des Knochenmarks bei zwei gleich großen und gleichzeitig bestrahlten Tieren nach Ablauf einer bestimmten Zeit in oft recht verschiedenem Stadium angelangt, sondern dieselben Unter-

schiede finden sich oft auch im Marke der verschiedenen Knochen desselben Tieres. Relativ oft kann man z. B. feststellen, daß das Mark eines Femur hochgradig zellarm ist, während das Mark der Tibia großen Zellreichtum aufweist. Beim normalen Tiere sind mir solche Contraste niemals begegnet.[1])

Von diesen, wie ich zugebe, oft recht bedeutenden Differenzen abgesehen, läßt sich auf Grund der Versuche aber doch ein Bild der Wirkungsweise der Röntgenstrahlen auf das Knochenmark gewinnen; übrigens ergänzen sich die oben ausführlich mitgeteilten Versuche auch noch durch eine ganze Anzahl von früheren, z. T. in meiner letzten Arbeit angeführten Beobachtungen, auf deren ausführliche Wiedergabe ich hier verzichten zu können glaubte.

Wenn ich nun die am Knochenmark ablaufenden Veränderungen kurz zusammenfasse, so muß ich zunächst meine eigenen früher gemachten Angaben über diese Prozesse etwas corrigieren. In meiner letzten Arbeit habe ich angegeben, daß zu der Zeit, zu der die Zerstörungen am lymphoiden Gewebe aller Körperregionen vor sich gehen, d. h. von der dritten Stunde nach dem Beginn der Bestrahlung an, auch im Knochenmark zerfallende Kerne, Kerntrümmer, Chromatinkugeln und Phagocyten in größerer Anzahl zu finden seien. Diese Kernzerfallsprodukte habe ich nun früher als wahrscheinlich ausschließlich dem Zerfall der Lymphocyten des Knochenmarks entstammend bezeichnet; das hat sich aber nicht bestätigt, denn auch andere Zellformen, speziell die ungranulierten Myelocyten sind schon frühzeitig dem Zerfall ausgesetzt. Ferner bedürfen auch meine früheren Angaben über die zeitlichen Verhältnisse der ganzen Markveränderung etwas der Correktur; dieselben verlaufen nämlich durchschnittlich etwas schneller, als früher angegeben, wie ich nunmehr an viel größerem Untersuchungsmaterial feststellen konnte.

Das Knochenmark des normalen Meerschweinchens zeichnet sich aus durch seinen enormen Reichtum an eosinophilen Zellen, die an Zahl den neutrophilen, resp. pseudoeosinophilen Zellen nur wenig nachstehen. Die Kerne der eosinophilen Zellen sind nur zum kleinsten Teile Rundzellen, größtenteils mehr oder weniger stark eingeschnürt und gelappt. Mastzellen finden sich im normalen Marke ebenfalls stets in großer Zahl. Die Kerne der neutrophilen Zellen sind zum weitaus größten Teile polymorph, oft sehr stark eingeschnürt und scheinbar aus mehreren getrennten Stücken bestehend, wie die polynucleären Leukocyten des Menschen. Ferner finden sich in großer Menge ungekörnte Zellen verschiedener Größe, von denen die

1) Ich bemerke übrigens, daß Meerschweinchen auch in höherem Alter dauernd rotes Mark in den langen Röhrenknochen behalten.

kleinen Zellen mit relativ großem rundem Kern und schwach basophilem Protoplasma wohl den Lymphocyten entsprechen. Auch die meisten der großen ungekörnten Myelocyten zeigen schwach basophilen Protoplasmasaum. Kernhaltige Erythrocyten finden sich stets in großer Menge.

Die Veränderungen am Knochenmark unter dem Einflusse der X-Strahlen verlaufen nun im allgemeinen folgendermaßen:

In den ersten 2 Stunden der Bestrahlung ist im Knochenmark nichts Abnormes sichtbar; die ersten Veränderungen zeigen sich erst im Verlaufe der dritten Stunde. $2^1/_2$—3 Stunden nach dem Beginn der Exposition sieht man nämlich überall im Marke erst einzelne, dann von Stunde zu Stunde steigende Mengen von Kernen, die im Zerfall begriffen sind. Diese Kerne sind zuerst noch der Form nach erhalten, aber stark überfärbt; dann schrumpfen sie ein, zeigen Einbuchtungen und ungefärbte Stellen, nehmen die Form von Halbringen und Halbmonden an, zerfallen endlich in Trümmer, die zuerst ganz regellos geformte Schollen bilden, bald aber großenteils zu intensiv sich färbenden Chromatinkugeln verschiedenen Kalibers zusammenfließen. Diese Chromatinkugeln liegen oft in kleine Häufchen zusammengeballt und in etwas späterem Stadium vielfach deutlich in Zellen — Phagocyten — eingeschlossen.

Welche Zellen sind es nun, deren Kerne in so frühem Stadium der Strahlenwirkung erliegen? Zweifellos sind die Lymphocyten an diesem Kernzerfall am ersten und in weitestem Umfang beteiligt, wie ich früher angegeben habe, doch nehmen auch die anderen Zellformen des Markes sehr bald daran teil. Und zwar scheint der Zerfall nächst den Lymphocyten in zweiter Linie die anderen ungranulierten Zellformen des Markes zu treffen, also die ungekörnten Myelocyten und die sog. großen Lymphocyten, die von den Myelocyten sehr schwer zu trennen sind. Wenig später gehen aber auch eosinophile Zellen und Mastzellen in größerem Umfange zugrunde. Man sieht nämlich vielfach kleine Häufchen von Chromatinkugeln, die von eosinophilen Granulationen umgeben sind, und Phagocyten, die neben Chromatinkugeln eosinophile Körner einschließen. Das Gleiche gilt von den Mastzellen.

Die neutrophilen Zellen des Markes bleiben meist längere Zeit intact wie die vorgenannten Zellen, da sie bei fortschreitendem Kernzerfall immer mehr in den Vordergrund treten; daß sie aber ebenfalls dem Kernzerfall unterliegen, beweisen wiederum neutrophile Granulationen einschließende Phagocyten. Unter den neutrophilen Zellen scheinen dann wiederum die Myelocyten, d. h. die einkernigen Zellen weniger resistent zu sein als die sog. reifen

Formen, die polymorphkernigen Zellen. Was endlich die Riesenzellen anbetrifft, so zeigen auch deren Kerne bereits 5—6 Stunden nach dem Beginn der Bestrahlung die oben beschriebenen Degenerationserscheinungen, nämlich Verklumpung, Überfärbung und Zerfall.

Es sind demnach sämtliche im Knochenmark vorkommenden Zellformen schon wenige Stunden nach dem Beginn der Bestrahlung im Zerfall begriffen, wenn auch bezüglich der Resistenz der einzelnen Formen beträchtliche Unterschiede bestehen.

Der Zerfall der Zellkerne im Knochenmark erreicht nun nach ca. 10—12 Stunden (immer vom Beginn der Bestrahlung an gerechnet) seinen Höhepunkt. Das Mark ist in diesem Stadium mit Kerntrümmern der verschiedensten Form und Größe und mit Phagocyten übersät. An einzelnen Stellen treten die intacten Zellen gegen die zerfallenen und zerfallenden vollständig in den Hintergrund. Der Zellgehalt des Knochenmarks im ganzen hat dabei eigentlich noch nicht abgenommen, da die Kernzerfallsprodukte alle noch an Ort und Stelle zu liegen scheinen.

Einige Stunden später ist das Bild aber bereits ein wesentlich anderes. Die Kerntrümmer verschwinden nämlich allmählich aus dem Knochenmark, ohne daß sich ihr Schicksal mikroskopisch weiter verfolgen läßt. Gleichzeitig damit, etwa in der 18. bis 20. Stunde zuerst deutlich erkennbar, nimmt auch der Zellgehalt des Markes, d. h. sein Gehalt an weißen Zellen zusehends ab. Die dichtgedrängte Masse der weißen Markzellen lichtet sich, zwischen den Zellen kommt überall die Grundsubstanz zum Vorschein, die einzelnen Zellen liegen auch im Schnittpräparat deutlich durch Zwischenräume getrennt. Nun tritt auch deutlicher hervor, daß der Untergang namentlich der eosinophilen Zellen und der ungekörnten Myelocyten den der neutrophilen bedeutend überwiegt, denn unter den zurückbleibenden intacten Zellen besteht ein viel größerer Prozentsatz als in der Norm aus neutrophilen meist polynucleären Zellen. Im Laufe der nächsten Stunden, etwa bis zur 48. Stunde, verschwinden nun die Kerntrümmer allmählich fast vollkommen bei gleichzeitigem Fortschreiten der Zellarmut. Am 3. Tage sind Chromatinkugeln und Phagocyten nur noch in einzelnen Exemplaren vorhanden; die weißen Markzellen liegen dann schon in sehr weiten Zwischenräumen, überall große Lücken zwischen sich lassend; die neutrophilen polymorphkernigen Zellen überwiegen bei weitem.

Im Laufe der nächsten Tage nehmen die weißen Markzellen aber dann noch langsam weiter an Menge ab, ohne daß während dieser

Zeit besondere Zerfallserscheinungen an den Zellkernen nachweisbar wären. Das Maximum der Zellarmut wird so etwa am 5. bis 6. Tage nach der Bestrahlung des Tieres erreicht.

Das Bild, das das Knochenmark auf der Höhe des Zellschwundes, also in dem gegebenen Falle einer einmaligen mehrstündigen Bestrahlung nach 5—6 Tagen bietet, ist etwa folgendes: In die faserige Grundsubstanz sind nur noch ganz wenige, in weiten Zwischenräumen liegende weiße Zellen eingelagert; diese Zellen bestehen zum weitaus größten Teile aus polynucläreu neutrophilen Leukocyten, doch sind auch alle anderen im Marke normalerweise vorkommenden Zellformen in einzelnen Exemplaren vertreten: eosinophile und Mastzellen, ungekörnte Myelocyten, Lymphocyten, hier und da auch eine Riesenzelle, doch fehlen letztere in der Mehrzahl der Präparate ganz. Die Grundsubstanz selbst ist meist feinfaserig, zeigt aber an manchen Stellen hyaline Umwandlung. Vielfach findet sich der durch den Ausfall der weißen Markzellen entstandene leere Raum ausgefüllt durch Fettzellen, die in manchen Präparaten in recht bedeutender Menge vertreten sind. Die Kapillaren des Markes sind meist prall mit roten Blutkörperchen gefüllt, scheinen hier und da sogar erweitert zu sein. Im Ausstrichpräparat sind an den roten Blutkörperchen keine Abnormitäten erkennbar, nur ist die Zahl der kernhaltigen Erythrocyten gegen die Norm vielfach stark herabgesetzt. Die beiden Abbildungen sollen dies Stadium veranschaulichen (Tafel III, Fig. 1 und 2).

Um das Knochenmark eines Meerschweinchens so weit zellarm zu machen, wie die Abbildung zeigt, genügt wie gesagt eine einmalige Bestrahlung von zehnstündiger Dauer. Eingeleitet wird die Zerstörung der Markzellen aber bereits durch eine viel kürzer dauernde Exposition, die ja bereits nach 3—4stündiger Bestrahlung der Kernzerfall im Knochenmark außerordentlichen Umfang erreicht. Ob die Zerstörung des Markes auch schon nach 3—4stündiger Bestrahlung bis zu fast vollständiger Vernichtung der weisen Markzellen fortschreitet, das habe ich allerdings nicht weiter festgestellt.

Von den 10 Stunden lang bestrahlten Meerschweinchen bleibt nun ungefähr die Hälfte am Leben; die Tiere bekommen natürlich ausgedehnte Dermatitis, verlieren das Haarkleid des ganzen Rückens, aber bei vielen heilt die Dermatitis, wie gesagt aus, die Tiere erholen sich nach anfänglicher starker Abmagerung wieder und sind nach einigen Wochen wieder so munter wie zuvor.

Was wird nun aus dem Knochenmark bei diesen Tieren, bei denen man nach Analogie mit anderen gleich großen, gleich

lange bestrahlten Individuen eine fast vollkommene Zerztörung der weißen Markzellen annehmen muß?

Der oben als Endstadium des Zerfalls geschilderte Zustand bleibt offenbar nur sehr kurze Zeit bestehen; nach wenigen Tagen setzen bereits reparatorische Vorgänge ein, die nach einigen Wochen mit einer vollkommenen Regeneration der weißen Markzellen ihren Abschluß finden.

Schon 12—14 Tage nach der die Markzellen zerstörenden Bestrahlung sieht man in allen Markabschnitten wieder größere Mengen von weißen Zellen erscheinen, die in der Regel nicht gleichmäßig verteilt, sondern in kleineren und größeren Haufen gruppiert liegen; die Fasern der Grundsubstanz werden von den Zellen wieder mehr und mehr verdeckt und treten zurück, die Fettzellen verschwinden größtenteils. Der Zellreichtum des Markes nimmt dann mit großer Schnelligkeit zu, wird von Tag zu Tag bedeutender und erreicht schon nach $2^1/_2$—3 Wochen wieder den normalen Bestand. Bei einigen Tieren schien mir der Zellgehalt des Markes auf der Höhe der Regeneration sogar vorübergehend ein abnorm großer zu sein: die Zellen lagen so ungemein dichtgedrängt, wie dies bei erwachsenen Tieren sonst nicht zur Beobachtung kommt.

Was nun die Regeneration der einzelnen Zellformen anbetrifft, so geht dieselbe nicht bei allen gleichmäßig vor 'sich. Während des ganzen Ablaufs des regenerativen Prozeßes stehen die neutrophilen Zellen, meist mit polymorphen Kernen, noch im Vordergrund des Bildes. Neben diesen treten aber auch sehr frühzeitig wieder größere Mengen von ungranulierten Zellen im Marke auf und zwar sowohl kleine Formen, den Lymphocyten gleichend, wie größere ungekörnte Zellen vom Charakter der Myelocten. Man sieht diese beiden Zellformen an einzelnen Stellen schon vom 12.—14. Tage an größere Haufen bilden.

Viel länger läßt die Regeneration der eosinophilen und der Mastzellen auf sich warten, deren Zunahme sehr langsam vor sich geht. Auch wenn der Zellreichtum des Markes am Ende der vierten Woche bereits wieder ein normaler ist, treten die genannten Zellen an Menge noch stark zurück, während im normalen Marke ja namentlich die eosinophilen Zellen ungemein zahlreich vertreten sind. Erst in der vierten Woche nähert sich auch das relative Mengenverhältnis der einzelnen Zellformen wieder mehr der Norm, die eosinophilen Zellen treten immer mehr in den Vordergrund, kommen den neutrophilen an Zahl gleich oder übertreffen dieselben sogar, und auch die

Mastzellen erreichen mehr und mehr wieder ihren normalen Bestand.

Was die Riesenzellen betrifft, so ist deren Regeneration im ganzen eine außerordentlich schnelle und entspricht etwa derjenigen der ungranulierten Zellformen.

Nach Ablauf von 4 Wochen hat das Mark endlich wieder ganz normales Aussehen sowohl bezüglich des Zellgehalts im ganzen wie hinsichtlich der feineren histologischen Details.

Während des Ablaufs der Regeneration kann man im Marke sehr zahlreiche Mitosen beobachten; allerdings ist deren Zahl in meinen Versuchen nicht so groß gewesen, wie man bei der Schnelligkeit der Wiederherstellung der Markzellen eigentlich erwarten sollte. Einzelne Mitosen sind im Mark auch auf der Höhe des Zerstörungsprozeßes stets nachweisbar.

Die wichtigsten Ergebnisse dieser Untersuchungen sind kurz zusammengefaßt folgende:

1. Bei Meerschweinchen gehen nach mehrstündiger Bestrahlung des ganzen Körpers die weißen Zellen des Knochenmarks bis auf geringe Reste zugrunde.

2. Die Zerstörung der weißen Markzellen beginnt etwa $2^1/_2$—3 Stunden nach dem Anfang der Bestrahlung, erreicht nach 10—12 Stunden ihren Höhepunkt und ist nach 5 bis 6 Tagen abgeschlossen.

3. Die Vorgänge am Knochenmark sind nicht gleichbedeutend mit der Vernichtung des Lebens des betreffenden Tieres.

4. An dem Zerfall sind alle dem Mark angehörenden Zellformen beteiligt, jedoch zerfallen und verschwinden die einzelnen Formen nicht ganz gleichzeitig.

5. In erster Linie zerfallen die Lymphocyten und die ungranulierten Myelocyten, in zweiter Linie eosinophile und Mastzellen und Riesenzellen, während die neutrophilen polymorph-kernigen Zellen am längsten intakt bleiben.

6. Das zerstörte Knochenmark ist der Regeneration fähig und zwar beginnt die Regeneration schon nach 2—$2^1/_2$ Wochen und ist nach 3—4 Wochen bereits abgeschlossen.

7. Bei der Regeneration erscheinen im Mark zuerst

die ungranulierten Zellformen und die Riesenzellen, während eosinophile und Mastzellen erst später die normale Zahl erreichen.

Diese Schlußfolgerungen beziehen sich nun zunächst nur auf die Resultate einer einmaligen mehrstündigen Bestrahlung, in specie einer 10stündigen Bestrahlung bei Meerschweinchen. Inwiefern die Strahlenwirkung anders ausfällt, wenn nicht einmal mehrere Stunden lang, sondern durch Tage und Wochen hindurch täglich kurze Zeit bestrahlt wird, das muß ich zunächst dahingestellt sein lassen.

Immerhin berechtigen mich aber meine sehr zahlreichen, bei über 150 Tierversuchen gesammelten Erfahrungen zu dem Schluß, daß der Endeffekt der Bestrahlung auf das Knochenmark auch bei anderem Modus der Bestrahlung dem oben ausführlich geschilderten entspricht und zwar nicht nur bei Meerschweinchen, sondern auch bei anderen Säugetieren (Kaninchen, Ratten, Mäusen usw.). Die zeitlichen Verhältnisse des Zelluntergangs verschieben sich dabei allerdings, wie ja nicht anders zu erwarten ist. Übrigens stimmen ja auch die Ergebnisse anderer Autoren (Milchner und Mosse[1]), Helber und Linser[2]) in der Hauptsache mit den meinigen überein.

Wie sich die Regeneration bei protrahierter Bestrahlung verhält, darüber besitze ich keine Erfahrung. Ob man durch immer wieder erneute Bestrahlung bei Tieren die Regeneration der Markzellen auf die Dauer verhindern kann und wie sich die Tiere dann verhalten, das müssen erst weitere Versuche lehren.

Wie stimmen nun die beim Menschen gesammelten Erfahrungen überein mit dem, was die Tierexperimente über die Einwirkung der X-Strahlen auf die blutbildenden Organe, speziell auf das lymphoide Gewebe und die weißen Zellen des Knochenmarks ergeben haben?

In vollem Einklang mit den Resultaten der Experimente steht die Thatsache, daß die Röntgenstrahlen auf alle Erkrankungen, die mit pathologisch gesteigertem Wachstum der genannten Organe einhergehen, eine eminente Wirkung ausüben. Diese Wirkung besteht in der Zerstörung der abnorm gewucherten Zellen und äußert

1) Milchner u. Mosse, Zur Frage der Behandlung der Blutkrankheiten mit Röntgenstrahlen. Berl. klin. Wochenschr. 1904. 49.

2) Helber u. Linser, Experimentelle Untersuchungen über die Einwirkung der Röntgenstrahlen auf das Blut. Münchn. med. Wochenschr. 1905. 15.

sich dementsprechend in dem Rückgang der abnormen Leukocytenzahl bei der Leukämie und in der Verkleinerung der Lymphdrüsen- und Milztumoren bei Leukämie und Pseudoleukämie.

Wie ist diese Einwirkung zu erklären? Nun die Röntgenstrahlen üben auf die genannten Zellen eine elektive zerstörende Wirkung aus und zwar sowohl im normalen Organismus wie auch dann, wenn sie in pathologischer Weise vermehrt sind. An dieser Wirkungsweise der Röntgenstrahlen ist ein Zweifel nach den in den Grundzügen übereinstimmenden Resultaten von Milchner und Mosse[1]), Helber und Linser[2]), Aubertin und Beaujard[3]) und den meinigen nicht mehr möglich.

Eine andere Erklärung für die Wirkung der Röntgenbestrahlung auf die genannten Krankheiten angesichts dieser Tatsachen zu suchen, wäre gezwungen. Die Übereinstimmung des Tierexperiments mit der klinischen Erfahrung ist hier eine selten eindeutige und befriedigende, und wir haben nicht nötig, eine Wirkung der X-Strahlen auf Enzyme, auf Leukämieparasiten und dergl. zur Erklärung heranzuziehen.

Die Wirkung der Röntgenstrahlen ist also sozusagen eine rein mechanische: die gewucherten Zellen werden zerstört. Was die Wucherung hervorruft, wissen wir nicht, die Ursache der Erkrankung ist uns ja unbekannt; diese unbekannte Größe wird aber, so viel wir sehen, von den X-Strahlen nicht tangiert, denn eine Heilung der Leukämie ist bisher wenigstens nicht erreicht worden.

Insofern ist die Erklärung unserer therapeutischen Erfolge durch das Tierexperiment also eine durchaus befriedigende. Daß wir dessen ungeachtet dem Verständnis des Wesens der Leukämie eigentlich kaum um einen Schritt näher gekommen sind, braucht nicht immer wieder betont zu werden. Übrigens bleibt uns das Tierexperiment ja auch für eine weitere, sehr bemerkenswerte Tatsache jede Erklärung schuldig, nämlich dafür, daß die Röntgentherapie fast ausnahmslos in erster Linie das Allgemeinbefinden der Leukämiker bessert, meist ehe überhaupt der Blutbefund eine Änderung erfahren hat. Ob hier doch eine Wirkung auf das ätio-

---

1) Milchner u. Mosse, l. c.

2) Helber u. Linser, l. c.

3) Aubertin u. Beaujard, Action des rayons x sur le sang et les organes hématopoiétiques. Comptes rendus de la Soc. de Biologie. Séance du 4. Févr. 1905.

logische Agens des Leidens in Frage kommt, kann heute noch nicht diskutiert werden.

Wie steht es nun mit der Übereinstimmung zwischen Tierexperiment und klinischer Erfahrung speziell bei den einzelnen Formen der Leukämie und Pseudoleukämie?

Bei der myeloiden Form der Leukämie stoßen wir auf keine Schwierigkeiten; bei dieser ist eine günstige Einwirkung der Bestrahlung, d. h. Rückgang der Leukocytenzahl und Abnahme des Milztumors fast in keinem genügend bestrahlten Falle ausgeblieben: die Wirkung auf die hier in Frage kommenden Zellen, die Markzellen der myeloiden Reihe, fehlt ja auch beim Tiere nie.

Was die Beeinflussung der einzelnen bei der myeloiden Leukämie im Blute kreisenden Zellformen anbetrifft, so ist die Übereinstimmung mit dem Tierexperiment ebenfalls eine ziemlich vollkommene.

Die meisten Autoren, die genaue Blutuntersuchungen mitgeteilt haben (Krause, Aubertin und Beaujard u. A.), äußern sich dahin, daß eine vorwiegende Zerstörung der unreifen Zellformen, d. h. der Myelocyten stattfindet, und daß sich das Prozentverhältnis der im Blute circulierenden Zellen im Laufe der Behandlung mehr und mehr zugunsten der polynucleären neutrophilen Zellen verschiebt; das stimmt mit dem Tierexperiment überein, bei dem ich die größere Resistenz der letztgenannten Zellen regelmäßig constatieren konnte. Andererseits findet sich für die beim Tiere stets sehr auffällige frühzeitige Zerstörung der eosinophilen Zellen, soviel ich sehe, bei der Leukämie bisher noch keine Analogie.[1]) Dagegen mag noch eine Bemerkung von v. Tabora[2]) erwähnt werden, daß diejenigen Leukämiefälle am besten auf die Bestrahlung zu reagieren scheinen, die viele Mastzellen im Blute aufweisen. Die starke und frühzeitige Zerstörung der Mastzellen beim Tiere habe ich oben mehrfach hervorgehoben.

Die Zerstörungen, die die Röntgenstrahlen an den weißen Markzellen der Versuchstiere auslösen, sind, wie oben ausgeführt, keine bleibenden, sondern verhältnismäßig rasch vorübergehende und sind im weitesten Maße der Regeneration zugänglich; diese Regeneration der Markzellen erfolgt beim Tiere ganz außerordentlich schnell und führt im Zeitraum von 8—14 Tagen zur Bildung enormer

1) Nur Bozzolo erwähnt das Verschwinden der eosinophilen Zellen nach der Bestrahlung.

2) Diskussion über Leukämiebehandlung auf dem Congreß für innere Medizin 1905.

Zellmassen. Mit dieser Tatsache stimmen wieder die Erfahrungen beim Menschen recht gut überein, denn auch die Veränderungen, die wir bei der myeloiden Leukämie durch die Bestrahlung erreichen können, sind nicht von Dauer. Eine Heilung dieser Erkrankung durch die Röntgentherapie ist ja bisher noch nicht gelungen, denn auch in den scheinbar geheilten Fällen blieb der Blutbefund noch leukämisch, d. h. das Blut enthielt auch bei normaler Leukocytenzahl noch pathologische Zellformen (mit Ausnahme des bekannten Falles von Hoffmann) und in sehr vielen Fällen erfolgte nach dem Aussetzen der Bestrahlung schnell ein Recidiv. Diese Recidive zeichneten sich dann oft aus durch explosionsartiges Ansteigen der Leukocytenzahlen, enorm schnelles Wiederwachsen der Milztumoren und durch rapiden deletären Verlauf.

Bezüglich der pathologischen Wucherungen des lymphoiden Gewebes, sowohl der leukämischen wie der pseudoleukämischen, ist die Übereinstimmung zwischen den Ergebnissen des Tierversuchs und der klinischen Erfahrung im ganzen auch eine ziemlich befriedigende. Allerdings lassen die bei diesen Erkrankungen erzielten Erfolge noch viel zu wünschen übrig und stehen den Resultaten der Behandlung der myeloiden Leukämie bedeutend nach; auch ist der Erfolg der Röntgentherapie bei den Erkrankungen des lymphoiden Gewebes viel weniger constant, da sich ein ziemlich großer Prozentsatz der Fälle den Strahlen gegenüber refractär zu verhalten scheint.

Das ist um so auffallender, als gerade das lymphoide Gewebe im Tierversuche so außerordentlich prompt auf eine Bestrahlung auch nur von wenigen Minuten mit Kernzerfall reagiert. So fand ich sogar beim Hunde nach $^1/_4$ stündiger Bestrahlung des Abdomens nach Ablauf von 4 Stunden schon ganz erhebliche Kernzerstörungen im lymphoiden Gewebe der Mesenteriallymphdrüsen und Darmfollikel. Daß die Lymphocyten von allen Zellen am frühesten auf die Röntgenstrahlen reagieren, haben ja auch Helber und Linser[1]) in ihren Tierversuchen feststellen können. Das Gleiche ergaben die Untersuchungen von Lefmann[2]). Wie stark schon eine ganz kurze Bestrahlung die Lymphocyten beeinflußt und das Prozentverhältnis der einzelnen Zellformen des Blutes zu ungunsten der Lymphocyten verschiebt, zeigt auch folgender Versuch beim Kaninchen:

---

1) Helber u. Linser, l. c.

2) Lefmann, Experimente über Leukocytose und Röntgenstrahlen, Congreß für innere Medizin 1905.

Kleines Kaninchen, ca. 1000 g; bestrahlt mit harter Röhre aus 20 cm Entfernung eine Stunde lang.

Wie lange nach der Bestrahlung?	Gesamtzahl der Leukocyten	Prozentsatz der kleinen Lymphocyten	großen Lymphocyten	neutrophilen (pseudoeosinophilen) Leukocyten	eosinophilen Zellen	Mastzellen
vor	9 200	38,3	18,2	42,1	0,3	0,9
vor	12 200					
vor	9 000	41,5	18,8	36,6	0,3	3,0
unmittelbar	5 700	31,5	13,5	51,4	—	3,0
4 Stunden	7 650	19,7	7,0	70.5	0,5	2,5
8 „	7 140	8,6	9,4	78,4	0,7	2.9
16 „	5 800	8,5	6,8	77,7	1,7	5,1
23 „	5 150	15,4	6,1	75,3	0,3	2,4
29 „	5 100	20,8	9,5	68,3	0,3	1,6
41 „	4 500	24,6	18,5	50,5	0,3	2,9
53 „	4 900	21,6	12,3	61,7	0,3	4,0
72 „	5 600	22,9	9,9	64,7	0,3	2,2
92 „	8 300	16,4	30,2	50,0	—	3,2
116 „	6 800	21,4	14,0	56,0	0,4	8,0
140 „	5 650	20,0	18,7	53,0	—	8,3
164 „	8 000	16,1	15,5	64,9	0,5	3,4
188 „	7 500	26,2	10,3	52,5	0,6	10,8
202 „	8 500	27,1	7,1	59,7	1,1	5,9
226 „	6 300	26,0	12,3	54,2	1,3	6,2
10 Tage	12 600	28,1	12,5	53.3	1,0	5,0
11 „	6 200	28,5	15,5	43,0	5,6	7,4
14 „	5 300	32,1	13,6	39,9	6,0	8,4
16 „	6 200	37,2	17,5	35,6	3,2	6,4

Der Effekt der Bestrahlung bei der lymphatischen Leukämie ist nun zwar in den meisten Fällen insofern ein günstiger gewesen, als die Lymphocytenzahl im Blute abfiel, die Drüsen- und Milztumoren zurückgingen und das Allgemeinbefinden sich hob. Aber der Blutbefund hat sich meist nur verhältnismäßig wenig gebessert, denn ein normales Prozentverhältnis der Lymphocyten ist in der Regel auch nicht annähernd erreicht worden. In anderen Fällen wieder hat das Röntgenverfahren vollkommen versagt (Krause, Arnsperger). Im allgemeinen gilt wohl die lymphatische Leukämie jetzt für ungünstiger in bezug auf die Röntgentherapie als die myeloide.

Möglicherweise steht die schlechtere Prognose der Röntgentherapie bei der lymphatischen Leukämie damit in Zusammenhang,

daß die Wirkung der X-Strahlen auf das lymphoide Gewebe eine ganz besonders flüchtige ist und noch schneller vorübergeht als die Einwirkung auf die Knochenmarkzellen der myeloiden Reihe.

Das Tierexperiment gibt dafür ja einige Anhaltspunkte: wie ich früher mitgeteilt habe, beginnt die Regeneration des lymphoiden Gewebes (einmalige Bestrahlung vorausgesetzt) schon wenige Tage nach ihrer Zerstörung, und findet selbst dann statt, wenn die Tiere unter der Wirkung einer letalen Strahlendosis stehen; ähnliches zeigen auch die Versuche am Knochenmark: die Regeneration der Lymphocyten des Markes geht derjenigen der übrigen Markzellen etwas voraus.

Ganz ähnlich wie bei der lymphatischen Leukämie scheinen die Verhältnisse auch bezüglich der pseudoleukämischen Drüsentumoren zu liegen. Auch diese Fälle reagieren auf die Bestrahlung meist ganz prompt mit unmittelbarem Rückgang der Drüsenschwellung (Literatur bei Krause[1]) und Schirmer[2]); die Wirkung der Therapie ist da vielfach noch frappanter als bei der Leukämie; aber andere Fälle wieder bleiben ganz unbeeinflußt und verhalten sich den X-Strahlen gegenüber dauernd refractär.

Wie verschieden die Wirkung der Röntgenstrahlen bei zwei scheinbar gleichartigen Fällen von Pseudoleukämie bezw. malignem Lymphom ausfallen kann, haben uns zwei hier beobachtete Fälle deutlich gelehrt. Ich gebe dieselben kurz wieder, obwohl ich leider über keine genauen Blutuntersuchungen verfüge:

Fall 1. 10jähriger Junge. Seit 6 Jahren geschwollene Drüsen am Hals, seit 8 Wochen stärkeres Wachstum der Drüsentumoren.

Befund am 14. 4. 04. Blasser, kräftig gebauter Junge. Beiderseits am Halse mächtige Schwellung der Lymphdrüsengruppen unter dem Unterkiefer und zu beiden Seiten der Sternocleidomast.; die Tumoren bilden auf beiden Seiten dicke Wülste. Consistenz weich; keine Druckempfindlichkeit. Gaumen- und Rachentonsillen stark vergrößert. Axillarlymphdrüsen beiderseits stark vergrößert; Inguinaldrüsen wenig. Milz überragt etwas den Rippenbogen und ist sehr deutlich palpabel. Dämpfung über der oberen Hälfte des Sternums (Mediastinallymphdrüsen?). Diffuse Bronchitis. Blut: r. 6072000, w. 13000. Haem.: 90 Proz.

22. 4. Die Drüsen der l. Halsseite werden mit sehr harter Röhre 40 Minuten lang bestrahlt (60 cm Inductor, Voltohm-Röhre, Quecksilberstiftunterbrecher, 20 cm Entfernung). Nach 7 Stunden Exstirpation einer

1) Krause, Fortschritte auf dem Gebiete der Röntgenstrahlen. Bd. VIII. Heft 3.

2) Schirmer, Centralblatt für die Grenzgebiete der Medizin u. Chirurgie. Bd. VIII, 3.

kleinen Drüse der l. Halsseite unter Lokalanästhesie zur mikrosk. Untersuchung.

24. 4. Bei Abnahme des Verbandes 40 Stunden nach der Bestrahlung zeigen sich die großen Drüsentumoren der l. Halsseite bis auf geringe Reste verschwunden. Das Aussehen des Jungen ist dadurch total verändert, da die vorher fast symmetrisch beide Seiten einnehmenden Wülste jetzt l. fehlen, während sie r. unverändert sind.

25. 4. Blut: r. 5400000, w. 17400.

Nachmittags 3 Uhr Bestrahlung der Tumoren an der r. Halsseite 30 Minuten lang (sonst wie oben). Abends 8 Uhr Bestrahlung der Milzgegend 30 Minuten lang, 15 cm Distanz.

26. 4. Morgens Stat. idem. Nachmittags $^1/_2$5 Uhr, d. h. 25 $^1/_2$ Stunden nach der Bestrahlung, sind die Drüsen der r. Halsseite sehr stark verkleinert, wenn auch nicht so stark wie l. Die großen Wülste sind aber ganz verschwunden, nun auch die Configuration der r. Halsseite vollständig verändert. Milz unverändert.

27. 4. Keine weitere Änderung. Reste der Drüsen an beiden Halsseiten noch deutlich fühlbar. Über beiden Lungen lautes Giemen und verlängertes Exspirium. Dyspnoe beim Gehen.

29. 4. Etwas Stridor. Ob. Sternalhälfte von 2 Stellen aus im ganzen 25′ bestrahlt, 20 cm Entfernung.

30. 4. Dämpfung über dem Sternum etwas aufgheellt. Stridor geringer.

3. 5. Wieder stärkere Dyspnoe, lautes Pfeifen über beiden Lungen, stark verlängertes Exspirium.

6. 5. Allgemeinbefinden bei Bettruhe gut. Temperatur immer normal. Kleines pleuritisches Exsudat r. h. u. Milz ist deutlich größer und breiter geworden. Bestrahlung der Milzgegend von 2 Stellen aus, je 25′, 20 cm Entfernung.

10. 5. Milz unverändert. Exsudat ist nicht gestiegen.

12. 5. Die Milz ist noch weiter gewachsen und überragt den Rippenbogen um 3 Querfinger. Blut: r. 6416000. w. 24800. Haem.: 90 Proz. Lungenbefund unverändert. — Bestrahlung der oberen Sternalhälfte von 2 Stellen aus, 15 cm Entfernung, im ganzen 40′.

14. 5. Milz vielleicht etwas kleiner.

15. 5. Milz unverändert. Leukocyten: 34.500. Pleurit. Exsudat wie oben.

17. 5. Seit einigen Tagen deutliches Wachsen der Hals-, Axillar- und Inguinallymphdrüsen. Auch Milz wieder größer. Rand 3 Finger breit vor dem Rippenbogen. Leukocyten: 41700. Lungenbefund unverändert.

20. V. Rapides Wachsen der Drüsentumoren. Leuk.: 56700. Leichte Dermatitis an der r. Halsseite.

23. 5. Die Drüsentumoren haben fast den alten Umfang erreicht. Leuk.: 97600. Lymphocyten: 81 Proz.; große mononucleäre und Übergangsformen: 7,1 Proz.; polynucleäre neutrophile: 11 Proz.; eosinophile und Mastzellen je 0,4 Proc.

30. 5. Wieder stärkere Lungenerscheinungen: Husten, Dypnoe, Stridor. Pleurit. Exsudat r. h. u. ist gewachsen. Temp. nie über 37,8 in der Axilla.

9. 6. Andauerndes Wachsen der Drüsentumoren, die jetzt größer sind als anfangs; Milz wie am 17. 5. Das pleurit. Exsudat ist langsam gestiegen und erreicht die Sp. scap. Keine Verdrängungserscheinungen. Seit 2 Tagen Fieber bis 38,5. Heute morgen plötzlich Collaps, Erbrechen. Rapider Verfall, abends Exitus letalis.

Sektionsdiagnose: Lymphomatosis. Lymphomata maligna glandularum lymphaticarum cervicalium, bronchialium, mediastinalium. Lymphomatosis mediastini anterioris, pleurae pulmonalis, costalis et diaphragmaticae dextrae, glandulae parotidis utriusque (et glandul. subling. et submax. levis). Infarctus uricus renum gravis. Medulla ossium rubra. Hyperplasia lienis. Anaemia universalis. Pleuritis fibrino-serosa et haemorrhagica dextra.

Mikroskopischer Befund bei der 7 Stunden nach der ersten Bestrahlung exstirpierten Lymphdrüse: Die Drüse ist von enormem Zellreichtum; das Reticulum tritt nirgends hervor. Die Zellen sind durchweg runde Zellen mit großem Kern vom Charakter der Lymphocyten. Von den Kernen zeigt ein großer Teil — schätzungsweise etwa die Hälfte — schwere Veränderungen: die Kerne sind geschrumpft und überfärbt, zeigen Lücken und Einschnürungen und sind zum Teil in mehrere Stücken zerfallen. An zahlreichen Stellen liegen Häufchen von formlosen Chromatinklumpen verschiedensten Kalibers. Die degenerierten Kerne und Kerntrümmer treten durch ihre intensive Färbung deutlich hervor. Phagocyten sind nicht vorhanden.

Fall 2. 28jähriger Kellner. Seit 1891 Anschwellung der Drüsen der r. Halsseite; 1903 stärkeres Wachstum des Tumors. Januar 1903 Exstirpation eines großen Drüsentumors hinter dem rechten Sternocleido. Mikroskopisch: Großzellige Hyperplasie des lymphoiden Gewebes. Bald nach Entlassung neue Tumoren am Hals, Januar 1904 Auftreibung des Leibes, zunehmende Prostration.

11. 4. 04. Pat. sehr schwach und elend. Fieber bis 39 °. Hochgradige Anämie. Blut: r. 2160000, w. 7000. Haem. 45 Proz. Mächtige Vergrößerung aller Drüsengruppen der r. Halsseite. Axillardrüsen nur wenig vergrößert. Leber stark vergrößert; Rand 2 Finger unter dem Rippenbogen. Großer Milztumor, der bis fast zum Nabel reicht. Ödem der Beine.

12. 4. Drüsentumor unter dem r. Kieferwinkel bestrahlt mit harter Röhre aus 15 cm Distanze 30′

13. 4. Milz in gleicher Weise bestrahlt.

15. 4. Keine Veränderung der bestrahlten Partieen. Drüsentumor in der r. Fossa submax. bestrahlt wie oben.

17. 4. Tumoren unverändert. Große Schwäche, Temp. immer zwischen 38 u. 39 °. Drüse hinter dem r. Ohr bestrahlt wie oben.

18. 4. Die kleine Lymphdrüse hinter dem r. Ohr wird unter Localanästhesie exstirpiert, 9 Stunden nach der Bestrahlung.

19. 4. Der Tumor unter dem r. Ang. mandib. ist vielleicht etwas kleiner geworden.

21. 4. Drüsentumoren und Milz unverändert. Blut: r. 4296000. w. 6700. Haem.: 45 Proz. Lymphocyten: 21,8 Proz. Große mononucleäre und Übergangsformen: 11,2 Proz., neutrophile Leukocyten: 67 Proz. Bestrahlung des l. Leberlappens wie oben.

22. 4. Drüsentumoren überall etwas verkleinert. Allgemeinbefinden nicht gebessert. Drüse in der r. Fossa supraclav. wie oben bestrahlt.

23. 4. R. Leberlappen wie oben bestrahlt.

26. 5. Keine weitere Änderung der Milz- und Drüsentumoren. Milz von 2 Stellen aus bestrahlt, 20 und 25′ lang.

28. 4. Drüsentumoren, Milz und Leber sind im wesentlichen wie anfangs. Allgemeinbefinden dauernd schlecht, große Mattigkeit. Fieber zwischen 38—39°. Bestrahlung wird aufgegeben. Arsen in steigender Dosis.

2. 5. Wesentliche Besserung des Allgemeinbefindens. Fieber geht zurück.

5. 5. Milztumor geht zurück. Pat. fieberfrei, sehr munter, erholt sich zusehends. Leichte Dermatitis am Halse und in der Milzgegend (Pigmentation und etwas Schuppung).

12. 5. Die Drüsentumoren am Halse wesentlich verkleinert. Blut: r. 5530000, w. 7500. Haem. 60 Proz.

19. 5. 04. Allgemeinbefinden sehr gut. Drüsentumoren bis auf haselnußgroße harte Knoten zurückgegangen. Milz noch eben am Rippenbogen fühlbar. Die bestrahlten Stellen sind alle etwas gebräunt, nur über der Milz Schuppung und etwas Nässen. Entlassen. Arsen wird weiter genommen.

Gutes Befinden bei Arsengebrauch bis August 1904. Dann wieder Wachsen der Drüsen, Auftreibung des Leibes, Ödeme, Husten, Fieber, große Schwäche. November ganz bettlägerig. Ascites. Hydrothorax. 6. 12. 04 Exitus letalis.

Sektionsbefund: Lymphomatosis diffusa glandul. lymphaticarum retroauricul., cervicalium, supra- et infraclavicul., axill., mediastin., bronchial., perigastricarum, retroperit., inguin. Intumescentia et lymphomatosis lienis. Anaemia universalis. Hydraemia. Hydropericard. Hydrothorax. Ascites. Anasarka. Medulla ossium rubra.

Mikroskopischer Befund bei der 9 Stunden nach der Bestrahlung exstirpierten Halslymphdrüse: Das Drüsengewebe ist fast überall sehr zellarm; nur an einzelnen Stellen liegen größere Anhäufungen von einkernigen kleinen Rundzellen, die den Charakter der Lymphocyten tragen. Der weitaus größte Teil der Drüse ist wie gesagt sehr arm an Zellen; das Reticulum tritt hier bei weitem in den Vordergrund. Die spärlichen, in die dicken Maschen des Bindegewebes eingelagerten Zellen sind viel größer als Lymphocyten und führen große schwachgefärbte blasige Kerne von runder oder ovaler Form. Auch mehrkernige Zellen sind ziemlich reichlich vertreten. Die Kerne in den zellarmen Partieen der Drüse sind durchweg wohl erhalten und zeigen keine Veränderungen; lediglich unter den zuerst genannten Häufchen von Lymphocyten finden sich ziemlich zahlreiche geschrumpfte und überfärbte Kerne und Kerntrümmer.

Bei dem einen Fall bewirkte die Bestrahlung also rapides Verschwinden der Drüsentumoren, während die Wirkung bei dem zweiten vollkommen ausblieb. Ich glaube wenigstens die Besserung des Allgemeinbefindens und den Rückgang der Tumoren, den wir auch bei dem zweiten Fall beobachtet haben, auf die Arsenmedikation und nicht auf die Strahlenanwendung beziehen zu sollen, da diese

Veränderungen erst längere Zeit nach den Aussetzen der Bestrahlung begannen und mit der Arsendarreichung zusammenfielen.

Wie verschieden sich die beiden Fälle den Strahlen gegenüber verhielten, kommt ja auch im mikroskopischen Befund deutlich zum Ausdruck: bei dem ersten Kernzerfall und Phagocytose im lymphoiden Gewebe ganz ebenso, wie sie auch bei Tieren unter gleichen Verhältnissen zustande kommen würden, bei dem zweiten so gut wie keine Veränderungen an den Zellen der bestrahlten Drüse.

Der Verlauf des ersten Falles ist übrigens noch in anderer Richtung interessant, da er das rapide Recidivieren der Drüsentumoren nach der anfänglichen Besserung demonstriert, ein Recidivieren, das mit gleichzeitigem enormem Überschwemmen des Kreislaufs mit Lymphocyten einherging, so daß der Blutbefund zur Zeit des Todes der einer lymphatischen Leukämie war. Auf die Recidive komme ich unten noch zurück.

Worauf die Unterschiede in der Wirkung der Röntgenstrahlen auf pseudoleukämische Tumoren beruhen, ist vorläufig noch nicht mit Sicherheit zu entscheiden. Wahrscheinlich liegt die Sache wohl so, daß wir unter dem Namen der Pseudoleukämie heute noch Erkrankungen zusammenfassen, die ätiologisch und anatomisch nicht zusammengehören. Die pseudoleukämischen Drüsentumoren zeigen ja auch im histologischen Bau große Unterschiede: auf der einen Seite stehen weiche zellreiche fast ausschließlich aus Lymphocyten bestehende Formen, auf der anderen Seite harte zellarme Formen; in denen die Wucherung des Bindegewebes und der Endothelien im Vordergrund steht, während ihr Gehalt an kleinen Lymphzellen nur äußerst spärlich ist; unsere beiden Fälle repräsentieren auch in dieser Beziehung zwei Typen.

Nach meinen Erfahrungen, die sich übrigens außer den oben angeführten noch auf eine Reihe anderer aber nur flüchtig beobachteter Fälle erstrecken, sind allein die weichen lymphocytenreichen schnell wachsenden Drüsentumoren ein günstiges Objekt für die Röntgentherapie. Daß bei diesen der Kernzerfall nach der Betrahlung auch zeitlich ganz den Gesetzen folgt, die ich beim Tierexperiment gefunden habe (Beginn des Kernzerfalls schon wenige Stunden nach der Bestrahlung), beweist der histologische Befund an der exstirpierten Drüse bei dem ersten Falle (s. o.).

In das Kapitel der Pseudoleukämie gehört wohl auch der Fall von Mikuliczscher Krankheit — symmetrische Schwellung der

Speichel- und Thränendrüsen —, den Fittig[1]) mit Erfolg bestrahlt hat; die Zugehörigkeit dieser Affektion zur Pseudoleukämie scheint ja neuerdings sichergestellt zu sein (v. Brunn[2]).

Daß bei der Pseudoleukämie wie bei der Leukämie die Ursache der Erkrankung durch die Röntgenbestrahlung nicht tangiert wird, braucht kaum nochmals hervorgehoben zu werden. Alles bei Besprechung der Leukämie in dieser Beziehung Gesagte gilt natürlich auch von den pseudoleukämischen Tumoren. Die Röntgenstrahlen sind eben lediglich imstande, das lymphoide Gewebe zum Zerfall zu bringen, wo es auch auftreten mag und durch welche Ursachen auch seine Wucherung ausgelöst sein mag. Daß diese Wirkung der Röntgenstrahlen auch bei solchen Hyperplasien lymphoiden Gewebes nicht versagt, die zur Leukämie und Pseudoleukämie in keiner Beziehung stehen, beweist der Rückgang von Trachomfollikeln unter Röntgenbestrahlung — letzteres übrigens zugleich der beste Beweis dafür, daß die X-Strahlen spezifisch auf die Lymphocyten einwirken ohne Vermittlung antiparasitärer Einflüsse und dergl.

Mit der Unfähigkeit der Röntgenstrahlen, das ätiologische Agens aller der genannten Krankheiten unschädlich zu machen, hängt es selbstverständlich auch zusammen, daß es nach dem Aussetzen der Bestrahlung sehr oft zu Recidiven, d. h. zum Wiederwachsen des lymphoiden Gewebes kommt. Seine enorme Regenerationsfähigkeit habe ich ja experimentell nachweisen können. Wie rapid und deletär solche Recidive verlaufen können, zeigt unser Fall 1 deutlich genug.

Auf die pseudoleukämischen Milztumoren möchte ich hier nicht weiter eingehen — aus verschiedenen Gründen. Erstens ist ja das Kapitel dieser Milztumoren noch weit weniger geklärt als das der Drüsentumoren; ihre Diagnose ist intra vitam ja oft nur vermutungsweise zu stellen, ihre anatomischen Grundlagen sind zum Teil noch unbekannt; das Gleiche gilt auch von anderen Formen des Milztumors, bei denen Röntgenstrahlen zum Teil mit Erfolg versucht worden sind (Bantische Krankheit, Polycythämie mit Milztumor). Zweitens aber ist gerade bei den Milztumoren das Tierexperiment zum Vergleich nur mit großer Vorsicht heranzuziehen, da die Milz ja im Haushalt des Blutes bei den Tieren vielfach noch eine andere Rolle spielt als beim Menschen, wenigstens im extrauterinen Leben. Endlich besitze ich auch über die Behandlung von Milztumoren keine eigenen Erfahrungen.

1) Referiert bei Krause, l. c.

2) v. Brunn, Beiträge zur klin. Chirurgie. Bd. 45.

Kurz eingehen möchte ich an dieser Stelle aber noch auf die Einwirkung der Röntgenstrahlen auf die Sarkome. Nach der geringen Zahl der bisher veröffentlichten Fälle zu schließen, müssen die Erfolge bei Sarkomen bis jetzt keine glänzenden gewesen sein, da doch wohl anzunehmen ist, daß an vielen Instituten Versuche in dieser Richtung gemacht worden sind. Einige Autoren berichten allerdings auch über ganz eklatante Erfolge.

Was den histologischen Bau derjenigen sarkomatösen Tumoren anbetrifft, die günstig auf die Bestrahlung reagiert haben, so sind darunter zwar alle Formen des Sarkoms vertreten — Lymphosarkome, kleinzellige Rundzellensarkome, Spindelzellensarkome, großzellige Rundzellensarkome von alveolärem Bau und Melanosarkome — doch kommen die meisten Erfolge sicherlich auf die aus kleinen Rundzellen zusammengesetzten Tumoren. Coley z. B., der wohl über die größte Erfahrung auf diesem Gebiete verfügt, äußert sich dahin, daß die oben genannten Tumoren weitaus am leichtesten zu beeinflussen sind, während andere Formen keine oder nur geringe Chancen bieten. Um Rundzellensarkome handelt es sich ja auch in den so außerordentlich günstig beeinflußten Fällen von Chrysospathes[1]) und Krogius[2]).

Wir selbst haben einen Fall von Rundzellensarkom beobachtet, bei dem die zerstörende Einwirkung der Strahlen auf die Zellkerne durch die histologische Untersuchung in unzweideutiger Weise nachgewiesen werden konnte.

Fall 3. Es handelt sich um eine 32jährige Frau, die am 5. 7. 04 in die chirurgische Klinik aufgenommen wurde mit der Angabe, daß sie seit 4 Monaten an einer schnell wachsenden Geschwulst der l. Mamma leide. Der Befund war folgender: Ziemlich abgemagerte Frau von leidlich gutem Aussehen. L. Mamma in eine fast mannskopfgroße weiche Geschwulst verwandelt; dieselbe auf der Unterlage verschieblich, mit der Haut verwachsen. Drüsentumoren in der l. Axilla.

In der r. Mamma mehrere walnußgroße Geschwulstknoten.

6. 7. 04. Exstirpation der l. Mamma mit Ausräumung der Axilla. Transplantation des Defektes. Tumor wiegt 2 kg.

16. 7. Operationswunden geheilt. Die Tumoren in der r. Mamma wachsen rapide. An der l. Schläfe ein dem Knochen aufsitzender weicher, ebenfalls schnell wachsender, haselnußgroßer Tumor.

22. 7. Auf dringenden Wunsch der Patientin Amputation der r. Mamma. 5 Stunden vor der Operation wird die r. Mamma $^1/_2$ Stunde lang mit harter Röhre aus 10 cm Entfernung bestrahlt.

9. 8. Operationswunden geheilt. Starke Abmagerung und Anämie.

---

1) Chrysospathes, Münchn. med. Wochenschr. 1903. 50.

2) Krogius, Langenb. Archiv. Bd. 71.

Tumoren am Leberrand und in der Bauchwand am Rippenbogen. Tumor an der Schläfe über walnußgroß. Auf Wunsch entlassen.

3 Wochen später zu Hause gestorben. Keine Sektion.

Mikroskopische Untersuchung: 1. des (nicht bestrahlten) Tumors der l. Mamma: Sehr zellreiches, aus kleinen Rundzellen bestehendes Sarkom. Kerne der Zellen sind durchweg intakt.

2. des bestrahlten Tumors der r. Mamma: Das ganze Präparat ist mit Kerntrümmern übersät, die überall durch ihre intensive Tinktion sofort ins Auge fallen. Dieselben liegen ziemlich gleichmäßig verteilt zwischen den Zellen des Tumors, hier und da in größeren Häufchen zusammengeballt. Zwischen intakten Kernen und formlosen Schollen und Chromatinkugeln bestehen alle Übergänge. Vielfach ist die Form des Kernes noch erhalten, aber die färbbare Substanz desselben an einer oder an zwei Seiten zusammengedrängt oder überall an die Peripherie des Kernes verlagert; so zeigen viele Kerne die Form von Ringen und Halbmonden. Die meisten Kerntrümmer bilden allerdings nur regellos geformte Chromatinschollen, die alle Zellinterstitien bedecken. Phagocyten, die mit Kerntrümmern beladen sind, finden sich nur ganz vereinzelt (s. Abbildg. 3).

Die geschilderten Veränderungen, die vollkommen denen gleichen, die am lymphoiden Gewebe bestrahlter Tiere nach Verlauf von 5—6 Stunden nachweisbar sind, gehen ganz gleichmäßig durch die ganze Dicke des faustgroßen Tumors hindurch. Ein Unterschied zwischen oberflächlichen und tiefen Partieen der Geschwulst ist in bezug auf den Kernzerfall nicht vorhanden.

Somit sprechen auch unsere Erfahrungen dafür — ein Melanosarkom am Fuß haben wir ganz ohne Erfolg bestrahlt —, daß diejenigen Sarkome am ehesten der Röntgentherapie zugänglich sind, die aus kleinen Rundzellen bestehen, also aus Zellen, die denen des lymphoiden Gewebes entsprechen oder wenigstens nahe stehen. Diese Erfahrung steht also in erfreulicher Übereinstimmung mit den Resultaten des Tierexperiments. Ob die oben erwähnten Tumoren (Chrysospathes, Krogius u. a.) als Lymphosarkome oder als kleinzellige Rundzellensarkome aufzufassen sind, das kann ich nicht entscheiden; unser Fall gehört wohl zu den letzteren. Eine scharfe Grenze zwischen diesen beiden Sarkomformen besteht ja übrigens auch weder in klinischer noch in anatomischer Beziehung. Manche Autoren verneinen einen durchgreifenden Unterschied ganz (Ribbert), wofür nunmehr auch die Erfahrungen mit der Röntgenbehandlung zu sprechen scheinen.

Allerdings haben in einigen Fällen auch andere Formen des Sarkoms, Spindelzellensarkome (Mertens, Sjögren) und Melanosarkome (Beck) in eklatanter Weise auf die Bestrahlung reagiert. Für diese Fälle bleibt uns das Tierexperiment zunächst noch jede Erklärung schuldig. Die auf die bekannten Versuche von

Perthes[1]) gestützte Erklärung, daß die Strahlen eben vorwiegend auf junge Zellen einwirken und daher namentlich bei schnell wachsenden Tumoren ihre Wirkung entfalten können, genügt meiner Meinung nach durchaus nicht allen Anforderungen. Das Alter der Zellen entscheidet keineswegs allein, sondern eine spezifische Reaktion gewisser Zellformen, und zwar in erster Linie der kleinen Rundzellen, muß dabei unbedingt mitsprechen. Auf eine Tiefenwirkung z. B., wie sie Chrysospathes bei seinem Fall mit Leichtigkeit erreichte, würde man wohl bei einem andersartigen Tumor, etwa einem Carcinom, auch bei der stärksten Bestrahlung vergebens warten. Carcinomzellen reagieren auch niemals so unmittelbar auf die Exposition, wie ich es an den Zellen eines kleinzelligen Rundzellensarkoms nachweisen konnte. Unser Fall scheint mir da gerade in theoretischer Hinsicht von besonderem Interesse zu sein, weil er den Nachweis ermöglichte, daß die kleinen Rundzellen des Sarkoms sich den Strahlen gegenüber ganz ebenso verhalten können, und nach ganz denselben Gesetzen zu grunde gehen wie die Zellen des lymphoiden Gewebes im Tierexperiment.

Aubertin und Beaujard[2]) haben kürzlich einige Experimente und klinische Beobachtungen über die Einwirkung der Röntgenstrahlen auf die Zellen des Knochenmarks publiciert, die mit meinen Erfahrungen z. T. in Widerspruch stehen. Die genannten Autoren haben nämlich der Bestrahlung von normalen Tieren jedesmal eine kurzdauernde, aber sehr ausgesprochene Vermehrung der Leukocyten im Blute folgen sehen, eine Vermehrung, die ausschließlich auf Rechnung der polynucleären neutrophilen (bezw. pseudoeosinophilen) Zellen zu setzen war und nach wenigen Stunden einem Leukocytenabfall Platz machte. Ganz das gleiche Verhalten haben Aubertin und Beaujard dann auch bei ihren sehr gut beobachteten Fällen von Leukämie (myelogener und lymphatischer) nachweisen können: beträchtliches Ansteigen der Zahl der polynucleären Zellen direkt nach der Bestrahlung, einige Stunden später Abfall der Leukocytenzahl unter den Ausgangswert.

1) Perthes, Versuche über den Einfluß der Röntgenstrahlen und Radiumstrahlen auf die Zellteilung, Deutsche med. Wochenschr. 1904, 17.

1) Aubertin u. Beaujard, Action des rayons x sur le sang leucémique. Presse médicale 1904. 67. — Action des rayons x sur le sang et les organes hématopoiétiques. Comptes rendus de la Soc. de Biologie. Séance du 4. II. 05. — Les rayons x et les variations leucocytaires des leucémies. Archives génér. de Médecine. 1905.

Die vorübergehende Vermehrung der neutrophilen polynucleären Zellen im Blute kann wohl nur durch eine Ausschwemmung dieser Zellen aus ihren Depots — Knochenmark und u. U. die Milz — erklärt werden, wie dies Aubertin und Beaujard auch getan haben. Nach ihrer Ansicht äußert sich die Wirkung der Strahlen auf die Knochenmarkzellen nach zwei Richtungen: 1. Auswanderung vornehmlich der reifen Zellen, die dann im circulierenden Blute zugrunde gehen und 2. Zerstörung der jungen unreifen Myelocyten innerhalb der Depots selbst.

Mir ist es im Tierexperiment nicht gelungen, ein Ansteigen der Leukocytenzahl durch die Bestrahlung hervorzurufen. Ich verweise diesbezüglich auf die S. 215 wiedergegebene Tabelle. Bei der oben ausführlich mitgeteilten Versuchsreihe a schien mir allerdings die Zahl der polynucleären Elemente im Mark in den ersten Stunden nach der Bestrahlung auffallend gering zu sein, doch kann ich aus dieser Beobachtung keine sicheren Schlüsse ziehen, da ich leider keine Blutuntersuchungen bei diesen Tieren angestellt habe.

Beim Menschen haben bisher, so viel ich weiß, nur Bozzolo-Guerra[1]) (bei myelogener Leukämie und bei Bantischer Krankheit) und Holzknecht-Herz[2]) (bei lymphatischer Leukämie) die Beobachtungen von Aubertin und Beaujard bestätigen können, während Krause eine Vermehrung der Leukocyten bei seinen Fällen vermißte. Allerdings scheinen die meisten Untersucher auf diese Dinge nicht geachtet zu haben; natürlich können nur diejenigen Untersuchungen hier verwertet werden, die einen Vergleich zwischen dem Blutbefund kurz vor und kurz nach der Bestrahlung ermöglichen.

Es scheint demnach, als ob die Ausschwemmung der polynucleären neutrophilen Zellen aus dem Knochenmark nicht regelmäßig, sondern nur unter besonderen Verhältnissen stattfindet. Welche Verhältnisse das sind, entzieht sich bisher unserer Kenntnis.

Im Anschluß an das eben Ausgeführte möchte ich dann kurz eingehen auf die neuerdings von Helber und Linser[3]) aufgeworfene

1) Bozzolo, Sull' azione dei raggi x sugli organi leucopoietici. R. Acad. di Medic. di Torino. 8. VII. 04. — Sull' azione, che i raggi x dispiegano nella recidiva della leucemi ae nella malattia di Banti. — Ibidem 27. I. 05. — Guerra, La cura dei raggi Röntgen nella Leucemia. Gazetta degli ospedali 1904. 7. VIII.

2) Holzknecht, Gesellschaft für innere Medizin in Wien. 15. XII. 04. — Herz, Zur Röntgenbehandlung der Leukämie. Wiener klin. Wochenschr. 1905. 8.

3) Helber u. Linser, Experimentelle Untersuchungen über die Einwirkung der Röntgenstrahlen auf das Blut. Münchn. med. Wochenschr. 1905. 15.

Frage, an welcher Stelle die Leukocyten durch die X-Strahlen zerstört werden, ob im circulierenden Blute oder in ihren Bildungsstätten. Helber und Linser haben nachgewiesen, daß im circulierenden Blute eine Zerstörung von Leukocyten stattfindet; teils wurden von ihnen im Zerfall begriffene Leukocyten im Blute direkt nachgewiesen; teils wurde gezeigt, daß eine Leukopenie auch bei Bestrahlung kleiner Partien des Tierkörpers zustande kommt, ohne daß Knochen von den Strahlen getroffen werden. Übrigens hatten ja auch die oben genannten Untersuchungen von Aubertin und Beaujard schon zu ähnlichen Resultaten geführt.

Die Zerstörung von Leukocyten im circulierenden Blute ist also sicher nachgewiesen. Nun sehen aber Helber und Linser in diesen Befunden einen Gegensatz zu meinen Untersuchungen und folgern: „Die Leukocyten werden in erster Linie im Kreislaufe zerstört. Wenn dieser Vorgang zu lange und intensiv vor sich geht, so kommt es eben zu einer mehr oder weniger starken Insufficienz der leukocytenbildenden Organe in eben dieser Funktion. Nur zu diesem Schlusse berechtigen uns die vorliegenden mikroskopischen Befunde an den blutbildenden Organen. Sie als eine zur Atrophie führende direkte Schädigung der ganzen Organe zu deuten, geht nicht wohl an; denn damit wäre z. B. nicht vereinbar, daß die Bildung der roten Blutkörperchen im Knochenmark so wenig beeinflußt wird, während die Fähigkeit desselben, Leukocyten zu bilden, nahezu versiegt ist."

Dazu muß ich Folgendes bemerken: 1. Die Befunde an den blutbildenden Organen (Kernzerfall, Phagocytose) berechtigen doch zweifellos zu dem Schlusse, daß an Ort und Stelle eine Zerstörung der betreffenden Zellen stattfindet; das mikroskopische Bild läßt gar keine andere Deutung zu.

2. Der Umstand, daß die Bildung der roten Blutkörperchen unbeeinflußt bleibt, beweist nichts anderes, als daß die X-Strahlen (wenigstens bei einer gewissen Strahlendosis) elektiv nur auf die weißen Zellen einwirken.

3. Eine zur Atrophie führende Schädigung der ganzen Organe habe ich durchaus nicht behauptet, sondern mich beschränkt auf Constatierung der Tatsache, daß die X-Strahlen die Leukocyten sowohl der lymphoiden wie der myeloiden Reihe in ihren Bildungsstätten zum Zerfall bringen. Vor der Annahme einer Atrophie der ganzen Organe hätte mich ja schon der von mir geführte Nachweis der baldigen Regeneration der genannten Zellen geschützt.

Meiner Meinung nach besteht aber überhaupt kein Gegensatz

zwischen den Untersuchungen von Helber und Linser (bezw. Aubertin und Beaujard) und den meinigen, sondern dieselben ergänzen sich nur. Die Röntgenstrahlen zerstören elektiv die oft genannten Zellen; diese Zerstörung muß überall Platz greifen, wo die Strahlen auf diese Zellen auftreffen. Daß dies im circulierenden Blute stattfindet, haben Helber und Linser und Aubertin und Beaujard nachgewiesen, daß es auch in den Bildungsstätten der Leukocyten stattfindet, glaube ich gezeigt zu haben. In letzteren beginnt der Kernzerfall bereits nach $2^1/_2$—3 Stunden; wann er im Blute beginnt, darüber haben Helber und Linser noch keine Angaben gemacht: wahrscheinlich zur selben Zeit.

Die Zerstörungsvorgänge in den Bildungstätten der Leukocyten entstehen zweifellos durch eine Strahlenwirkung an Ort und Stelle und können nicht durch die Annahme erklärt werden, daß „die an inneren Organen nachgewiesenen Veränderungen sekundäre und auf Veränderungen des Blutes, erlitten bei seinem Durchgang durch die Kapillaren während der Bestrahlung, zurückzuführen sind" (Köhler und Herxheimer[1]); zu ähnlichen Anschauungen scheinen ja auch Helber und Linser zu neigen. Ich habe bereits früher Versuche mitgeteilt[2]), die wenigstens bezüglich des lymphadenoiden Gewebes das Gegenteil beweisen: wenn man einen Tierkörper nur zum Teil bestrahlt und den anderen Teil vor den Strahlen schützt, so zerfallen die Lymphocyten nur in den Follikeln des bestrahlten Teiles; das lymphoide Gewebe in der unbestrahlten Hälfte bleibt unbeeinflußt, und das könnte nicht der Fall sein, wenn die Zerstörung der Lymphocyten durch eine im Blute circulierende Noxe vermittelt würde. Daß auch das Knochenmark sich ebenso verhält und ebenfalls nur nach direkter Bestrahlung die charakteristischen Veränderungen aufweist, haben die Versuche von Aubertin und Beaujard[3]) dargetan.

Es ist sicher nicht richtig die Angabe von Perthes[4]), daß die Röntgenstrahlen schon in 3 cm Tiefe zu 80 Proz. absorbiert werden, als Beweis dafür anzusehen, daß die Veränderungen im Inneren des

1) Köhler u. Herxheimer, Zur Röntgentherapie des Carcinoms. Fortschritte auf dem Gebiete der Röntgenstrahlen. Bd. VIII. Heft 5.

2) Heineke, l. c. S. 91.

3) Aubertin u. Beaujard, l. c.

4) Perthes, Versuch einer Bestimmung der Durchlässigkeit menschlicher Gewebe für Röntgenstrahlen mit Rücksicht auf die Bedeutung der Durchlässigkeit der Gewebe für die Radiotherapie. Fortschritte auf dem Gebiete der Röntgenstrahlen. Bd. VIII. Heft 1.

Körpers nicht der Ausdruck einer direkten Strahlenwirkung sein könnten. Die Lymphocyten und wohl auch die weißen Zellen des Knochenmarks sind eben gegen die Strahlen unendlich viel empfindlicher als alle oder wenigstens die meisten anderen Zellen, z. B. auch Carcinomzellen. Ein geringer Rest des Strahlenbündels, der das Innere des Körpers erreicht, kann genügen, um Lymphocyten zu zerstören, während er auf andere Zellen bereits ohne Wirkung ist.

Ich muß also vorläufig an der Auffassung festhalten, daß die Zerstörung der Lymph- und Markzellen durch die Röntgenstrahlen in der Hauptsache nur bei direktem Contact mit den Strahlen erfolgt. Ich will aber durchaus nicht in Frage ziehen, daß bei der Bestrahlung auch Toxine gebildet werden, d. h. Stoffe, die bei dem Untergang irgend welcher Zellen frei werden, in die Circulation gelangen und ihrerseits wieder sekundäre Wirkungen entfalten können. Meine eigenen Versuche in dieser Richtung sind allerdings negativ ausgefallen; eine toxische Wirkung des Blutserums von bestrahlten Tieren auf Gesunde habe ich nicht feststellen können. Allerdings habe ich als Testobjekt für toxische Organveränderungen lediglich die Lymphfollikel zur Untersuchung herangezogen; an diesen sind nach der Injektion des bestrahlten Serums keine pathologischen Prozesse aufgetreten.[1])

Weiter fortgesetzt habe ich die Toxinversuche aber nicht, da derartige Untersuchungen, um einwandsfrei zu sein, genaues Vertrautsein mit physiologisch-chemischen Methoden zur Voraussetzung haben. Die Mitteilungen von Helber und Linser[2]) und Hoffmann[3]) lassen wohl bald genaueren Aufschluß über diese Verhältnisse erwarten.

Was die Einwirkung der Röntgenstrahlen auf die roten Blutkörperchen anbetrifft, so lauten die Erfahrungen beim Menschen ja fast ausnahmslos dahin, daß bei der Leukämie die Zahl der Erythrocyten schon bald nach dem Beginn der Bestrahlung ansteigt, unter gleichzeitiger Zunahme des Hämoglobingehalts.[4]) Das Tierexperiment liefert für

1) Einige dieser Tierversuche bei Meerschweinchen habe ich auch mit bestrahltem Lecithin (Ovolecithin Merck) angestellt; das Resultat derselben ist ebenfalls negativ gewesen.

2) Helber u. Linser, Congreß für innere Medicin. 1905.

3) Hoffmann, ibidem. — Die Behandlung der Leukämie mit Röntgenstrahlen. Fortschritte auf dem Gebiete der Röntgenstrahlen. Bd. VIII. Heft 5.

4) Nur Schenk (Münchn. med. Wochenschr. 1904. 48) hat das Gegenteil beobachtet.

diese Beobachtung bisher keine Erklärung. Beim Tiere hat sich bezüglich der roten Blutkörperchen bisher lediglich das feststellen lassen, daß eine sehr intensive Bestrahlung imstande ist, rote Blutkörperchen zu zerstören. Man kann das erstens daraus schließen, daß sich bei kleinen Versuchstieren, die nach vielstündiger Bestrahlung zugrunde gehen, in der Milz große Massen von Blutpigment angehäuft finden. Ich habe darüber früher Mitteilungen gemacht. Damals habe ich auch einen Versuch beim Kaninchen mitgeteilt, der die allmähliche Abnahme der Erythrocytenzahl und das Sinken des Hämoglobinwerts nach sehr intensiver Bestrahlung demonstriert[1]). Die Versuche von Helber und Linser[2]) haben zu denselben Resultaten geführt.

Zweitens haben Aubertin und Beaujard[3]) bei Kaninchen nach energischer Bestrahlung Degenerationserscheinungen der Erythrocyten im Blute (Poikilocytose, Polychromatophilie) beobachten können, während sie gleichzeitig große Mengen von kernhaltigen roten Blutkörperchen im Blute auftreten sahen.

Die Untersuchungen des Knochenmarks haben mir bezüglich der Erythrocyten kein besonderes Resultat ergeben. Die Zahl der kernhaltigen Erythrocyten im Marke nahm nach intensiver Bestrahlung ab zugleich mit dem Verschwinden der weißen Markzellen, um dann aber zugleich mit deren Regeneration ebenfalls wieder zuzunehmen.

Die degenerativen Veränderungen an den Erythrocyten scheinen demnach erst nach einer so langen und intensiven Bestrahlung einzusetzen, wie sie praktisch beim Menschen garnicht in Frage kommt. Eine Erklärung der beim Menschen beobachteten günstigen Wirkung der Bestrahlung auf rote Blutkörperchen und Hämoglobingehalt ist also vorläufig durch das Tierexperiment nicht zu erbringen. Die von verschiedenen Autoren zur Erklärung herangezogene Tatsache, daß ein Agens, das in starker Dosis zerstört, in geringerer Dosis umstimmend oder anregend wirken kann, will ja nicht allzu viel besagen.

1) Heineke, l. c. S. 45.

2) Helber u. Linser, l. c.

3) Aubertin u. Beaujard, Comptes rendus de la Soc. de Biologie. 4. II. 05.

Erklärungen der Abbildungen auf Tafel III.

Abbildung 1: Knochenmark eines normalen ausgewachsenen Meerschweinchens. Schnitt aus der Diaphyse des entkalkten Knochens. a Knochenbälkchen. Leitz, Obj. 4, Oc. 1.

Abbildung 2: Knochenmark eines ausgewachsenen Meerschweinchens (Nr. 73, s. o.), das 15 Stunden lang bestrahlt und nach 100 Stunden getötet wurde. Schnitt durch die gleiche Stelle der Diaphyse (nahe dem Epiphysenknorpel) des entkalkten Knochens. a Knochenbälkchen. Leitz, Obj. 4, Oc. 1.

Abbildung 3: Kleinzelliges Rundzellensarkom der Mamma. Schnitt aus dem $^1/_2$ Stunde lang bestrahlten und 5 Stunden später exstirpierten Tumor. Leitz, Ölimmersion $^1/_{12}$, Oc. 1.

IX.

Aus dem Kantonsspital Winterthur
(dirig. Arzt: Dr. R. Stierlin).

Ein congenitaler behaarter Rachenpolyp.

Von
Dr. **F. Thellung**,
1. Assistenzarzt.

(Mit 2 Abbildungen.)

Im Kantonsspital Winterthur wurde an einem neugeborenen Knaben folgender Fall von Mißbildung beobachtet:

Die 30jährige Mutter des Kindes, etwas anämisch, sonst gesund, hatte vorher drei normale Kinder geboren. In der 5. oder 6. Woche der letzten Gravidität fiel sie eine Treppe hinunter, ohne sich zu verletzen. Die weitere Schwangerschaft verlief normal; die rechtzeitig einsetzende Geburt zog sich in die Länge, und es wurde mit der Zange ein Kind in Stirnlage mühsam extrahiert. Es zeigte sich nun, daß aus dem Munde des Neugeborenen ein Tumor ragte, der nach Aussage des behandelnden Arztes die Ursache der schwierigen Entbindung gewesen war. Das Kind wurde 3 Stunden nach der Geburt in das Spital gebracht, und hier wurde am 24. 4. 04 folgender Status aufgenommen:

Fig. 1.

Neugeborener Knabe, vollständig reif, sehr groß und kräftig, Gewicht 5000 g. Geburtsgeschwulst links auf der Stirn. Mit Ausnahme der zu beschreibenden Mißbildung vollständig normal entwickelt.

Aus dem Munde hängt an einem Stiel ein kugeliger, apfelgroßer (6:5:3,5 cm) Tumor (vgl. Fig. 1). Die Oberfläche desselben sieht wie die

äußere Haut aus, ist abgesehen von feinen Poren und Furchen glatt, und trägt eine Anzahl ganz feiner, ca. 3 mm langer, nicht pigmentierter Lanugohärchen. Die Consistenz des Tumors ist gleichmäßig weich, nicht fluktuierend. — Etwa 1 cm vom Munde entfernt, verjüngt sich der Tumor ganz plötzlich gegen den Stiel, und zwar in einer concaven Linie, so daß ein überhängender Rand, eine Art Pilzform zustande kommt. Zugleich ändert sich die Beschaffenheit der bedeckenden Haut. Am vorspringenden Rande geht ringsum in einer scharfen Linie die weißliche Cutis über in eine zarte hochrote Haut, die genau wie Lippenrot aussieht, und die einen ca. 1 cm breiten circulären Saum wie eine Lippe bildet. Der concav abfallende Teil, sowie der Stiel sind mit feuchter Schleimhaut überzogen, die mit der Mundschleimhaut übereinstimmt. — Der kleinfingerdicke Stiel zeigt knochenharte Consistenz und hat eine leicht höckrige Oberfläche. Er ragt in den offen gehaltenen Mund hinein.

Die Oberlippe zeigt etwas links von der Mitte, da wo der Tumorstiel liegt, eine Einkerbung, eine Andeutung von Hasenscharte. Von dieser Kerbe zieht, 1 cm von dem medianen Frenulum entfernt, ein zweites Frenulum zum Alveolarfortsatz des Oberkiefers. Dieser ist vollständig entwickelt und an der Stelle, wo der Stiel liegt, ebenfalls etwas nach oben ausgebogen. Auch der Unterkiefer zeigt links von der Mitte eine kleine Ausbuchtung nach unten, entsprechend dem Stiel des Tumors, ist aber im übrigen, sowie Zunge und Mundboden, normal gebildet. Dagegen besteht eine vollständige mediane Spaltung des harten und weichen Gaumens, ca. 1 cm hinter dem Alveolarfortsatz beginnend; jede Hälfte endigt in einer Uvula. Zwischen die beiden Gaumenfortsätze des Oberkiefers legt sich nun der Stiel des Tumors, der hier etwas dicker wird und nach unten vorspringt; er reicht ungefähr bis zur Grenze zwischen hartem und weichem Gaumen. Hier endigt aber der Tumor nicht, sondern der Stiel geht hier über in eine flache, nicht nach unten vorspringende, harte, höckrige Partie, etwas breiter als der Stiel (2 cm), im Niveau des harten Gaumens liegend. Dieser Teil reicht nun bis an die hintere Rachenwand; er ist ebenfalls mit Schleimhaut bekleidet, vollständig unbeweglich; dagegen läßt sich der Stiel gegen diesen hinteren Teil bewegen, wie wenn beide gelenkartig miteinander verbunden wären. Mit einer Sonde gelangt man sowohl rechts vom Stiel, wo man eine Spalte sieht, als auch links, wo der Stiel dem harten Gaumen anliegt, in die Nase. Ebenso kann die Sonde zwischen Tumor und hinterer Rachenwand ca. $1\frac{1}{2}$ cm weit emporgeführt werden. Unterhalb des Tumors zeigt die Schleimhaut des Rachens eine quere Falte; vor derselben vorbei gelangt man aber leicht in den Laryngo-Pharynx.

Die Untersuchung der Nase ergibt vorn, soweit man sieht, ein schmales Septum, auf jeder Seite läßt sich eine Sonde am Tumorstiel vorbei in den Mund führen; nach hinten stößt die Sonde auf Widerstand und läßt sich nicht in den Rachen führen.

Die Respiration ist vollständig frei; der Knabe schreit mit lauter Stimme; er saugt an der Flasche, kann jedoch nicht schlucken, sondern läßt die Milch zum Munde herausfließen.

26. 4. 04. Das Kind kann heute zum ersten Male etwas Milch schlucken. Die Mundschleimhaut ist gerötet und secerniert zähen, gelblichen Schleim. An dem aus dem Munde hervorragenden Teil des Stiels ist die Schleim-

haut eingetrocknet. — Man schreitet nun zur Entfernung des Tumors. Es kann sich natürlich nur um Amputation des großen weichen Teils und des freien Stieles handeln, nicht um Entfernung der hinteren bis zur Schädelbasis reichenden Partie.

Hängender Kopf, keine Narkose. Es wird zunächst die Schleimhaut über dem hinteren Ende des Stiels gespalten, in der Absicht, sie zurückzuschieben und nach Abtrennung des Stiels zu vernähen. Die Schleimhaut erweist sich aber als sehr dünn und haftet dem Knochen fest an, und ferner entsteht eine ziemlich starke Blutung. Es wird daher einfach der Stiel an der Stelle, wo er gegen den hinteren Tumorteil beweglich ist, mit einer kräftigen Cooperschen Schere abgeschnitten. Von der Wundfläche blutet es zunächst sehr heftig, die ganze Mundhöhle füllt sich mit Blut. Nach Compression mit in Eiswasser getauchten Tupfern läßt die Blutung etwas nach und man erkennt ein spritzendes Gefäß. Dasselbe läßt sich nicht fassen; auch der Thermokauter versagt. Deshalb Dauercompression mit in Gelatinelösung getauchten Tupfern. Nach einer Stunde ist ein solcher Tupfer fest mit der Wundfläche verklebt und wird, da es nicht durchblutet, dort belassen.

28. 4. 04. Temperatur normal; gutes Befinden. Ziemlich starke Stomatitis. Pat. hat seit der Operation gut getrunken. Der auf der Wundfläche haftende Tupfer hat sich zum Teil gelöst und wird nun entfernt, ohne daß eine Blutung auftritt. Sorgfältige Reinigung der Mundhöhle.

6. 5. 04. Stomatitis geringer. Wundfläche secerniert wenig, granuliert. Mund wird immer etwas offen gehalten. Nahrungsaufnahme gut, es fließt nie Milch aus der Nase. Gewicht 4400 g.

16. 5. 04. Wundfläche granuliert schön, hat sich verkleinert. Mund wird etwas besser geschlossen. Gewicht 5100 g. Pat. wird nach Hause entlassen und den Eltern Reinhaltung der Mundhöhle empfohlen.

15. 7. 04. Nachuntersuchung zu Hause: Hat bald nach dem Spitalaustritt Verdauungsstörungen bekommen: Diarrhoe, hie und da Erbrechen. Schreit viel, besonders nachts. Ab und zu fließt beim Trinken etwas Milch aus der Nase. — Mager, faltige Haut, Gewicht unter 5 kg. Mundhöhle gerötet, am harten Gaumen Soorbeläge. Der Tumorrest ist von glatter Schleimhaut überzogen.

10. 9. 04. In den letzten Wochen Verdauung besser, hat an Gewicht zugenommen; Soor verschwunden.

18. 11. 04. Hat sich in den letzten 2 Monaten kolossal entwickelt, ist groß, kräftig, gut genährt. Verdauung sehr gut. Nase etwas flach, Oberlippe und Alveolarfortsatz des Oberkiefers zeigen immer noch eine kleine Ausbiegung nach oben, doch wird der Mund beinahe geschlossen gehalten. Im Unterkiefer noch kein Zahn, dagegen ist rechts oben der erste Schneidezahn durchgebrochen. Im Munde sind alle normalen Teile bedeutend gewachsen, der Tumorrest dagegen ist im Wachstum zurückgeblieben und reicht nicht mehr ganz bis ins Niveau des harten Gaumens herunter.

Makroskopische Beschreibung des amputierten Tumors: Auf der Amputationsfläche des Stiels sieht man glatten Knorpel, in der Mitte liegt Knochen frei. Der Stiel besteht aus einem einzigen, von

Schleimhaut überzogenen Knochenstücke, dessen feine spongiöse Struktur auf der Röntgenphotographie des exstirpierten Tumors deutlich erkennbar ist (vgl. Fig. 2). Der Knochen reicht noch ein wenig in den weichen



Fig. 2.

Tumor hinein. Dieser zeigt auf dem Durchschnitt eine homogene Struktur: graugelbes, etwas transparentes Gewebe, von weißen Fasern (Gefäßen) durchzogen, die vom Stiel her ausstrahlen. Der Überzug des Tumors ist eine dünne Haut (1 mm).

Die mikroskopische Untersuchung ergibt Folgendes:

Der Überzug des Tumors ist eine normale Cutis. Die Epidermis zeigt ein Stratum germinativum, ein Stratum granulosum (angedeutet) und ein dünnes Stratum corneum. Das Corium trägt zahlreiche Papillen; stellenweise ist ein feineres Stratum papillare und ein aus dickeren und dichter gefügten Bindegewebsfibrillen bestehendes Stratum reticulare unterscheidbar. Zahlreiche Gefäße. Das subcutane Bindegewebe geht ohne Grenze über in das lockere fibrilläre Bindegewebe, das die Hauptmasse des Tumors bildet und von zahlreichen großen und kleinen Gefäßen durchzogen ist. Fett findet sich im Innern des Tumors nicht, und auch in der Subcutis sind nur an einzelnen Stellen kleine Gruppen von Fettzellen vorhanden. In der Haut stecken Haare mit in die Subcutis reichenden Haarbälgen. In die Haarbälge münden Talgdrüsen, auch finden sich Musculi arrectores pilo-

rum. — Ferner sind zahlreiche Schweißdrüsen zu sehen mit sehr großen, in der Subcutis gelegenen Knäueln. Nervenfasern lassen sich nicht nachweisen.

Am „Lippenrot" bildet die Epidermis eine sehr dünne Schicht, und dann geht die Cutis in Schleimhaut über: geschichtetes Plattenepithel, Tunica propria mit zahlreichen langen, schmalen Papillen. Darunter lockere Submucosa mit Schleimdrüsen, Ausführungsgänge mit geschichtetem Cylinderepithel. Reichliche Blutgefäße, ferner hier und unter dem Lippenrot größere cavernöse, mit Blut gefüllte und endothelbekleidete Räume mit sehr dünner Wand.

Die den Stiel bekleidende Schleimhaut ist von gleichem Bau; unter der Submucosa beginnt Knochensubstanz von spongiösem Bau. Sie ist umgeben von einem Periost, das eine äußere, aus derbem fibrillärem Bindegewebe bestehende und eine innere, aus lockerem, zell- und gefäßreichem Bindegewebe zusammengesetzte Schicht besitzt. Letztere Schicht setzt sich fort zwischen die schmalen, regellos verlaufenden Bälkchen von Knochensubstanz. Knorpel ist hier nicht zu sehen; den Rändern der Bälkchen liegen Reihen von Osteoblasten an, ferner treten Bindegewebsfasern in die Knochengrundsubstanz ein (Sharpeysche Fasern). Es handelt sich also um Bindegewebsknochen.

Im proximalen Teil des Stiels treffen wir außer dem Knochen hyalinen Knorpel. Derselbe ist, wie hier auch der Knochen, angeordnet in breiten, längsverlaufenden Bälkchen, getrennt durch Bindegewebe. Die Knorpelbälkchen bestehen nur zum kleinen Teil (hauptsächlich an den Enden) aus gewöhnlicher Knorpelsubstanz, meist weisen sie bedeutende Vergrößerung und Vermehrung der z. T. säulenförmig angeordneten Knorpelzellen auf, und stellenweise wird der Knorpel plötzlich unterbrochen durch zell- und gefäßreiches Bindegewebe und von in Bildung begriffenen Knochenbälkchen. Wir haben also den Prozeß der enchondralen Verknöcherung vor uns, wie bei normalen, knorplig präformierten Skelettteilen. Die Knochenbildung aus Bindegewebe an der Peripherie des Knochens kann daher als perichondrale Verknöcherung bezeichnet werden.

Es handelt sich also in unserem Falle um einen congenitalen Tumor, der hauptsächlich aus Bindegewebe besteht, mit behaarter Cutis bedeckt ist und durch einen knorplig-knöchernen Stiel und einen weiteren harten Teil verbunden ist mit der Schädelbasis, resp. hinterer Rachenwand und Vomer. Um eine Geschwulstbildung, einen Polypen im gewöhnlichen Sinne, kann es sich nicht handeln wegen des Epidermisüberzugs, indem ja die Gewebe des Tumors und des Mutterbodens nicht übereinstimmen. Es müssen vielmehr ektodermale Keime abnormerweise an die Ursprungsstelle des Tumors gelangt sein und die Fähigkeit behalten haben, Epidermis zu bilden. Es handelt sich also um eine Mißbildung. Die Gaumenspalte erklärt sich dann leicht als sekundäre Hemmungsbildung, indem die beiden Gaumenfortsätze sich wegen des dazwischenliegenden Tumors nicht vereinigen konnten.

In der neueren chirurgischen Literatur begegnen wir ähnlichen Mißbildungen selten. Dagegen wurden vor 20—30 Jahren verschiedene in diese Kategorie gehörige Fälle beschrieben, die damals bekannten zusammengestellt und in verschiedener Weise gedeutet. Doch handelte es sich in der großen Mehrzahl der Fälle um Befunde bei Früchten, die totgeboren oder wegen zu früher Geburt oder anderweitiger Mißbildungen nicht lebensfähig waren, so daß die Fälle wohl pathologisch-anatomisches, aber selten klinisches Interesse boten.

Allen diesen Fällen ist gemeinsam, daß es sich um Tumoren handelt, die congenital sind und von der Schädelbasis, von der Rachenwand oder vom Gaumen entspringen. Die Schädelbasis ist meist intact, hie und da aber reicht der Tumor durch eine Knochenlücke bis in die mittlere Schädelgrube. Die Hypophysis ist meist normal und ohne Zusammenhang mit dem Tumor. Die Bedeckung des Tumors bildet meist Cutis mit Lanugohaaren. Die Größe der Geschwulst ist sehr verschieden; sie kann haselnußgroß sein, sie kann auch beinahe so groß sein wie der Foetus und zum Geburtshindernis werden. Die kleineren Tumoren liegen in der Mund- oder Rachenhöhle, die größeren treten aus dem Munde, auch aus den Nasenöffnungen heraus.

Sehr variabel ist der Inhalt dieser Gebilde; sie bestehen entweder hauptsächlich aus Fett, oder enthalten Muskelsubstanz, Knorpel, Knochen, Cysten, Zähne, Gehirnsubstanz, oder endlich mehr weniger deutliche Organteile: rudimentäre Extremitäten, Augen, Geschlechtsorgane, Darmstücke etc. Wenn auch die älteren Fälle nur makroskopisch untersucht wurden und bei der Vergleichung mit Organen die Phantasie oft mitgespielt zu haben scheint, so existieren doch genaue Beschreibungen, auch aus neuerer Zeit, die unzweifelhaft dartun, daß mehr oder minder verkümmerte Organe in solchen Mißbildungen enthalten sein können.

Diese komplizierten Bildungen, als Epignathi bezeichnet, sind bis in letzter Zeit immer gedeutet worden als rudimentäre Zwillingsmißbildungen, wobei der verkümmerte Zwillingsbruder zum Parasiten, zum Anhängsel am anderen, besser entwickelten wird.

Ahlfeld[1]) hat folgende Hypothese für die Genese der Epignathi aufgestellt: Strecken sich zwei auf einem Ei liegende, getrennte Embryonalanlagen die Köpfe entgegen, so können sie sich beim Wachstum berühren, und wenn sich nun beim stärker wachsenden Zwilling die Kopfkrümmung ausbildet, wird der kleinere in den Winkel unterhalb der vorderen Hirnblase hineingezogen und gerät

so in die Mundbucht, oder, bei der Ausstülpung des Ektoderms der Mundbucht zur Bildung der Hypophysentasche, bis in die Gegend der Sella turcica.

Es wurden nun aber von Ahlfeld und vielen anderen Autoren nicht nur die complicierten, Organrudimente enthaltenden, sondern auch die einfach zusammengesetzten Tumoren als Epignathi gedeutet. Man nahm an, daß der rudimentäre Zwilling hochgradig degeneriert und atrophiert sei (wie dies ja beim Acardiacus amorphus vorkommt).

Es ist nun Arnold[2]), von dem die im Titel gewählte Bezeichnung dieser Tumoren stammt, dieser Auffassung entgegengetreten; er hat darauf hingewiesen, daß sich diese einfacheren Bildungen erklären lassen als Produkte abnormer Entwicklung einer einzigen Frucht, nämlich durch Transplantation ektodermalen Gewebes in den Rachen.

Solche ektodermale Keime können abgesprengt werden: 1. bei der Rückbildung der primitiven Rachenhaut nach Durchbruch des Vorderdarms in die Mundhöhle; 2. bei der ektodermalen Einstülpung, die zur Bildung der Hypophysentasche führt; 3. bei der Umwandlung der ersten Kiemenspalte (Bildung der Tuba Eustachii). Arnold läßt nun nur diejenigen Bildungen, die deutlich erkennbare Organe oder Organteile enthalten, als Epignathi, als bigerminale oder heterochthone Teratome gelten und deutet alle übrigen Tumoren als monogerminale oder autochthone Teratome, als fissurale Geschwülste.

Diese beiden Hypothesen von Ahlfeld und von Arnold sind bis vor kurzem in der Beurteilung unserer Tumoren maßgebend geblieben, und zwar hat sich die Auffassung von Arnold allgemeinerer Anerkennung erfreut. Die Deutung der kleinen, ganz einfach gebauten Polypen als rudimentäre Zwillinge erscheint eben gezwungen, und die von Ahlfeld geschilderte Verschmelzung der Zwillinge steht im Widerspruch mit neueren Ergebnissen der embryologischen Forschung (Amnionbildung etc., nach Schwalbe[3]). Die Arnoldsche Auffassung erklärt sehr gut den konstanten Insertionspunkt der Polypen (Rachen oder Gaumen); dagegen kann man einwenden, daß die Scheidung der Tumoren in 2 prinzipiell verschiedene Gruppen nicht natürlich ist, indem es zwischen den beiden Kategorien alle Übergänge giebt.

Diese Schwierigkeiten überwindet nun die neue Marchand-Bonnetsche Hypothese. Sie ist vom embryologischen Standpunkt besser begründet als die Ahlfeldsche; andererseits bringt sie eine

einheitliche Auffassung der ganzen Gruppe von Mißbildungen, im Gegensatz zur Arnoldschen, und erfreut sich zunehmender Anerkennung. Sie führt die Entstehung der Epignathi*), welche Bezeichnung dann wieder die einfachen wie die complicierten Bildungen umfaßt, darauf zurück, daß Furchungskugeln, Blastomeren, während der ersten Teilungsstadien der Eizelle aus der Entwicklung eines Foetus ausgeschaltet werden. Je früher diese Ausschaltung stattfindet, um so undifferenzierter ist der abgesprengte Keim, und um so mehr hat er die Fähigkeit und die Neigung, sich selbständig weiter zu entwickeln. Die einfachen Rachenpolypen würden also einer späteren Keimabsprengung ihren Ursprung verdanken, als die complicierten, Organe enthaltenden Tumoren. Ich folge hier den Ausführungen von Schwalbe[3]).

Nur scheint mir diese sonst einleuchtende Hypothese nicht den constanten Ausgangspunkt der Tumoren so gut zu erklären wie die Arnoldsche.

Was nun unseren Fall betrifft, so enthält der amputierte Tumor keine Bestandteile, deren Vorkommen sich nicht durch lokale Entwicklungsstörungen im Sinne Arnolds erklären ließe. Es handelt sich also wohl um ein autochthones Teratom nach Arnold. Sicher läßt sich dies nicht behaupten, weil ein Teil des Tumors bei der Operation nicht entfernt und somit nicht untersucht wurde. Der knorplig präformierte Knochen des abgetragenen Tumorstiels kann ein durch das Wachstum ausgezogenes Stück des Mutterbodens (Schädelbasis) sein. Natürlich läßt sich auch die Marchandsche Erklärungsweise ohne weiteres auf unseren Fall anwenden.

Über die Ätiologie unserer Mißbildung ist so gut wie nichts bekannt. Heredität oder familiäres Vorkommen wurde nicht beobachtet; man findet in vielen Fällen die Angabe, die Geschwister seien normal. Hie und da wird angegeben, daß die Mutter während der Gravidität ein Trauma erlitten habe, erschrocken sei, etc. Auch in unserem Falle ist die Mutter in der 5. oder 6. Schwangerschaftswoche eine Treppe hinunter gefallen. Aber da die Bildung der Mundbucht etc. in den ersten Wochen der Schwangerschaft stattfindet, können, bei Zugrundelegung der Arnoldschen Auffassung, nur Traumen in Betracht kommen, die während dieser Zeit einwirken, was bei den betreffenden Angaben nicht immer stimmt. Und bei Annahme der Marchand-Bonnetschen Hypothese muß ja die Beeinflussung in die allererste Entwicklungszeit fallen.

*) Die Hypothese erklärt gleichermaßen auch die congenitalen Sacralteratome und die Teratome der Keimdrüsen etc.

Die ziemlich seltenen Fälle, die, wie der unsrige, klinisches Interesse geboten haben, indem sie an sonst wohlgebildeten und lebensfähigen Individuen beobachtet wurden, sollen kurz aufgeführt werden, da eine zusammenfassende klinische Besprechung noch nicht existiert. Die Veröffentlichungen stammen zum Teil von Anatomen, weshalb die klinischen Notizen hie und da wenig ausführlich sind. Ferner kann die Casuistik nicht auf Vollständigkeit Anspruch machen, da die Fälle in der Literatur ungemein zerstreut sind.

1. Studencki [4]). Die Mutter erlitt im 2. Schwangerschaftsmonat einen Schreck. Bei einem neugeborenen, ausgetragenen Knaben ragt aus dem Mund bis zum Nabel herunter ein Tumor. Er entspringt an Zunge und Oberkiefer und ist zum Teil mit Schleimhaut bekleidet, zum Teil ohne Bedeckung. Auch die Haut des Unterkiefers geht auf den Tumor über. Tod nach 36 Stunden infolge Eindringens von Milch in die Trachea, wahrscheinlich weil die Zunge durch den Tumor nach vorn gezogen und so der Kehlkopfeingang beim Schlucken nicht verschließbar war. Der Tumor enthält Knorpel, Knochen und Cysten, die Haare enthalten.

2. Arnold [5]). Fünf Tage altes Mädchen. An Zunge und Schädelbasis entspringend, hängt aus dem Munde eine Geschwulst, stielförmig verbunden mit einem, bei der Sektion gefundenen nussgroßen Tumor in der mittleren Schädelgrube. Die Bedeckung der äußeren Geschwulst ist behaarte Cutis, den Inhalt bilden Fettgewebe, Knorpel, quergestreifte Muskelfasern, Drüsen, Cysten. Es besteht Gaumenspalte. Tod am 6. Tage durch Pyämie infolge spontaner Zersetzung des Tumors.

3. Lambl [6]). Ein 6 Monate altes Mädchen atmet mit offenem Munde, kann aber saugen. Im Rachen befindet sich ein 5 cm langer Tumor, der 4 Wochen nach der Geburt entdeckt worden war; bei Würgbewegungen tritt er in den Mund hervor. Am Tage nach der Untersuchung ist der Tumor verschwunden; am folgenden Tage wird er im Stuhl gefunden; er besteht hauptsächlich aus Fett und ist von behaarter Cutis überzogen.

4. Bloch [7]). Ein neugeborenes, kräftiges Kind atmet ungenügend; die Hebamme will Mund und Rachen auswischen und befördert dabei mit dem kleinen Finger ohne Kraftanwendung und ohne Blutung einen platten, 4:2:0,8 cm großen Polypen heraus, worauf die Atmung sofort frei wird. Die Geschwulst geht über in einen sehr dünnen kurzen Stiel, der abgerissen ist. Links hinten am harten Gaumen findet man die Insertionsstelle als kleine Excoriation. Zusammensetzung des Tumors wie im vorigen Falle; das Corium trägt keine Papillen.

5. Schmidt [8]). Einen Tag altes, unreifes Mädchen. An der Schädelbasis entspringend, liegt in Mund und Rachen (Gaumenspalte) ein gestielter nussgroßer, mit Schleimhaut bekleideter Tumor. Atmung frei. Exstirpation nach Unterbindung des Stiels. Der Tumor setzt sich aus Cysten zusammen. Tod einen Tag nach der Operation. Ein Fortsatz des Tumors ragt durch einen Defekt der Schädelbasis in die mittlere Schädelgrube und enthält Nerven- und Gliazellen und Nervenfasern.

6. Kreutzmann [9]). Mutter erschrak im ersten Monat der Gravidität. Neugeborenes ausgetragenes Mädchen; es besteht Erstickungsgefahr. Aus dem Munde hängt eine faustgroße Geschwulst, bedeckt mit Lanugohaare tragender Haut. Der Tumor inseriert mit einem Stiel, der durch den gespaltenen Gaumen geht, an Vomer und Schädelbasis. Der Stiel ist mit Schleimhaut bedeckt; am Übergang zwischen Cutis und Schleimhaut findet sich eine Art Lippenrot. Abtragung des Tumors, minime Blutung. Tod nach 3 Tagen. Der Tumor enthält Fett, Knorpel, Cysten, Drüsen, Pigment, das dem Retinalpigment sehr ähnlich ist; an einer Stelle eine Schleimhautpartie mit Einstülpungen, die als rudimentäres weibliches Urogenitalsystem gedeutet werden. Im Stiel Knochensubstanz. Am Herzen offenes Septum ventriculorum.

7. Kidd [10]). Bei einem wohlgebildeten Neugeborenen hängt aus dem Munde ein Gebilde, das am Gaumen inseriert und durch Operation entfernt wird. Es trägt Extremitäten mit Fingern und Nägeln, und enthält ein Darmstück und „hirnähnliche" Masse. Schicksal des Operierten im Referat nicht angegeben.

8. Manché [11]). Die Mutter erschrak im ersten Schwangerschaftsmonat über einen Hund. Einen Tag altes, ausgetragenes aber atrophisches Kind. Die Nahrungsaufnahme ist unmöglich und es treten Erstickungsanfälle auf. In Mund und Nasenrachenraum (Gaumenspalte) liegt eine nussgroße Geschwulst. Abtragung oberhalb des Gaumens mit galvanokaustischer Schlinge. Es bleiben noch Massen im Nasenrachenraum zurück. Der Heilungsverlauf ist gut, das Kind kann aber nicht recht saugen und schlucken und geht nach 19 Tagen zugrunde. Der abgetragene, mit behaarter Cutis bedeckte Tumor enthält Fett, Muskelfasern, Knorpel, eine Knochenplatte. An der Oberfläche eine Furche und ein Knötchen, die als Anlage von Geschlechtsorganen gedeutet werden.

9. Otto [12]). Ein neugeborenes kräftiges Mädchen bekommt sofort nach der Geburt Dyspnoe und Erstickungsanfälle, hauptsächlich in Rückenlage. Die Inspektion der Mundhöhle ergibt einen weißlichen Tumor, der hinter der Zungenwurzel verschwindet. Beim Fassen mit einer Koeberléschen Compressionsschere treten keine Hirnsymptome auf und die Atmung wird beim Vorziehen frei. Deshalb 17 Std. post partum Durchtrennung des links hinter dem weichen Gaumen inserierenden, 3 mm dicken, knorpelharten Stiels mit Cooperscher Schere (nachdem eine umgelegte Drahtschlinge entzweigerissen ist). Minime Blutung. Langsame Erholung des Patienten. Der Tumor, 2:2:1 cm groß, ist mit Cutis bedeckt, mit zarten Haaren besetzt, enthält hyalinen Knorpel, Bindegewebe und Fett. — Nach 2 Jahren wird constatiert, daß kein Recidiv aufgetreten ist.

10. Clérault [13]). Neugeborenes Kind, wurde asphyktisch geboren und atmet auch nachher mit Schwierigkeit, kann nicht trinken. Weicher Gaumen gespalten; am nicht gespaltenen harten Gaumen inseriert ein in der Mundhöhle liegender und dieselbe ausfüllender, 6:5 cm großer Tumor. Der Stiel wird im Niveau des harten Gaumens mit dem Bistouri ohne Blutung abgetragen. Zunge mit dem Mundboden und Lippen mit dem Zahnfleisch verwachsen; Lösung dieser Verwachsungen. Normale Heilung. Der Tumor ist mit behaarter Cutis bedeckt, die keinen Papillarkörper trägt; im Innern neben Fett quergestreifte Muskelfasern.

11. Sonnenburg[14]). Kein „Versehen" der Mutter in der Gravidität. Das gut entwickelte, 5 Tage alte Kind trägt eine mit Wollhaaren bekleidete Geschwulst, die oben im Rachen inseriert, durch den gespaltenen Gaumen in den Mund hängt und etwas aus demselben hervorragt. Durchtrennung mit galvanokaustischer Schlinge unterhalb des Gaumens; in der Trennungsfläche sitzen Zähne. Das Kind bleibt am Leben, kann nach der Operation den Mund noch nicht schließen. Der Tumor enthält Fett, Knorpel, Knochen und Nerven, außerdem ein Augenlid mit Tarsus, Schleimhaut und Wimpern.

12. Meyjes[15]). Ausgetragenes Neugeborenes, aus dem Mund ragt 4 cm weit hervor ein gestielter Tumor, an dem das Kind saugt. Bei der Geburt drohte es zu ersticken, aber der Vater beförderte mit dem Finger den im Munde liegenden Tumor heraus, worauf die Atmung frei wurde. Abtragung der Geschwulst, die mit langem Stiel hoch oben an der linken Pharynxwand inseriert; kurzdauernde Blutung, Heilung. Der Polyp ist, mit Ausnahme des Stiels, mit behaarter äußerer Haut bedeckt, er enthält hauptsächlich Fett, im Centrum Knorpel. Im Stiel Knochen und concentrisch geschichtete Epithelperlen.

13. Kan[16]). Eines der Geschwister kam mit Gaumenspalte und Hasenscharte zur Welt. — Der 13 Wochen alte Knabe atmet mühsam und stridorös, hat Erstickungsanfälle, saugt schlecht, schläft mit offenem Munde und schnarcht; schlechtes Allgemeinbefinden. Zwischen den Gaumenbögen ragt ein kirschgroßer Tumor in den Mund hervor, er entspringt gestielt im Epipharynx. Beim Versuch, eine Ligatur um den Stiel zu legen, reisst dieser ab; die ziemlich beträchtliche Blutung steht spontan rasch. Sofort nach der Operation ruhige Atmung mit geschlossenem Mund. Dauerndes Wohlbefinden. — Glatte, schleimhautähnliche Oberfläche, verhorntes Plattenepithel (von Haaren wird nichts erwähnt). Im Innern Bindegewebe, Fett, glatte Muskelfasern; in der Nähe des Stiels Knorpel und Knochen.

14. Ford[17]) wurde zu einem 1 Tag alten Kind gerufen, das nicht saugen konnte und mühsam atmete. Der Rachen war beinahe ausgefüllt durch ein längliches bewegliches Gebilde, das mit dünnem Stiel hinter dem weichen Gaumen inserierte. Leichte Entfernung mittelst Schlinge, beinahe ohne Blutung. Sofort nachher Saugen möglich. Der behaarte Polyp ist 3,5 cm lang und besteht aus solidem, „schilddrüsenähnlichem" Gewebe.

15. Gradenigo[18]). Bei einem wenige Tage alten Kind entdeckten die Eltern zufällig einen bohnengroßen Tumor im Munde. Er entspringt gestielt am vorderen Gaumenbogen und wird durch einen Scherenschlag unter geringer Blutung entfernt. Mit behaarter Cutis bedecktes Lipom.

16. Schuchardt[19]). Ein 5 Monate altes Mädchen trägt im Mund einen birnförmigen, mit dünnem Stiel an der hinteren Rachenwand entspringenden Polypen. Derselbe wird oft verschluckt und veranlaßt Erstickungsanfälle. Der Stiel wird mit einer Schere durchschnitten, unter äußerst geringer Blutung. Der Stiel ist 1 cm weit mit Schleimhaut bedeckt, alles übrige mit behaarter Cutis. Die Hauptmasse ist Fett; im Centrum Bindegewebe und quergestreifte Muskelfasern.

17. Müller[20]). Ein 5 Monate altes Mädchen wird mit folgender Anamnese gebracht: Vor 2 Monaten erbrach das Kind plötzlich. Die

Eltern hatten den Eindruck, es habe etwas im Halse stecken, sie untersuchten mit dem Löffelstiel und entdeckten im Munde eine Geschwulst. Von da an schnarchte das Kind, erbrach öfters und wurde dabei blau, dann verschluckte es den Tumor wieder und wurde ruhig. — Die Untersuchung ergibt einen 2:1:1 cm großen blaßroten Polypen, der an der Hinterfläche des Velums festsitzt. Er liegt gewöhnlich im Rachen; beim Herunterdrücken der Zunge zwängt er sich zwischen den Gaumenbögen hindurch, wobei Atemnot auftritt; sobald er im Munde liegt, ist die Respiration wieder frei. Der Polyp wird in Narkose an der Insertionsstelle unterbunden und mit der Schere abgetragen. Ein Jahr später läßt sich nichts Abnormes nachweisen. Die den Tumor bedeckende behaarte Cutis trägt eine zum großen Teil excoriierte Epidermis (wohl infolge mechanischer Läsionen bei den Excursionen des Tumors). Der Inhalt ist hauptsächlich Fett, ferner finden sich Nerven, im Stiel Faserknorpel.

18. Goschler[21]). Ein 10 Tage altes Kind beherbergt im Rachen einen haselnußgroßen, derben, behaarten Tumor. Derselbe wird nur sichtbar, wenn er durch Brechbewegungen hervorgewürgt wird; er liegt dann über dem Kehlkopfeingang, behindert die Atmung und muß mit einem Spatel in den Rachen reponiert werden, worauf die Atmung wieder frei wird. Die Nahrungsaufnahme ist gut. Zwei Versuche, den Tumor mit einer Zange abzuquetschen, scheitern; es wird vorläufig von weiterem Eingreifen abgesehen. — Nach 6 Monaten treten im Schlaf Erstickungsanfälle auf; es wird nun der hervorgewürgte Polyp mit einer Zange gefaßt und torquiert. Dabei füllt sich der Mund mit Blut und das Kind droht zu ersticken; deshalb wird der Tumor rasch mit Cooperscher Schere abgeschnitten. Profuse Blutung, die durch Applikation von Eiswasser gestillt wird. Heilung.

19. Stooss[22]). Ein 6 Monate altes Mädchen wird zur Untersuchung gebracht, weil es seit dem 2. Lebensmonat eine rasselnde Atmung hat. Das Schlucken ist zeitweise behindert; einmal ist ein Erstickungsanfall aufgetreten. Hinter der Uvula hängt ein grauroter länglicher Tumor bis zur Epiglottis herunter. Beim Herunterdrücken der Zunge legt sich der untere Pol auf die Zungenbasis und es tritt ein Erstickungsanfall auf. Die Digitaluntersuchung stellt fest, daß die Geschwulst mit einem Stiel bis zur Schädelbasis reicht. Bei der Abtragung mit der Schere keine nennenswerte Blutung. Mit behaarter Haut bedecktes Lipom.

20. Grumach[23]). Bei einem $^3/_4$ jährigen Kinde bemerkt die Mutter zufällig im Rachen eine bewegliche Geschwulst, die keine Symptome macht. Kirschgroßer weißer Tumor, sitzt gestielt dem linken vorderen Gaumenbogen auf und wird mit galvanokaustischer Schlinge ohne Blutung entfernt. Normale Cutis, Fett und quergestreifte Muskelfasern.

21. White[24]). Ein dreijähriges Mädchen hat Schluckbeschwerden und schnarcht. Die deshalb ausgeführte Untersuchung ergibt einen daumengroßen Tumor, der breitbasig hinten am weichen Gaumen inseriert und zum Teil in den Mund ragt. Entfernung der Mißbildung. Sie enthält Fett, eine Platte von elastischem Knorpel und einen Überzug von behaarter Cutis.

22. Schwartz[25]). Ein 3jähriges Kind hält immer den Mund offen, hat Speichelfluß, spricht näselnd und schnarcht nachts. Man denkt an

Hypertrophie der Rachenmandel, doch zeigt sich der weiche Gaumen links etwas vorgedrängt und der eingeführte Finger fühlt eine haselnußgroße weiche Geschwulst, die mit einem Stiel an der Hinterfläche des weichen Gaumens festsitzt. Die Entfernung geschieht leicht mit der kalten Schlinge. Mit behaarter Haut überzogene Fettgeschwulst.

23. Arnold[2]). Bei einem 13 Jahre alten Mädchen findet sich im Rachen ein taubeneigroßer weißer Tumor, gestielt an der Hinterfläche des weichen Gaumens inserierend. Näselnde Sprache; keine weiteren Beschwerden. Nach Aussage der Eltern besteht das Gebilde seit der Geburt; in den ersten Jahren verursachte es hie und da Schluckbeschwerden und Erstickungsanfälle, die aber später ausblieben. — Abtragung mit galvanokaustischer Schlinge. Die den Tumor bekleidende Haut enthält Haare und Talgdrüsen, aber keine Schweißdrüsen. Im Innern Fett, Netzknorpel, quergestreifte Muskelfasern, auch Nervenfasern. Letztere verteilen sich nicht in der Haut und gehören, wie auch die Muskelfasern, nach Ansicht des Autors nicht eigentlich zum Tumor, sondern zum Mutterboden und sind durch das Wachstum des Tumors verlagert worden.

24. Abraham[26]). Ein 22 Jahre altes Mädchen will seit der Geburt eine Geschwulst im Rachen haben; es klagt über Schluckbeschwerden und Ohrschmerzen. Hinter dem Gaumensegel liegt ein 3 cm langer Polyp, der an einem Stiel von der Pharynxdecke herabhängt. Er wird entfernt. Behaarte Cutis, Fett, quergestreifte Muskelfasern und Faserknorpel.

25. Conitzer[27]). Bei einem 26jährigen Manne sieht man, bei der Untersuchung des Rachens wegen Angina, links neben der Uvula einen weißen mandelgroßen Tumor, der bis zur Zungenbasis reicht und mit dünnem Stiel im Nasenrachenraum unterhalb der linken Choane entspringt. Die Untersuchung des exstirpierten Tumors ergibt als Bedeckung behaarte Cutis, als Inhalt Fett, ferner einen Knorpelkern, Lymphfollikel, einen Nerven.

26. Unser Fall.

In den meisten dieser Fälle handelt es sich um relativ kleine und einfach gebaute Geschwülste. Die Träger der großen, compliciert zusammengesetzten Tumoren sind eben meist nicht lebensfähig.

Je nach ihrer Größe liegen die aufgezählten Polypen entweder in der Mund-Rachenhöhle (19 Fälle), oder sie ragen aus dem Munde hervor (7 Fälle). Bei den kleinsten ist der harte und weiche Gaumen normal gebildet, bei den größeren finden wir meist eine Gaumenspalte, deren Ursache eben der zwischen den beiden Gaumenfortsätzen liegende Tumor ist.

Die meisten Polypen bestehen zum großen Teil aus Fettgewebe, der unsrige macht eine Ausnahme hiervon. In Fall 6 finden wir wie in unserem Falle einen mit Schleimhaut bekleideten Stiel und einen faustgroßen, mit Cutis bedeckten Tumor, sowie an der Grenze zwischen Haut und Schleimhaut ein Lippenrot.

Die Tumoren bedingen nun meist Störungen und Beschwerden, hauptsächlich mechanischer Natur.

In der Hälfte der Fälle werden mehr oder weniger hochgradige Respirationsstörungen angegeben. Bald handelt es sich um continuierliche Dyspnoe mit Cyanose, Stridor etc., bald tritt die Atmungsstörung nur anfallsweise auf. In 5 Fällen werden eigentliche Erstickungsanfälle angegeben. Es ist einleuchtend, daß ein im Mund oder Rachen liegender Tumor der Luftpassage ein Hindernis entgegensetzt, und wenn der Polyp sich vor den Kehlkopfeingang legt oder sich zwischen den Gaumenbögen durchzwängt, kann natürlich Erstickungsgefahr eintreten. Der Tod direkt durch Ersticken ist zwar in keinem Falle eingetreten. In unserem Falle war die Respiration nicht behindert; es ist dies bei der Lage des Tumors begreiflich, da ja die Mund-Rachenhöhle zum großen Teil frei war; doch wird in dem sehr ähnlichen Fall 6 Erstickungsgefahr angegeben.

Ferner finden wir in 7 Fällen Schluckbeschwerden verzeichnet, die sich auf die gleiche Weise erklären wie die Dyspnoe. In einzelnen Fällen konnte gar nichts geschluckt werden bis zur Entfernung des Polypen. In unserem Falle lernte das Kind am 3. Tage, noch vor der Operation, ein wenig schlucken.

Neben diesen bedrohlichen Störungen finden wir andere, weniger bedeutende, die bei kleinen Polypen die einzigen Symptome darstellen können. So wird 4 mal Schnarchen erwähnt, 3 mal offen stehender Mund (bei im Mund oder Rachen liegendem Tumor), 2 mal näselnde Sprache (ohne Gaumenspalte), einmal Salivation und Ohrschmerzen.

In Fall 1 konnte, da die Zunge durch den großen Tumor nach vorn gezogen war, der Kehlkopfeingang beim Schlucken nicht geschlossen werden, und das Kind ging durch Aspiration von Nahrung zugrunde.

In Fall 2 trat spontane Zersetzung des Tumors ein und infolge dessen Pyämie und Tod.

In unserem Fall bestand am dritten Tage starke Stomatitis, und die den Tumorstiel bekleidende Schleimhaut war ausgetrocknet.

Ist der Polyp sehr klein, so kann jedes krankhafte Symptom fehlen, doch ist dies selten, wenigstens in den mir bekannt gewordenen Fällen.

Die Diagnose der Mißbildung ist einfach; es kann, abgesehen von erworbenen Pharynxpolypen bei älteren Individuen, eventuell eine Cephalocele der Schädelbasis in Betracht kommen. In Fall 9

wurde an eine solche gedacht. In Fall 22, wo der Polyp unsichtbar im Nasenrachenraum lag, waren die Symptome die gleichen wie bei Hypertrophie der Rachenmandel, die Digitaluntersuchung des Rachens führte aber sofort zur richtigen Diagnose.

Die Prognose ist bei sonst kräftigen Kindern auch bei bedrohlichem Krankheitsbild nicht ungünstig, wenn zur richtigen Zeit eingegriffen wird. Ohne Operation droht eventuell der Tod durch Ersticken oder Verhungern. Sind keine lebensgefährlichen Symptome vorhanden, so ist die Prognose gut. Recidive wurden nicht beobachtet und sind auch nicht zu erwarten.

Die Therapie kann nur eine chirurgische sein. Die Entfernung der Geschwulst ist meist strikte indiciert wegen der durch sie bedingten Störungen.

Bei Erstickungsanfällen wird man versuchen, je nach dem Falle, den Tumor aus dem Munde hervorzuheben, oder auch ihn in den Rachen zurückzuschieben. Das Herausholen aus dem Munde besorgte in Fall 12 der Vater des Kindes sofort nach der Geburt, in Fall 4 die Hebamme, wobei der Polyp abriß. Wo möglich wird man dann sofort die Abtragung vornehmen.

Die operative Entfernung der Tumoren wurde in 12 Fällen bald nach der Geburt ausgeführt; in den übrigen 10 operierten Fällen, wo keine sehr bedrohlichen oder überhaupt keine Symptome vorhanden waren, später, in Fall 25 erst im 26. Lebensjahr.

Die Abtrennung des gestielten Tumors ist gewöhnlich nicht schwer. In mehreren Fällen wurde die galvanokaustische Schlinge angewandt, die bei weichem Stiel wegen Vermeidung von Blutung zu empfehlen ist. Auch die kalte Schlinge wurde benutzt. Wo möglich, ist die vorherige Ligatur des Stiels natürlich empfehlenswert. In den Fällen, wo der Stiel Knorpel oder Knochen enthielt, wurde er, wie in unserem Falle, einfach mit einer starken Schere durchtrennt. Die Blutung war dabei meist gering. Nur in Fall 18 und im unsrigen trat eine Blutung von bedrohlicher Heftigkeit ein, ließ sich jedoch durch Eiswasser und durch Compression stillen.

Der congenitale Rachenpolyp stellt also eine Mißbildung dar, die, wenn sie bei sonst wohlgebildeten Individuen vorkommt, klinisches Interesse bietet, bedrohliche Störungen hervorrufen kann, und meist einen operativen Eingriff nötig macht.

Für die Anregung zu dieser Arbeit spreche ich meinem verehrten Chef, Herrn Direktor Dr. Stierlin, meinen besten Dank aus.

Literaturverzeichnis.

1. Ahlfeld, Der Epignathus. Arch. f. Gynäk. Bd. VII. 1876.
2. Arnold, Über behaarte Polypen der Mund-Rachenhöhle und deren Stellung zu den Teratomen. Virchows Arch. Bd. 111. 1888.
3. Schwalbe, Der Epignathus und seine Genese. Zieglers Beitr. zur path. Anat. Bd. 36. 1904.
4. Studencki, De quadam linguae infantis neonati abnormitate. 1834. (Ref. Ahlfeld [1.]).
5. Arnold, Ein Fall von congenitalem zusammengesetztem Lipom der Zunge und des Pharynx. Virch. Arch. Bd. 50. 1870. (Ref. Arnold [2.]).
6. Lambl, Lipoma pharyngis cum indumento dermoïdali. 1860. (Ref. Arnold [2.]).
7. Bloch, Prager med. Wochenschr. 1893. (Ref. Müller [20.]).
8. Schmidt, Ein Fall von autochthonem Teratom der Rachen-Mundhöhle. Diss. Königsberg 1889.
9. Kreutzmann, Über einen Fall von Epignathus. Diss. Marburg 1895.
10. Kidd, Description of a monstre by excess of developement. 1856. (Ref. Reinhard Otto, Über einen Epignathus. Arch. f. Gynäk. Bd. XIII.)
11. Manché, Über einen Fall von Epignathus. Diss. Berlin 1882.
12. Otto, Richard, Über einen congenitalen behaarten Rachenpolypen. Virchows Arch. Bd. 115. 1889.
13. Clérault, Tumeur congénitale de la voûte palatine. (Ref. Arnold [2.]).
14. Sonnenburg, Ein Fall von Epignathus. Deutsche Zeitschr. f. Chir. Bd. V. 1875.
15. Meyjes, Posthumus, Een behaarde keelpoliep. Weekbl. van het Nederl. Tijdschr. voor Geneeskunde. N. 5. 1904.
16. Kan, Een congenitale poliep van den epipharynx. Ibidem.
17. Ford, Medical communications. London 1784. (Ref. Müller [20.]).
18. Gradenigo, Giornale della R. academia di medicina di Torino. 1892. (Ref. Müller [20.]).
19. Schuchardt, Ein behaarter Rachenpolyp. Centrbl. f. Chir. 1884.
20. Müller, Über die behaarten Rachenpolypen. Diss. Gießen 1899.
21. Goschler, 1867. (Ref. Otto [12.]).
22. Stooss, Bericht über die Tätigkeit des Jennerschen Kinderspitals in Bern. 1898. (Ref. Müller [20.]).
23. Grumach, Über einen behaarten Rachenpolypen. Diss. Königsberg 1895.
24. White, Dermoid tumour probably growing from soft palate etc. Transact. of the patholog. soc. of London 1881. (Ref. Arnold [2.]).
25. Schwartz, Zeitschrift für Ohrenheilkunde 1897. (Ref. Müller [20.]).
26. Abraham, On a anomalous growth bearing pilose skin etc. Journ. of anatomy 1880. (Ref. Arnold [2.]).
27. Conitzer, Deutsche med. Wochenschr. 1892. (Ref. Müller [20.]).

X.

Beitrag zur Magenchirurgie, eine Modifikation der Kocherschen Magenresektion.

Von

Dr. med. **Ferd. Schultze**-Duisburg,
chirurg. Oberarzt am St. Vincenz-Hospital.

(Mit 10 Abbildungen.)

Die von Kocher angegebene Methode der Magenresektion bedeutet zweifellos eine wesentliche Verbesserung der bestehenden Operationsmethoden. Kocher nimmt die Operation bekanntermaßen in der Weise vor, daß er nach üblicher Exstirpation des Tumors zuerst die Magenwunde schließt und alsdann das Duodenum in die untere Magenwand implantiert. Gerade in den letzten Jahren ist von vielen Chirurgen diese Methode geübt worden (Koslowsky, Socin, Tuffier, Alsberg, Koch). Von allen Seiten werden die Vorzüge hervorgehoben. Riegner berichtet über einen wegen Carc. pylori nach dieser Methode operierten Patienten, er hebt die Sicherheit der Naht hervor gegenüber der Billrothschen Methode. Ebenso urteilt Hartmann in seinem Bericht über Fälle, welche er nach Kocher operierte. Er zieht die erwähnte Methode dem 1. Billrothschen Verfahren vor, welch letzteres seinen schwachen Punkt habe und zwar da, wo die Nahtlinien zusammenstoßen. Über die größte Anzahl von Resektionen verfügt Malthe, welcher 13 mal mit Erfolg die Kochersche Methode ausführte. Ringel publicierte die von Kümmell operierten Fälle von Magenresektionen. 10 mal war nach Kocher operiert, als derjenigen Methode, welche Verhältnisse schafft, die dem normalem anatomischen Zustande am nächsten stehen. Kelling, welcher über 11 Resektionsfälle nach Kocher berichtet, gibt dieser Methode den Vorzug. Er will allerdings auch nur dann dieses Verfahren anwenden, wenn der Duodenalstumpf genügend lang ist und der Magenstumpf sich bequem an denselben

heranbringen läßt. In der 3. Auflage seiner chirurgischen Operationslehre konnte Kocher über 25 Fälle berichten, von denen 4 gestorben waren. Inzwischen hat sich das Material sicher unter ebenso günstigen Erfolgen vergrößert. Leider stand mir die z. Z. vergriffene 4. Auflage des Kocherschen Lehrbuches nicht zur Verfügung, ebenso waren mir die Mitteilungen Kochers vom französischen Chirurgencongreß 1904 nicht zugänglich.

Ich habe nun Gelegenheit gehabt, das Resektionsverfahren in zweckmäßiger Weise zu modificieren und zwar bezieht sich diese Modifikation auf die Art der Einpflanzung des Duodenums in den Magen.

Um einen möglichst sicheren dichten Verschluß zu bekommen, habe ich das Duodenum durch eine entsprechende Öffnung der Magenwand durchgezogen und dann von innen vernäht. Es vollzieht sich die Manipulation in folgender Weise. Nach üblicher Ab-

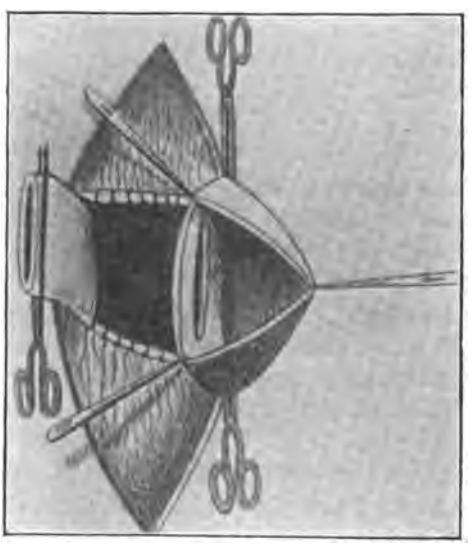

Fig. 1.
Bauchschnitt. Der Tumor ist exstirpiert. Hintere Magenwand ist incidiert, die vordere Magenwand gelüftet. (Das Duedenum ist in der Abbildung etwas zu kurz abgeklemmt.)

klemmung und Unterbindung des Mesenterium wird der Tumor exstirpiert. Alsdann haben wir den abgeklemmten Magen und das gleichfalls abgeklemmte Duodenum vor uns. Die Klemme am Magen muß so angelegt sein, daß ein genügendes Stück Magenwand übersteht. Man fixiert dann mit einigen Klauenschiebern die hintere

Wand, lüftet ebenso die vordere Wand und incidiert parallel dem Magenresektionsschnitt die hintere Wand. Die Wundränder des neuen Schnittes werden mit einigen Schiebern fixiert und das Duodenum durch denselben hindurchgezogen.

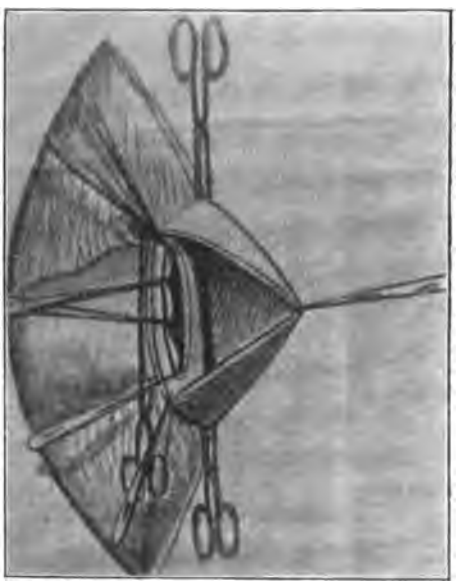

Fig. 2.
Stellt das durchgezogene Duodenum dar, welches durch die Klauenschieber mit der Magenwand verbunden ist.

Das mit einigen Klauenschiebern armierte Duodenum wird nun so gelagert, daß die Wundränder von Magen und Duodenum auf gleicher Höhe liegen. Alsdann werden diese beiden Wandungen mittelst Klauenschieber fixiert.

Hat man eine Anzahl von Schiebern, ca. 8—10, eingestellt, so ist der Gastro-Duodenalverschluß fertig und nahtgerecht. Das Operafeld wird vor Anlange der Naht nach allen Richtungen hin aseptisch abgedeckt, so daß nur die mit Klauenschiebern fixierte Magendarmpartie vorliegt. Es folgt entweder die fortlaufende oder Knopfnaht.

Zur Sicherheit fügt man noch von außen eine Serosanaht hinzu. Auf diese einfache Art und Weise ist nun der Verschluß des Duodenum fertiggestellt. Durch Schluß des Magens ist die Operation beendet. Auch hier machen wir wieder Gebrauch von unserer Klemmethode, indem hinter einander die Magenwunde mit Klauen-

schiebern geschlossen wird. An beiden Enden der Wunde wird ein Schieber eingestellt und nun extendiert. Dadurch legen sich

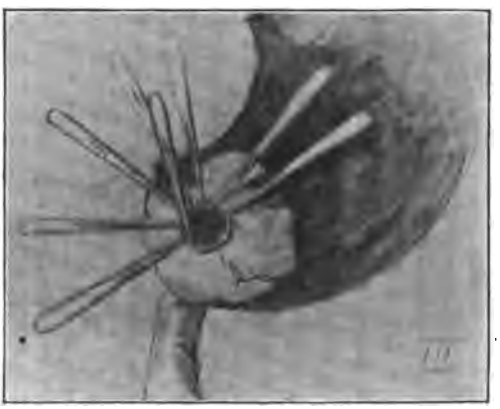

Fig. 3.
Die Duodenal- und Magenwand sind durch Klauenschieber vom Mageninnern aus fixiert.

die Wundränder aneinander und in einer Minute ist der Klemmabschluß fertig. Eine Naht und zwar die fortlaufende, läßt sich

Fig. 4.
Stellt die Anlage des Klauenschieber dar, sowie die aseptische Abkleidung der Umgebung.

dann bequem anschließen. Die Serosanaht wird auch in analoger Weise gemacht, auch hier an beiden Enden ein Schieber angelegt, extendiert und nun unter Extension Serosa an Serosa geklemmt unter Einstülpung der ersten Naht. Auch diese Manipulation vollzieht

sich in kürzester Frist, so daß wir die Wunde nahtgerecht vor uns haben. Eine fortlaufende Serosanaht beschließt die Operation.



Fig. 5.
Naht unter Fixation der Klauenschieber.

Fig. 6.
Stellt die Serosanaht dar.

Fig. 7.
Stellt den Gastroduodenalverschluß von innen gesehen dar.

Die Vorzüge der vorliegenden Modifikation bestehen darin, daß einerseits der Abschluß durch die Art der Implantation ein sicherer wird, daß andererseits durch die Klemmethode das ganze Verfahren vereinfacht und in der Zeitdauer abgekürzt wird.



Fig. 8.
Abschluß des Magens mittelst Klauenschieber. Naht.



Fig. 9.
Stellt für die Serosanaht fertig geklemmte Naht vor.

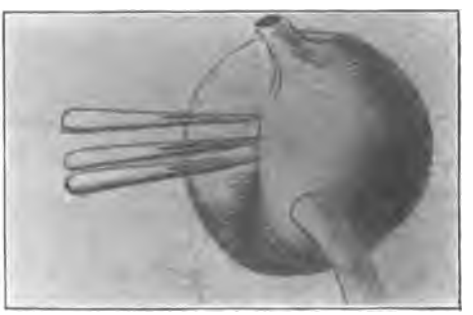

Fig. 10.
Serosanaht.

Was nun den sicheren Abschluß angeht, so wird dieser verbürgt durch die Anlage. Die fortlaufende Naht stillt die Blutung, die Serosa-Serosanaht erhöht die Sicherheit des Abschlusses. Auf jeden Fall entspricht dann diese Nahtmethode bei der Duodenalimplantation der Naht, welche Kocher beim Schluß der Magenwunde anzulegen pflegt. Wenn nun diese von Kocher in einer großen Anzahl von Fällen ausgeführte Naht stets von bestem Erfolge begleitet war, so steht wohl mit Sicherheit zu erwarten, daß auch unsere Duodenalimplantation in allen Fällen denselben erfolgreichen Widerstand leisten wird und sich somit als gut abschließende, sichere Naht bewähren wird. Die von mir operierten 3 Fälle geben die erste Unterlage für die mit Erfolg angelegte Naht, wie den unten beigefügten Krankengeschichten zu entnehmen ist.

Bezüglich der Klemmethode ist zu erwähnen, daß diese einen direkten Abschluß des Magens-Darms mit Sicherheit gewährleistet. Eine Verletzung des Darms durch die Klemmen findet sehr selten statt, und wenn dies der Fall, so ist sie von untergeordneter Bedeutung, da es sich dann immer nur um oberflächliche, direkt sichtbare Verletzungen handeln kann. Nur bei entzündlichen Zonen, z. B. nach eingeklemmten Hernien, ist das Darmmaterial sehr empfindlich, es findet somit unter solchen Verhältnissen der Klauenschieber nur beschränkte Verwendung. Der Abschluß des Darms unter Leitung der Klemmnaht beschleunigt das Anlegen der Naht einerseits, andererseits wird exakte Adaption der Wundränder garantiert. Will man z. B. eine Magenwunde nach der Resektion schließen, so hängt man eine entsprechende Anzahl von Klemmen etwa in Abstand von $^1/_2$—1 cm an. Im Augenblick ist der Magen nicht allein abgeschlossen, sondern auch für die Naht präpariert. Die Adaption ist in einer besseren Weise wohl kaum zu erreichen.

Nachteile haften der Implantationsmethode nicht an, es sei denn, daß durch ausgedehnte Resektionen die Wundränder nicht aneinander zu bringen sind. Auch hier läßt dann die Gastroduodenostomie nicht im Stich, wenn man von der Mobilisation des Duodenums nach Kocher Gebrauch gemacht hat.

Kocher hat darauf hingewiesen, daß durch eine Lockerung des Duodenums die Mobilität so erhöht werden kann, daß es dadurch auch gelingt bei größeren Diastasen eine Naht zu erreichen. Er schreibt im Centralblatt für Chirurgie 1903, Nr. 2:

Die „Schlinge des Duodenum hängt (Merkel) im Embryonalleben frei in die Bauchhöhle, zeigt auch noch bei Kindern eine größere Beweglichkeit, legt sich aber später mit der rechten Seite

an die hintere Bauchwand, verklebt resp. verwächst mit ihr, und bloß ihre Vorderfläche ist von dem Parietalblatt des Peritoneum der hinteren Bauchwand bedeckt. Man kann sich aber am Kadaver überzeugen, daß die Schlinge sich verhältnismäßig leicht wieder so loslösen läßt, daß, wie im Embryonalleben, die Pars descendens und die Flexura duodeni inferior beweglich wird und nach vorn gerichtet werden kann.

Es bedarf hierzu einer Trennung des dünnen und zarten Parietalblattes des Peritoneum auf der rechten Seite der Pars descendens duodeni. Die senkrechte Trennungslinie fällt vor die rechte Niere, links von dem zum Colon transversum herabsteigenden Schenkel der Flexura coli dextra. Das Parietalblatt des Peritoneum hebt sich hier von der Vorderfläche der Niere ab zum Colon und bildet das obere Blatt des Mesocolon transversum. Geht man neben dem vertikalen Teil des Duodenum über das Peritonealblatt der Niere mit dem Finger herauf, so kann man denselben oberhalb der Flexura duodeni superior in das Foramen Winslowii einführen und das die Vorderwand desselben bildende Lig. hepatoduodenale emporheben, welches die Vena portae, Arteria hepatica und den Ductus choledochus einschließt.

Wir empfehlen reichlich zwei Finger breit entfernt vom Rande des Duodenum, der Pars verticalis parallel, dieses dünne Peritonealblatt mit dem Messer zu spalten, damit nicht, wie es bei einfachem Durchreißen geschieht, die peritoneale Bedeckung der Vorderfläche des Duodenum geschädigt werde.

Hebt man den gegen das Duodenum liegenden Teil des Peritoneum nach der Spaltung mit zwei Fingern empor, so kann man mit den anderen Fingern durch sanften Zug mit Leichtigkeit unter das Duodenum gelangen und dasselbe von der Vorderfläche der Wirbelsäule, der Vena cava und event. der Aorta abheben mittelst einfacher Abschiebung. Wenn man noch die gegen das Colon absteigende Partie des Peritoneum spaltet, so kann man auch die Flexura duodeni inferior leicht mit abheben. Dabei wird kein einziges größeres Gefäß verletzt. Mit dem Duodenum wird der Kopf des Pankreas abgehoben, wodurch auch der concave Rand, an dem eine Ablösung unzulässig ist, so weit mobil wird, daß er beim Emporheben des Duodenum keinen Widerstand entgegensetzt.

Die Rückfläche des Duodenum wird dabei nicht, wie man glauben könnte, bis auf die Muscularis entblößt, sondern behält — offenbar als Recht des früheren Peritonealüberzuges — eine binde-

gewebige Platte aufgelagert, welche zum Unterschied von der vorderen Fläche rauh erscheint.

Durch den eben beschriebenen Handgriff wird die Pars verticalis duodeni so beweglich gemacht, daß sie sich mit Leichtigkeit an die Vorderfläche der Pars pylorica des Magens oberhalb der großen Kurvatur anlegen läßt.

Die Grenze für die Ablösung des Duodenum ist durch das Verhalten der Gefäße gegeben. Vom concaven linksseitigen Umfang des Duodenum herab ziehen aus der Arteria gastroduodenalis resp. ihrem Hauptzweig, der Art. gastro-epiploica dextra, erhebliche Gefäßäste zum Colon transversum herauf, über die Pars inferior duodeni. Dieselben liegen unter dem oberen Blatt des Lig. gastrocolicum. Sie sind der Abhebung selbst der Pars inferior duodeni von der Wirbelsäule wenig hinderlich.

Schlägt man das Colon nach oben, so sieht man, wie die aus der Art. meseraica superior stammende starke Arteria colica dextra, die ebenfalls über das Duodenum herabläuft, den unteren und zum Teil lateralen Umfang des Duodenum umkreist, um zum Colon ascendens resp. der Flexura coli dextra zu ziehen.

Dieses Gefäß läßt sich weniger leicht als die Colonäste aus den Vasa gastro-epiploica nach links schieben, hindert aber nicht, die Flexura duodeni inferior frei zu machen, so daß der ganze vertikale Schenkel sich von der Wirbelsäule ab- und zu bequemer Nahtanlage aus der Tiefe genügend herausheben läßt. Es geschieht dies in einer Aushebung, da man Duodenum wie Magen ober- und unterhalb der beabsichtigten Naht zwischen zwei Fingern abklemmen kann, um sie ohne Gefahr des Austritts von Darminhalt zu eröffnen.

Derjenige Teil, der am wenigsten beweglich gemacht werden kann, ist die Flexura duodeni superior, weil an diese das Lig. hepato-duodenale (mit Art. hepatica, Ductus choledochus und Vena portae) sich anlegt. Dieses Ligament und in seiner Fortsetzung der an den Pankreaskopf stoßende concave Duodenalrand bilden die Drehachse, um welche der absteigende und untere Teil des Duodenum nach vorn gewendet werden kann. Der untere Drehpunkt ist durch die oben erwähnten, senkrecht über die Pars inferior herabtretenden Gefäße bestimmt, welche die Abhebung der Flexura inferior und eines Teils der Pars inferior nicht beeinträchtigen.

Bei der ganzen Prozedur wird gar nichts verletzt, als das zarte Peritoneum getrennt vor der rechten Niere zwischen dieser und

dem Anfangsteil des Colon transversum und das lockere Zellgewebe vor der Vena cava und Aorta. Wir halten es für geraten, daß man dabei den Schnittrand des auf das Duodenum übergehenden Peritonealblattes angezogen erhalte, um es später über die hintere (jetzt nach rechts gewandte) Duodenalwand herüberzuschlagen. Die Vorderfläche (jetzt nach links gerichtet) des Duodenum, welche zur Vereinigung mit dem Magen kommen soll, behält ihren völlig intakten Peritoneal überzug.

Für die Gastroduodenostomie ist dies ausschlaggebend; denn die vordere, durch die Mobilisierung zur linksseitigen gewordene Fläche der Pars descendens duodeni läßt dank diesem normalen Peritonealüberzug eine völlig sichere Vereinigung mit dem Magen zu und zwar ohne Zerrung durch eingelegte Fäden. Die leichte Verschiebbarkeit des Duodenum hat doppelte Wichtigkeit, wenn die Pars pylorica des Magens — wie so oft bei den Affektionen, welche die Operation indicieren — durch Narben und Verwachsung an ihrer Beweglichkeit eingebüßt hat. Von letzterer wird es abhängen, ob man die vordere Wand des Magens unmittelbar über der großen Curvatur zur Vereinigung benutzt oder unter Trennung des Lig. gastro-colicum hinter der großen Curvatur die Magenwand eröffnet. Erstere Methode ist die einfachere.“ Weiterhin schildert Kocher die Ausführung der Operation wie folgt:

„Man macht am besten einen steilen Schrägschnitt, wie in unserer Operationslehre zur Freilegung der Gallenblase angegeben. 2 Finger breit unterhalb und parallel dem rechtsseitigen Rippenrand, in der Medianlinie beginnend. Man trennt schräg die Fascie, dann den M. rectus abdominis bis zu den breiten Bauchmuskeln, spaltet die tiefe Fascie und Peritoneum, bei muskulösen Leuten auch den Transversus (letzteren parallel seinen Fasern, die dann kräftig auseinander gezogen werden). Häufig finden sich Adhäsionen vom Colon nach der Gallenblase, die getrennt werden müssen. Man zieht die Leber aufwärts, den Magen nach links, das Colon transversum und den absteigenden Schenkel der Flexura coli dextra nach unten und dringt auf das Doudenum los, bis man den lateralen Rand des letzteren deutlich erkennt. Über die Leberunterfläche wird eine Gaze gelegt und mittelst Haken die Leber heraufgezogen; auch Magen und Colon hält man am besten mit Krüllgaze zurück.

3—4 cm vom Duodenum entfernt wird das zarte Parietalblatt des Peritoneum auf der Niere und senkrecht abwärts das obere Blatt des sich spannenden Mesocolon bis zu den größeren Gefäßästen gespalten, mit den Fingern der linksseitige Peritonealrand

gespannt, emporgehoben und das Duodenum von der Wirbelsäule und Vena cava und event. Aorta abgeschoben, bis man es mittelst der untergeschobenen Finger leicht emporhalten und an die Pars pylorica des Magens andrücken kann, so daß der Magen an den linken Wundrand angepreßt und mit dem Duodenum verschlossen wird; eventuell werden beide Organe mit 2 Fingern ober- und unterhalb zusammengepreßt und die seitliche Anostomose mittelst der üblichen Doppelnaht angelegt. Man kann eine genügend große Verbindung leicht herstellen.

Wer sich einmal überzeugt, wie leicht und genau sich unter Voraussetzung der Beweglichmachung des Duodenum diese laterale Gastroduodenostomie ausführen läßt, wird von da ab in erster Linie darauf bedacht sein, in dieser Weise der Indikation der Ableitung des Mageninhalts bei Pylorusstenose zu genügen. Wir brauchen daher ganz und gar nicht, wie die bisherigen Autoren, das Verfahren auf besonders günstige Fälle zu beschränken, sondern wir stellen dasselbe geradezu als Normalverfahren in Concurrenz mit allen bisherigen Methoden der Gastroenterostomie (resp. Jejunostomie) sowie mit der Pyloroplastik, d. h. wir stellen die Gastroduodenostomie über die bisherigen Operationsmethoden."

Die vorstehende Mitteilung Kochers liefert den Beweis, daß es sehr wohl möglich ist, eine Verlagerung des Duodenums auszuführen. Payr hat jüngst, wenn auch unter anderer Indikation, gelegentlich einer Gallensteinoperation die Zweckmäßigkeit der Duodenalmobilisation bestätigt. Somit wird es selbst nach ausgedehnter Resektion keine Schwierigkeiten machen, eine Vereinigung wieder herzustellen. Auf Grund dieser Tatsache dürfte es berechtigt sein, die beschränkte Indikation, welche von verschiedenen Autoren bestimmt wurde, fallen zu lassen. Nach der Ansicht von Kümmell hat das Verfahren seine Grenzen. Diejenigen Tumoren, welche auf die große und kleine Curvatur übergehen und somit eine ausgiebigere Resektion verlangen, sollen wegen der zu großen Entfernung zwischen Magenstumpf und Duodenum ausgeschlossen werden. Es ist jedoch Curtius gelungen, die Hälfte des Magens zu resecieren und die Stümpfe mit Erfolg nach Kocher zu vereinigen. Der hier vorliegende Fall Nr. 2 bot ähnliche Verhältnisse, in dem ebenfalls die Hälfte des Magens durch die Resektion beseitigt wurde. Der Abschluß gelang hier unter relativer Spannung, welch letztere allerdings nach Entfernung der Bauchtamponade nachließ. Durch die Revision des resecierten Magens in situ konnte eine wesentliche Herabsetzung der Spannung constatiert werden. Ohne Frage würde

hier die Lösung des Duodenums im Sinne Kochers von größtem Nutzen gewesen sein. Wie einfach und glatt sich die Duodenalimplantation vollzieht, zeigt der Fall 3. Durch Lage der Verhältnisse wurde hier eine Pylorusresektion vorgetäuscht. Die starke Dilatation des Magens gab die beste Unterlage für die Operationsmethode.

Wir haben uns zum Schluß noch mit der pathologischen Lage zu beschäftigen, welche eine Implantation infolge der großen durch ausgiebige Resektionen entstandenen Diastase nicht gestattet. Unter diesen Verhältnissen sind wir auf die Gastroenterostomie oder Gastrojejunostomie angewiesen. Auch hier würde man die Implantation des Jejunum genau in der oben beschriebenen Weise ausführen. Es erübrigt dann nur noch eine Versorgung des isolierten Duodenum zu machen. Diese wird nach der Methode von Roux in die Jejunumschlinge implantiert. Wir würden diese Operation genau so wie beim quergetrennten Darm vornehmen, ebenfalls mittelst der Klemmtechnik, und zwar folgendermaßen: Die Darmlumina werden beiderseits mit Darmklemmen abgeschlossen. Das durch Längincision des Jejunum entstandene Lumen wird mit dem Lumen des Duodenum durch Klauenschieber verbunden, so daß ein Drittel der Peripherie fixiert ist. Zwischen jeden Schieber wird eine Naht resp. fortlaufende Naht gelegt. Nun wird ein weiterer Teil des Darms geklemmt und genäht. Auf diese Weise erreicht man bis auf eine kleine Öffnung den Schluß des Darms. Ein Vorzug besteht darin, daß man die ganze Wandung durchsticht und von innen unter exakter Adaption der Wundränder die Naht ausführt. Die kleine Öffnung wird in der üblichen Weise durch Serosanaht geschlossen. Ebenso bildet eine Serosanaht in der ganzen Peripherie den Abschluß der Darmnaht.

Was nun die Indikation für die Resektionsmethode des Magens nach Kocher angeht, so bin ich der Ansicht, daß dieselbe als Normalmethode aufgenommen werden soll. Die Schwierigkeiten der Lösung des Duodenum sind durch das von Kocher angegebene Verfahren gehoben worden. Eine Diastase kann somit leicht beseitigt werden. Die von mir oben geschilderte Modifikation erhöht die Sicherheit der Operation.

Zum Schluß fasse ich meine Ausführungen in folgenden Sätzen zusammen:

1. Die Implantation des Duodenum läßt sich leicht ausführen.
2. Die Klemmethode garantiert eine exakte Adaption der Wundränder und einen sicheren dichten Verschluß.

3. Durch die Klemmethode wird die Darmnaht vereinfacht und die Sicherheit erhöht.

4. Durch die Lösung des Duodenums nach Kocher sind ausgedehntere Resektionen möglich.

5. Die Dauer der Operation wird abgekürzt.

6. Die Operation kann extraperitoneal ausgeführt werden.

---

1) Frau Z., 28. Jahre, aus D.
Aufnahme: 1. 9. 02.
Operation: 7. 9. 02.
Entlassung: 8. 11. 02.

Patientin will nicht sehr kräftig, aber früher stets gesund gewesen sein. Vor 6 Jahren habe sie sich verheiratet, Schwangerschaft sei noch nicht eingetreten. Vor 2 Jahren sei das erste Erbrechen aufgetreten, welches anfangs in großen Zwischenräumen von Monaten und Wochen sich wiederholte. Seit 6—8 Wochen habe sich nun das Erbrechen sehr häufig eingestellt, fast jeden Tag, zugleich Schmerzen in der Magengegend, welche in den Rücken ausstrahlten. Der Stuhlgang ist sehr träge, Anhaltspunkte für Tuberkulose, Lues sind nicht zu eruieren.

Status praesens: Sehr elende, hochgradig abgemagerte Frau, täglich mehrere Male erbrechend, so daß Nahrungsaufnahme unmöglich. Das Abdomen ist stark abgeflacht. Bei der Atmung tritt in der Mitte zwischen Schwertfortsatz und Nabel eine deutliche Vorwölbung hervor, welche sich nicht verschiebt. Man fühlt einen massiven, nicht abzugrenzenden, wenig verschiebbaren, leicht höckerigen Tumor. HCl-Reaction.

Diagnose: Carcinoma pylori.

Operation: Eröffnung in der Linea alba. Es findet sich ein Tumor in der Pars pylorica, ohne Verwachsung, welcher sich leicht eventrieren läßt. Netzunterbindung, Isolierung des Tumors, Abklemmung des Magens und Darms, Entfernung des Tumors. Tamponade der Bauchwunde mit sterilem Tuch, sodann partieller Schluß der Bauchwunde durch Klauenschieber. Die Lumina lagern extraperitoneal. Mittelst 2 Klauenschiebern wird die untere Magenwand gespannt und die vordere durch einen solchen nach oben und seitwärts gelüftet, so daß man das abgeklemmte Magenlumen übersehen kann.

Incision in die hintere Wand, 2—3 Finger breit vom Resektionsschnitt entfernt. Das Duodenalende wird durchgezogen und mit Klauenschiebern in ganzer Peripherie fixiert. Die Schieber werden sämtlich in einer Hand gehalten und der Magen aseptisch abgedeckt durch feuchte Gaze. Zwischen jede Klemme wird eine Naht gelegt und von außen eine Serosanaht angeschlossen. Dann wird die Magenwunde mit Klauenschiebern zugeklemmt, zuerst mit fortlaufender Naht geschlossen und dann unter Einstülpung derselben durch Serosanaht überdeckt.

Die makroskopische Untersuchung des Präparates ergiebt Folgendes:

Am Pylorus und der Pars pylorica des Magens befindet sich ein knolliger, harter Tumor; durch das Vorspringen einzelner Knoten in den

Pylorus wurde dieser verengt. Dicht vor dem Pylorus befindet sich auf der Schleimhautseite ein Recessus, so groß, daß man das Nagelglied eines Fingers einführen kann. Dieser Recessus ist rings von harten Tumormassen umgeben. Die Schleimhaut selbst ist intakt, keine Ulcerationen. Drüsen in der ganzen Umgebung sind vorhanden und wurden so weit wie möglich beseitigt.

Verlauf reaktionslos. Direkt am ersten Tage löffelweise concentrierte Nahrung; nur einige Nähte sind eingeschnitten.

Der Allgemeinzustand hebt sich von Tag zu Tag. Erbrechen ist beseitigt.

Am 8. 11. 02 verläßt Patientin das Hospital.

Gutes Aussehen, erhebliche Gewichtszunahme. Patientin befindet sich gegenwärtig noch wohl, hat keinerlei Klage.

---

2) Frau B., 63 Jahre alt.

Diagnose: Pyloruscarcinom.
Aufnahme: 17. 10. 02.
Operation: 21. X. 02.
Entlassung: 4. 12. 02.

Patientin giebt an, seit etwa 2—3 Monaten krank zu sein, will sonst gesund, aber nie kräftig gewesen sein. Die Krankheit äußerte sich in zeitweilig auftretenden Schmerzen in der Magengegend und in häufigerem Erbrechen einige Zeit nach dem Essen. Patientin mußte sich schließlich auf flüssige Nahrung beschränken und auch hierbei trat noch häufig Erbrechen auf. In der letzten Zeit sei starke Abmagerung eingetreten.

Status praesens: Sehr elend aussehende, stark abgemagerte Frau. Das Abdomen ist eingezogen; die Bauchdecken sind sehr schlaff und welk. In der Mitte zwischen Nabel und Symphyse ist ein etwa hühnereigroßer Tumor zu fühlen, der sich hin- u. herschieben läßt. Schmerzhaftigkeit ist nicht vorhanden.

Diagnose: Pyloruscarcinom.

Operation: Am 25. 11. 02 Schnitt in der Linea alba. Der Magen ist vergrößert, der Tumor des Pylorus nicht verwachsen. Resektion; ca. die Hälfte des Magens wird entfernt, da die Infiltration der hinteren Wand sich so weit ausdehnte. Implantation des Duodenums in die hintere Magenwand. Es wird letztere mit einigen Klauenschiebern gespannt, in ca. 3 Finger breit vom Rand incidiert. Die vordere Magenwand wird mit einem Schieber gelüftet. Das Duodenum wird in die hintere Wand mittelst Klauenschieber eingeklemmt und vernäht. Aseptische Abkleidung der Magenpartie. Schluß der Magenöffnung durch Abklemmung mit Schiebern und dann durchgreifender fortlaufender Naht. Einstülpung dieser Naht, Serosanaht nach vorheriger Abklemmung durch Klauenschieber. Schluß der Bauchwunde durch Etagennaht.

Pathologischer Befund: Es fanden sich dicke Tumormassen in der Pars pylorica des Magens, hauptsächlich rings um den Pylorus herum. Die mikroskopische Untersuchung ergab Carcinom.

Verlauf war fieberfrei; Heilung p. pr. Patientin erholte sich. Gewichtszunahme. Ende der dritten Woche starkes Blutbrechen, Collaps.

Allmählich erholt sich Patientin, so daß sie am 4. 12. 02 geheilt entlassen wurde.

Recidiv Sommer 04. Exitus 25. X. 04.

---

3) Frau T. E., 60 Jahre alt, Duisburg.

Diagnose: Hernia cruralis sin.
Tumor in abdomine.

Aufnahme: 3. 8. 03; 15. 10. 03.

Operation: 7. 8. 03; 20. 10. 03,

Entlassung: 3. 10. 03; 25. 10. 03.

Patientin hat seit 18 Jahren einen Bruch; vor 7 Jahren hat sie sich zuerst operieren lassen. Nach einiger Zeit trat der Bruch wieder vor und trug Patientin seit dieser Zeit eine Bandage. Wegen zunehmenden durch Druck des Bruches verursachten Beschwerden suchte Patientin das Hospital auf.

Sie giebt an, seit langer Zeit stets Schmerzen in der linken Seite zu haben, besonders bei Husten und Heben, wenn dadurch der Bruch etwas austrete. Auch will sie häufig an Magenschmerzen und Verstopfung gelitten haben.

Status praesens: Patientin ist ziemlich corpulent; Aussehen relativ gut. In der Reg. ing. sin. findet sich eine 6 cm lange und stark gedehnte Narbe, welche sich sark verwölbt und in dessen Bezirk sich ein faustgroßer Bruch herausdrängt. Der Bruch ist reponibel, aber durch Bruchband schwerlich zurückzuhalten. Herz, Lungen und Nieren sind von normaler Besshaffenheit, Lebergegend ohne Erscheinungen. Der schwer abzutastende Bauch ergiebt negativen Befund.

Diagnose: Hernia inguinal. sin.

Operation: Herniotomie. Die sehr große Bruchpforte wird nach Resektion des Bruchsackes vernäht. Im Bruchsack fand sich Netz und Darm, teilweise verwachsen.

Verlauf war später gestört durch Fadeneiterung, so daß Patientin erst am 3. X. 02 geheilt mit Bruchband entlassen werden konnte.

Befund bei der Entlassung am 3. X. 03: Die Magenbeschwerden sind nicht verschwunden; in den letzten Tagen hat sich wiederholt Erbrechen eingestellt. Patientin hat sich nicht erholt, ist magerer geworden. Sie selbst giebt an, daß sie im Leibe eine Geschwulst fühle und zwar oberhalb der Bruchnarbe.

Die Untersuchung ergiebt einen fast zweifaustgroßen Tumor, welcher frei im Bauchraum sich bewegen läßt.

2. Aufnahme 15. 10. 03: Patientin war zu einer Operation nicht zu bewegen und verließ das Hospital, um am 15. 10. 03 wieder zurückzukehren. Die Magen- und Stuhlbeschwerden hatten zugenommen, besonders hatte Patientin viel an Erbrechen gelitten. Die Schmerzen steigern sich, wenn Patientin einen Tag keinen Stuhl hatte.

Die Untersuchung ergibt einen großen, anscheinend flachen Tumor, welcher frei verschieblich ist. Derselbe liegt gerade oberhalb der Darmbeinschaufel, ist etwa handbreit und erstreckt sich nahezu bis zur Mittellinie. Die Oberfläche ist glatt und sehr druckempfindlich. Der Leib ist weich und nicht aufgetrieben.

Diagnose: Tumor des Darm oder Mesenterium. Wanderniere.

20. 10. 03 Operation: Laparotonie ergibt einen 2 mannesfastgroßen Tumor im unteren Teil der Reg. mesogastrica sin. Das Netz ist mit demselben an der medianen Seite verwachsen. Nach Lösung des Netzes präsentiert sich der Tumor, welcher mit Magen und verschiedenen Darmschlingen verwachsen ist. Eine Lösung ist unmöglich. Deshalb Resektion des Magens und des Darms.

Erforderlich ist

1. Resektion des Magens,
2. „ „ Dünndarm,
3. „ „ „
4. „ „ „
5. „ „ Colon descendens.

1) Resektion des Magens. Die Verbindung mit dem Darm wird in folgender Weise gemacht. Die Magenklemme wird möglichst weit angelegt, sodaß ein größeres Stück Magenlumen zugänglich ist. Durch Anspannung von 3 Klemmen wird dieser Magenteil zugänglich gemacht und alsdann in der hinteren Wand eine den Magengefäßen parallel verlaufende Längsincision gemacht. Der Dünndarm ist ebenso abgeklemmt, daß er einen Teil des Darmlumens überstehen läßt. Dieses Lumen wird nun von hinten durch die am Magen befindliche Incision gezogen und mit Klauenschiebern dort fixiert, so daß Serosa an Serosa liegt. Ringsum ist die Magenschleimhaut mit Tupfern bedeckt, nur die mit Klauenschiebern armierte Partie ist sichtbar. Letztere wird vernäht, indem zwischen jeden Schieber eine Naht gelegt wird. Zur Sicherheit wird noch eine Serosanaht fortlaufend hinzugefügt. Es folgt dann der Schluß der Magenwunde mit Klauenschiebern und folgender alle Teile umfassender Naht. Einstülpung dieser Naht. Fixation der Serosa mittelst Klauenschieber, fortlaufende Naht.

Nach der Reihe werden die Därme vom Tumor entfernt und letzterer somit vollständig isoliert und beseitigt. Nun erfolgt die Vereinigung der einzelnen Darmlumina.

2) Naht eines Dünndarms, welcher fast in rechtwinkliger Knickung den Tumor passiert. Naht mittelst der Klemmethode; die sämtlichen Schichten werden geklemmt und genäht. Unter diesen Verhältnissen ist bis auf eine kleine Öffnung der Darmschluß möglich. Circuläre Serosanaht.

3) Naht eines Dünndarms welcher die untere Ecke des Tumors bogenförmig passierte.

4) Naht des Dickdarms, des unteren Colon descendens.

5) Naht des Dünndarms.

6) Implantation eines Dünndarms, welcher übrig geblieben war in den Dickdarm.

Nach Erledigung der Punkte 1, 2, 3, 4 und 5 blieb nun eine Darmschlinge übrig. Der Partner wurde irgendo in der Bauchhöhle vermutet, gesucht, nicht gefunden. Infolge dessen blieb nur die Implantation in den Dickdarm übrig.

Partieller Schluß der Bauchwunde und Tamponade.

Pathol. Befund: Der Tumor hat eine viereckige Gestalt, hat glatte Oberfläche und ist von fester Consistenz. Am oberen Ende findet sich ein sackartiges Stück Darm, welches offene Fläche darbietet, keine Rohrform;

es ist dies ein Stück Magen. Die übrigen Darmrohre durchziehen den Tumor, sind massiv ringsum eingebettet; eine Verengung haben dieselben in geringem Grade erfahren. Eine Dilatation des Darms war bei der Operation nicht nachzuweisen.

Die mikroskopische Untersuchung ergibt ein Fibromyom.

Verlauf: Da der Puls kaum mehr fühlbar war, erhielt Patientin Kampher fortgesetzt in großen Dosen, 10 bis 12 Spritzen, und bis zum Abend 5 Infusionen von je 1 Liter Kochsalzlösung. Der Puls wurde darnach besser, schwankend zwischen 112 und 128. Temperatur steigt abends auf 38°.

21. 10. 03: Puls und Temperatur unverändert. 3 stündliche Infusion, auch die Nacht durch. Resorption anfangs gut, gegen Morgen schlechter.

Patientin klagt über Schmerzen im Leib; sie hat viel Erbrechen.

22. 10. 03: Befinden unverändert; Erbrechen hält an. Die Tamponade war locker und wird erneuert. Im Grunde der Höhle Sekretion. Die Därme sind etwas gebläht, treten aber nicht stark vor. Soweit zu sehen, haben alle Nähte dicht gehalten, mit Ausnahme der Naht, wo das Darmstück implantiert wurde. Hier findet sich geringe eitrige Sekretion. Kampher und Infusion wird 3 stündlich fortgesetzt.

23. 10. 03: Patientin schläft viel. Befund unverändert. Winde sind abgegangen; Erbrechen hält an. Temperatur 37,7°. Puls 112. Kampher. Nachmittags plötzlich Exitus.

Sektionsbefund: Im Operationsgebiet findet sich eine Kotfistel sowie eitriger Belag. Eine Partie von Darmschlingen ist mäßig stark aufgebläht, es ist dies bedingt durch Abknickung einer Dünndarmschlinge. Eitrige Peritonitis findet sich in den untersten Partien deutlich ausgesprochen.

Die Sektion des Magendarmkanals ergibt Folgendes: Pylorus findet sich in normaler Fassung vor. An der großen Kurvatur ist eine ca. 10 cm lange, gut schließende Naht. Unterhalb dieser Naht ist ein Dünndarm eingenäht, Verschluß ist gut. Auch die übrigen Darmnähte haben gehalten, mit Ausnahme der Dickdarm-Dünndarmverbindung, hier bestand eine Kotfistel, welche die Infektion des Peritoneum veranlaßte. Als direkte Todesursache wurde Lungenembolie festgestellt.

Die Erklärung für das fehlende Darmstück ergibt sich aus dem normal vorhandenen Pylorus. Die große Curvatur war in hohem Maße herausgezogen. Dadurch, daß unmittelbar medianwärts ein Darm im Tumor eingebettet, sich vorfand, wurde der Pylorus vorgetäuscht.

Literaturverzeichnis.

1. Alsberg, Casuistische Beiträge zur Chirurgie des Magencarcinoms. Münchn. med. Wochenschr. 1896. Nr. 50/51.
2. Curtis, Cancer of the Stomach Pylorectomy. Transactions of the New-York surgical society. Annals of surgery 1900. p. 758.

3. Hartmann, Carcinome du pylore. Pyloréctomie Guérison. Bull. de méd. d. l. soc. de chir. de Paris 1898. Tome XXIV. No. 27. p. 815.
4. Hartmann, Anatomie pathologique du Cancer du pylore à probos duncas de pyloréctomie. Bull. de méd. d. la soc. anat. d. Paris 1900. Nr. 8. p. 889.
5. Kelling, Zur Resektion des carcinomatösen Magens. Archiv f. klin. Chir. 1904.
6. Koch, Münchn. med. Wochenschr. 1900. Nr. 45. S. 1580.
7. Koslowski, Letopis russkei chirurgii. 1896. Heft 2.
8. Krönlein, Chirurg. Erfahrungen über Magencarcinom. Beiträge zur klin. Chirurgie. Bd. 15. Heft 2.
9. Payr, Mobilisierung des Duodenum nach Kocher von choledocho-duodenal liegenden Choledochusstninen. Deut. Zeitschr. f. Chir. Bd. 75. Heft 1.
10. Riegner, Magenresektion wegen Carc. pylori. Allgem. med. Centralztg. 1897. Nr. 40.
11. Ringel, Beiträge zur Chirurgie des Magens. Mitteil. a. d. Hamburger Staatskrankenanstalten. 1901. Bd. III. Heft 3.
12. Socin, Carcinoma ventriculi. Correspondenzblätter f. schweiz. Ärzte. 1897. Nr. 10.
13. Tuffier, Tross cas de résection pylorogastrique (pylore et région avoisinante de l'estomac). Bull. de méd. de la société de chirurgie de Paris 1898, Febr. 12.
14. Tuffier, Pyloréctomie pour cancre du pylore. Bull. de méd. de la soc. de Chir. de Paris 1900. Nr. 1. p. 6.

XI.

Aus der chirurgischen Klinik zu Kiel (Prof. Helferich).

Über lokalen Tetanus beim Menschen.

Von

Oberarzt Dr. **Axhausen**,
kommandiert zur Klinik.

In seiner Abhandlung über den Wundstarrkrampf des Menschen ist Rose in einem wichtigen Punkte den tradionellen Anschauungen entgegengetreten: in der Frage der Abhängigkeit der wichtigsten Symptome, der Starre und der Stöße, von der Gegend der Verletzung. Während wir bei den früheren Bearbeitern (Larrey, Matthieu, Friederich u. a.) die Anschauung vertreten finden, daß es neben der weitaus häufigeren, allgemein bekannten typischen Form noch eine zweite gäbe, bei der den Allgemeinerscheinungen locale Vorboten, locale Starre und locale Zuckungen vorangehen, wird von Rose diese Annahme auf Grund seiner auf fast hundert Beobachtungen basierten Erfahrung als durchaus irrtümlich hingestellt. Wie er durch sorgfältige Kritik der alten Literatur mit anderen irrigen Traditionen, mit dem Emprosthotonus Larreys, mit der Reflexneurose Rombergs aufräumt, glaubt er auch den localen Tetanus beim Menschen als Beobachtungsfehler ansehen zu müssen. Immer wieder wird von ihm betont, daß ganz unabhängig von dem Sitze der Infektion die Starre der Kiefermuskulatur stets das einleitende Symptom ist, das allerdings im ersten Beginn ohne die von ihm angegebene Untersuchungsmethode der Betastung des vorderen Masseterenrandes vom Munde aus nicht zu erkennen sei; immer wieder hebt er hervor, daß auch im weiteren Verlauf nie locale, auf das verletzte Glied beschränkte Erscheinungen irgend welcher Art beim Menschen aufträten. In der Tat sind die niedergelegten Fälle der alten Casuistik so wenig eingehend beschrieben, daß sie einer gründlichen Nachprüfung nach dieser Richtung hin

kaum stand zu halten vermögen. Es finden sich jedoch in der neueren und neuesten Literatur hier und da genau beobachtete und ausführlich beschriebene Krankheitsfälle, die der alten Anschauung wieder zu ihrem Recht zu verhelfen wohl geeignet sind.

Die ganze Frage würde wohl nicht so bedeutungsvoll erscheinen, wenn es sich allein um die erschöpfende Präcision des klinischen Bildes handelte, wenn nicht vielmehr das Vorhandensein oder Nichtvorhandensein localer Erscheinungen für das Verständnis des Infektionsganges eine wesentliche Rolle spielte; und ohne die Kenntnis des Infektionsmodus steht die Beurteilung jedes therapeutischen Eingriffes, von der Frage der Amputation bis zur modernen Serumbehandlung, auf schwachen Füßen.

Das Interesse für diese Frage mußte noch wachsen, als durch zahlreiche Untersuchungen, von Nicolaiers erster Mitteilung an in ungezählter Folge gezeigt wurde, daß die beim Menschen strittige Symptomenfolge bei den üblichen Versuchstieren die Regel ist. Bestand Roses Anschauung zu Recht, dann mußte ein prinzipieller Unterschied der Giftwirkung im menschlichen und tierischen Körper angenommen werden.

Solange man mit Rose die gewöhnliche Verbreitung beim Menschen als die unbedingt gesetzmäßige annahm, war die Deutung des Infektionsganges nach der Entdeckung des Toxins nicht schwierig. Von der Infektionsstelle aus erfolgte nach der Incubationszeit, deren Natur allerdings weder damals noch jetzt dem Verständnis erschlossen ist, die Resorption auf dem Blutwege resp. Lymph-Blutwege. Die überallhin verbreiteten Toxine machten die Symptome, die sich in der Reihenfolge nach der spezifischen Empfänglichkeit der nervösen Centralorgane richteten; und nach Pflügers Untersuchungen über die Empfindlichkeit der Zellen der Medulla oblongata konnte der Ausgang der Reizerscheinungen von diesem Centrum nicht wunderbar erscheinen. Eine Stütze für diese Auffassung wurde später in der wiederholt experimentell erhärteten Tatsache gefunden, daß auch bei Tieren, bei denen der locale, von der Impfstelle sich ausbreitende Tetanus Gesetz ist, bei Injektion des Toxins direkt ins Blut stets generalisierter, dem menschlichen Typ ähnlicher Tetanus zum Ausbruch kam. Erkannte man im Gegensatz zu Rose das gelegentliche Vorkommen localer Tetanuserscheinungen beim Menschen an, so konnte diese Art der Verbreitung des Toxins nicht die einzige sein; es mußte ein irgendwie örtlich begrenzter Infektionsvorgang daneben bestehen — in Übereinstimmung mit den Vor-

gängen im Tierkörper, nur daß hier dieser zweite Modus im Vordergrund stand.

Hiernach mußten aus theoretischen Gründen jene Fälle von localem Starrkrampf beim Menschen, die klinisch die Brücke zwischen beiden Typen bildeten, von großem Interesse sein. Denn „für die Pathologie des Tetanus ist die Erklärung der localen Contractur von erheblicher Wichtigkeit" (Leyden und Blumenthal).

Der Autorität Roses ist es wohl zuzuschreiben, wenn in den neueren Lehrbüchern diese Form trotzdem nur ein sehr bescheidenes Plätzchen findet. Meist beschränken sich die Angaben auf die Erwähnung der Tatsache, daß von einigen Autoren gelegentlich locale Erscheinungen beobachtet wurden. Und doch ist, wenn wir nur die neuere Literatur berücksichtigen wollen, eine für die Seltenheit des Tetanus überhaupt nicht ganz unerhebliche Anzahl von Fällen dieser Art genauer beschrieben worden. Noch größer wird die Häufigkeit, wie von Klemm hervorgehoben wird, in Wirklichkeit sein, da die Würdigung der interessanten Symptomenfolge genauere Kenntnis des Krankheitsbildes und Muße der Beobachtung erfordert.

Es erscheint nicht ohne Interesse, durch eine Zusammenstellung festzustellen, ob nicht diese eigenartige Form auch sonst unter sich verwandte Züge trägt, und es erscheint nicht unangebracht, nachdrücklich darauf hinzuweisen, von wie hohem theoretischen Interesse diese Form ist, da sie eine wichtige klinische Stütze für gewisse der Deutung des Infektionsganges dienende Theorien zu bilden geeignet ist.

Ich werde im Anschluß an einen an der hiesigen Klinik beobachteten Fall, der wegen seiner ausgesprochenen, vom ersten Beginn beobachteten Symptome einer ausführlichen Widergabe wert zu sein scheint, die beschriebenen Fälle der neueren Literatur kurz skizzierend zusammenstellen. Unser Krankheitsfall, dessen Beobachtung der laufenden Kontrolle durch Herrn Professor Helferich unterlag, war folgender:

E. H., 12jähriger Meieristensohn, aufgenommen 15. 5. 1904.

Pat. verunglückte vorgestern bei der Arbeit am Göpelwerk. Er führte die Leine des an der Zugstange ziehenden Pferdes in der linken Hand und hatte das Ende um den Hals gelegt. Plötzlich stolperte er und fiel hin und zwar so, daß er mit dem linken Arm zwischen der festehenden Achsenstange des Göpelwerks und der Erde festgeklemmt wurde. Dadurch, daß das Pferd weiterzog, wurde die Leine fest angestrafft und schnitt ihm an der Hand und am Hals in die Weichteile. Gleichzeitig wurde der Arm nach vorn weitergerissen, während der Rumpf zwischen Achsenstange und Erd-

boden festsaß und der linke Oberarm unterhalb des Schultergelenks auf der Achsenstange wie auf einem Hypomochlion aufruhte. Erst durch Auseinandernehmen des Schraubenwerkes konnte er aus der unglücklichen Lage befreit werden. Wundverband durch den Arzt, dessen dringendem Rat, den Knaben in die Klinik zu schicken, der Vater erst heute nachkommt.

Pat. ist ein gut entwickelter, gesund aussehender Knabe in gutem Ernährungszustand. Temp. regelrecht.

Im Gesicht und ringförmig am Hals des Kranken zahlreiche Striemen mit reizloser Umgebung. An der Beugeseite des linken 2—4. Fingers in der Falte zwischen Finger und Hand drei Rißwunden mit zerfetzten Rändern. Am 3. Finger liegt die Sehnenscheide frei im Grunde der Wunde; am 2. und 4. Finger ist auch die Sehnenscheide zerrissen, die Sehnen liegen frei vor; sie zeigen keine Continuitätstrennung. Von der Schwimmhaut zwischen 4. und 5. linken Finger geht in Verlängerung der an der Beugeseite des 4. Fingers befindlichen Rißwunde eine 6 cm lange und fast 2 cm breite oberflächliche und zerfetzte Rißwunde schräg nach oben — radial über den Handrücken. Der linke Oberarm ist im oberen Drittel geschwollen; an der Stelle des Collum chirurgicum ausgesprochener Bruchschmerz und Crepitation. Das Röntgenbild zeigt einen Querbruch an dieser Stelle; das obere Ende ist etwas nach medial dislociert, doch stehen die Bruchflächen dem Bilde nach etwa zur Hälfte in Contact.

Wundversorgung: Nach Reinigen und Desinfizieren der Umgebung Entfernung grober Verunreinigungen und Abtragung außer Ernährung gesetzter Fetzen. Lockere Tamponade. Steriler Verband. Anlegung eines Streckverbandes am linken Arm.

19. 5. Allgemeinbefinden sehr gut. Temp. nicht über 37,8 Rectum. Die Wunden an der Hand beginnen sich zu reinigen. Geringe Sekretion. Umgebung der Wunden völlig reizlos.

24. 5. Wunden gut aussehend, beginnen zu granulieren. Bewegungen in den Gelenken bei manueller Extension.

26. 5. Heute Abend mäßig starkes Ödem des Arms oberhalb des oberen Endes der den Streckverband haltenden Bindentouren. Einschneiden des oberen Randes. Elevieren des extendierten Arms. Temp. 37,5 Rectum. Allgemeinbefinden ungestört.

27. 5. Ödem des Arms erheblich zugenommen. Abnahme des Verbandes. Der Knochen hat schon eine gewisse Festigkeit gewonnen. Die granulierenden Wunden gut aussehend. Ödem des Handrückens, am stärksten an der Wurzel des Zeigefingers. Hier in Ausdehnung etwa eines Fünfmarkstückes Rötung, von der Wurzel des Zeigefingers nach dem Handgelenk zu allmählich abnehmend. Der Zeigefinger selbst erheblich gerötet und geschwollen; Wundsekretion reichlicher. Die Gegend der Beugesehnenscheide des Zeigefingers nach der Vola manus zu ist nicht druckempfindlich. Temp. regelrecht. Allgemeinbefinden ungestört. Feuchter Verband. Cramerschiene in gestreckter Stellung. Elevation des Arms.

28. 5. Pat. gibt an, daß es ihm gestern Abend und in der Nacht im linken Arm ab und zu „durchgezuckt" habe; es täte nicht sehr weh, aber er „verfiehre" sich jedesmal so. Bei halbstündiger Beob-

achtung Zuckung nicht aufgetreten. Beim folgenden Verbandwechsel Auftreten mehrerer Zuckungen. Der Verlauf der Zuckung ist jedesmal vollkommen gleich. Die Zuckung tritt plötzlich auf, ohne daß Pat. sie vorher kommen fühlt und ohne daß er sie verhindern könnte. Die Zuckung besteht in einer maximalen Contraction mehrerer und immer derselben Muskelgruppen, die zu folgenden Bewegungen des Arms führen: Adduktion des Arms im Schultergelenk, Innenrotation des Oberarms, Überstreckung im Ellbogengelenk, maximale Beugung und Pronation im Handgelenk, Beugung der Finger im Grundgelenk. Diese Bewegungen erfolgen sämtlich zu gleicher Zeit. Verlauf der Zuckung rasch, doch nicht blitzartig. Gesamtdauer etwa eine Sekunde. Der übrige Körper liegt während dieser Zuckung unbeteiligt still; die leicht im Knie gebeugt gelegten Beine werden nicht gestreckt. Im Beginn der Zuckung leichter erschreckter Aufschrei. Masseterenspannung nicht nachweisbar. Kopf frei beweglich. Bauchdecken weich. Entzündliche Erscheinungen in der Umgebung der Zeigefingerwunde etwas geringer. Allgemeinbefinden ungestört, Ernährung reichlich.

Entnahme von Sekret von der Zeigefingerwunde. Anlegung von anaeroben Kulturen. Impfung eines Meerschweinchens mit einem mit Sekret versehenen sterilen Holzsplitter.

Pat. wird in einen verdunkelten Teil der Baracke für sich gelegt. Abhaltung äußerer Reize. Wunden werden mit Salbenverband bedeckt, der Arm durch Cramer-Schiene fixiert und hochgelagert. Chloral nach Bedarf.

29. 5. Schlaf durch häufigere Zuckungen unterbrochen. Heute Morgen Pat. in bester Stimmung, frühstückt mit Appetit. Ab und zu (etwa alle halben Stunden) spontane Zuckung von gleichem Charakter wie gestern. Zuckungen beim Verbandswechsel so häufig, daß der Verband nur mit Mühe vollendet werden kann. Es wird daher vorläufig jeder Verbandwechsel ausgesetzt. Die Zahnreihen lassen noch 3 Finger, übereinander gelegt, passieren; doch ist der vordere Masseterenrand beim Betasten vom Munde aus eben als schlaffes Band fühlbar. Kopfbeugung scheint etwas geniert zu sein; doch erreicht noch das Kinn das Brustbein. Leib weich. Untere Extremitäten frei. Stuhlgang spontan.

30. 5. Zahnreihen lassen zwei Finger bequem passieren, das Kinn erreicht nicht mehr ganz das Brustbein. Ausbruch von Schweiß beobachtet. Zuckungen spontan alle Stunden etwa.

31. 5. Kieferstarre zugenommen; zwei Finger können nur eben noch eingeführt werden. Das Kinn bleibt 3 Querfinger vom Brustbein entfernt. Zunahme der Schweiße. Zwei Falten von den Mundwinkeln schräg nach abwärts ziehend. Leib hart. Linker Pectoralis hart gespannt, rechter völlig weich. Knie können nicht ganz bis an den Leib herangezogen werden. Stimmung gut. Appetit weniger reichlich. Ernährung vorwiegend Flüssigkeiten, daneben Breiiges. Schlucken ohne Schwierigkeiten.

1. 6. Zustand nicht wesentlich verändert. Die bakteriologische Untersuchung hat negatives Resultat gehabt; das geimpfte Meerschweinchen ist gesund geblieben.

3. 6. Langsame Zunahme des Trismus; Zahnreihen lassen nur mehr einen Finger passieren; das Kinn bleibt über handbreit vom Brustbein entfernt; seitliche Bewegungen so gut wie aufgehoben. Die Nackenmuskulatur springt wulstig vor und fühlt sich hart an. Gesicht ständig mit Schweißperlen bedeckt. Stirn leicht gerunzelt; Augen etwas zusammengekniffen. L. Pectoralis und Latissimus bretthart; der l. Arm liegt in der Schiene dem Rumpf fest an. R. Pectoralis und Latissimus völlig frei. Hüftgelenk kann nur so weit gebeugt werden, daß die Kniegelenke bei aufruhender Ferse einen rechten Winkel bilden. Füße in leichter Spitzfußstellung. Leib hart; doch Stuhlgang spontan. Atmung völlig frei. Spontanzuckungen häufiger, zuweilen etwas länger dauernd. Die Bewegungen des l. Arms sind durch den Verband verdeckt: doch sieht man, wie bei jeder Zuckung der ganze Arm bis zur Kreuzung mit der Rumpfachse adduciert wird. Bei den Zuckungen werden jetzt öfter deutliche Contractionen des Quadriceps femoris wahrgenommen. Kein Opisthotonus. Die reflektorische Steigerung der Zuckungen ist jetzt auch ohne Verbandwechsel durch energischere Berührung und laute Geräusche zu beobachten.

7. 6. Zunahme der Starre. Pat. liegt starr wie ein Brett im Bett. Der Kopf kann aktiv kaum über die Horizontale erhoben werden; seitliche Bewegungen aufgehoben, leichte Drehbewegungen möglich. Dicke Nackenwülste. Gesicht verzerrt. Zahnreihen lassen eben einen Finger einlegen. Untere Extremitäten können eben nur gelüftet werden. Stimmung unzufrieden, reizbar. Pat. weint viel, schilt hier und da. Sprache verändert, stockend. Trinken sehr vorsichtig. Bisher kein Verschlucken. Starke Schweiße. Costalatmung.

Verbandwechsel: Wunden verkleinert, Granulationen ganz gut aussehend. An der Bruchstelle fühlt man an der Innenseite Callusmassen. Es fällt die eigentümliche Stellung des linken Arms auf. Der Arm ist adduciert, liegt dem Rumpf dicht an durch brettharte Spannung des Pectoralis und Latissimus. Das Ellenbogengelenk ist überstreckt (190°) und in dieser Stellung festgehalten. Die Hand ist fast rechtwinklig volarflectiert und stark proniert, so daß die Hand auf dem 1. Metacarpus und dem Knöchel des Zeigefingers aufliegt. Finger im Grundgelenk gebeugt, krallenartig. Trotzdem der Verbandwechsel mit äußerster Vorsicht vorgenommen wird, treten häufige Zuckungen — immer vom Charakter der Schreckstöße — auf. Dabei wird jedesmal der Arm in die bestehende abnorme Stellung noch weiter hereingedrückt; es ist also die Art der Zuckung genau der als erstes Zeichen des Tetanus oben beschriebenen Zuckung gleichartig. Gleichzeitig werden jetzt deutliche Contractionen des M. quadriceps femoris und der Wadenmuskulatur beobachtet. Rechter Arm stets frei. Kein Opisthotonus. Beginn mit Aufschrei. Salbenverband ohne Schiene, über die Pat. heftig klagt. Mehrfach wurde beobachtet, daß im tiefen Schlaf der Kiefer weiter offen stand, so daß zwei Finger bequem passieren konnten.

13. 6. Starre hat ganz allmählich noch mehr zugenommen. Der Kopf ist ein wenig über die Rumpfachse nach hinten geneigt. Rücken nicht auffällig lordotisch. Ängstlicher Gesichtsausdruck. Gesicht verzerrt: Stirn

gerunzelt, Augen bis auf einen engen Spalt zusammengekniffen, ausgeprägte Nasolabialfalten, zwei seitliche Falten an den Mundwinkeln, Mund leicht rüsselförmig vorgewölbt. Dicke Nackenwülste. Bauchdecken bretthart. Untere Extremitäten vollständig gestreckt, Füße in starker Spitzfußstellung, links stärker als rechts. Der linke Arm liegt gekreuzt über der Brust, sodaß seine Achse mit der Rumpfachse einen Winkel von etwa 30° bildet; er ist stark nach innen rotiert, so daß der Condyl. intern. humeri nach unten-außen gerichtet ist und die Hand mit dem Rücken des Handgelenks aufliegt. Das Ellenbogengelenk ist stark überstreckt (200°); Handgelenk rechtwinklig volarflectiert und ad maximum proniert, so daß die Spitzen der im Grundgelenk maximal gebeugten Finger nach außen-oben gerichtet sind. In dieser Stellung ist der linke Arm durch brettharte Contraction der Muskeln absolut starr. Der rechte Arm ist vollständig frei beweglich; bei Betastung fühlt man eine leichte Anspannung des M. pectaralis.

Ernährung jetzt erschwert, nur geringe Mengen Milch werden genommen. Hierbei kein Verschlucken beobachtet. Wohl aber gestern zweimal beim Reichen des Chlorals in Milch; daher vorläufig Chloral p. Klysma. Urin spärlich, eiweißfrei. Stuhlgang nach Klysma. Temperatur nie fieberhaft.

Spontanzuckungen häufig; etwa alle $^1/_4$ Stunde; oft mehrere nach einander, namentlich beim Aufwachen aus dem Chloraldusel. In den Zuckungen geht der Kopf noch etwas weiter nach hinten; weitere Erscheinungen von Opisthotonus nicht beobachtet. Auch bei den Zuckungen bleibt der rechte Arm frei; er greift in der Regel wie hilfesuchend nach dem Galgen, an dem Pat. seine Uhr hängen hat. Die reflektorische Zunahme der Zuckungen ist jetzt sehr ausgesprochen; auch hier besteht ein auffallender Unterschied zwischen beiden Armen. Während rechts erst leichtes Kneifen zur Zuckung führt, genügt links leichtes Streichen über die Haut.

14. 6. Nacht trotz reichlichen Chlorals schlecht. Sehr häufige Zuckungen, die nach Angabe der Schwester länger dauerten als sonst. Einmal soll die Atmung in besorgniserregendem Grade stillgestanden haben. Heute Befund wie gestern.

16. 6. Heute ist eine merkliche Abnahme der Reflexerregbarkeit zu beobachten; auch Spontanzuckungen treten seltener auf. Sonst ist der Zustand, insbesondere die Starre unverändert.

18. 6. Besserung ist unverkennbar. Die Zahnreihen lassen den kleinen Finger bequem passieren. Spontanzuckungen selten, fast nur beim Erwachen. Anfassen des linken Armes ohne Reflexzuckung. Die Wunden sind bis auf schmale granulierende Streifen verheilt.

19. 6. Unter leichter Temperatursteigung (38,2° im Rectum am Morgen) Ausbruch eines Exanthems. Das Exanthem besteht aus dichtgesäten, stecknadelkopf- bis kleinlinsengroßen, hochroten, leicht erhabenen Stippchen, die nirgends zusammenfließen. Am dichtesten sind sie an Brust, Bauch und an der Beugeseite der Oberarme, weitläufiger am Rücken und den anderen Teilen der Extremitäten. Übergang allmählich. Fußsohlen, Handteller und Gesicht frei, kein Juckreiz.

20. 6. Fortschritt der Besserung. Kopf kann etwas über die Horizontale erhoben werden. Hüftgelenk bis zum Winkel von 40° flectierbar. Zwischen den Zahnreihen Zeigefinger einführbar. Stimmung gut. Schweiße lassen nach. Vorsichtiger Verbandwechsel ohne Reflexzuckung. Wunden überhäutet bis auf zwei schmale granulierende Streifen an der Beugeseite des 2. und 4. Fingers. Linker Arm genau in derselben Stellung wie am 13. Chloral jetzt wieder per os.

26. 6. Von jetzt an allmählich weitere Rückbildung der Starre, so daß am

29. 6. die Starre bis auf beiderseitige Spitzfußstellung verschwunden ist. Mund kann weit geöffnet werden; doch fühlt der eingeführte Finger das schlaffe Band des vorderen Masseterrandes.

Heute zum ersten Mal im Bad leichte Wackelbewegungen im Sinne der Abduction-Adduction im linken Schultergelenk möglich, doch nur soviel, daß die auf dem Bauch liegende Hand eine seitliche Excursion von 4—5 cm macht. Im übrigen ist die starre Haltung des linken Armes noch genau, wie unter dem 13. 6. beschrieben.

3. 7. Vorderer Masseterenrand beim Öffnen des Mundes nicht mehr fühlbar. Beginn der Lösung der Starre im linken Arm. In den folgenden Tagen weitere ganz allmähliche Lösung, deren einzelne Phasen wohl weniger von Interesse sind.

9. 7. Arm dem Rumpf anliegend, Ellenbogen gestreckt 180°, Handgelenk ca. 20° flectiert. Hand neben Daumen auch auf 2. und 3. Finger aufruhend.

Da die Spitzfußstellung sich nicht nennenswert geändert hat, wird in Chloroformnarkose die beiderseitige Tenotomie der Achillessehne vorgenommen. Bei völliger Toleranz läßt sich der linke Arm leicht so weit abducieren, daß eine Hand breit zwischen Rumpf und Ellenbogen Spielraum hat; Ellenbogengelenk bis zu einem Winkel von 145° beugbar, Handgelenk zu einem gestreckten Winkel streckbar. Die Bewegungen mühelos. Darüber hinaus in dem der Contractur entgegengesetzten Sinne stoßen die Bewegungen auf einen starren Widerstand, der erst unter wahrnehmbarem Knacken und Krachen in den Weichteilen und Gelenken überwunden wird. Es wird eine ergiebige Mobilisation der Gelenke vorgenommen, Ellenbogengelenk mit gepolsterter Blechschiene, Füße mit Cramer-Schiene rechtwinklig fixiert.

10. 7. Heute ist der Zustand des l. Arms wieder nahezu wie vor der Narkose. Arm am Rumpf, Handgelenk 20° flectiert, Ellenbogen hat sich in der Schiene um etwa 25° gestreckt.

14. 7. L. Arm kann jetzt aktiv soweit abduciert werden, daß der Condyl. int. hum. handbreit vom Rumpf entfernt ist. Ellenbogengelenk aktive Beugung von 180—150°; Handgelenk steht in gestrecktem Winkel, kann ergiebig volar, nicht dorsal flectiert werden. Hand steht in Pronation, Handfläche nach unten. Weitere Pronation ausführbar, Supination nicht. Beweglichkeit der Finger nimmt zusehends zu. Energische medicomechanische Nachbehandlung.

22. 7. Achillessehnen in guter Stellung der Füße verheilt. Beginn mit Gehversuchen.

2. 8. Entlassungsbefund: Pat. sieht blühend gesund aus; er läuft

ohne Schwierigkeiten tagsüber umher. Oberarmbruch mit mäßiger Callusbildung verheilt. Wunden fest vernarbt.

Der linke Arm hängt frei und leicht am Körper herunter, Handfläche dem Rumpf zugekehrt; Finger leicht gebeugt. Der Arm kann seitlich bis zur Horizontalen, nach vorn nicht ganz bis zur Horizontalen erhoben werden. Ellbogengelenk von 180—110° beugbar. Das Handgelenk kann aus gestreckter Stellung 10° dorsal- und 45° volar flectiert werden. Pronation vollkommen; Supination von der Stellung Handfläche nach unten nur um ca. 45° ausführbar. Die Finger können soweit eingeschlagen werden, daß die Spitzen des 2. und 3. Fingers die Daumenspitze gerade berühren; die Spitze des 5. Fingers kommt ihr nahe, während der 4. Finger zurückbleibt.

Nachuntersuchung am 20. 1. 05.

Völliges Wohlbefinden. Narben fest; kein fühlbarer Callus. Leichte Atrophie des linken Arms. Bewegungen im linken Schulter- und Ellenbogengelenk von völlig gleicher Ergiebigkeit wie rechts. Aktive Bewegungen im Handgelenk bleiben links um ca. 20° bei Volarflexion, um ca. 15° bei Dorsalflexion zurück. Supination bleibt links ca. 40° zurück, Pronation ist vollkommen. Linke Hand kann bequem zur Faust geballt werden; dabei bleibt nur die Spitze des 4. Fingers etwa 3 cm von der Vola manus entfernt.

Es handelte sich also im vorliegenden Fall nach der Roseschen Klassifikation um einen Tetanus traumaticus serotinus incompletus tardissimus lentissimus.

13. Tag nach der Verletzung: Beginn mit Hyperämie und Ödem in der Umgebung einer oberflächlichen, gut granulierenden Wunde der linken Hand und Zuckungen im linken Arm.

15. Tag: Zurückgehen der lokalen Wundreaktion, Zunahme der Zuckungen, die einen stets gleichmäßigen, charakteristischen Verlauf nehmen und Reflexsteigerung aufweisen, Ausbildung der Starre im linken Arm; erstes Fühlbarwerden des vorderen Masseterrandes bei Betastung vom Mund her.

31. Tag: Höhepunkt der allgemeinen Starre, complete Starre des linken Arms in extremer, dem Typ der Zuckungen entsprechender Stellung bei völliger Beweglichkeit des rechten Arms.

36. Tag: Beginn der Lösung der allgemeinen Starre; lokale Starre unverändert.

50. Tag: Lösung des allgemeinen Tetanus beendet: Beginn der Lösung der Starre des linken Arms.

57. Tag: Fortschritt der Lösung im linken Arm. Die jetzige Stellung noch sicher zum Teil tetanischer Natur, wie der Nachlaß in Narkose und die Wiederkehr nach der Narkose beweist, während der Rest der contrakten Stellung auf sekundären Veränderungen in den Weichteilen und den Gelenken beruht (Roses Stadium ancyloticum).

Am 80. Tage besteht diese Contractur auch noch zu einem gewissen Grade.

Daß es sich in unserem Falle um Tetanus gehandelt hat, dürfte wohl keinen Augenblick bezweifelt werden, wenn es auch nicht gelang, die Diagnose bakteriologisch sicherzustellen. Daß an einer Pferdeleine, die tagtäglich der Beschmutzung mit Erde und Pferdemist — zwei exquisit tetanushaltige Substanzen — ausgesetzt ist, Starrkrampfkeime haften, ist leicht verständlich. Für das Zustandekommen der Infektion in diesem Falle, bei einer oberflächlichen, frei offen liegenden Wunde scheint mir das gewaltsame Hineinpressen der Keime in die Gewebe, wie es nach der beschriebenen Mechanik der Verletzung stattgefunden haben muß, ausschlaggebend zu sein. Auf die Bedeutung dieses mechanischen Momentes für das Zustandekommen der tetanischen Infektion bei oberflächlichen Wunden ist schon von Rose nachdrücklich hingewiesen worden. Wir wissen ja aus anderweitigen Versuchen (Schimmelbusch, Friedrich, Noetzel), wie wichtig die Art der mechanischen Einverleibung der Keime für die Wundinfektion im allgemeinen ist — am schönsten wohl aus der von Friedrich gegebenen Erweiterung der Schimmelbuschschen klassischen Amputationsversuche.

Eine etwas störende Complication des klinischen Bildes wurde in unserem Falle durch die gleichzeitige Oberarmfraktur gegeben. Eine gleiche Complication wurde von Rose für einen Fall von Brunner zur Erklärung der beschriebenen lokalen Symptome herangezogen. Es ist mir nicht bekannt, ob je ein Oberarmbruch durch Einwirkung auf die großen Nervenstämme ein dem von mir beschriebenen ähnliches Krankheitsbild hervorgerufen hat. In unserem Fall betraf die Starre auch den Pectoralis und Latissimus der linken Seite; am Oberarm waren die vom Radialis versorgten Strecker, am Vorderarm die vom Medianus und Ulnaris versorgten Beuger betroffen; die Starre stieg mit dem allgemeinen Tetanus und löste sich nach dem Nachlaß des allgemeinen Tetanus ganz allmählich; Chloroformnarkose brachte vorübergehenden Nachlaß der Contracturen. Nach alledem trage ich kein Bedenken, die Möglichkeit einer Mitwirkung der im übrigen gut stehenden Fraktur auszuschließen.

Ein besonderer Vorzug unseres Falles liegt darin, daß die Ausbildung der ersten Symptome sich unter unseren Augen vollzog, während man bei fast allen anderen beschriebenen Fällen lokalen Starrkrampfs auf die immerhin unsicheren Angaben der Patienten

sich verlassen mußte. Hieraus erklärt sich vielleicht, daß in unserem Falle auch eine Erscheinung beobachtet wurde, die genau der Beschreibung der alten Autoren von dem Beginn des lokalen Starrkrampfs entspricht und die Friederich zur Annahme einer „Aura tetanica“ bestimmte. Das erste Auffällige, was ich an dem Knaben am 13. Tage nach der Verletzung bemerkte, war ein erhebliches Ödem oberhalb der die Pflasterstreifen der Extension einschließenden Bindentouren, die schon 8 Tage unverändert lagen. Die trotz schräger Suspension erfolgte Zunahme des Ödems veranlasste mich am nächsten Tage zur Abnahme des Verbandes. Jetzt fand ich an der Umgebung der Zeigefingerwunde in der oben beschriebenen Ausdehnung Hyperämie und Schwellung, so daß zunächst der Gedanke an ein Erysipel aufsteigen mußte. Der allmähliche Übergang der Rötung in die Farbe der gesunden Haut und das Fehlen jeder Temperatursteigerung ließen ein Erysipel ausschließen. Am Abend dieses Tages erfolgten die ersten Zuckungen; nach drei Tagen war der geschilderte Zustand an der Hand vollständig verschwunden, während der Tetanus sich weiter entwickelte.

Es ist ja die Frage des bakteriellen und toxischen Vorganges bei den Fällen des verspäteten Tetanus, als dessen charakteristischste Art der sogenannte Narbentetanus gelten muß, noch nicht entschieden. Soll man annehmen, daß in Analogie zur Hydrophobie das späte Auftreten der ersten Erscheinungen von der ganz allmählichen Entwicklung des bei der Verletzung aufgenommenen Virus und der allmählichen structurmodificierenden Beeinflußung der Nervenzellen abhängig ist; oder soll man annehmen, daß in Analogie zu manchen Formen der pyogenen Infektion nach Überwindung der ersten leichten Toxindosen — mit oder, wie beim Tetanus, ohne klinische Erscheinungen — die Keime als wirkungslose Fremdkörper in den Geweben gehalten werden, um durch spätere ursächliche Momente zu neuer Betätigung erweckt zu werden?

Das Auftreten des Narbentetanus nach schweren mechanischen Eingriffen an den Narben (Dehnungen, gewaltsame Streckung contracter Gelenke, Brechen alter Frakturen), wie sie von Rose erwähnt werden, weist in die Richtung der letzten Auffassung. Von diesem Gesichtspunkt aus scheint mir die von uns gemachte Beobachtung einer ausgesprochenen lokalen Reaktion bei bisher völlig reizloser Wunde zugleich als Einleitung eines Tetanus von Interesse zu sein, wenn auch die theoretische Auffassung von dem Zustandekommen der lokalen Contractur hiermit zunächst schlecht vereinbar erscheint.

Einen letzten interessanten Punkt unseres Krankheitsfalles stellen die Zuckungen dar. Sie waren das erste Symptom, über das der Patient klagte, sie waren im Anfang genau auf das verletzte Glied beschränkt und nahmen an ihm während der ganzen langen Dauer der Erkrankung den gleichen, charakteristischen Verlauf; sie zeigten schon in den ersten Tagen eine ausgesprochene Reflexsteigerung.

Im Anschluß an diesen Fall möchte ich zum Vergleich die wenigen Fälle der neueren Literatur kurz zusammenstellen:

1. Heinecke, Über den Starrkrampf. D. Zeitschr. f. Chir. I. S. 267.

8 Tage nach Verletzung (Schuß in die linke Hinterbacke) Zuckungen im linken Bein. Linke Hüfte starr und steif. Zuckungen steigerten sich. Am 14. Tage Trismus, dann regelrechter Tetanus. Vom 15. Tage des Tetanus an Nachlaß, nach 8 Wochen völlig verschwunden: am längsten in den Muskeln der Hüfte. Heilung.

2. Socin, Kriegschirurg. Erfahrungen. Leipzig 1872. S. 43 ff.

Schuß in die rechte Wade, Fraktur der Fibula. Am 22. Tage fibrilläre Zuckungen im rechten Oberschenkel, Extremität hart gespannt, Fuß in Spitzfußstellung. Ausbildung eines allgemeinen Tetanus. Vom 33. Tage an Besserung. Erst am 66. Tage hat sich die Rigidität der Muskeln an der verletzten Seite gänzlich verloren. Noch lange Contractur der großen Zehe in Plantarflexion. Heilung.

3. Ebenda.

Granatsplitterverletzung der rechten Ellenbogengegend mit Bruch des oberen Teils des Radius. Gegen Ende der 3. Woche wurde der ganze Arm steif, Muskeln rigid. Dann Gefühl von Spannung in den Kiefermuskeln. Tetanische Contractur ergriff darauf den Kopfnicker und den Pect. maj. Trismus. Vom 35. Tag an Rückbildung. Heilung.

4. Ebenda.

Fleischschuß der rechten Schulter. Am 48. Tag in der Umgebung der fest vernarbten Wunde Starrheit der Muskeln. Nackenstarre. Nächtliche Anfälle von clonischen Zuckungen. Ganz allmählich völlige Heilung.

5. Berckhan, Fall von Tetanus traumat. Berl. klin. Woch. 1885. S. 790.

53jähr. Ackerer. Fraktur des r. Oberarms, Luxat. humeri. Äußere Hautverletzung am Olecranon. Am 17. Tag Ziehen im Ellbogen. 21. Tag Schmerzen und Starre im ganzen linken Arm. Hand und Finger in starker Flexionsstellung, können nicht gestreckt werden. Trismus. Allmähliche Ausbreitung. Am 68. Tag Höhepunkt, dann allmählich Nachlaß. Heilung.

6. Brunner, Bemerkenswerter Fall von Tet. traum. Berl. klin. Woch. 1886. S. 127.

14jähr. Knabe. Fraktur des linken Radius. Kleine Hautwunde. Nach 14 Tagen fällt es dem Knaben auf, daß er die Finger der linken Hand nicht strecken konnte. Verschlimmerung. Schmerzen beim Kauen. Auf-

nahme 3 Wochen nach Verletzung. Trismus. Linker Sternocleid. und Pectoral. hart. Bauchdecken hart. Untere Extremitäten und rechter Arm frei. Linker Arm im Ellenbogen flectiert; dem Versuch, zu strecken, stellt sich bedeutender Widerstand entgegen. Finger im Grundgelenk gebeugt; Phalangealgelenke gestreckt. Sämtliche Muskeln am linken Arm, insbesondere der Biceps, fest contrahiert. Längere Zeit unverändert. Allmählicher Nachlass. Am 40. Tage Heilung.

7. Klemm, Über lokale Krämpfe als primäres Symptom des Tetanus. D. Ztschr. f. Chir. XLII. 1896. S. 453.

20jähriger Pferdeknecht. 4 Wochen vor Aufnahme Schußverletzung an der rechten Rückenseite. Nach 14 Tagen Krämpfe in der Gegend um die Einschußöffnung herum, so daß Rücken schief nach rechts herübergezogen. Bei der Aufnahme Contracturen der Gesichtsmuskeln, Trismus, Nackenstarre. Überwiegende Contractur der rechtsseitigen Rumpfmuskeln, am auffälligsten am Erector trunci. Rumpf bildet einen nach rechts concaven Bogen. Ausgesprochene Stöße. Gesteigerte Reflexerregbarkeit. Am 30. Tage nach Verletzung Höhepunkt. Dann Nachlass, zuerst der Stöße. Am 60. Tage nur noch Spannung im rechten Erector trunci. Am 71. Tage Heilung.

8. Halban, Zur Symptomatologie des Tetanus. Mitteilg. a. d. Grenzgebieten. I. S. 691. 1896.

5 jähriger Knabe. Vor 6 Wochen Knochensplitter in den rechten Fuß getreten. 3 Wochen später konnte er schlecht kauen. Bald darauf rechtes Bein im Hüftgelenk abduciert, seit 8 Tagen Fuß maximal plantarflektiert. Zunehmende Starre der Muskeln der rechten Körperseite. Stoßweise Krämpfe. Bei Aufnahme ausgesprochener Pleurotonus — rechte Spin. ant. sup. am Rippenbogen anstoßend. Lumbodorsalscoliose. Alles durch Muskelcontraction. Kein Trismus (doch wurde anscheinend die Betastung des vorderen Masseterenrandes nicht vorgenommen). In Narkose Aufhören der Spasmen. 44. Tag. Opisthotonus während längerdauernder Stöße. 48. Tag. Choreatische Zuckungen am ganzen Körper, besonders am rechten Fuß. Vom 76. Tag an Nachlass der Starre. Am 98. Tag normal bis auf Beugecontractur im Knie und Spitzfußstellung. Heilung.

9. Stintzing, Fall von localem Tetanus. Mitteilg. a. d. Grenzgebieten. III. 1898. S. 461.

Weichteilverletzung am linken Oberschenkel. Am 9. Tag Kältegefühl im ganzen linken Bein; linkes Bein bald darauf steif; im Lauf des Tages auch Rücken, Nacken und Kiefer. Arme und rechtes Bein frei. Am 11. Tag Krämpfe im linken Bein. 12. Tag Aufnahme. Risus Sardonicus. Trismus bis auf engen Spalt. Nackenstarre. Opisthotonus geringen Grades. Linkes Bein in dauernder Streckcontractur mit leichter Spitzfußstellung. Rechtes Bein schlaff. Zeitweise ruckweise Steigerung, insbesondere bei Reizung der hyperästhetischen Haut. 13. Tag: Leichter Krampf auch im rechten Oberschenkel. 14. Tag auch rechtes Bein ausgesprochen tetanisch. Exitus letalis. Die Antopsie ergab: Beim Herausschneiden des linken N. obturatorius und cruralis findet sich an der Teilungsstelle der Femoralis und Profunda ein Abszeß mit graugrünem geruchlosen Eiter.

Das Bindegewebe in und zwischen den Mm. gracilis, sartorius, adduct. longus bis zur unteren Grenze des oberen Drittels des Oberschenkels grünlichgrau verfärbt, mit grauem Eiter belegt.

10. Adrian, Über einen eigentümlichen Fall von Tetanus. Mitteilg. a. d. Grenzgebieten. Bd. VI. 1900. S. 689.

30jähr. Fuhrknecht. Tetanus idiopathicus. Beginn 4 Wochen vor Aufnahme mit Steifigkeit der linken Halsseite. Nach 3 Wochen Kieferstörung. 3 Tage vor Aufnahme Steifigkeit in den Beinen. Bei der Aufnahme starker Schweiß, Facies tetanica. Trismus. Tonische Contractur des linken Trapezius und Sternocleid. Keine weitere Ausbreitung. Nach längerem Bestehen allmählicher Rückgang. Am 56. Tage außer leichter Verhärtung des Trapeziusrandes alles verschwunden. Heilung.

Wenn wir den Fall 9 zunächst außer acht lassen und die übrigen Fälle von lokalen Starrkrampf beim Menschen betrachten, so finden wir eine auffällige Gleichmäßigkeit des klinischen Bildes. Außer dem Symptom, das den Fällen den Stempel aufdrückt, der lokalen Starre, finden wir:

1. Lange Incubation: Tet. serotini — remorantes Rose.

2. Frühzeitiges Auftreten von Zuckungen vom Charakter der Schreckstösse, zunächst begrenzt auf den Bereich der lokalen Starre, später mit Ausbreitung der allgemeinen Starre an Ausdehnung gewinnend.

3. Langsames Ansteigen bis zur höchsten Ausbildung der Starre: Tet. tardiores — tardissimi Rose.

4. Langsames Abklingen, daher ungewöhnlich lange Dauer: Tet. lentiores — lentissimi Rose.

5. Ausbildung von Contracturen in tetanischer Stellung durch sekundäre Veränderung der Weichteile und Gelenke: Stadium ancyloticum Roses.

6. In allen Fällen — außer eben Fall 9 — Heilung gegen 88 Proz. Mortalität des Tetanus im allgemeinen und 50 Proz. Mortalität des langsamen, bedachtsamen Tetanus (Rose)!

Alle diese Punkte zusammen beweisen nach der klinischen und experimentellen Erfahrung, daß es sich um eine ungewöhnlich milde Form der Infektion gehandelt haben muß.

Die Fälle von lokalem Tetanus beim Menschen sind Fälle einer ungewöhnlich geringen Toxinwirkung. Diese Tatsache war schon von Socin erkannt worden und veranlaßte ihn zur Aufstellung des Tetanus mitis, einer besonderen Form des Tetanus, die neben dem exquisit chronischen Verlauf durch die gute Prognose, durch das Auftreten lokaler Starre und frühzeitige lokale Zuckungen zu dem bekannten Bilde des gewöhnlichen Starr-

krampfes in ausgesprochenem Gegensatz stand. Die weitere klinische Erfahrung hat diese Tatsache bestätigt.

Dies Zusammentreffen von Milde des Verlaufes und Auftreten lokaler Erscheinungen kann bei der Zahl der Beobachtungen wohl kaum als zufällig angesehen werden; man kann sich dem Eindruck der Gesetzmäßigkeit nicht verschließen.

Im Gegensatz zu den übrigen zehn Fällen steht der von Stintzing beschriebene Fall (Nr. 9). Bei ihm war der Beginn zwar am 9. Tage mit lokalen Erscheinungen, die auch im weiteren Verlauf anhielten. Trotzdem erfolgte unter rascher Zunahme der generalisierten Erscheinungen am 14. Tage der Exitus. Dabei ist zu bemerken, daß Stintzing selbst betont, daß während des Verlaufs eine Änderung des Charakters der Infektion auftrat, daß das zunächst leichte Krankheitsbild sich in ein schweres umwandelte. Die Quelle dafür machte die Sektion wahrscheinlich, indem hier ein abgeschlossener Abszeß in der Tiefe des Oberschenkels gefunden wurde, aus dem sich Tetanusbazillen leicht züchten ließen. Es kann sich also hier um einen akuten Nachschub reichlichen, hochtoxischen Materials gehandelt haben, zumal zweifellos eine Mischinfektion vorlag. Es konnte experimentell nachgewiesen werden (Schütze), daß ein unwirksames Tetanustoxin durch Vermischung mit anderen an sich auch unwirksamen Bakterientoxinen plötzlich zu starker Wirksamkeit gebracht wird. Jedenfalls vermag dieser eine Fall die übereinstimmende Gesetzmäßigkeit der Zahl der übrigen nicht wesentlich zu erschüttern. Es muß als Erfahrungsgesetz angesehen werden, daß die Ausbildung von lokalen Tetanussymptomen nur möglich ist unter der Voraussetzung einer ungewöhnlich milden Infektion, die bis zum Eintritt der ersten Krankheitszeichen und zur weiteren Entwicklung ihrer Symptome lange Zeit in Anspruch nimmt.

Wie stimmt diese Tatsache zu unseren theoretischen Anschauungen über den Infektionsgang beim Tetanus und über die Entstehungsursache lokaler Krämpfe?

Während, wie ich im Anfang hervorhob, die Deutung der allgemeinen tetanischen Erscheinungen nach der Entdeckung des Toxins sich zwanglos ergab, ist die Erklärung der lokalen Krämpfe auf erhebliche Schwierigkeiten gestoßen. Durch zahlreiche geistvolle Untersuchungen, die sich an die Namen von Brunner, Courmont et Doyon, Gumprecht u. a. knüpfen und die ich hier im einzelnen übergehen muß, konnte zunächst die Frage geklärt werden, wo der Angriffspunkt des Toxins bei der lokalen Contractur zu

suchen sei. Bei sorgfältiger experimenteller Durchforschung des ganzen Reflexbogens zeigte es sich mit Sicherheit, daß weder in der Muskelfaser, noch im motorischen, noch im sensiblen Nerven die krampfauslösende Stelle liegt, sondern in den motorischen Zellen des entsprechenden Rückenmarksegments. Warum aber geraten gerade die so begrenzte Zahl von motorischen Zellen — dem Umfang der lokalen Contractur entsprechend — zuerst und auch weiter vorwiegend in den Erregungszustand, der sich klinisch als Muskelkrampf äußert?

Es lagen hier zwei Erklärungsmöglichkeiten offen. Der localisierte Erregungszustand konnte ohne bevorzugende Einwirkung auf die motorischen Zellen des betreffenden Abschnittes dadurch zustande kommen, daß entweder vom sensiblen Nerven aus besondere Reize zum Centrum zogen (Reflextheorie), oder aber daß in den motorischen Nerven eine Herabsetzung des normalen Leitungswiderstandes stattfindet (Goldscheiders Theorie). Erfahrungstatsachen (Seltenheit der localen Starre beim Menschen, die allmähliche Ausbreitung der Starre beim Tier, Querstarre, Halbseitenstarre etc.) und experimentelle Untersuchungen (Gumprecht) waren hiermit nicht gut vereinbar.

Die zweite Erklärungsmöglichkeit bestand in der Annahme einer bevorzugenden Einwirkung der Toxine auf die motorischen Zellen des betreffenden Rückenmarksegments. Hierauf möchte ich mit einigen Worten eingehen, weil die über den localen Tetanus beim Menschen gesammelten Erfahrungen für diese Anschauung eine Stütze abzugeben scheinen.

Die große Schwierigkeit war hierbei nur, wie man sich das Zustandekommen einer solchen bevorzugenden Einwirkung vorzustellen habe. Bei einer Verbreitung der Toxine auf dem Wege der Blutbahn konnte die Erklärung dafür nicht gefunden werden. Es mußte eine irgendwie örtlich begrenzte Verbreitung daneben angenommen werden. Die von den Alten angenommene Neuritis ascendens, die von Socin vermutete „centripetale Nervenaffection" wurde von neueren Forschern (Tizzoni und Cattani, Courmont et Doyon, Bruschettini) wieder aufgenommen, und namentlich Gumprecht führte die Theorie der Nervenleitung des Tetanustoxins zur Erklärung der localen Krämpfe sorgfältig durch. Danach erfolgte die Zuleitung des Giftes von der Impfstelle zum Rückenmark auf dem Wege der Nervenbahnen. Die anatomische Möglichkeit einer solchen Verbreitung ist durch die Injectionsversuche von Key und Retzius bewiesen. Nach Injection farbiger Massen in

den Subduralraum sind schon bei niedrigem Druck die peripheren Nervenstämme oft durch die Ganglien hindurch und bis weit in die Zweige hinein von der Injectionsmasse erfüllt. Stichinjectionen in das Ganglion oder in den Nerven bewirken, daß die Injectionsmasse das Perineurium nach allen Richtungen durchsetzt, ja sie dringt in das Endoneurium ein und isoliert die einzelnen Fasern von einander. Stichinjectionen endlich in das Rückenmark zeigen die Injectionsmasse vom Injectionsorte aus sich überall im Rückenmarke ausbreiten, nicht nur der Länge nach in beiden Richtungen, sondern auch der Quere nach. Diese anatomischen Tatsachen scheinen mit dem klinischen Bilde der Ausbreitung des tierischen Tetanus in schönster Harmonie zu stehen.

Allerdings brachte Gumprecht auch die seiner Theorie entgegenstehenden Bedenken gewissenhaft zum Ausdruck. Zunächst die Tatsache, daß Tetanusbazillen so gut wie nie in den Nerven und im Rückenmark gefunden wurden. Nachdem erwiesen war, daß selbst local nur eine begrenzte Vermehrung stattfand, daß der Nachweis an der Stelle der Impfung schon auf Schwierigkeiten stieß und daß beim Tetanus die Toxinwirkung weitaus im Vordergrund stand, mußte dieser Einwand gegenstandslos werden. Aber auch das Toxin, das in den Lymphräumen der Nervensubstanz flutend angenommen wurde, konnte nur in ganz vereinzelten Fällen in der nervösen Substanz nachgewiesen werden. Hier erblickte Gumprecht einen schwachen Punkt seiner Theorie. Doch mit Unrecht, wie neuere Versuche gelehrt haben. Wassermann und Takaki zeigten, daß bei einer Mischung von Toxin mit nervöser Substanz in der Emulsion des Toxin nicht mehr nachzuweisen war. Diese Tatsache gab eine der besten Stützen für die von Ehrlich aufgestellte Theorie der chemischen Bindung der Toxine innerhalb besonders dafür structurell qualifizierter Zellsubstanzen. Daher fand Kitasato die Nerven und das Centralnervensystem nie toxisch; daher konnte Ransom bei Tauben, die er mit größeren Mengen Gift behandelt hatte, das Gift in allen Organen nachweisen, nur nicht in den nervösen Organen. Daher war es verständlich, daß Gumprecht bei seinen Überimpfungsversuchen negative Resultate erhielt. Gerade die spezifische Affinität des Tetanustoxins zu den nervösen Substanzen gab eine neue Basis für die Theorie der Nervenleitung. Genau wie die Zellen der nervösen Centralorgane die elective Fähigkeit haben, aus dem Blut die Toxine an sich zu ziehen, könnten die peripheren nervösen Organe an der Stelle der Impfung aus der Gewebsflüssigkeit die Toxine an sich ketten. Indem durch

Lymphstrom und Diffusion für Nachschub gesorgt ist, könnte das Toxin immer unter Sättigung des zunächst liegenden Bezirkes centralwärts vorwärts schreiten. Man braucht sich also das Fortschreiten längs der Nerven nicht so vorzustellen, daß die Lymphbahnen der Nerven nur als Leitungsrohre dienen, sondern man kann die specifische Affinität mit zur Erklärung heranziehen, wie dies auch schon von Stintzing geschehen ist.

Unter dieser Bedingung erklärt sich auch das letzte Bedenken, daß Gumprecht gegen die Theorie äußert. Er führt an, daß die Lymphbahnen der Nerven überall mit dem Subduralraum des Rückenmarks communicieren; es müsse also das Gift, wenn es in die grossen Lymphräume des Rückenmarks gekommen ist, einen generalisierten Tetanus auslösen. Dem müßte wohl so sein, wenn man die Verbreitung der Toxine nur von mechanischen Verhältnissen abhängig macht, nicht aber, wenn man die spezifische Affinität mit in Rücksicht zieht. Das ganz langsam längs der Nerven vordringende Toxin gelangt zunächst zu dem entsprechenden Segment des Rückenmarks. Ergießt es sich hier in den Subduralraum, so wird es von den aufnahmefähigen Zellen gerade dieses Abschnittes in Empfang genommen und gebunden: die Bedingung zur Entstehung des Krampfzustandes im Verbreitungsbezirk dieser Zellen ist gegeben. Nun noch hinzutretendes Toxin wird an den bereits gesättigten Zellen unbeeinflußt vorübergehen und nun entsprechend den in den Versuchen von Key und Retzius gefundenen Bahnen weiter gelangen, bis es auf ungesättigte Zellen stößt: die Bedingung der Entstehung der Querstarre oder der halbseitig auf- und absteigenden Starre ist gegeben. Mit diesem Zusatz scheint die Theorie der Nervenleitung alle Erscheinungen der localen Starre verständlich zu machen.

Wenn dem nun so ist, erhebt sich unwillkürlich die Frage: Warum finden wir die klinischen Symptome dieses Infectionsganges bei unseren Versuchstieren als Regel, warum beim Menschen so selten, daß erfahrenene Kliniker ihre Existenz überhaupt in Frage stellen?

Ausgehend von der Tatsache, daß wir bei den großen Versuchstieren (Esel, Pferd) den menschlichen Typ der Ausbreitung finden, ist die Anschauung ausgesprochen worden, daß der Unterschied als Folge der Länge der Nervenbahnen aufzufassen sei (Stintzing), und Lingelsheim zeigt sich in seiner neuesten Bearbeitung des Tetanus geneigt, sich dieser Erklärung anzuschließen. Bei der Kürze der Nerven der kleinen Versuchstiere stoße das ihnen folgende Toxin

rasch auf das Centralorgan, noch ehe die Incubationszeit für den generalisierten, von der Blutresorption abhängigen Tetanus beendet ist, während bei den großen Tieren die allgemeinen Störungen schon einsetzen und gewöhnlich rasch zum Tode führen, bevor das Toxin den langen, staffelförmigen Weg längs der Nervenbahnen vollendet hat. In diese Anschauung hinein paßt ganz vortrefflich eine klinische Tatsache, auf die bisher nicht hingewiesen wurde, die mir aber in diesem Zusammenhang besonders wertvoll erscheint. Es ist dies der Umstand, daß beim Menschen entgegen dem sonstigen klinischen Bilde ein ganz eigenartiges mit ausgesprochenen Localsymptomen ausgestattetes Krankheitsbild häufig entsteht, wenn die Infection im Bereich der kurzen Nerven des Kopfes erfolgt.

Es entsteht — nicht immer, wie man Rose fälschlich zugeschrieben hat, sondern nur zuweilen — eine interessante Abart, die von ihrem ersten Beschreiber Rose den Namen „Kopftetanus", später „Tetanus facialis" erhielt. Hierbei tritt neben den allgemeinen Erscheinungen eine locale Affection des motorischen Gesichtsnerven auf, die oft das erste Symptom bildet und häufig noch lange die allgemeinen Symptome überdauert. Die Tatsache, daß beim Menschen gerade da, wo die Längenverhältnisse der Nervenbahnen annähernd denen unserer Versuchstiere entsprechen, das klinische Bild sich dem tierischen Tetanus nähert, braucht im Zusammenhang mit dem vorher Erwähnten nicht als Zufall angesehen zu werden. Dazu kommt, daß alle anderen Erklärungsversuche, wie sie von Rose, Térillon und Oliva gegeben wurden, sich allgemeine Anerkennung nicht erringen konnten. Allerdings tragen die localen Erscheinungen beim Roseschen Kopftetanus in der Regel äußerlich ein anderes Bild zur Schau als der locale Impftetanus der Tiere. Das Charakteristische ist nach Roses Beschreibung eine Lähmung, keine tonische Contraction des entsprechenden motorischen Gesichtsnerven. Nun haben jedoch weitere klinische Beobachtungen erwiesen, daß hier keine Gesetzmäßigkeit besteht. Von Brunner wurde zuerst gezeigt, daß nicht immer eine Lähmung das klinische Bild einleiten müsse, daß in einigen Fällen sicher localer Krampf des Facialis als erstes Symptom beobachtet sei. Ja, er legte durch kritische Durchsicht der Literatur nahe, daß die Beobachtung der Facialislähmung oft auf einer Beobachtungstäuschung beruhe, indem die leichte tonische Contractur der einen Seite eine Parese der anderen Seite vortäusche. Ein klassischer Fall dieser Art wurde von Térillon und Schwarz beschrieben; bei ihm hatten die Autoren zunächst eine Facialisparese angenommen und erst bei weiterer Ausbildung

der Erscheinungen erkannten sie, daß tatsächlich eine tonische Contraction der anderen, und zwar der verletzten Seite vorlag. Analoge Fälle wurden von ihnen und von Brunner zusammengestellt. Danach gab es, wie von Klemm besonders hervorgehoben wurde, beim Tetanus facialis zwei Typen:

1. Facialiskrampf — ein vollständiges Analogon zur localen Starre der Versuchstiere;

2. Facialislähmung, eine Erscheinung, die immerhin als locale Infectionsäußerung angesehen werden mußte, wenn auch ihr Zustandekommen noch nicht verständlich war.

Nachdem durch Brunner festgestellt war, daß auch bei den Versuchstieren beide Typen hervorgerufen werden konnten, daß die Lähmung stets bei Anwendung größerer Dosen reiner Toxine auftraten, mußte man mit ihm zu der Ansicht kommen, daß die Lähmung als eine den Nervenzellen des Facialiskerns eigenartige Reaction aufzufassen sei. Danach konnte dem Auftreten der Lähmung eine einschneidende Bedeutung für die Frage des Resorptionsmodus nicht mehr zugesprochen werden. Jedenfalls haben wir es bei den Erscheinungen des Kopftetanus mit ausgesprochenen Localsymptomen zu tun, die entweder genau den Typ des Tiertetanus tragen oder aber nur insofern etwas Eigenartiges bieten, als sie in der Form der klinischen Erscheinung abweichen, wofür eine besondere Reaction der Facialiskernzellen wahrscheinlich gemacht worden ist.

Verfolgt man den Gedanken der Abhängigkeit localer Tetanussymptome von der Länge der Nervenbahnen weiter, so drängt sich eine weitere Überlegung auf. Wenn in der Tat die Localsymptome von der Fortführung der Toxine längs der Nerven abhängig sind, wenn nach obigen Anschauungen eine mit der Länge der Nerven wachsende Zeit bis zur Ankunft der Toxine im Rückenmark und zur Auslösung der Localsymptome notwendig ist, dann können beim Menschen bei Verletzungen im Bereich der langen Nervenbahnen Localsymptome nur in den Fällen auftreten, wo die dazu notwendige Zeit vorhanden ist, d. h. in den Fällen mildester Infection, in den Fällen, die sich durch eine lange Incubation und ganz allmähliche Entwicklung der Symptome auszeichnen, die nach langer Dauer in Heilung übergehen. Und weiter! Wenn bei Verletzungen im Bereich der kurzen Kopfnerven beim Menschen bald locale Symptome auftreten, bald nicht, wird man erwarten müssen, daß jene Fälle mit Localsymptomen (eben der Kopftetanus) mehr den Typ des chronischen Tetanus erkennen lassen, da ja bei ihnen der Verlauf

der Toxine längs der Nervenfasern beendigt werden konnte; sie müssen demgemäß prognostisch günstiger stehen. Eben aber weil der Tetanus bei Verletzungen im Bereich der kurzen Kopfnerven des Menschen in der Mitte zwischen beiden Extremen (Tiertetanus, Menschentetanus) steht, muß man, wenn die Theorie richtig ist, erwarten, daß erstlich bei tetanisch inficierten Verletzungen im Bereich der Kopfnerven locale Symptome viel häufiger auftreten als bei gleichen Verletzungen an anderen Orten des Körpers, und zweitens daß beim Kopftetanus das Vorwiegen der chronischen Form und die günstigere Prognose nicht so ausgesprochen ist als beim localen Tetanus mit dem Sitz der localen Contracturen an anderen Stellen des Körpers, an Stellen im Bereich langer Nervenbahnen.

Wir sehen nun, daß diese Schlußfolgerungen der Theorie durch die klinische Erfahrung im vollsten Umfange bestätigt werden. Bei Rose heißt es: „Man sieht, wie stark die langwierigen Fälle beim Kopftetanus überwiegen, wie wenig kurze vorkommen; daher ist der Kopftetanus leichter". Und während Fälle localer Starre, wie sich aus meiner Zusammenstellung ergiebt, bei den an und für sich viel häufigeren Wunden des Rumpfes und der Extremitäten zu den Seltenheiten zählen, wird der Tetanus facialis nach Kopfverletzungen ungleich häufiger beobachtet (Zusammenstellung bei Brunner). Schließlich geht aus meiner Zusammenstellung hervor, daß das, was nach der Theorie dem localen Tetanus beim Menschen überhaupt eigen sein muß, der chronische Verlauf und die günstige Prognose, bei den Fällen von Tetanus im Bereich der langen Nervenbahnen in ungleich ausgesprochenerem Maße vorhanden ist — genau, wie es nach der Theorie zu erwarten ist: von 12 Fällen gelangten 11 zur Heilung!

Nach alledem sehen wir, daß die klinische Erfahrung auch in den Einzelheiten mit den Forderungen der Theorie im schönsten Einklang steht, so daß wir zu der Annahme berechtigt sind, daß die Theorie der Nervenleitung den tatsächlichen Verhältnissen entspricht oder wenigstens ihnen in glücklicher Vollkommenheit nahe kommt.

Von Küster wurde auf dem letzten Chirurgen-Congreß von einem Falle localer Starre des rechten Armes nach Laboratoriumsinfection an der rechten Hand Mitteilung gemacht, bei dem nach Injection von Antitoxin in die großen Nervenstämme rasche Heilung erfolgte. Aus der obigen Zusammenstellung geht hervor, daß die Heilung in diesem Falle auch ohnehin zu erwarten war, daß sie also dem therapeutischen Eingriff, der im Übrigen auf die Theorie der Nervenleitung basiert war, nicht zu gute gehalten werden darf, wenn auch das rasche Abklingen der Starre nach der Injection auffällig erscheint.

XII—XVI.

Kleinere Mitteilungen.

XII.

Experimentelle Studie zur Colostomiemethode nach v. Mosetig-Moorhof.

Von

Dr. **M. Silbermark** u. Dr. **P. Dömény**,
Assistent Secundärarzt
der II. chirurgischen Abteilung des Hofrat Prof. Dr. A. v. Mosetig-Moorhof im k. k. allgemeinen Krankenhause in Wien.

(Mit 2 Abbildungen.)

Die Colostomie, resp. der Anus praeternaturalis ist meistenteils eine Verlegenheitsoperation. Es sind insbesondere jene Fälle gemeint, wo das Hindernis ein absolutes und nicht zu beseitigendes ist, oder bei denen der im Dickdarm bestehende Krankheitsproceß lokaler Behandlung bedarf. Der Operateur ist in ersteren Fällen gezwungen, statt des radikalen Eingriffs sein Heil darin zu suchen, dem Kranken eine, wenn auch lästige, so doch tatsächliche Erleichterung zu verschaffen.

Fassen wir diese Fälle von malignen Neoplasmen des Dickdarms, von tuberkulösen Prozessen, von Colitis ulcerosa ins Auge, so ist es klar, daß drei Postulate erfüllt sein müssen, soll die Operation in solchen Fällen ihrem Zwecke gerecht werden: erstlich soll sie die Abfuhr der Kotmassen aus dem centralen Darmstück nach außen ermöglichen; zweitens das Eindringen von Kotmassen in das erkrankte periphere Stück verhindern; drittens den Abfluß der Sekrete oberhalb des Neugebildes, resp. die Reinigung der ausgeschalteten Darmpartie zulassen.

Das erste Postulat wird naturgemäß von allen bisher vorgeschlagenen Operationsmethoden erfüllt, da von einer zweckentsprechenden Operation zumindest ein augenblicklicher Erfolg gefordert werden muß. Sowohl die klassische Colostomiemethode nach Littré, als auch alle übrigen viel complicierteren sichern, wenn genügend weit vom Krankheitsherd angelegt, für die Zukunft die ungehinderte Abfuhr der Fäkalmassen.

Der zweiten Forderung, das Eindringen infectiöser Fäkalmassen in das periphere Stück, das entweder bereits undurchgängig ist oder des Krankheitsprozesses wegen geschont werden soll, zu hindern, wurde durch

die bisher geübten Methoden auf mehrfache Weise Rechnung getragen: entweder durch complete Durchschneidung des Darmes, Anlegen eines Anus praeternaturalis mit oder ohne Anstreben einer sphincterähnlichen Wirkung (Gersuny, Witzl, v. Hacker, Gleich) und vollkommene Versenkung des fest verschlossenen, durchtrennten abführenden Schenkels (Madelung, Schintzinger); oder durch Fixation beider Enden in der Bauchdecke neben einander; oder nach der Methode von Lauenstein, Desguin, Paul getrennt von einander. Der Zweck wurde ferner angestrebt durch Bildung eines Spornes, zweizeitig (Maydl, Reclus, mit den Modificationen nach Verneuil, Audry, Jeannel) oder einzeitig.

Daß die vollständige Versenkung des abführenden Stückes nur in den wenigsten Fällen brauchbar ist, ist auf den ersten Blick einzusehen; muß ja hiebei vorausgesetzt werden, daß das im abführenden Darmstück liegende Hindernis kein absolutes, zumindest den Abfluß der Darmsekrete gestattendes ist. Die einfache Colostomie ermöglicht wohl die Reinigung der peripheren Darmpartieen und den Abfluß der Darmsekrete, läßt jedoch den größten Teil des Kotes bis an die versperrte Stelle kommen oder die zu schonende Stelle passieren, wobei im ersten Falle Schmerzen, ulceröse Prozesse, Stauung und Dilatation, im zweiten Falle Persistenz des Prozesses die Folgen sind. Auch die Colostomie mit Spornbildung hat in praxi nicht befriedigt und dieselben Folgeerscheinungen gezeigt.

Am nächsten kommen dieser so wichtigen Forderung, den Kot abzuhalten und die Reinigung zuzulassen, jene Methoden, welche zu- und abführenden Schenkel getrennt in den Bauchdecken münden lassen, insbesondere jene Methoden, bei denen die beiden Lumina nicht neben-, sondern getrennt von einander ausmünden. Doch gerade bei diesen Methoden sind es oft technische Hindernisse, welche dieselben einfach unausführbar machen. Sie sind eben nur dann möglich, wenn das Mesocolon so lang ist, daß eine Schlingenbildung leicht ausführbar ist, damit nicht etwa durch Zug nach kurzer Zeit eine trichterförmige Einziehung der Ausmündungsstellen entsteht, so dass der Kot das zwischen den beiden Öffnungen befindliche Hautstück als Brücke zum abführenden Schenkel benutzt. Übrigens ist das Mesocolon in der überwiegend größeren Anzahl der Fälle so kurz, daß der Darm eben nur in das Niveau der Bauchdecken gebracht werden kann.

Speziell für solche Fälle hat unser Chef, Hofrat v. Mosetig-Moorhof, schon im Jahre 1897 ein Verfahren angegeben, welches er als „Colostomie mit querem Doppelwandverchluß" bezeichnete. Die Publikation erfolgte in der „Revue de Gynécologie et de Chirurgie abdominale. Paris 1897. Nr. 6" und in der „Wiener Mediz. Presse 1898, Nr. 3". Desgleichen ist diese Methode unter den klassischen Operationsmethoden in „Monod et Vanverts, Technique operatoire. Paris 1902. II. pag. 211" in extenso aufgenommen.

Das Verfahren besteht in Folgendem: Laparotomie, Vorziehen des Colon descendens, resp. der Flexur. Jetzt Bildung des Doppelwandverschlusses, indem der Darm an der tiefst erreichbaren und vorziehbaren gesunden Stelle mittelst eines festen Seidenfadens, den man an einer gefäßlosen Stelle des Mesocolonansatzes durchzieht, abgebunden wird; und zwar zieht

man die Fadenschlinge nur so weit zusammen, daß infolge der Schnürung keine Quetschung der Darmwand erfolgt. Die Fadenenden werden hierauf kurz abgeschnitten. Der eingeschnürte Darmteil wölbt seine Nachbarwandungen auf, so daß sie sich über der Schnürfurche wechselseitig berühren. Man vernäht nun die gegenständigen, senkrecht gewölbten Wandungen mit einer Doppelreihe sero-muskulärer Nähte und formt damit im Darmlumen eine Doppelwand, welche nur im Centrum eine kleine Lücke zeigt. Hierauf wird nun eine kurze Strecke oberhalb die einfache Colostomie nach Littre in bekannter typischer Weise gemacht und schließlich die Eröffnung des Darms einzeitig ausgeführt.

Tuffier in Paris wendet eine Colostomiemethode an, welche der Idee v. Mosetigs eines „retrécissement du bout inferieur de l'intestin" in modificierter Form Rechnung trägt; er excidiert nämlich nach ausgeführter Colostomie aus der Hinterwand einen queren Schleimhautstreifen und vernäht die angefrischte Stelle mit dem Wundrande des abführenden Darmschenkels derart, daß seitlich je eine kleine Lücke übrig bleibt, durch welche die Reinigung oder medicamentöse Behandlung der unteren Darmpartie durchgeführt werden und der Abfluß der Sekrete erfolgen kann. Eine technisch wohl difficilere und vielleicht gefährlichere Operation.

Der oben beschriebenen Methode v. Mosetigs wurde bei ihrem Bekanntwerden der Einwurf entgegengestellt, daß die angestrebte Klappenbildung nicht von Dauer sei, daß die Fadenschlinge durchschneide und infolge dessen bald ein Auseinanderweichen, resp. eine Retraction der circulären Klappe erfolge; nach einiger Zeit schon lägen die Verhältnisse wie nach einer einfachen Colostomie vor.

Obwohl nun schon vor 1898 und auch nachher unser Chef seine Methode mit ausgezeichnetem Erfolge am Menschen ausgeführt hat, und überdies in neuester Zeit auch Moszkowicz an Tieren oberhalb eines analen Dünndarmafters am Dünndarm mit Erfolg eine der Idee v. Mosetigs vollkommen entsprechende Dünndarmklappe als Ersatz für die Ileocöcalklappe angelegt hatte, gingen wir daran, am Tiere speziell die Haltbarkeit eines solchen Doppelwandverschlusses experimentell zu prüfen, resp. die a priori anzunehmende Tatsache, daß ein aseptischer Seidenfaden zwischen den serösen Darmblättern dauernd einheilen könne, sicher zu stellen.

Wir wählten mittelgroße, zweijährige Hunde als Versuchstiere. Nach entsprechender Toilette der Bauchhaut wurde unter aseptischen Cautelen die Bauchhöhle eröffnet, eine Ileumschlinge vorgezogen, an ihr in typischer Weise der Doppelwandverschluß angelegt und zwischen dem zu- und abführenden Schenkel der Schlinge eine Anastomose je 5 cm oberhalb der neugebildeten Klappe ausgeführt.

Schon am zweiten Tage hatten sich die Hunde vollkommen erholt, um am fünften Tage post operationem normal zu defäcieren, ohne daß etwa durch Opium oder andere Mittel der Darm geschont worden wäre. Das Wohlbefinden der Versuchstiere änderte sich auch nicht während der ganzen übrigen Beobachtungszeit.

Acht Wochen post operationem wurde ein Versuchstier getötet, der Darm in situ inspiciert und nichts Besonderes gefunden. Zur Gewinnung

des Demonstrationspräparates wurde der gesammte Dünndarm vom Mesenterium abgetrennt, durchgespült und dann unter $1^1/_2$ m Wasserdruck mit 2 l Formalinlösung (10 Proz.) gefüllt. Die hierdurch erzeugte stärkere Dilatation des zuführenden Schenkels zeigte deutlich, daß die Klappe noch vorhanden sein müsse. Der prall gefüllte Darm wurde behufs Härtung in 10proz. Formalinlösung gelegt, nach drei Tagen in steigendem Alkohol gehärtet, so daß nach Verlauf von 14 Tagen die Flüssigkeit aus dem

Fig. 1.

Darm entleert werden konnte, ohne daß die Wände collabierten. Hierauf Abtrennen von der Anastomosenstelle und Einlegen des Darmstückes mit dem Doppelwandverschluß in Xylol bis zur völligen Aufhellung. Nach mehreren Tagen wurde oberhalb der Klappe jederseits in die dem Mesenterialansatz gegenüberliegende convexe Fläche der Darmwand ein Fenster geschnitten, um auf diese Weise die Klappe selbst besichtigen zu können.

Hierbei zeigte sich, daß die durch die Methode angestrebte Verengerung des Darmlumens persistierte, indem in der Mitte, fast genau im Centrum der Klappe, eine etwa hanfkorngroße Öffnung vorhanden war. Ferner konnte man infolge der durch das oben erwähnte Conservierungsverfahren erzielten Transparenz constatieren, daß die schnürende Fadenschlinge nicht durchgeschnitten habe und mit den Fäces abgegangen sei, sondern vielmehr sich noch immer in situ befinde.

Figur 1 stellt das von diesem Falle gewonnene Präparat dar.

Das Präparat zu Figur 2 entstammt einem anderen Versuchstiere, bei welchem wir am Dünndarme eine Art wandständigen Doppelwandverschluß mit Anastomosenbildung oberhalb machten. Dieses Tier wurde 10 Wochen post operationem relaparotomiert und bloß der die Klappe tragende Darmteil reseciert. Das Versuchstier ist noch jetzt, $1^1/_4$ Jahre post relaparotomiam, am Leben.

Es zeigte sich auf dem Längsschnitt des nach derselben Methode conservierten Präparates, daß auch in diesem Falle der nur von der Vorderfläche des Darms gebildete Doppelwandverschluß fortbestehe, indem eine

Fig. 2.

quere, der Hinterwand anliegende spaltförmige Öffnung als Communication zwischen zu- und abführendem Schenkel zu constatieren war. Es war also auch hier der unter aseptischen Cautelen eingeführte, bloß die vordere Wand des Dünndarms einstülpende Seidenfaden dauernd, ohne durchzuschneiden, eingeheilt.

Zur Technik bei der Bildung eines derartigen wandständigen Doppelwandverschlusses sei bemerkt, daß an Stelle der künftigen Anastomose das Darmlumen zuerst eröffnet und mittelst des Skalpellstieles die Hinterwand gehindert wurde, dem Zuge des schnürenden Fadens zu folgen und sich ebenfalls in das Darmlumen vorzustülpen.

Wir glauben jedenfalls durch diese Resultate, abgesehen davon, daß uns zum mindesten für die Zeit des Spitalaufenthaltes die Controlle an mehreren Menschen zur Verfügung steht, mit Sicherheit die Haltbarkeit des Doppelwandverschlusses und die Möglichkeit des dauernden Einheilens einer aseptischen Fadenschlinge behaupten zu können.

Wir haben absichtlich nicht die Verhältnisse der Colostomieoperation beim Tierversuch gewählt, um eben die Klappe nicht zu schonen, denn bei angelegter Colostomie geht beim Hunde infolge der horizontalen Bauchlage der größte Teil der Fäkalmassen vom centralen Anteil nach außen, ohne in den peripheren zu gelangen. Bei unserer Versuchsanordnung hingegen konnten wir in beiden Fällen in dem zu- und abführenden Schenkel des durch die Anastomose isolierten Darmstückes trotz der Anastomose consistente Fäces nachweisen. Hierdurch ist erwiesen, daß trotz der kräftigen Insulte, denen der Doppelwandverschluß doch wohl ausgesetzt

war, also unter den ungünstigsten Bedingungen derselbe denn doch persistieren blieb.

Wir besitzen übrigens ein einem 61jährigen Manne entstammendes Präparat, das genau dieselben Verhältnisse aufweist, welche unsere Tierversuche ergeben haben.

Wir können demnach sagen, daß der Einwand, der Seidenfaden schneide durch und die gebildete Klappenfalte sei nicht haltbar, sich auf Grund unserer Versuche als nicht stichhaltig erwiesen hat und können deshalb den v. Mosetigschen Doppelwandverschluß als jene Methode ansprechen, welche überall auch am Dünndarm anzuwenden ist, wenn die complete Ausschaltung des abführenden Darmschenkels nicht ausgeführt werden kann oder nicht ausgeführt werden darf. Denn nur diese Methode entspricht bei der Colostomie den drei eingangs aufgestellten Postulaten: nämlich ungehinderte Abfuhr der Fäces, Beschränkung des Eindringens von Kotmassen in den erkrankten Teil und leichte Möglichkeit der Reinigung desselben.

XIII.

(Aus dem kaiserl. Ottomanischen Lehrerkrankenhause Gülhane zu Konstantinopel, chirurg. Abteilung Prof. Dr. Wieting.)

Durch Stichverletzung erzeugtes Aneurysma arterio-venosum zwischen der Vena anonyma und der Art. subclavia sin. mit Vagusverletzung.

Von

Assistenzarzt Risa.

Aus der Anamnese des 35 Jahre alten Polizisten ist zu bemerken, daß er vor 8 Jahren durch einen Schuß den Daumen und Zeigefinger der linken Hand verlor; er überstand in letzter Zeit Malaria und Gonorrhoe und ist seitdem sehr reizbar. Bei einem Streit wurde er mittelst eines langen dolchartig spitzen Messers in die linke Brusthalsgegend gestochen; er verfolgte dann den Täter eine kurze Strecke, bis er Blut aus der linken Halsseite hervorquellen fühlte; kurz darauf wurde er ohnmächtig. Man schaffte ihn nach Hause, nachdem man mit Watte die Wunde sehr fest tamponiert hatte; eine Stunde später erschien ein Arzt und nähte die Wunde mit 2 Catgutnähten. Kurz darauf, 2 Stunden nach dem Unfall, wurde der Verletzte in unser Hospital überführt.

Bei der Aufnahme trägt der anämisch aussehende Mann einen stark durchbluteten Verband um die linke Schulterbrustgegend. Nach dessen Abnahme wird eine $1\frac{1}{2}$ cm lange Stichwunde sichtbar, 4 cm nach außen vom medianen Ende der linken Clavicula, mit dem unteren Wundwinkel

deren oberem Rande direkt aufsitzend. Die Richtung der Wunde ist schräg von oben außen nach unten medianwärts. Sie blutet durch die Naht andauernd rasch tropfenweise; der Patient hat nach seiner Angabe sehr viel Blut verloren. Die Nähte werden entfernt, ein Jodoformgazestreifen vorsichtig fest eingeführt und ein fester Wattekompressivverband angelegt. Die untere Partie des Halses ist leicht geschwollen. Der Verband bleibt, da keine Blutung erfolgt und keine Temperatursteigerung eintritt, 10 Tage liegen, danach wird die Gaze entfernt und nach wenigen Tagen ist die Wunde endgültig geschlossen. Doch besteht die Schwellung oberhalb der Clavicula anfangs fort, ist sogar etwas größer und diffuser als bei Anlegung des ersten Verbandes, sie setzt sich flach ihrem oberen Rande an und verläuft flach im unteren Halsdreieck; es ist die Haut nicht verfärbt durch Blutresorption. Der Perkussionsschall daselbst ist gedämpft, der Pleuraraum ist frei. Legt man auf die Schwellung leicht den tastenden Finger, so fühlt man ein sehr starkes diffuses Schwirren. Die Auskultation läßt ein sehr lautes Rauschen und Schwirren an dem Aorten- und Pulmonalostium hören, das die Töne vollkommen verdeckt; nach der Herzspitze zu werden die Geräusche ebenfalls fortgeleitet gehört, doch etwas schwächer als an der Basis; stark aber sind sie vernehmbar auf dem Sternum und der linken Clavicula. Das Geräusch ist lauter an der Pulmonalis als an der Aorta; fortgeleitet hört man es auch auf dem Rücken und auf der rechten Seite, selbst noch in der Achselhöhle, doch schwächer als auf der linken Seite. Bei scharfer Betrachtung sieht man eine deutliche mit dem Arterienpuls synchrone Pulsation in der Vena jugul. ext., die nicht etwa bloß fortgeleitet ist; an den Armhautvenen ist solches nicht wahrnehmbar, doch sind diese auch sehr kleinen Kalibers. Der Kranke fühlt subjektiv ein intensives Klopfen in der Tiefe der linken Ohrgegend, dasselbe nimmt zu in horizontaler Lage. Der Radialpuls ist links erheblich schwächer als rechts, der Puls in der Ellenbeuge zeigt keine auffallende Differenz. Der Kehlkopf pulsiert nicht, es besteht keine Dämpfung auf dem Sternum. — Die Stimme des Patienten ist ihm selbst auffallend heiser und bedeckt geworden, vom Tage der Verletzung an; das linke Stimmband bleibt bei der Stimmbildung unbeweglich.

Der Patient wird nach einigen Wochen, nachdem die Veränderungen stabil geworden sind, geheilt entlassen; der Befund bleibt Monate lang stabil, bis Patient sich den Urteile entzieht; nur bildete sich am oberen Rande der Clavicula eine kleine periostale Wucherung, ein Beweis, daß das Messer den Knochen an der oberen hinteren Kante getroffen hatte; in dieser Richtung verlief ja auch der Stichkanal, wie der Weg der Tamponade feststellen ließ, also von schräg vorn oben außen, nach unten innen hinten. Auch die Stellung der Streitenden während des Stiches und die Messerführung mit der rechten Hand sprechen in demselben Sinne. Der Patient klagte später noch über stärkeres Ohrensausen, über leicht auftretende Atemnot bei längerem Gehen oder beim Sprechen (Unfallsimulanten gibt es hier zu Lande noch nicht); ferner gibt er an, daß er sich leicht verschlucke und daß die Getränke in den Kehlkopf gerieten, wenn er rasch schlucke. Die Schwellung am Halse ging langsam etwas zurück, trotzdem blieben jene Symptome dauernd bestehen.

Aus dem Vorstehenden läßt sich zunächst sicher folgern, daß durch den Stich eine dauernde Communication zwischen dem arteriellen und venösen Kreislauf hergestellt ist und ferner daß große Gefäße getroffen sein müssen. Es fragt sich nun, welches sind diese Gefäße gewesen: das ist, wie König hervorhebt, oft schwer zu sagen. Ich habe an der Leiche den Stich nachzuahmen versucht, dabei ist freilich immer zu bedenken, daß die collabierten Gefäße des Kadavers nicht die gleichen Verhältnisse bieten wie am Lebenden. Nach diesem aber und nach den Symptomen glaube ich, daß es keinem Zweifel unterliegt, daß zunächst die linke Vena anonyma wahrscheinlich gerade an der Stelle der Teilung in Vena jugularis int. und Vena subclavia getroffen wurde. Der Stich durchsetzte den Venenstamm schräg und traf dann wahrscheinlich die Arteria subclavia sinistra. Zu dieser Annahme führt mich einmal die sehr schräge Richtung des Stichkanals hinter der Clavicula, wie oben ausgeführt, sodann die Symptome: das enorm laute und weithin fortgeleitete Rauschen und Schwirren an den großen Gefäßostien der Herzbasis weist auf eine Communication nahe dem Herzen und auf eine solche zwischen Gefäßen größten Kalibers hin. Auf die Verletzung der Vena anonyma speziell schließe ich — abgesehen von ihrer anatomisch allein entsprechenden Lage — aus folgenden Gründen. Der arterielle Blutstrom muß in die Ven. jug. int. getreten sein, darauf weist das Ohrensausen besonders in Ruhelage hin, er ergießt sich aber auch in die Vena jug. ext., an der ein deutlich arterieller Puls nachweisbar ist; beide Venen münden meistens getrennt in den großen Venenstamm, der Stich muß also ventralwärts von beiden in die Vena anonyma sin. eingedrungen sein, wohl nahe der Basis beider. Sodann durchsetzte er das Lumen der Vena anonyma schräg nach hinten unten medianwärts. Die getroffene Arterie kann die Carotis communis nicht gut sein, sie liegt zu weit medianwärts, auch läßt sich damit die Nervenverletzung nicht recht in Einklang bringen, und ferner spricht die Schwächung des Radialpulses (die auch nicht durch den Verlust der 2 Finger allein erklärt werden kann) für eine Mitbeteiligung der Art. subclavia. Also käme diese in Betracht oder der Arcus aortae. Da es nun bei der Nervenverletzung, der ganzen Sachlage nach, sich nur um den N. vagus sin. und nicht den N. recurrens gehandelt haben kann, müssen Vagus und Arterie an gleicher Stelle getroffen sein, und das ist dort möglich, wo der N. vagus vor der Art. sublavia und hinter der Vena anonyma sin. hindurchgeht. Als Vagussymptome haben wir zwar nur die des N. recurrens ausgesprochen, in dem auch Äste zum oberen Teil des Oesophagus verlaufen (Phonations- und Schluckstörungen), doch machen bekanntlich einseitige Vagusdurchschneidungen häufig keine bedrohlichen Symptome, und es treten die vom N. recurrens in den Vordergrund. Daß der Bogen der Aorta selbst verletzt sein sollte, wäre möglich, doch liegt er dort sehr tief, und zur Erklärung der Symptome reicht die Annahme der Subclaviaverletzung aus. Nach dieser Analyse der pathologischen Erscheinungen und der anatomischen Beziehungen glaube ich zu obiger Diagnose berechtigt zu sein.

Auf die Literatur näher einzugehen, liegt außer dem Bereiche dieser Mitteilung, die nur einen Beleg dafür liefern soll, daß solche schweren Gefäßverletzungen nicht immer tödlich zu verlaufen brauchen,

wie meistens angegeben wird. Auch der Blutverlust war ein verhältnismäßig geringer. Ich möchte diesen günstigen Ausgang erklären aus dem sehr schrägen Verlauf des Stichkanals, der außerdem durch ein schmales Messer geschaffen wurde. Dadurch daß die Wand der Art. anonyma sehr schräg und nicht quer zur Achse getroffen war, konnte eine Art Ventilverschluß zustande kommen, der ja keinen allzu großen Blutdruck anszuhalten braucht. Das in gleicher Richtung die Wand durchsetzende Loch in der Art. subclavia ließ das Blut leicht in die Vena anonyma treten, indem das Ventil doch in beiden Lumina offen stand. Dieser günstige Verlauf des Stichkanals liefert zugleich den Grund für den günstigen Heilungsverlauf, der ohne größere Hämatombildung sich vollzog. Für die Behandlung kam in unserem Falle nur die Tamponade unter Compressivverband in Frage, die sicher der primären Hautwundnaht vorzuziehen ist. Auch nach der Heilung der Hautwunde ließen wir den Kranken noch längere Zeit einen Compressivverband tragen.

XIV.

(Akademie für prakt. Medizin zu Cöln.)

Ein neuer Rollenapparat zur Extensionsbehandlung.

Von

Dr. Linnartz,

Assistenzarzt an der II. chirurg. Abteilung, Chefarzt Prof. Tilmann.

(Mit 2 Abbildungen.)

Der Apparat besteht aus 2 Teilen:

1. einer Bettklammer,
2. einem Rollenträger.

Die Bettklammer setzt sich aus 2 Hälften zusammen, welche durch eine kräftige Klemmschraube gegen die Bettlade angedrückt werden. Über dieser Klemmschraube befindet sich eine Stellschraube, mit der Bestimmung, die beiden Klammerhälften in paralleler Stellung zu halten, entsprechend der jeweiligen Dicke der Bettlade. Um ein Hin- und Herwiegen der Klammer auf dem Bettrande zu vermeiden, ist kurz unterhalb der unteren Schraube ein Winkeleisen angegossen.

Auf der Klammer bewegt sich um einen festen Zapfen der Rollenträger. Derselbe ragt weit genung vor, um ein Anschlagen der Gewichte an die Bettlade zu vermeiden. Er wird durch eine einfache angegossene Verzahnung in der gewünschten Richtung festgestellt.

Einer besonderen Erwähnung bedarf noch die unterste Rolle. Dieselbe ist so konstruiert, daß sie sich automatisch in jede Zugrichtung der Extensionsschnur einstellt. Zur Höher- oder Tieferstellung ist der sie tragende Zapfen an drei verschiedenen Stellen angebohrt.



Fig 1.

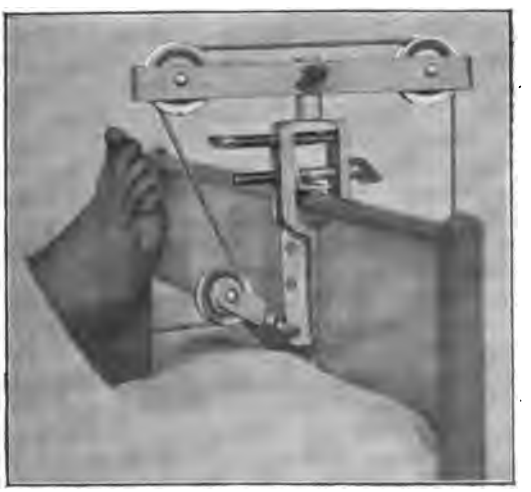

Fig. 2.

Der ganze Apparat ist aus schmiedbarem Guß hergestellt. Seine Vorzüge anderen Systemen gegenüber sind folgende:

1. Leichtes An- und Abbringen an Bettladen jeder Dicke, dabei fester Sitz.

2. Unmöglichkeit des Abspringens der Schnur. Spielend leichter Gang der Rollen. Leichte, teilweise automatische Einstellung der drei Rollen in die jeweilig gewünschte Zugrichtung.

3. Bequemes Höher- oder Tieferstellen der untersten Rolle bei verschiedener Höhe der Matratzen, resp. bei Verwendung an Arm- anstatt an Beinstrecken.

4. Verwendung der Rollen am Kopfende des Bettes bei vertikal und rückwärts extendiertem Arm bei Frakturen im Bereiche des Schultergelenks nach Bardenheuerschen Prinzipien.

Der Apparat ist gesetzlich geschützt unter Nr. 246014 und kann vom Schlossermeister Fritz Imkoff-Cöln, Bobstr., bezogen werden. Vorläufiger Preis 12 M.

XV.

Decapsulation und Stichelung der Niere wegen 4tägiger Anurie nach Scharlach. Herstellung der Diurese, Genesung.

Von

Dr. Meinhard Schmidt,

Amtsphysikus in Cuxhaven.

Krankengeschichte:

Der am 29. April 1899 geborene Knabe D., Zollmatrosensohn, welcher bis dahin stets gesund, von besonders kräftigem rot-pausbackigem Aussehen gewesen war, erkrankte am 15. April 1904 an Scharlach, wobei ein starkes Exanthem zur Eruption kam. Der Urin wurde fortlaufend regelmäßig gekocht, zeigte indes zunächst nur einmal in den ersten Krankheitstagen etwas Eiweiß, später nicht mehr. Doch war er in der ganzen Krankheit dick, concentriert, dunkel, bräunlichgelb, voller ausgefallener Urate. Pat. hatte (nachträgliche Angabe der Eltern) häufigen Drang, entleerte aber, auf den Topf gesetzt, oft nur wenige Tropfen oder gar nichts. Pat. machte nie einen bedenklichen, bez. septischen Krankheitseindruck, war aber dauernd quäsig und genoß nur wenig, auch auf Zureden. Die Desquamation mittelstark, verlief normal und war Anfang Mai an Handtellern, Sohlen und dem Rumpf noch deutlich genug.

Am 3. Mai, 2 Uhr nachmittags ließ Pat. zum letzten Mal etwas Urin, seitdem konnte Urin, den ich regelmäßig zur Untersuchung verlangte, nicht mehr abgeliefert werden, da Pat. keinen mehr lassen konnte. Pat. hatte zwar häufigen, fast unaufhörlichen Drang, aber zu urinieren versuchend konnte er nichts los werden, auch ins Bett hat er sicher nichts gemacht. Die Blase bleibt jetzt stets leer, wie Perkussion und Palpation nachwies. Das Sensorium blieb klar, aber Pat. war nach wie vor quäsig und schreiig. Er genoß fast nichts, auch wenn ihm seine sonstigen Leckerbissen, z. B. Fische, vorgesetzt wurden. Wurde er doch etwas zu nehmen genötigt, so zeigte sich Neigung zum Würgen und Erbrechen. Die Unterschenkel und

Füße fingen an, leichten Grad von Ödem zu zeigen. Sonst wäre noch zu erwähnen, daß jetzt kleinste Blutungen mit Krustenbildung an Lippen, Zahnfleisch und Naseneingängen gesehen wurden. Die Behandlung bestand in einem täglich zweimaligen warmen, bez. heißen Bad, gefolgt von Einwickelung in heiße Bettdecken. Doch wurde eine ordentliche Diaphorese nicht erzielt. Bei dem Bade am 6. Mai abends wurde Pat. schwach und halb ohnmächtig.

6. 5. abends. Consultation mit Herrn Dr. Steinmetz. Kräftezustand noch gut befunden. Gesichtsfarbe, die beim Knaben immer derb rot war, hat sich gut gehalten. Zunge ist gut, Puls und Atmung auch. Der Stuhl ist mehrere Tage angehalten, und plädiert Kollege Steinmetz für ein Laxierverfahren, wogegen ich geltend mache, daß Medicamente zum Würgen Anlaß geben würden. Auch von Pilocarpineinspritzung wird abgesehen, da dieselbe schlechte Nebenwirkungen würde haben können.

7. 5. Auch die Nacht ist kein Urin gekommen. Das Gesicht ist deutlich ödematös geworden, hat kugeligen Umriß. Backen etwas blasser mit leicht zyanotischem Anstrich. Puls gut. Sensorium klar, doch besteht völlige Anorexie und Neigung zum Würgen. Die Nieren sind weder palpabel noch spontan oder auf Druck empfindlich.

12 Uhr mittags Operation. Narkose (eine Schwester) mit nur wenig Chloroform verläuft gut. Assistenz: Kollege Steinmetz. Schräger Vertikalschnitt im rechten Sacrolumbaliswinkel an der 12. Rippe anfangend nach unten, ca. 12 cm lang. Das subkutane Gewebe ist etwas ödematös. Nach Trennung der Muskeln erscheint die Nierenfettkapsel wenig stark, nur am unteren Ende eine ca. 7 mm dicke traubige Fettschicht. Nach oben setzt sich dieselbe in eine etwa dem Peritoneum an Dicke gleiche, graue, nicht sonderlich gespannte glatte, bindegewebige Hülle fort. Dieselbe läßt sich mit der Hakenpincette unschwer in eine zeltförmige Falte erheben und spalten. Fortsetzung des Spaltes mit Cowperscher Schere. Die Niere selbst schimmert jetzt durch die Capsula fibrosa dunkelbraun, blutrot durch. Sie erscheint vergrößert(?), ihre Länge wird auf 9 cm taxiert. In ihrem Bett gut verschieblich, erscheint sie nicht stark gespannt und fühlt sich in der Kapsel pflaumenweich an. Die Capsula propria wird am konvexen Rande auf ca. 4,5 cm gespalten, was leicht geht. Sie ist sehr zart und wird mit der Spitze einer Hohlsonde nach beiden Seiten hin bis in die Gegend des Hilus zurückgestreift, was sehr leicht und fast ohne Blutung von statten geht. Die Nierenoberfläche ist glatt und blank, von sehr dunkler, gleichmäßiger braunroter Farbe. Mit einer Trommelfellnadel werden noch ca. $^1/_2$ Dutzend bis 1 cm tiefe Punktionen der Nierensubstanz ausgeführt, wobei es nur minimal blutet. Unter zurückgestreift gehaltener Kapsel wird ein Gazedrain auf die Nierenrinde, dann tiefgreifende Nähte (4) durch Haut, Muskeln und teilweise auch Fettkapsel gelegt. — Nur zwei kleine Gefäße mußten ligiert werden. Pat. kommt mit gutem Puls vom Tisch.

3 Uhr nachmittags: Pat. läßt 200 ccm Urin. Derselbe ist sehr blaß, hellgrün, im Reagenzglas fast farblos. Unten leichtes wolkiges weißes Sediment. Beim Kochen nur leichte milchige Trübung. Mikroskop: Spärliche Leukocyten, fettkörnige Epithelzellen, einige kurze granulierte Cylinder.

Abends: Pat. ist quäsig gewesen, aber klar. Hat öfters gewürgt und etwas Schleim gebrochen, nichts genossen. Temp. 37. Puls nicht ordentlich zählbar, Herz nicht auscultierbar, da Pat. zu viel schreit. Etwas Husten.

8. 5. Temp. morgens 37,2, mittags 37,8, abends 38. Puls 94. $^1/_2$9 Uhr früh. Pat. läßt wiederum Urin: 500 ccm, von derselben Beschaffenheit wie gestern.

Morgens: 2 Tassen Milch getrunken. Doch ist die Neigung, zu trinken, noch gering. 2 Mal ziemlich fester Stuhl. Etwas Husten noch vorhanden. Pat. ist matt, seine Hände und Gesicht etwas kühl, die Stimme ziemlich kläglich. Puls 84, ab und zu ein Schlag fehlend. Der Pat. verhält sich besser, quäst kaum noch, liegt ruhig und leidlich behaglich. Spielt. Das Gesicht ist abgeschwollen, auch an den Füßen das Ödem fast geschwunden.

Nachmittags: Pat. hat viel getrunken: $1^1/_2$ Liter Milch und Bouillon, mehr als in der ganzen Krankheit bisher, verlangt immer zu.

Abends soll Pat. etwas phantasiert haben.

9. 5. Temp. morgens 38,3, mittags 38,6, abends 38. Puls 100. Pat. hat die Nacht zuerst viel Trinken verlangt, dann gut geschlafen. Urin seit gestern Morgen 1400. Spez. Gew. 1010. Urin ist klar, blaß, beim Kochen minimale Trübung. Gesicht warm. Puls 116. Ziemlich oft Hustenanstoß. Pat. ist zufrieden, freundlich, behaglich. Am Nachmittag viel und gut geschlafen, zwischendurch gespielt. Über 1 Liter Milch getrunken.

10. 5. Temp. morgens 37,5, Puls 108, mittags 38,3, abends 37,8. Puls 112. Urin seit gestern früh 1550. Pat. hat die Nacht gut geschlafen, hustet viel weniger. Verbandwechsel: nur spärliche trockene Blutspuren im Verbande. Gazedrain bereits halb aus der Wunde herausgerutscht. Bei seiner Entfernung entleert sich nichts. Wunde tadellos.

Tagsüber schläft Pat. viel weniger als gestern, ist munter und guter Laune, spielt.

11. 5. Temp. morgens 37,7, mittags 37,6, abends 37,7. Urin 1200. Nachts gut geschlafen. Stuhlgang. Sehr gutes Befinden. Am Tage fast nie geschlafen, gut gespielt.

	morgens	mittags	abends	
12. 5.	37,5 Urin 1200	38,2	37,8	Erhält Fleisch, Kartoffelmus, Brot.
13. 5.	38	37,1	39,1; P. 112	Euphorie.
14. 5.	37,4	37,6	37,8	Loser Husten, bronchitisches Brummen.
15. 5.	37,5	36,1	38,1; P. 120	Pat. hat linksseitige Otorrhoe bekommen mit dünnflüssiger eitriger Absonderung, fast ohne Beschwerden.
16. 5.	37	37,2	37,7	Verbandwechsel, Wunde gut.

Von dem weiteren Verlauf ist kurz zu sagen, daß die definitive Genesung ohne Zwischenfälle verlief. Bis zum 26. 5. wurde ab und zu noch eine geringe Fiebertemperatur gefunden. Husten und Ödeme verschwanden gänzlich, das Eiweiß ebenfalls bei normal reichlich bleibender Harnabsonderung. Am 27. Mai wurden noch Spuren von Abschuppung der Sohlen bemerkt. Am 28. Mai blieb das Ohr trocken und am 1. Juni stand Pat. auf. Er ist ganz gesund geworden und geblieben und wieder wie vor der Krankheit ein besonders kräftiger, rot- und pausbackiger Junge.

Kritik: Der berichtete Fall betrifft eine Erkrankungsform, für die auch von skeptischster Seite (Pels, Naunyn) die Berechtigung zu einem chirurgischen Eingriff nach den Indicationen von Harrison, Israel, Korteweg usw. zugegeben wird: eine akute lebenbedrohende Anurie und zwar auf scarlatinöser Basis, wobei es ohne Belang ist, daß die typischen Zeichen der scarlatinösen gewöhnlichen Nephritis fehlten. (Kein starker Eiweißgehalt, kein Blutgehalt, nur sehr spärliche morphotische Elemente im Urin.) Der Entscheid der Frage, ob hier ein sicherer Operationserfolg anzunehmen ist, ist deshalb auch von Wichtigkeit und Interesse. Mir und dem mitbeobachtenden Kollegen erschien die unmittelbar dem Eingriffe folgende günstige Alteration im ganzen Krankheitszustande, die sofort reichlich in Gang tretende Diurese, die Besserung der Laune, des Appetites so augenfällig und imponierend, daß wir den Eindruck hatten, die Operation habe in der Tat direkt lebensrettend gewirkt. Daß dem aber wirklich so gewesen ist, läßt sich nicht nur nicht beweisen, vielmehr stößt, die Wirksamkeit der Operation vorausgesetzt, deren rationelle Erklärung auf ernstliche Schwierigkeiten. Bekanntlich sehen Harrison und seine Nachfolger bei akuten Anurieen die Wirksamkeit der Operation in einer Entspannung der unter zu hohen Druck in der fibriösen Kapsel geratenen Niere. Ich kann aber nicht finden, daß in meinem Falle eine solche Entspannung geleistet ist, auch nicht, daß klinische Beobachtung und die Operation eine vermehrte Nierenspannung nachgewiesen hat. Es fehlen bei mir so gut wie alle Zeichen, die von den Autoren hier hervorgehoben werden und in ihren eigenen Fällen mehr oder weniger ausgeprägt waren: Schmerzen in der Nierengegend, erhebliche und zweifellose Vergrößerung der bloßgelegten Niere, abnorm harte Consistenz derselben, stärkere Blutung aus ihr beim Abziehen der Kapsel und Stichelung. Nur die dunkelbraunblutrote Farbe der Niere meines Kranken scheint mir für Annahme einer starken Congestion des Organs verwertbar, und erinnerte mich an den Fall Korteweg's, der bei seiner Operation die Niere schwarzrot oder schwarzblau fand.

War nun die Niere meines Kranken nicht abnorm gespannt und wurde sie demgemäß durch den Kapselschnitt, die Decortication und Stichelung auch nicht entspannt, so fragt sich, wie allenfalls diese Eingriffe heilend hätten wirken können. Ich möchte annehmen, daß hier die Trennung oder Dehnung von nervösen, besonders sympathischen zur Niere gehörigen Fasern und Geflechten vasomotorischer oder secretorischer Art wohl in Frage kommen kann, will aber hierüber nicht weiter räsonnieren.

Immerhin ist das prompte zeitliche Nachfolgen der Genesung auf die Operation nicht wegzudisputieren und ein dem zugrunde liegender ursächlicher Zusammenhang, an dessen Annahme ich festhalten möchte, ebenso

wenig ausschließ- wie beweisbar — Grund genug für mich, meine Beobachtung genauer mitzuteilen, von der ich hoffe, daß sie das Interresse der Kollegen finden und auch vielleicht Anregung zu weiteren einschlägigen Versuchen in praxi bieten möge. Dabei wäre zum Schluß nur noch besonders hervorzuheben, daß die Operation weder hinsichtlich der Narkose, noch des Eingriffs selbst irgend welche üble Nebenwirkungen gehabt hat, mithin der chirurgische Eingriff an sich entgegen den von Pels dieserhalb generell geäußerten Bedenken sich als harmlos erwiesen hat.

Literatur.

Eingehende Literaturberücksichtigung erschien bei obiger kurzer Mitteilung nicht am Platz. Eine gute Literaturzusammenstellung findet sich in dem „Volkmannschen" klinischen Vortrage von Heinrich Mohr: „Die chirurgische Behandlung der Nephritis". Als für Praktiker sehr bedeutungsvoll ist die Äußerung Kochers in der 4. Auflage seiner Operationslehre zu erwähnen, der die Nierenentspannung als sehr wichtige Indication für die Nephrotomie hervorhebt. Ich selbst wurde durch Kochers Empfehlung der Operation zum endgültigen Entschluß zu derselben bewogen und bin überzeugt, daß die Autorität dieses Meisters viel dazu beitragen wird, die Operation in der chirurgischen Praxis Deutschlands und vieler anderer Länder zur Erprobung zu bringen. Meinem Falle sind diejenigen von Harrison, Korteweg (akute Anurie nach Scharlach bez. Gonorrhoe) und Israel (auch eine akute Anurie betreffend) am meisten zur Seite zu stellen. Eingehende Vergleiche der anatomischen Operationsbefunde an den bloßgelegten Nieren sind hier von großem Interesse, doch habe ich dieselben, um nicht weitschweifig zu werden, hier nicht mitgeteilt, da die betreffenden Arbeiten leicht zugänglich sind (in den Mitteilungen aus den Grenzgebieten).

XVI.

Zur Frage der Strumametastasen.

Von

Dr. Carl Goebel,
Privatdocenten in Breslau.

Im 47. Bande dieser Zeitschrift, S. 348, konnte ich über eine Geschwulst von schilddrüsenartigem Bau im Femur einer damals 54jährigen Frau berichten, bei der von Herrn Geheimrat Helferich die Exarticulatio femoris ausgeführt wurde.

Die neuerlichen Publikationen über Strumen mit Knochenmetastasen (Oderfeld und Steinhaus, Centralblatt f. pathol. Anat., Bd. 14, S. 84; de Graag, Mitteilungen aus d. Grenzgebieten d. Med. u. Chir., Bd. 11, Heft 5) veranlaßten mich, den Hausarzt der Patientin, Herr Dr. Joh.

Müller in Bütow, nach dem Befinden derselben zu fragen. Herrn Dr. Müllers Bericht lautet dahin, daß die Frau im Jahre 1900 — also etwa drei Jahre nach der Exarticulation — gestorben sei. „Die Geschwulst war vom Exarticulationsstumpf, resp. vom Hüftgelenk auf die Beckenknochen übergegangen und hatte, wenn nicht ein Irrtum meinerseits vorlag, Metastasen in die Lungen entsandt. Die Struma war immer nur klein geblieben. — Übrigens ist Kropf in der Familie der Frau nicht zu Hause, und in unserer Gegend findet man nur sehr vereinzelte Fälle von Kropf."

Es bestätigt somit auch dieser Fall die Ansicht de Graags von der Malignität der Struma, falls sie metastasiert. Der Befund einer mikroskopischen, weiteren Strumametastase in dem exarticulierten Femur, über den ich l. c. S. 353 berichten konnte, läßt annehmen, daß die Metastasen, denen die Patientin erlag, schon zur Zeit der Operation, wenn auch klinisch nicht nachweisbar, wenigstens in mikroskopischer Größe bestanden. Daß diese Metastasen dann erst nach etwa 3 Jahren so groß wurden, daß sie letalen Ausgang bedingten, darf uns nicht wunder nehmen, da auch die große Metastase im Femur wahrscheinlich erst in etwa 3 Jahren zur vollen Entfaltung gekommen war, wie wir l. c. S. 352 ausführen konnten. Merkwürdig bleibt die Metastasierung im „Exarticulationsstumpf", zumal Drüsen zur Zeit der Operation in keiner Beziehung nachweisbar waren.

Daß die Struma selbst trotz der malignen Metastasenbildung klein geblieben ist, stimmt mit den Beobachtungen Anderer überein und zeigt eine Analogie zu anderen Organen, von denen ich nur an die Prostata erinnern möchte.

XVII.

Besprechungen.

1.

Beck, Der Wert des Röntgenverfahrens in der Chirurgie. Moderne ärztliche Bibliothek. Berlin 1905. Heft 18/19. Preis M. 2.

Verf. illustriert in großen Zügen den enormen Umschwung, den gerade die Chirurgie seit der epochemachenden Entdeckung Röntgens genommen. B. verfügt über eine ungewöhnlich große Erfahrung — ich erwähne nur, daß er 126 Osteosarkome der Röhrenknochen radioskopisch untersuchte —, so daß er sich für befähigt hält, aus dem Röntgenbild feinste differentialdiagnostische Merkmale zu erkennen; doch geht er hierin nach Ansicht des Referenten zu weit. Wenn Verf. z. B. aus dem scharf begrenzten, nirgends arrodierten Knochencontour mit Sicherheit eine Knochencyste diagnosticiert und ein Sarkom ausschließen zu können glaubt, so müssen wir ihm darin entgegentreten, denn wiederholt konnte von uns trotz des angeblich charakteristischen Knochenbefundes ein myelogenes Sarkom mikroskopisch festgestellt worden.

Im Schlußkapitel verbreitet sich B. über die therapeutische Verwendbarkeit des Röntgenlichts. Hervorheben möchte ich, daß er analog unserer heutigen Operationstechnik möglichst viel makroskopisch gesundes Gewebe in der Umgebung des Carcinoms mit bestrahlt und dies für unbedingt erforderlich erachtet. Auch vor Verbrennungen scheut sich B. nicht, da er gerade bei den intensivsten Verbrennungen die besten Erfolge erzielt. Hierin können wir nach unseren bisherigen Erfahrungen dem Verf. nur beistimmen. Baum, Kiel.

2.

Schlesinger, Die Indikationen zu chirurgischen Eingriffen bei inneren Erkrankungen. III. Teil. Verlag von Gustav Fischer. Jena 1905. Preis des ganzen Werkes, 3 Teile, broch. 9 M.

Mit dem vorliegenden Band ist das für den praktischen Arzt bestimmte, von einem innern Kliniker geschriebene Buch abgeschlossen.

Der dritte Teil befaßt sich mit den Krankeiten des Verdauungstractus und des Peritoneums. Die Indicationen zur Einleitung der künstlichen Frühgeburt und die Operationen bei Diabetes mellitus bilden den

Schluß. Als Anhang findet sich ein Aufsatz von Julius Schnitzler über Beeinflussung des Organismus durch operative Eingriffe.

Mit großer Objektivität ist Verf. seiner Aufgabe gerecht geworden. Unter Heranziehung der neueren Literatur stellt er die auf Grund statistischer Forschung gewonnenen Resultate chirurgischen Eingreifens den Erfolgen der inneren Behandlung gegenüber. In einer so schwierigen Frage wie z. B. dem Kapitel der Perityphlitis wünschten wir im Interesse des praktischen Arztes die Indication zur Operation gern etwas prägnanter abgefaßt.

Im allgemeinen vertritt Verf. einen chirurgiefreundlichen Standpunkt.

Das Buch wird dem Arzte in der Praxis ausgezeichnete Dienste leisten und bei den sehr guten Literaturangaben die Möglichkeit zur weiteren Orientierung geben. Baum, Kiel.

3.

Büdinger, Die Einwilligung zu ärztlichen Eingriffen. Verlag von F. Deuticke. Leipzig u. Wien 1905. Preis M. 2.

Da sich in letzter Zeit die Fälle von ernsten Differenzen zwischen Arzt und Klientel gelegentlich operativer Eingriffe gehäuft und vor das Forum der Öffentlichkeit gezogen wurden, will Verf. die Lücke, die für die Ärztewelt in dem Fehlen klarer einschlägiger Bestimmungen fehlt, durch das vorliegende Büchlein ausfüllen. Er ist sich der großen Schwierigkeit bewußt, die die Behandlung rein juristischer Fragen durch einen Nichtfachmann mit sich bringt; andererseits betont aber Verf. mit Recht, daß die Zahl der den Juristen zur Enscheidung kommenden Fälle verschwindend gering ist gegenüber der reichen Erfahrung eines langjährigen Krankenhausleiters, der so oft Gelegenheit gehabt, sich mit den schwierigsten Situationen auf diesem Gebiete abzufinden. Durch Anführung praktischer Beispiele und zahlreicher oberrichtlicher Entscheidungen illustriert Verf. seine klaren Ausführungen. Ein Kapitel ist der wichtigen Frage des Rechts der Kinder und überhaupt der nicht im Vollbesitze der freien Willensentschließung stehenden Menschen auf Erhaltung des Lebens und der Gesundheit durch ärztliche Intervention gewidmet, einer Frage, die dringend sachgemäßer Klärung bedarf. Baum, Kiel.

4.

Chiari, Die Krankheiten des Kehlkopfs und der Luftröhre. Verlag von F. Deuticke. Leipzig u. Wien 1905. 387 Seiten. Preis M. 10.

Den beiden ersten in dieser Zeitschrift bereits besprochenen Teilen der „Krankheiten der oberen Luftwege“ reiht sich der vorliegende würdig an; er bildet den Schluß des großen Lehrbuches. Behandlung und Einteilung des Stoffes entsprechen ganz der der ersten Bände. Auch diesmal ist der Text durch zahlreiche vorzügliche Abbildungen ergänzt.

Baum, Kiel.

Anzeigen literarischer Neuigkeiten, welche der Redaktion zugeschickt worden sind:

Revue de Chirurgie. No. 4, 5. April, Mai 1905.

Cornil et Condrag, Des corps étrangers articulaires et en particulier des corps traumatiques, au point de vue expérimental et histologique (15 fig.).

Pacheio Mendes, A propos des anévrismes carotidiens.

Tuffier et Jeanne, Les gastrorragies dans l'ulcère simple de l'estomac (fin).

Sauvé, Des hémorrhagies intestinales consécutives à l'opération des hernies en général (fin).

Hally et Richon, Contribution à l'étude des impotences fonctionelles consécutives aux traumatismes articulaires (Suite fin, 3 fig.).

Ricard et Chevrier, De la tuberculose et des sténoses tuberculeuses du pylore.

Mabit, Contribution à l'étude du traitement chirurgical des kystes hydatiques de l'abdomen.

Guibal, La chirurgie du coeur (Suite).

Caubet, La tuberculose du coccyx (Suite et fin).

Archives provinciales de Chirurgie. No. 4. April 1905.

Delagénière, Un cas d'ostéomyelite totale du fémur guérie par désarticulation de la cuisse (1 fig.).

Buotte, De la luxation des tendons péroniers lateraux (Suite et fin).

Vincent, Sur un cas de fracture du crâne avec enfoncement et avec déchirence de l'artère méningée moyenne sans épanchement sanguin. Compression de l'artère par une esquille sans hémostase spontanée. Trépanation et guérison (1 fig.).

Soulié, Rate flottante coincidant avec une ectopie du rein gauche. Grave déchéance physiologique. Décapsulation partielle de la rate. Nephropéxie. Guérison.

Sorel, L'hystérectomie abdominale totale dans le traitement des suppurations pelviennes chroniques (à suivre).

Revue Française de Médecine et de Chirurgie. No. 12—20.

Trousseau, Phlegmon de l'orbite chez l'enfant.

Courcelle, Traitement des nevralgies et des nevrites par les injections hypodermiques gazeuses.

de Brun, Sur le diagnostic des abcès du foie.

Terrien et Desjardins, La scopolamine comme anesthésique général en chirurgie.

Yvert, Ténonite, Abcès du cerveau consécutifs traités par la trépanation.

Courtois-Suffit et Beaufumé, Phlegmasia alba dolens à début ganglionnaire.

Rieder, Contribution à l'étude des kystes parasitaires du cerveau causés par le cystique du ténia échinococcus.

Sainton et Pisauté, Trois cas de goître exophtalmique traités par le sang et le sérum de moutons éthyroïdés.

Sahut, La neurofibromatose généralisée et les dystrophies tegumentaires.

Broca, Appendicite et vomissements acetonémiques.
Letulle, Appendicite et tuberculose de l'appendice.
Dalons et Constantin, Bistournage spontané et tuberculose nodulaire du prépuce chez un même malade.
Robin, Le traitement de l'érysipèle.
Le Gendre, La colopathie mucino-membraneuse et son traitement.

Bulletin of The Johns Hopkins Hospital. April 1905.
Faure, The surgery of the posterior Mediastinum; its Past and its Future.
Clowes, Preliminary communication regarding an immune body capable of inhibiting the developement of cancer in mice.

The St. Paul Medical Journal. No. 4/5. April-Mai 1905.
Greene Cumston, Exploratory Incision in cases of suspecte malignant disease of the abdominal viscera.
Mac Laren, Appendicitis with special reference to this disease in women.
Schwyzer, Complete excision of the bladder for carcinoma.

Achivio di Ortopedia. Fasc. 2°. 1905.
Delfino, Contributo allo studio sui tumori dei nervi.
Beduschi et Sardini, Contributo all' anatomia patologica della spondilosi rizomelica ed all' etiologia delle cavitá midollari.
Comisso, Sulle alterazioni dei muscoli in seguito all' accorciamento.
Negroni, Sopra un caso di mixoma puro dello scheletro del metacarpo. Contributo alla casistica dei tumori della mano.

California State Journal of Medicine. No. 5. May 1905.
Herbert, A case of primary carcinoma of the lungs.
Lange, Tendon transplantation.
Cooper and Terry, Nephrotomie for stone in the Kidney.
Stodart, Osteomalacia.
Loofburrow, Fractures of the anatomical neck of the humerus.

Vom Handbuch der Anatomie des Menschen, herausgegeben von K. v. Bardeleben, Verlag v. G. Fischer, Jena 1905, ist die 13. Lieferung erschienen: Callius, Geruchsorgan und Geschmacksorgan.

Baum-Kiel.

Zur Beachtung.

Am 2. Mai 1905 hat der in Berlin tagende Röntgencongreß beschlossen, eine einheitliche Nomenclatur der Röntgenologie für die Congreß- und Schriftsprache einzuführen. Folgende Bezeichnungen sollen in Zukunft verwendet werden:

Röntgenologie = Röntgenlehre, Röntgen-Wissenschaft,
Röntgenoskopie = Röntgen-Durchleuchtung,
Röntgenographie = Röntgenaufnahme,
Röntgenogramm = Röntgenbild,

a) Röntgennegativ,
b) Röntgenpositiv,
c) Röntgendiapositiv,

Ortho-Röntgengenographie,
Röntgentherapie = Röntgen-Behandlung,
Röntgenisieren = mit Röntgenstrahlen behandeln.

Von der deutschen Röntgen-Gesellschaft wird die Bitte ausgesprochen, die Einführung dieser Bezeichnungen nach Kräften zu unterstützen.

D. Red.

Fig. 1.

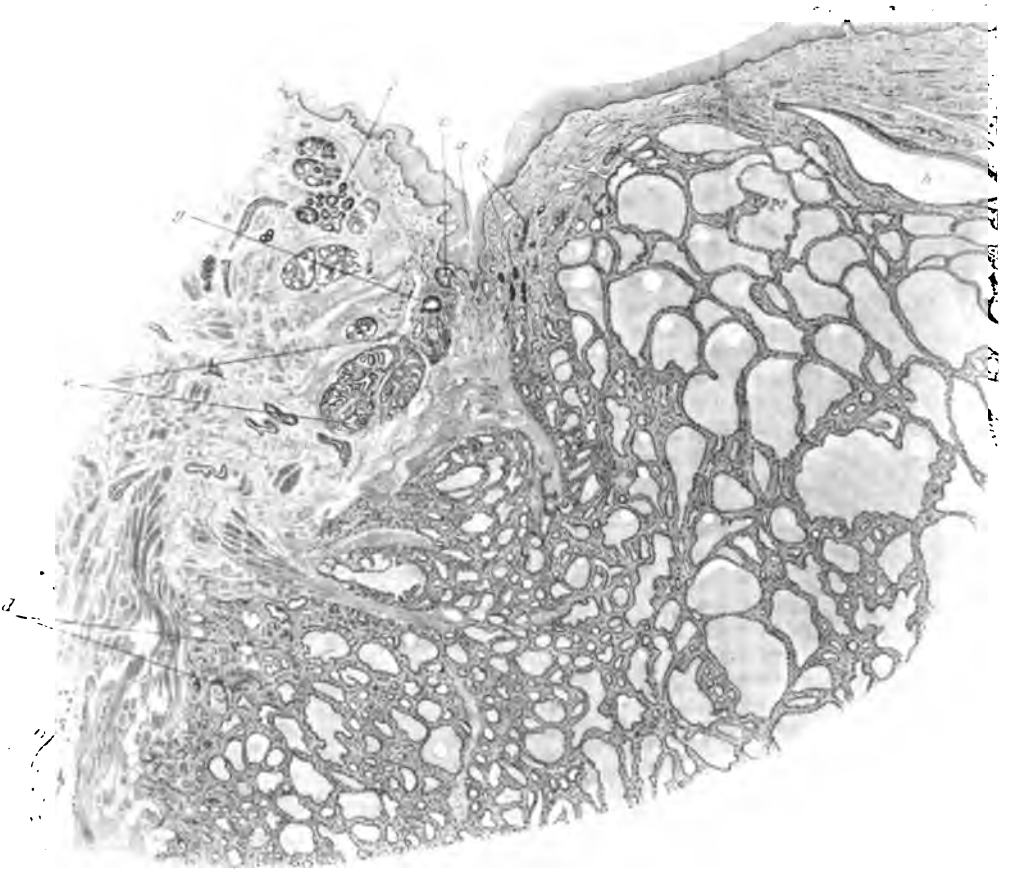

Fig. 2.

Fig. 3.

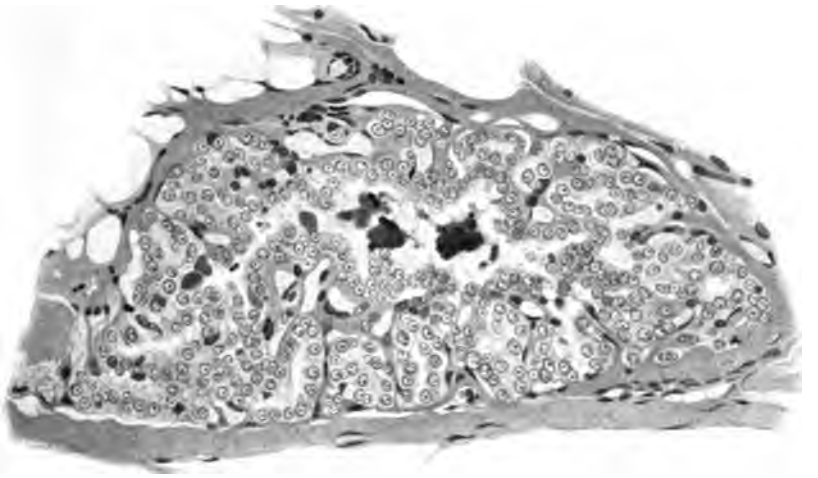

Fig. 4.

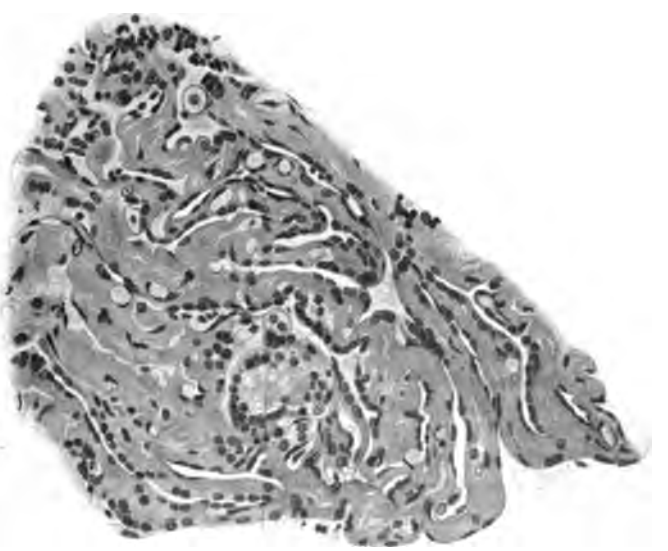

. Vogel in Leipzig.

Druck von Richard Hahn (H. Otto) in Leip

Fig. 6.

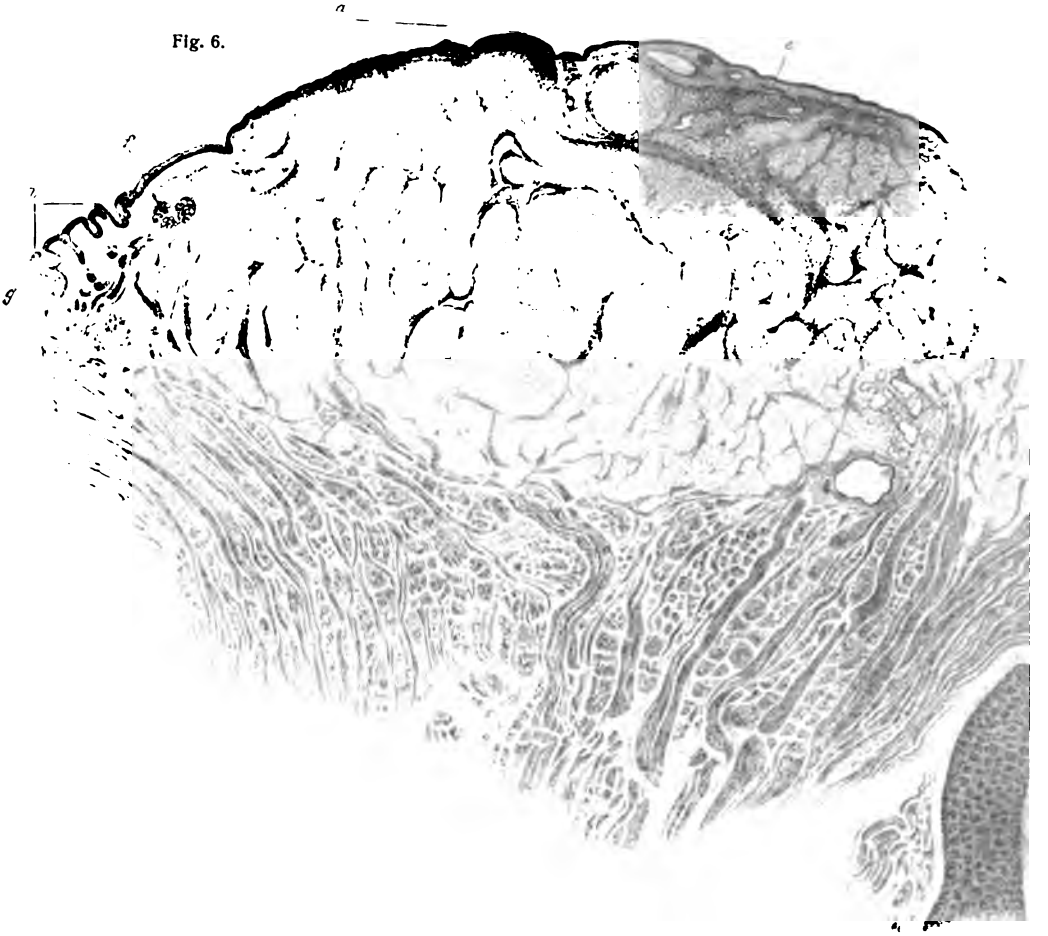

Fig. 7.

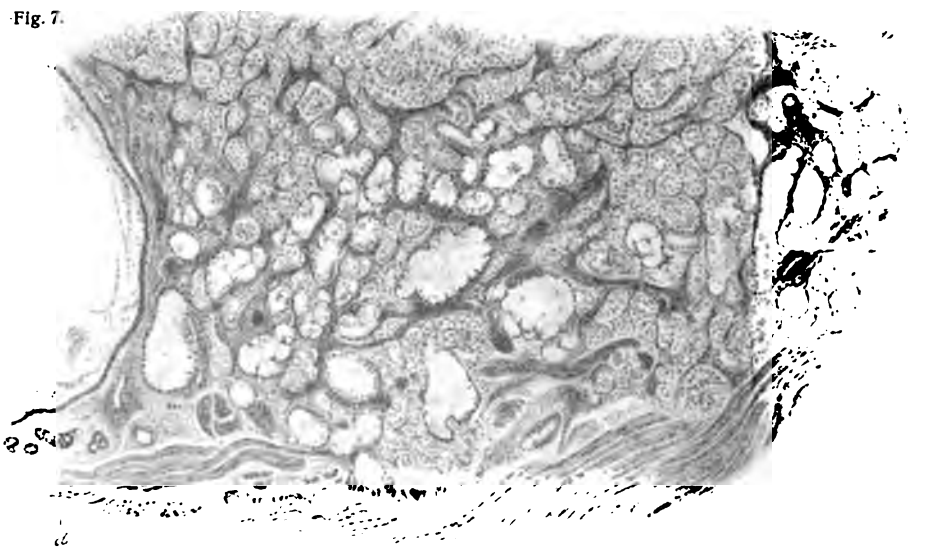

Fig 5.

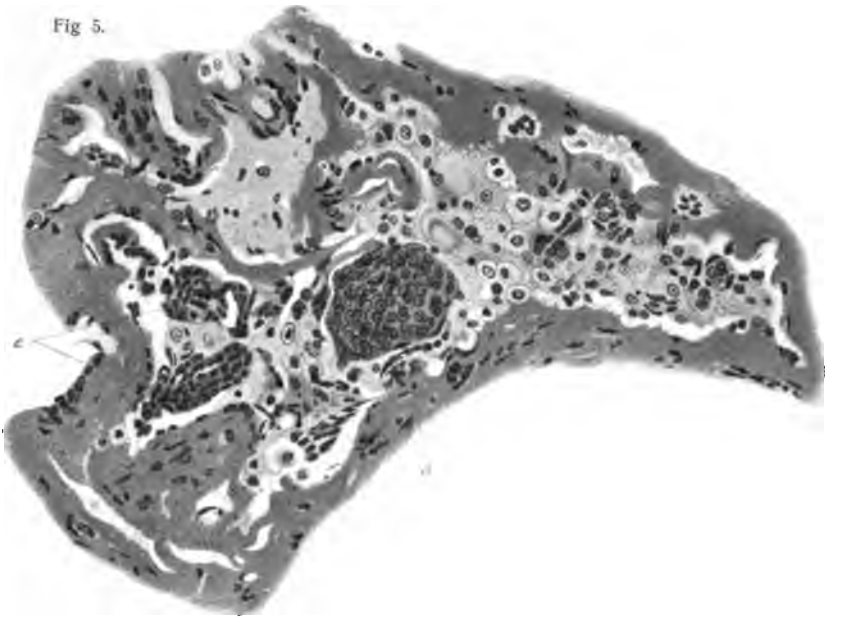

Fig. 8.

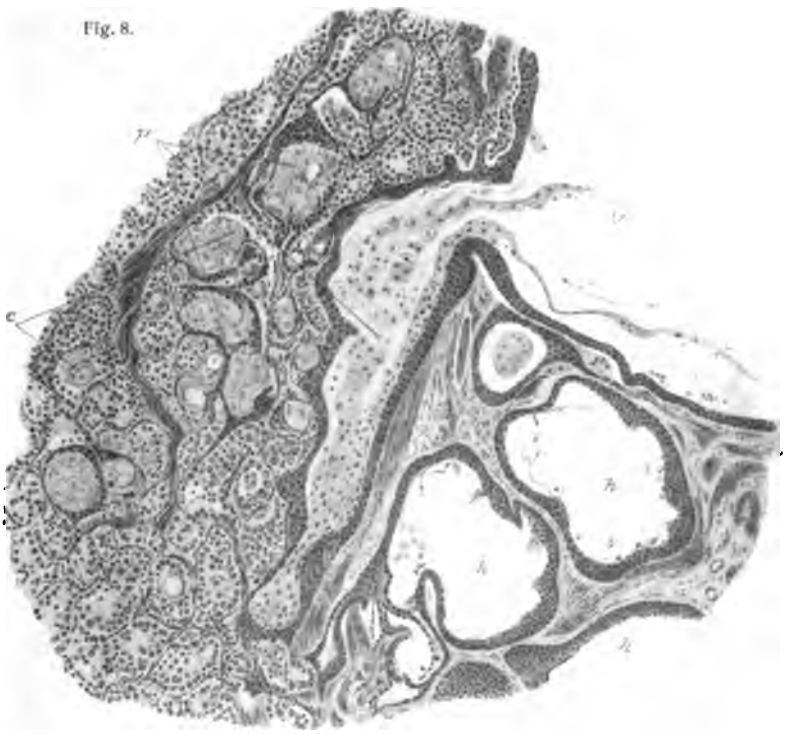

Fig. 1.

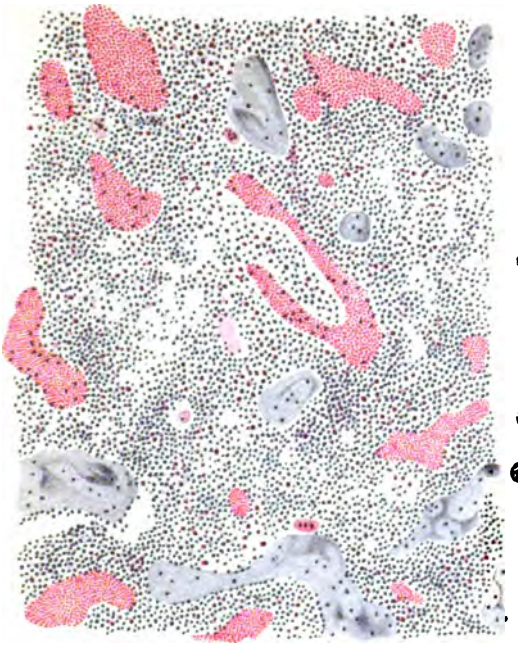

Fig. 3.



Fig. 2.

Heineke

Verlag von F. C. W. Vogel in Leipzig.

Lith. Anst. Julius Klinkhardt Leipzig.

XVIII.

Über die Frühoperation bei akuter Appendicitis.[1])

Von

Prof. Dr. **Ali Krogius** (Helsingfors).

Wenn ich jetzt daran gehe, die Frage von der Frühoperation bei akuter Apendicitis in der Form eines einleitenden Vortrags zu behandeln, so sei gleich hervorgehoben, daß ich nicht beabsichtige, eine Zusammenfassung alles desjenigen vorzubringen, was von verschiedenen Autoren über diese Frage geschrieben worden ist; ebensowenig liegt es in meiner Absicht, neue und originelle Gesichtspunkte in der Frage zu entfalten. Vielmehr werde ich mich in der Hauptsache damit begnügen, diesen Gegenstand im Lichte der klinischen Erfahrung genauer zu betrachten, um wo möglich auf diesem Wege zu einer praktischen Lösung der Frage zu gelangen, ob und in welchen Fällen die Frühoperation bei akuter Appendicitis indiciert ist.

Auf die Frage, ob bei der Behandlung des akuten Appendicitisanfalles die Frühoperation überhaupt berechtigt sein kann, dürfte, wie mir scheint, nur eine Antwort möglich sein. Ist es doch eine von allen Ärzten der Gegenwart anerkannte Wahrheit, daß bei jeder Art von Perforationsperitonitis, möge sie traumatischen oder pathologischen Ursprungs sein, nur ein frühzeitiges operatives Eingreifen gute Aussichten auf einen glücklichen Ausgang gewährt. Da nun ein großer Teil der akuten Appendicitisanfälle gleichbedeutend ist mit einer Perforation des Wurmfortsatzes in die freie Bauchhöhle, so scheint mir hieraus ohne weiteres hervorzugehen, daß wenigstens in diesen Fällen eine frühzeitige Operation nicht

1) Einleitender Vortrag am 6. Congreß des nordischen chirurgischen Vereins in Gothenburg am 9. Aug. 1904.

nur als gerechtfertigt, sondern geradezu als absolut indiciert angesehen werden muß.

Diese Annahme wird in der Tat durch die Erfahrung, welche man bei der Behandlung der vom Processus vermiformis ausgehenden diffusen Peritonitis bisher gewonnen hat, vollauf bestätigt. Während, wie ich weiter unten genauer ausführen werde, die frühzeitigen Operationen in diesen Fällen ausgezeichnete Resultate ergeben, gehen von den spät operierten Patienten die meisten zugrunde, und die überhaupt nicht operierten genesen nur in vereinzelten Ausnahmefällen. Aber neben diesen schweren Appendicitisfällen gibt es deren auch leichte — und diese dürften sogar die Mehrzahl ausmachen —, in denen sich der ganze Krankheitsprozeß auf eine verhältnismäßig unerhebliche Entzündung der Schleimhaut des Wurmfortsatzes beschränkt, und die ohne irgend welche operative Behandlung binnen kurzer Zeit mit wenigstens zeitweiliger Genesung endigen. Zwischen den schwersten und den leichtesten Fällen endlich tritt uns eine Gruppe von Appendicitisfällen entgegen, die ich als die mittelschweren bezeichnen möchte, Fälle, in denen zwar ein Durchbruch von Infektionsstoffen durch die Wand des Wurmfortsatzes zustande gekommen, der hierdurch entstandene intraperitoneale Abszeß jedoch begrenzt worden oder vielleicht ein retroperitonealer Abszeß zur Entwicklung gelangt ist. In bezug auf diese Fälle lehrt die Erfahrung, daß manche von ihnen durch Aussterben der Bakterien und Resorption des Eiters oder nach Durchbruch des Abszesses in den Darm, die Blase usw. mit spontaner Heilung enden; in anderen Fällen gelingt es durch eine früher oder später vorgenommene Entleerung des Abszesses auf operativem Wege einen glücklichen Ausgang der Krankheit herbeizuführen. Einige jedoch von diesen umschriebenen appendicitischen Abszessen führen, trotz sachgemäßer Behandlung, zum Tode infolge eingetretener Complicationen, deren wir nicht Herr werden können, wie Pylephlebilis, Magen- und Darmblutungen, Lungenaffektionen usw. Auch in diesen letzteren Fällen muß man, wie bei der diffusen Peritonitis, nachdem man einmal Zeuge des fatalen Ausgangs geworden ist, sich sagen, daß nur eine frühzeitige Operation den Patienten hätte retten können.

Die obenstehenden allgemeinen epikritischen Betrachtungen würden also die Endsumme ergeben, daß in den schweren, mit diffuser Peritonitis complicierten Appendicitisfällen eine frühzeitige Operation absolut indiciert ist; daß diese Indikation in den mittelschweren, zum begrenzten Abszeß führenden Fällen eine relative

ist und daß bei den leichten, auf die Schleimhaut des Wurmfortsatzes beschränkten Appendicitisformen jede Operation während des Anfalls unnötig ist.

Allein die Sache gestaltet sich in der Praxis, wenn man vor einem Appendicitisanfalle in dessen erstem Beginne steht, nicht im gleichen Maße einfach. Es würde sich hier darum handeln, lediglich auf Grund der Beschaffenheit der Initialsymptome den weiteren Verlauf der Krankheit vorauszusehen, um eventuell durch frühzeitige Operation einer verhängnisvollen Entwicklung derselben vorzubeugen. Läßt sich nun dieses Problem mit unseren heutigen klinischen Hilfsmitteln lösen? Ist es mit anderen Worten möglich, im Anfangsstadium der Krankheit die schweren Fälle, in denen eine frühzeitige Operation angezeigt ist, von den leichten zu unterscheiden, oder sind wir genötigt, die leichten wie die schweren Fälle ohne Unterschied einer frühzeitigen Operation zu unterwerfen, damit die letzteren nicht zu spät operiert werden sollen? Das ist die Frage, die zunächst zu beantworten wäre.

Diese Frage ist bekanntlich schon längst von einem Teil amerikanischer Chirurgen in dem Sinne gelöst worden, daß alle Fälle von Appendicitis, mögen sie sich als leichte oder schwere darbieten, der Sicherheit wegen zu operieren seien, sobald die Diagnose auf eine Appendicitis gestellt worden ist; und diese radikale Lehre hat in Europa, namentlich in Frankreich und in jüngster Zeit auch in Deutschland viele eifrige Anhänger gewonnen. Als einen der Hauptvertreter der deutschen Frühoperateure möchte ich Riedel anführen, der erst vor kurzem, auf dem deutschen Chirurgencongreß im Jahre 1903, mit sprudelnder Energie und zugleich mit viel Originalität und Humor für das, was er „die allerfrüheste Frühoperation" bei Appendicitis nannte, eine Lanze gebrochen hat. Die Argumentierung Riedels ist so charakteristisch, daß ich nicht umhin kann, sie hier in Kürze wiederzugeben. „Wenn ich", sagt Riedel, „der Herrgott wäre und vorher wüßte, wie die Geschichte gehen wird, dann wüßte ich ganz genau, was ich zu tun hätte, aber das bin ich eben nicht; ich bin ein Mensch und kann es nicht genau beurteilen, ob nicht ein Kranker, der jetzt gerade eingeliefert wird mit 36,8° Temperatur und 80 Pulsschlägen, unmittelbar vor der Perforation steht." Riedel operiert daher, wenn möglich, binnen 24 Stunden nach dem Beginn der ersten Bauchschmerzen, um eine etwaige Perforation zu verhüten, und er operiert sowohl in den mit heftigen als auch in den mit leichten Erscheinungen beginnenden Anfällen.

Meinerseits finde ich den von Riedel und seinen Meinungs-

genossen vertretenen radikalen Standpunkt sehr beachtenswert, und wenn ich zwischen einem extrem radikalen und einem extrem conservativen Standpunkt wählen müßte, würde ich mich ohne Zagen für die erstere entscheiden. Allein, wie ich weiter unten darzutun versuchen werde, ist es meiner Ansicht gemäß möglich, ohne Nachteil für die Sache einer individualisierenden Behandlungsmethode zu folgen, und unter solchen Umständen stehe ich nicht an, diese zu wählen. Die moderne Chirurgie strebt ja immer mehr darnach, es durch Schärfung und Verfeinerung der Diagnose so weit zu bringen, daß jeder einzelne Krankheitsfall gerade nach seinen speziellen Indikationen behandelt werde; und namentlich bei einer Krankheit, die in bezug auf ihre pathologische Dignität zwischen einer leichten Entzündung der Wurmfortsatzschleimhaut und der schwersten Perforationsperitonitis schwanken kann, scheint mir eine schablonenmäßige Behandlung wenig am Platze zu sein. Wenigstens würde ich es nicht mit gutem Gewissen fertig bringen, einen Patienten, der mit ganz leichten Appendicitissymptomen erkrankt ist und dessen Zustand mir keine Besorgnis macht, nur deswegen zu unmittelbarer Operation zu überreden, um nicht zu sagen einzuschüchtern, weil dies das Prinzip verlangt; und ich glaube, daß der Patient, wenn ich ihm wahrheitsgemäß mitteilte, daß keine Gefahr vorzuliegen scheint, und daß derartige Fälle in der Regel binnen einigen Tagen spontan zur Heilung gelangen, in den meisten Fällen nicht geneigt sein würde, sich einer solchen Operation zu unterziehen. Ganz anders dagegen gestaltet sich natürlich die Sache, wenn in einem gegebenen Falle die frühen Symptome so ernster Art sind, daß man sich selbst und dem Patienten sagen muß, daß eine wirkliche Gefahr droht und daß jede Aufschiebung der Operation verhängnisvoll werden kann. Sowohl der Chirurg und sein interner Kollege als auch der Patient werden sich dann leicht über die Operation einigen, die gerade in dem vorliegenden Fall rationell und wohlbegründet erscheint.

Von radikaler Seite ist eingewandt worden, daß es kein Unglück wäre, wenn mitunter eine frühzeitige Operation in einem Falle vorgenommen würde, wo eigentlich keine zwingenden Indikationen dafür vorgelegen hätten. Vielmehr würde der Patient auch in diesem Falle von einer Operation Nutzen davontragen, die ihn radikal von von seinem Übel befreite. Nach meinem Dafürhalten darf jedoch die Frage von der Frühoperation bei akuter Appendicitis nicht ohne weiteres mit der Frage von der Radikaloperation der chronischen Appendicitis während der freien Zwischenzeit zusammengeworfen

werden, welch letztere Operation ebenfalls nur auf Grund spezieller und bestimmter Indikationen vorzunehmen ist. Und obwohl ich zu der Annahme geneigt bin, daß die bis ins Extreme getriebene radikale Behandlung der akuten Appendicitis in der Hand eines auf diesem Gebiete erfahrenen Operateurs vorzügliche Resultate erzielen kann, so vermag ich mich andererseits doch nicht der Vorstellung zu erwehren, daß, wenn diese Behandlungsmethode vulgarisiert würde, daraus den Patienten gewisse Nachteile und Gefahren erwachsen könnten. Gerade während der ersten Stunden nach dem Erkranken können ja Verwechselungen mit anderen Krankheiten leicht vorkommen, und operative Unfälle lassen sich nicht immer voraussehen und verhüten. Wenn nun gelegentlich ein Patient mit einer leichten Appendicitis oder einer ganz anderen Krankheit dem allzugroßen Eifer eines Frühoperateurs zum Opfer fiele, so würde dies nicht nur an und für sich höchst bedauerlich, sondern zugleich auch geeignet sein, bei den inneren Medizinern sowie beim Publikum die ganze Frühoperation bei Appendicitis unverdienterweise in Mißkredit zu bringen.

Die dem Arzte durch die individualisierende Behandlung erwachsenden subtileren diagnostischen Aufgaben würden zwar noch vor etwa 20 Jahren schwer zu bewältigen gewesen sein, da man zu jener Zeit die im Anschluß an eine Perityphlitis entstandene diffuse Peritonitis im allgemeinen erst auf Grund ihrer vorgeschritteneren bezw. terminalen Symptome: des mit diffuser Druckempfindlichkeit über dem Bauche verknüpften Meteorismus, des fortwährend wiederholten Erbrechens und der Collapserscheinungen, diagnostizierte. Allein, wie ist doch seither die Diagnostik der Krankheiten der Bauchhöhle, Hand in Hand mit der modernen Entwickluug der Bauchchirurgie, vorwärts geschritten! Wie haben wir insbesondere durch genaue Beachtung und richtige Deutung der frühesten allgemeinen und lokalen Symptome eine beginnende diffuse Peritonitis schon sozusagen „in statu nascendi" erkennen gelernt! Und man darf ohne Zweifel darauf rechnen, daß durch fortgesetztes eifriges Studium der hierhergehörigen klinischen Erscheinungen eine noch weitere Entwicklung der Diagnostik auf diesem Gebiete erfolgen und zu immer frühzeitigeren speziellen Diagnosen führen wird. Auf Grund aller dieser Umstände möchte ich für die Behandlung der Appendicitis nicht „die allerfrüheste Frühoperation" sämtlicher Appendicitisfälle, sondern — um mich eines entsprechenden Schlagwortes zu bedienen — die „allerfrüheste Frühdiagnose" des speziellen Charakters jedes einzelnen Falles von Appendicitis als Zukunftsziel hinstellen.

Ich gebe allerdings zu, daß es, in Anbetracht der äußerst wechselnden Formen umd des nicht selten heimtückischen Charakters der Appendicitis, manchmal schwierig sein kann, einen Anfall schon auf dessen Anfangsstadium richtig zu beurteilen, und daß es daher Fälle geben muß, wo man im Zweifel bleibt, ob man abwarten oder sogleich operieren soll. Aber wenn man nicht darnach strebt, genau die Mitte der Fahrstraße zu halten, sondern etwas mehr nach der radikalen Seite hinsteuert, wenn man mehr auf ein einziges ungünstiges als auf all die scheinbar günstigen Symptome achtet und in zweifelhaften Fällen lieber operiert als sich der Möglichkeit unangenehmer Überraschungen aussetzt, so glaube ich, daß es gelingen wird, sowohl die Scylla als auch die Charybdis zu vermeiden.

Ich komme damit an den eigentlichen Kernpunkt der Frage, so, wie ich diese aufgefaßt habe. Welche klinischen Erscheinungen oder Krankheitsbilder indicieren eine Frühoperation bei Appendicitis? Es erscheint mir nämlich nicht praktisch, bei der Behandlung der Appendicitis seine Handlungsweise, wie es Sonnenburg für ratsam hält, nach der pathologisch-anatomischen Diagnose zu richten, die man in jedem einzelnen Falle stellen zu können meint. Denn selbst wenn es im allgemeinen möglich ist, aus den klinischen Erscheinungen Rückschlüsse auf die Art der pathologisch-anatomischen Veränderungen des Wurmfortsatzes zu ziehen, so ist dennoch keineswegs immer auf eine irgendwie vollständige Korrespondenz dieser beiden Faktoren zu rechnen.

Wenn man nun die akuten Appendicitis-Anfälle, wie sie sich in ihrem Beginne darbieten, von klinischem Gesichtspunkt betrachtet, so lassen sich, wie mir scheint, alle vorkommende Fälle auf irgend einen der folgenden drei Haupttypen zurückführen.

Zu dem ersten Typus rechne ich die in klinischer Hinsicht „leichten" Fälle, die, im großen betrachtet, mit denjenigen Fällen identisch sind, wo der entzündliche Prozeß auf den Wurmfortsatz selbst beschränkt ist. Die häufig mit reflektorischem Erbrechen einhergehenden initialen Bauchschmerzen sind von sehr wechselnder Intensität, jedoch niemals alarmierend. Temperatursteigerung kann fehlen; meistens jedoch ist Fieber vorhanden, wobei die Temperatur gelegentlich bis auf 39° oder darüber hinaus steigen kann. Die Pulsfrequenz ist im allgemeinen nur im Verhältnis zum Fieber gesteigert. Das allgemeine Aussehen des Patienten kann als ruhig und gut bezeichnet werden. Bei Untersuchung des Bauches findet man diesen überall weich und schmerzlos, mit Ausnahme der Ileocöcalgegend, wo eine wohlbegrenzte Druckempfindlichkeit besteht

und gewöhlich zugleich eine leichte Resistenz zu fühlen ist. — In diesen Fällen, die so häufig vorkommen und so allgemein bekannt sind, daß ich sie durch kein Beispiel zu erläutern brauche, ist weder die erste Erkrankung noch der weitere Verlauf, der sich im allgemeinen durch eine gleichmäßig fortschreitende Besserung aller Symptome kennzeichnet, geeignet, Besorgnis zu erwecken und dem Chirurgen das Messer in die Hand zu drücken; ja, sie kommen in der Regel überhaupt nicht unter die Behandlung des Chirurgen. Ich weiß zwar wohl, daß im Verlaufe eines Appendicitis-Anfalles, der zunächst leicht und harmlos erscheint, plötzlich schwere Symptome sich einstellen können, allein daraus folgt nach meinem Dafürhalten nur, daß auch die leichten Fälle genau zu überwachen sind, damit unmittelbar nach einem etwaigen Auftreten beunruhigender Erscheinungen die Notwendigkeit einer frühzeitigen Operation in Erwägung gezogen werden könne.

Zu dem zweiten Typus, den ich als „Perforationstypus" bezeichnen möchte, zähle ich die durch eine plötzliche, heftige Erkrankung charakterisierten Appendicitisfalle. Nach vorherigem kurzem Übelsein oder auch ohne Vorboten wird der Patient mit einem Male von gewaltsamen, meist mit Erbrechen einhergehenden Leibschmerzen befallen. Zugleich wird sein Aussehen blaß und verfallen. Der Puls ist klein und beschleunigt. Schon binnen wenigen Stunden steigt die Temperatur, desgleichen in der Regel die Leukocytose. Der Bauch ist eingezogen und die Bauchdecken sind, namentlich rechterseits, gespannt. Die Druckempfindlichkeit ist intensiv und verhindert durch die reflektorische Muskelspannung eine tiefere palpatorische Untersuchung des Bauches. Es liegt also, wie aus dieser Beschreibung zu ersehen ist, das klassische Bild der akuten Perforationsperitonitis vor, und in der Tat lassen sich diese Fälle auf eine in die freie Bauchhöhle erfolgte akute Perforation des Wurmfortsatzes oder eines in dessen Umgebung gelegenen Abszesses zurückführen. Ein Teil dieser Fälle kann, wie ich bereits bemerkt habe, dadurch einen günstigen Verlauf nehmen, daß die peritoneale Infektion durch Adhäsionsbildungen begrenzt und abgekapselt wird; wenn der Durchbruch in einen durch alte Adhäsionen abgeschlossenen Raum hinein erfolgt, so kann der Anfall sogar von Anfang an sich als verhältnismäßig mild darstellen. Wenn aber diese günstigen Voraussetzungen nicht vorliegen, so schreitet die Peritonitis continuierlich fort und die Initialerscheinungen gehen unmerklich in den Symptomencomplex der diffusen Peritonitis über.

Als Beispiel dieser Form von Appendicitis sei hier folgender Fall engeführt. (Vergl. Krankenbericht Nr. XII.)

Ein 11jähriger Knabe, Sohn eines Arztes, empfand am 14. Dezember 1901 abends ein leichtes Übelsein mit Bauchgrimmen. Er schlief jedoch ein und hat die ganze Nacht gut geschlafen. Am nächsten Morgen war der Zustand noch der gleiche wie am vorhergehenden Abend, allein um 12 Uhr mittags wurde Pat. plötzlich von heftigen Leibschmerzen nebst Erbrechen befallen und hatte zugleich Fieberempfindungen. — Als ich um 6 Uhr nachmittags den Pat. sah, bot er ein angegriffenes, unruhiges Aussehen dar. Die Temperatur betrug in der Achselgrube 39,7°, die Pulsfrequenz 130; die Leukocytose war gesteigert. Der Bauch eingezogen und gespannt; intensive Empfindlichkeit über der rechten, schwächere auch über der linken Darmbeingrube. — Bei der eine Stunde später vorgenommenen Operation wurde in der Bauchhöhle eine große Menge freier, seropurulenter Flüssigkeit angetroffen, welche die rechte Fossa iliaca, das kleine Becken und den unteren Teil der linken Fossa iliaca ausfüllte. Därme injiciert. Wurmfortsatz nahe der Spitze verengt; im distalen, etwas erweiterten Abschnitt findet sich eine Geschwürsbildung, welche perforiert ist. — Verlauf nach der Operation außerordentlich gut. Schon am folgenden Tage war die Temperatur normal und die Pulsfrequenz eine niedrige. Pat. wurde am 11. Januar 1902 als geheilt entlassen.

Die Behandlung dieser Fälle anlangend, erscheinen mir die Indikationen für eine frühzeitige, ja unmittelbare Operation hier vollkommen klar und deutlich. Die heftigen Erscheiuungen, mit denen der Anfall einhergeht, geben laut zu erkennen, daß etwas Ernstes passiert ist. Der Patient, beängstigt von den überwältigenden Bauchschmerzen, läßt in der Regel sofort, einerlei ob Tag oder Nacht, den Arzt holen, und wenn dieser nun sich nicht von den alarmierenden Symptomen beunruhigen läßt, sondern, wie es leider noch immer häufig genug geschieht, zur Morphinspritze greift und sodann bis zum folgenden Tag wartet, um zu sehen, ob nicht eine Besserung eingetreten sei, so begeht er einen Fehler, der die unglücklichsten Folgen nach sich ziehen kann. Das schwere Erkranken selbst muß in diesen Fällen als Signal zu unmittelbarer Operation aufgefaßt werden. Zwar sind keineswegs alle diese Patienten, falls sie nicht operiert werden, verloren; in vielen Fällen kommt von selbst eine Begrenzung und Abkapselung der Peritonitis zustande. Allein im Beginne des Anfalles ist es unmöglich zu entscheiden, ob eine diffuse oder begrenzte Peritonitis folgen wird, und in dem

ersteren Falle verliert man durch das Abwarten eine kostbare Zeit, während in dem letzteren Falle der Krankheitsverlauf in der Regel sich doch zu einem so langwierigen und schweren gestaltet, daß auch für diese Patienten eine frühzeitige Operation, wodurch der Anfall abgeschnitten und der Wurmfortsatz definitiv beseitigt wird, einer abwartenden Behandlung vorzuziehen ist.

In den Fällen, die ich auf den dritten Typus zurückführen möchte, ist die Erkrankung selbst nicht so ausgesprochen und heftig wie in den zuletzt beschriebenen Fällen. Vielmehr beginnt die Krankheit häufig in recht schleichender Weise, mit unbestimmten Leibschmerzen und allgemeinem Übelbefinden; in anderen Fällen ist die Erkrankung von einem Schüttelfrost begleitet, oder die Schmerzen sind schon von Anfang an verhältnismäßig intensiv. Allein das, was für diese Fälle charakteristisch ist und ihnen ihr ernstes Gepräge verleiht, ist nicht das mehr oder weniger schwere erste Erkranken, sondern jene continuierliche oder durch Perioden verhältnismäßiger Euphorie unterbrochene Steigerung der Erscheinungen, welche in ihnen zu beobachten ist. Die Schmerzen im Bauche nehmen immer mehr an Intensität zu. Die Brechanfälle wiederholen sich. Die Temperatur, welche vielleicht während des ersten Tages verhältnismäßig niedrig ist, steigt am folgenden Tage, nach einem heftigen Schüttelfroste, plötzlich an. Der Allgemeinzustand verschlimmert sich zusehends, die Haut nimmt eine gelbliche Farbe an, der Puls wird weicher und beschleunigt. Hand in Hand hiermit tritt auch eine Steigerung der lokalen Symptome ein: die schmerzhafte Empfindlichkeit in der Ileocöcalgegend wird immer intensiver und zugleich stellt sich eine ausgesprochene Spannung der Bauchmuskeln ein. Bis jetzt ist der Prozess noch auf die rechte Fossa iliaca beschränkt und das Ganze kann in glücklichen Fällen mit einem umschriebenen Abszeß in dieser Gegend endigen; in einem großen Teil der Fälle jedoch schreitet die Krankheit unaufhaltsam fort und geht in eine diffuse Peritonitis über. — Die pathologisch-anatomische Grundlage des Krankheitsbildes, welches ich soeben zu skizzieren versucht habe, ist in der Regel eine fortschreitende Gangrän des Wurmfortsatzes, weshalb ich diesen dritten Typus den „Gangräntypus“ nennen möchte. Jedoch kann man einen ungefähr ebensolchen Verlauf mitunter auch in Fällen beobachten, wo, ohne daß eine Gangrän oder Perforation eintritt, eine bösartige Infektion sich vom Wurmfortsatze her längs der Lymphwege zu der Peritonealhöhle verbreitet.

Als Beispiel des Krankheitsverlaufes bei diesem Typus der

Appendicitis möge folgender Fall dienen (vgl. Krankenbericht Nr. VII).

Ein 23 jähriger Student erkrankte am 2. März (1904) um 9 Uhr abends mit einem Schüttelfroste und recht schweren Schmerzen im Bauche. Er ging zu Bett und schlief ein, erwachte aber nach einigen Stunden infolge noch heftigerer Schmerzen nebst Erbrechen. Nach einer Morphineinspritzung schlief er von neuem ein und am folgenden Morgen waren die Schmerzen gelinder. Die Temperatur betrug am Morgen 36,7° und etwa um 12 Uhr mittags 37,5°. Etwa um 1 Uhr aber wurde Pat. von einem heftigen Schüttelfroste befallen, worauf die Temperatur auf 39,5° in der Achselgrube und 39,9° im Mastdarm stieg. Gleichzeitig nahmeu auch die Schmerzen zu und der bisher weiche Bauch wurde jetzt gespannt mit starker Empfindlichkeit über der rechten Fossa iliaca. — Als ich etwa um 7 Uhr abends den Pat. sah, bot er einen schwer angegriffenen Allgemeinzustand dar. Pulsfrequenz 112. Leukozytose 22000. Leichter Icterus. Bauch etwas aufgetrieben, mit starker Muskelspannung und Empfindlichkeit über der rechten Darmbeingrube. — Bei der unmittelbar vorgenommenen Operation wurde in der Ileocöcalgegend der Bauchhöhle eine geringere Menge freien eitrigen Exsudates vorgefunden. Wurmfortsatz von seltener Länge und Dicke, von Flüssigkeit prall ausgedehnt; seine Wandung war mißfarbig, aber nicht perforiert, sein Lumen war nahe der Basis obliteriert, der distale Teil war mit einer mißfarbigen Flüssigkeit prall gefüllt und enthielt außerdem einen großen Fäkalstein; die Schleimhaut und teilweise auch die tieferen Schichten waren brandig. — Verlauf durch einen Lungeninfarkt compliciert, im übrigen aber ungestört. Pat. wurde am 13. Mai als geheilt entlassen.

In diesen Fällen ist natürlich eine frühzeitige Operation in gleichem oder selbst in noch höherem Grade indiciert als in den Fällen des zweiten Typus, denn gerade die Fälle, von denen jetzt die Rede ist, pflegen, wenn sie sich selbst überlassen werden, zu den schwersten Peritonitisformen mit septischem, stinkendem Exsudat oder im besten Falle zu mehr oder weniger bösartigen, abgekapselten Abszessen zu führen. Wenn man sie dagegen frühzeitig operiert, so hat man noch Aussicht, den Wurmfortsatz entfernen zu können, ehe er vollständig zerfallen ist und seinen Inhalt in die Bauchhöhle ergossen hat. Und selbst wenn dieses eben passiert ist, besteht noch gute Hoffnung, daß es gelingen werde, durch die Operation die peritoneale Infektion zu begrenzen. Leider gelangen diese Fälle nur zu häufig erst in einem zu späten Stadium zur Operation, und

dies beruht offenbar gerade darauf, daß die erste Erkrankung nicht eigentlich beunruhigend ist, und dass sich die schweren Symptome sodann mehr allmählich einstellen. Damit auch diesen Fällen eine richtige Behandlung zuteil werde, ist es daher von größter Bedeutung, daß unter den Ärzten das Verständnis dafür allgemeine Verbreitung finden möge, daß jede gleichmäßig fortschreitende Steigerung der Symptome im Verlaufe eines Appendicitisanfalles ebenso wie auch ein Wiederauftreten schwerer Erscheinungen nach der relativen Euphorie, welche auf die erste Erkrankung gefolgt ist, in gleich hohem Maße, wie ein plötzliches Erkranken unter stürmischen Erscheinungen, ein frühzeitiges operatives Eingreifen indiciert.

Dies sind die allgemeinen Regeln, die nach meinem Dafürhalten für die frühzeitigen Operationen bei Appendicitis zu gelten haben. Es erübrigt noch, die einzelnen Symptome in bezug auf ihre Bedeutung für die Beurteilung des mehr oder weniger gut- oder bösartigen Charakters des einzelnen Falles etwas eingehender zu betrachten.

Unter den Allgemeinerscheinungen treten uns denn in erster Linie das allgemeine Aussehen und Verhalten des Patienten, die Beschaffenheit des Pulses, das Verhalten der Temperatur und der Leukocytose entgegen. Wie ich bereits in früheren Publikationen hervorgehoben habe, bin ich geneigt, dem Gesichtsausdruck und dem sonstigen Aussehen des Patienten eine recht große Bedeutung für die Entscheidung der Frage, ob eine begrenzte Appendicitis oder eine fortschreitende Peritonitis vorliegt, beizumessen. Ich habe hierbei weniger das blasse, collabierte Aussehen, welches der Patient gerade unter dem Einfluß des Perforationsshockes annimmt, im Sinne, als vielmehr jenes erhitzte Aussehen mit gerŏteten Wangen und glänzenden Augen, mit einem beängstigten und gespannten Gesichtsausdruck und einer beschleunigten Atmung, mit leichter Cyanose und leicht icterischer Farbe, welches sich in den schweren Fällen einstellt, sobald die Shockerscheinungen vorüber sind. Lediglich auf Grund dieses Aussehens habe ich viele Mal auf den ersten Blick eine stille Diagnose auf fortschreitende Peritonitis gestellt und habe dann diese Diagnose durch die weitere Untersuchung nur bestätigt gefunden. Zu den ominösen Zeichen gehört auch eine im Verhältnis zum Fieber hohe Pulsfrequenz, welche, wenn sie auf 112 bis 120 Schläge in der Minute steigt, stets den Gedanken an eine fortschreitende Peritonitis erwecken muß; anderer-

seits jedoch kann bekanntlich selbst bei der schwersten diffusen Peritonitis mitunter eine fast paradoxal niedrige Pulsfrequenz vorkommen. — Von geringerer Bedeutung als die Pulsfrequenz für die Beurteilung des Ernstes der Situation ist im allgemeinen die (im Mastdarm zu messende) Temperatur, die ja selbst in den leichten Fällen anfangs hoch und umgekehrt bei diffuser Peritonitis nur unerheblich gesteigert sein kann. Jedoch bin ich gewohnt, jede mit einem heftigen Schüttelfrost verbundene Temperatursteigerung bei der Appendicitis als ein ernstes Symptom anzusehen, welches, namentlich wenn es sich einige Zeit nach dem Erkranken wiederholt, im allgemeinen eine fortschreitende Gangrän des Wurmfortsatzes andeuten dürfte. — Was endlich die Leukocytose anlangt, so ist ja deren prognostische Bedeutung bei der Appendicitis noch Gegenstand der Erörterung und es dürfte daher verfrüht sein, darüber ein definitives Urteil abzugeben. Meinesteils sehe ich eine gesteigerte Leukocytose im Anfangsstadium eines Appendicitisanfalles als ein wertvolles Zeichen an, welches geeignet ist, eine in vielen Fällen willkommene Bestätigung der Diagnose und Prognose zu geben, die man auf Grund der klinischen Untersuchung stellen zu können gemeint hat. Eine entscheidende Bedeutung möchte ich indessen der Blutkörperchenzählung an und für sich nicht beimessen.

Unter den lokalen Erscheinungen möchte ich als für die Beurteilung der Prognose des Falles bedeutungsvoll in erster Linie die spontanen Schmerzen, die Druckempfindlichkeit, die Muskelspannung der Bauchwand, die Brechanfälle, die Verstopfung anführen. Gewaltsame Schmerzen im Beginn des Anfalles deuten wohl in der Regel darauf hin, daß eine Perforation des Wurmfortsatzes stattgefunden hat, und stellen aus diesem Grunde eine kräftige Mahnung zu früher Operation dar. Auch wenn die Schmerzen anfangs nicht besonders schwer sind, nach einiger Zeit aber mit zunehmender Heftigkeit wiederkehren, deuten sie einen fortschreitenden und infolge dessen ernsten und gefahrdrohenden Prozeß an. Dasselbe gilt auch von den Brechanfällen, wenn sie einige Zeit nach dem ersten Erkranken mit erneuter Stärke wiederkehren. Zu den in prognostischer Hinsicht ungünstigen Zeichen gehört auch eine totale Verstopfung mit Meteorismus, obwohl der letztere, wenn er stärker ausgeprägt ist, eigentlich den späteren Symptomen einer diffusen Peritonitis beizuzählen ist. Von großer Bedeutung für die Beurteilung der Intensität und Ausbreitung des Prozesses ist selbstverständlich die Druckempfindlichkeit über dem Bauche;

wenn diese sich bis auf die linke Fossa iliaca ausgedehnt hat, kann über die Notwendigkeit einer unmittelbar vorzunehmenden Operation kein Zweifel mehr bestehen. Wenn es jedoch ein Symptom gibt, dem als einem zuverlässigen Zeichen einer ausgebreiteteren peritonealen Infektion vor allen übrigen Gewicht und Bedeutung beizumessen ist, so ist dies nach meinem Dafürhalten eine diffus ausgebreitete Spannung der Bauchmuskeln, die „Défense musculaire" der Franzosen. Wenn dieses Symptom einmal im Anfang eines Appendicitisanfalles deutlich entwickelt vorhanden ist, so braucht man keine weiteren Beweise, sondern kann getrost sofort zur Operation schreiten, in voller Gewissheit darüber, daß die Operation zum mindesten nicht zu früh kommt.

Um die vorstehenden Ausführungen zusammenzufassen, so bin ich der Meinung, daß bei akuter Appendicitis eine frühzeitige Operation in allen einigermaßen schweren Fällen, wo ein oder mehrere Symptome geeignet sind, Besorgnis zu erregen, indiciert ist, während, solange ein Appendicitisanfall einen entschieden gutartigen Charakter zur Schau trägt, eine abwartende Behandlung am Platze ist. Mein Standpunkt in dieser Frage kann demnach als ein individualisierender bezeichnet werden, jedoch mit etwas Neigung nach der radikalen Seite hin, insofern ich der Ansicht bin, daß man auch in zweifelhaften Fällen lieber operieren als abwarten soll. Dieser Standpunkt stimmt, soweit ich habe finden können, in allem Wesentlichen mit demjenigen überein, zu welchem auch Prof. Lennander, um nur diesen für die skandinavischen Länder maßgebenden Appendicitisoperateur anzuführen, gelangt ist, und welchen er in seiner neuesten Arbeit über diese Frage (1902) eingehender entwickelt hat. Von dem Riedelschen Standpunkte weicht meine Auffassung in der Theorie, wenigstens scheinbar, recht erheblich ab, da ja Riedel die Ansicht vertritt, daß alle Appendicitisanfälle, auch die leichten, innerhalb der ersten Stunden operiert werden sollen, ehe noch eine Perforation des Wurmfortsatzes erfolgt ist. In der Praxis jedoch dürfte sich die Differenz bedeutend geringer gestalten, da die leichtesten Fälle wohl selten zur Kenntnis des Chirurgen gelangen, während in denjenigen Fällen, wo der klinische Beginn der Krankheit mit dem Eintritt der Perforation zusammenfällt, selbst der radikalste Frühoperateur nicht mehr in der Lage sein kann, früh genug zu kommen, um der Perforation vorzubeugen.

Die bisherigen Ausführungen sind von der stillen Voraussetzung ausgegangen, daß die frühzeitige Operation bei Appendicitis dem Patienten keine nennenswerte Gefahr bringe und jedenfalls bei

weitem weniger gefährlich sei, als die durch sie zu bekämpfende Krankheit. Es würde erübrigen, für die Richtigkeit dieser Annahme exakte Beweise zu erbringen. Allein brauche ich wohl hierauf Zeit zu verwenden? Ist es denn notwendig, den Nachweis zu führen, daß es bei dem gegenwärtigen Stande der Chirurgie weniger gefährlich ist, aus der freien Bauchhöhle einen perforierten oder brandigen Wurmfortsatz durch Operation zu entfernen, als ihn dort zurückzulassen? Jedermann, der einige Frühoperationen wegen Appendicitis ausgeführt hat, muß ja zu der Auffassung gelangt sein, daß die Operation gerade in dem frühen Stadium der Krankheit verhältnismäßig leicht und gefahrlos ist. Der Allgemeinzustand und die Widerstandsfähigkeit des Patienten haben zu dieser Zeit noch keine beträchtlichere Einbuße erlitten; ein nennenswerter Meteorismus, der die Manipulationen in der Bauchhöhle erschweren sollte, ist noch nicht zustande gekommen; der Wurmfortsatz liegt frei und leicht zugänglich da. Und jedermann, der durch eine derartige Operation einen mit Eiter oder stinkenden Massen gefüllten Wurmfortsatz, welcher der Perforation nahe stand oder bereits geborsten war, aus der Bauchhöhle entfernt hat, muß den Eindruck gewonnen haben, eine gute Tat vollbracht und den Patienten vor einer großen und unmittelbar drohenden Lebensgefahr gerettet zu haben. Und in voller Übereinstimmung hiermit sind auch alle diejenigen Operateure, welche auf längere oder kürzere Reihen von frühzeitigen Appendicitisoperationen zurückblicken können, darin einig, die mit diesen erzielten guten Resultate hervorzuheben. Ich werde hier nicht näher auf die statistischen Zusammenstellungen der verschiedenen amerikanischen und europäischen Verfasser eingehen, sondern werde mich darauf beschränken, als eigenen Beitrag zu dieser Frage die von mir bei frühzeitiger Operation von Appendicitis gemachten Erfahrungen kurz mitzuteilen.

Seit dem Jahre 1901 habe ich in der chirurgischen Klinik zu Helsingfors Gelegenheit gehabt, 28 Fälle von akuter Appendicitis innerhalb der ersten 36 Stunden nach dem Erkranken zu operieren.

Von diesen Fällen, über welche in der nachstehend beigefügten Casuistik Krankenberichte mitgeteilt werden, waren 8 derart, daß die Appendicitis bei der Operationsgelegenheit noch als begrenzt bezeichnet werden konnte, obgleich auch in einem Teil dieser Fälle der Wurmfortsatz schon von einer geringen Menge freien eitrigen Exsudates umgeben war. In allen diesen Fällen ist Genesung erfolgt. In den übrigen 20 Fällen lag bereits das, was ich eine Peritonitis diffusa incipiens nennen möchte, vor, d. h. in der Bauch-

höhle wurden größere Mengen einer serös-eitrigen Flüssigkeit angetroffen, welche die rechte Fossa iliaca, das kleine Becken und teilweise auch die linke Fossa iliaca erfüllte. Von diesen 20 Fällen endigten 16 mit Genesung.

Zur Beleuchtung der Frage, welchen Ausgang insbesondere die 20 Fälle von beginnender diffuser Peritonitis wohl genommen haben würden, wenn die Hilfe nicht so früh gekommen wäre, habe ich alle seit dem Jahre 1901 in derselben Klinik operierten Fälle einer vom Wurmfortsatz ausgehenden diffusen (beginnenden oder vorgeschritteneren) Peritonitis zusammengestellt. Es sind dies 60 Fälle von diffuser Peritonitis; davon wurden operiert:

				Sterblichk. in Proz.
0—12 Std. n. d. Erkranken	9 Fälle,	wovon 8 genesen,	1 gest.	
12—24 „ „ „ „	7 „	„ 5 „	2 „	20
24—36 „ „ „ „	4 „	„ 3 „	1 „	
36—48 „ „ „ „	13 „	„ 2 „	11 „	69
48—72 „ „ „ „	13 „	„ 6 „	7 „	
4—13 Tge. „ „ „	14 „	„ 2 „	12 „	86
Summa	60 Fälle,	wovon 26 genesen,	34 gest. = 56 Proz.	

Da, wie hieraus ersichtlich ist, in der überwiegenden Mehrzahl der spät operierten Fälle ein unglücklicher Ausgang eintrat, während von den 20 früh operierten Fällen nur 4 mit dem Tode endigten, so scheinen mir meine Erfahrungen, soweit sie ein Urteil über die Frage gestatten, dem Nutzen einer frühzeitigen Operation bei Appendicitis kräftig das Wort zu reden.

Die vorstehende Zusammenstellung der bei den 60 Peritonitisoperationen erzielten Resultate ergibt auch eine ungesuchte Beantwortung einer Frage, die ich vielleicht schon in der Einleitung hätte berühren sollen, die ich aber absichtlich bis zuletzt aufgespart habe, der Frage nämlich, innerhalb welcher Zeit nach dem Erkranken die Operation vorgenommen werden muß, um auch wirklich beizeiten zu kommen, d. h. um auch in den zu diffuser Peritonitis neigenden Fällen gute Aussichten auf Rettung des Patienten zu gewähren. Selbstverständlich ist es anzustreben, die Operation sobald als möglich, binnen einer Stunde oder noch kürzerer Zeit nach dem Auftreten solcher Symptome, die eine Frühoperation indiciert erscheinen lassen, zu bewerkstelligen; allein auch eine obere Grenze muß fixiert werden. In dieser Hinsicht nun zeigt meine Zusammenstellung, daß die guten Resultate, welche bei operativer Behandlung der diffusen Peritonitis innerhalb der ersten 36 Stunden nach dem Erkranken

erzielt worden sind, nach Ablauf dieser Zeit plötzlich in schlechte umgeschlagen sind, daß das Sterblichkeitsprozent, welches für die ersten 36 Stunden nur 20 betrug, im Laufe der folgenden 36 Stunden auf einmal auf 69 gestiegen ist. Da ein derartiges Verhalten auch aus den Zusammenstellungen anderer Autoren (s. z. B. der von Bauer in Malmö vom Jahre 1901) hervorzugehen scheint, so bin ich geneigt, zu den Frühoperationen bei Appendicitis nur diejenigen zu rechnen, welche innerhalb der ersten 36 Stunden nach dem Erkranken vorgenommen werden.

Hierbei ergibt sich jedoch eine Schwierigkeit. Soll als Beginn der Krankheit schon das erste unbestimmte Unwohlsein angesehen werden, welches in einem Teil der Fälle dem heftigeren Erkranken vorangeht, oder soll der Anfang von diesem letzteren ab gerechnet werden? Meinesteils habe ich in den Fällen, wo das Erkranken nicht plötzlich erfolgt ist, das erste Auftreten verhältnismäßig schwerer Bauchschmerzen oder sonstiger heftigerer Symptome zum Ausgangspunkt für die Berechnung der zwischen dem Erkranken und der Operation verstrichenen Zeit genommen. Es muß aber zugegeben werden, daß die Bestimmung des exakten Zeitpunktes für den Beginn der Krankheit in vielen Fällen mit Schwierigkeiten verknüpft sein und in gewissem Maße von der subjektiven Auffassung abhängig werden kann.

Das Ideal der Frühoperationen wäre natürlich, daß sie alle früh genug kämen, um der Perforation des Wurmfortsatzes vorzubeugen; da es aber Fälle gibt, in denen die ersten deutlichen klinischen Erscheinungen sich mit dem Eintreten der Perforation decken, so ist dieses Ideal nicht in allen Fällen zu erreichen. In derartigen Fällen kann man froh sein, wenn man wenigstens möglichst bald nach erfolgter Perforation mit der Operation kommt. Da nun der pathologische Inhalt des Wurmfortsatzes manchmal dermaßen septischer Natur ist, daß, nachdem er einmal in die Bauchhöhle eingedrungen ist, nicht einmal die früheste Operation mehr imstande ist, eine fortschreitende Peritonitis zu verhüten, so ist wohl nicht zu erwarten, daß mit den Frühoperationen oder selbst mit den allerfrühesten Frühoperationen die Sterblichkeit an Appendicitis in Zukunft gänzlich verschwinden werde; aber so viel dürfte man wohl auf Grund der bereits gewonnenen Erfahrungen erhoffen können, daß in dem Maße, als das Verständnis für den Nutzen der frühzeitigen Operationen bei Appendicitis unter Chirurgen, inneren Medizinern und Patienten allgemein verbreitet wird, die Sterblichkeit an dieser Krankheit sich allmählich auf ein Minimum werde herabdrücken lassen.

36 Stunden nach dem Erkranken habe ich vorhin als obere Grenze für die Frühoperationen angesetzt. Natürlich muß man, wenn eine diffuse Peritonitis vorliegt, auch nach Ablauf dieser Zeit operieren, obwohl freilich die Operation dann nicht mehr als Frühoperation im eigentlichen Sinne bezeichnet werden kann und die Aussichten auf Genesung bedeutend herabgesetzt sind. Wenn aber ein Patient einige Tage nach dem Erkranken an einer schwereren Appendicitis, die jedoch zur Abkapselung gelangt ist, ins Krankenhaus gebracht wird, so sollte man, nach meinem Dafürhalten, am liebsten zunächst abwarten. Wenn dann der entzündliche Tumor und die sonstigen Erscheinungen die Neigung bekunden, zurückzugehen, so wartet man, bis dieses geschehen ist und operiert sodann während des kalten Stadiums. Wenn hingegen der Abszeß zur Zunahme tendiert oder septische Symptome auftreten, so ist es an der Zeit, den Abszeß durch einen Einschnitt zu entleeren.

Die Auffassung, zu der ich in bezug auf frühzeitige Operation bei akuter Appendicitis gelangt bin, möchte ich, der besseren Übersicht halber, nochmals in folgende Punkte zusammenfassen:

Die Frühoperation bei akuter Appendicitis ist ein unschätzbares Mittel, einen schweren Appendicitisanfall abzuschneiden und die Sterblichkeit an dieser Krankheit auf ein Minimum herunter zu bringen.

Nicht bei allen Appendicitisanfällen ist eine frühzeitige Operation indiciert, sondern diese ist nur auf Grund bestimmter Indikationen vorzunehmen.

In den entschieden leichten Fällen, wo kein Symptom geeignet ist, Besorgnis zu erregen, und wo der Verlauf sich als eine gleich nach dem ersten Erkranken beginnende und sodann gleichmäßig fortschreitende Besserung darstellt, ist jede Operation während des Anfalls unnötig.

Frühzeitige Operation ist dagegen in allen schweren Fällen von Appendicitis indiciert, wo die Symptome auf einen drohenden oder bereits erfolgten Durchbruch des infektiösen Wurmfortsatz-Inhalts in die Peritonealhöhle hindeuten.

Unter den schweren Appendicitisfällen, wie sie sich in ihrem Beginne darbieten, lassen sich in klinischer Hinsicht zwei verschiedene Typen unterscheiden.

Der eine von diesen, der „Perforationstypus", ist durch ein plötzliches Erkranken mit gewaltsamen Schmerzen und sonstigen schweren Symptomen charakterisiert.

Diese heftigen Anfangserscheinungen indicieren schon an und für sich eine unmittelbare Operation.

Bei dem zweiten Typus, dem „Gangräntypus", tritt der bösartige Charakter des Anfalls nicht so sehr in der Intensität der Initialerscheinungen, als vielmehr in der nach dem ersten Erkranken eintretenden, fortschreitenden Verschlimmerung hervor; jede gleichmäßig fortschreitende Steigerung der Symptome sollte daher ebenso wie auch jedes Wiederauftreten schwerer Erscheinungen nach der verhältnismäßigen Euphorie, welche auf das erste Erkranken gefolgt ist, gleichfalls als Signal zu frühzeitiger Operation angesehen werden.

Von einzelnen Symptomen, denen eine ernste Bedeutung beizumessen ist und die für sich allein oder im Verein mit anderen Symptomen ein frühzeitiges operatives Eingreifen indicieren können, sind in erster Linie zu nennen: diffuse Spannung der Bauchmuskeln bezw. ausgebreitete Druckempfindlichkeit über dem Bauche; gewaltsame spontane Schmerzen; ein schwer angegriffenes Aussehen; frequenter und weicher Puls; wiederholte Schüttelfröste; Brechanfälle, welche einige Zeit nach dem ersten Erkranken mit erneuter Stärke wiederkehren; totale Verstopfung u. s. w.

Die frühzeitige Operation bei akuter Appendicitis sollte im allgemeinen so bald als möglich nach dem Auftreten solcher Symptome, welche die Operation indizieren, vorgenommen werden und muß, um auch in den zu diffuser Peritonitis neigenden Fällen gute Aussichten zur Rettung des Patienten darzubieten, binnen höchstens 36 Stunden nach dem heftigen Erkranken bezw. nach dem ersten Auftreten verhältnismäßig schwerer Symptome bewerkstelligt werden.

Krankengeschichten

über 28 auf einem frühen Stadium operierte Fälle von akuter Appendicitis.

A) Begrenzte Appendicitis, 8 Fälle, alle geheilt.

1. 1901. J. H., 40jähriger Arzt, aufgenommen am 13. Februar. Pat. hat früher einige Male, zuletzt anfangs Januar d. J., unbestimmte Schmerzen im Bauche verspürt, die jedoch nicht mit Empfindlichkeit in der Ileocöcalgegend verknüpft gewesen sind. Am 12. Februar hatte Pat. nachmittags

ein Gefühl von Spannung und Unbehagen im Bauche; in der darauf folgenden Nacht Übelkeit sowie schwerere Schmerzen im Bauche, jedoch ohne bestimmte Lokalisation. Die Schmerzen nahmen immer mehr zu und ließen sich nicht durch Morhpin betäuben. Am 13. Februar 11 Uhr vormittags betrug die Temperatur in der Achselgrube 36,9° und im Mastdarm 37,3°; Pulsfrequenz 72. Eine deutliche Empfindlichkeit in der rechten Fossa ilaca war nicht zu constatieren; der gesamte Bauch war aber etwas aufgetrieben und gespannt. Es wurde eine Appendicitis vermutet. Um 2 Uhr nachmittags desselben Tages trat plötzlich ein heftiger Schüttelfrost auf, worauf die Temperatur auf 38,9° bezw. 40° stieg; ein paar Brechanfälle.

Status praesens am 13. Februar, $^1/_2$6 Uhr nachmittags. Pat. bietet ein etwas beunruhigtes, congestioniertes Aussehen dar; Puls ziemlich weich, Frequenz 104. Bauch etwas stärker aufgetrieben als am Vormittag; intensive Empfindlichkeit oberhalb des rechten L. inguinale, gleich medianwärts von der Spina il. ant. sup. Seit heute Vormittag sind keine Gase abgegangen.

Operation am 13. Februar abends. Schnitt gleich oberhalb und längs des Lig. inguinale. Beim Eröffnen der Peritonealhöhle fliesst etwa ein halber Esslöffel voll dünnen, weißlichen Eiters heraus. Der Blinddarm ist durch Gase stark aufgetrieben, injiciert. Wurmfortsatz frei, medianwärts vom Cöcum gelegen, bietet lebhafte Injektion und einige Fibrinauflagerungen dar; nahe der Basis ist ein schwärzlicher, brandiger Fleck zu sehen. Der Wurmfortsatz wird an der Basis abgebunden und amputiert; bei Druck auf den amputierten Wurmfortsatz entleert sich durch die brandige Stelle eine mißfarbige Flüssigkeit; nachdem das Organ mit der Schere aufgeschnitten worden ist, stellt sich heraus, daß die gesamte Schleimhaut brandig, der Brand jedoch nur an der vorhin erwähnten Stelle in der Nähe der Basis durch die ganze Dicke der Wandung gedrungen ist. Ein Jodoformgazetampon wird eingeführt und sodann die Wunde größtenteils zugenäht. — Am 14. Februar: Nacht ziemlich ruhig, jedoch ein paar Brechanfälle. Gase sind abgegangen. Temperatur morgens 36,1° in der Achselgrube, Pulsfrequenz 72. Aussehen besser als gestern. Bauch weicher. Am Abend Übelkeit und einmal Erbrechen; von Zeit zu Zeit Kolikschmerzen; Temperatur 37,6° bezw. 38,1°; Pulsfrequenz 84. — Am 15. Februar: Kein Fieber; Abgang von Flatus; Bauch weich. Urticaria am ganzen Leibe. — Am 16. Februar: Zustand in jeder Hinsicht befriedigend. Die Reconvalescenz schreitet von nun an gleichmäßig fort; am 8. März werden an der Wunde, die sich jetzt, nach reichlicher Eiterung, gereinigt hat, Sekundärsuturen angelegt. Am 15. März wird Pat. als geheilt entlassen.

2. 1901. H. V., 21jähriges Dienstmädchen, aufgenommen am 20. März. In der Nacht auf 20. März erkrankt Pat. unter heftigen diffusen Leibschmerzen. Am Morgen Erbrechen und Fieber.

Status praesens am 20. März nachmittags: Angegriffenes Aussehen; Temperatur 39,1° bezw. 39,7°; Pulsfrequenz 116. Bauch nicht aufgetrieben. Starke Druckempfindlichkeit und Spannung über der rechten Fossa iliaca.

Operation am 20. März nachmittags. Schnitt am rechten lateralen Rectusrande. Zwischen den Därmen eine geringe Menge serös-eitriger

Flüssigkeit. Der Wurmfortsatz wird amputiert. Mikuliczscher Tampon. Im Wurmfortsatz wird etwa an der Mitte eine unerhebliche Verengerung des Lumens angetroffen; Schleimhaut injiciert; an einer Stelle, nahe der Basis, findet sich eine kleine Geschwürsbildung. Während der ersten Tage nach der Operation Brechanfälle und höchst mitgenommener Allgemeinzustand. Sodann guter Verlauf. Pat. wird am 13. Mai als geheilt entlassen.

3. 1901. E. K., 27jähriger Cand. med., aufgenommen am 12. Juli. Pat. ist seit 8 Jahren von Zeit zu Zeit von plötzlich auftretenden Schmerzen in der linken Bauchhälfte belästigt worden, welche Schmerzen jedoch gewöhnlich schon nach einigen Stunden wieder aufgehört haben. Im Juli 1900 ein überaus heftiger Anfall von derartigen Schmerzen, begleitet von Erbrechen und Durchfall. Ende April 1901 ein neuer heftiger Schmerzanfall, diesmal verbunden mit ausgeprägter Empfindlichkeit über der rechten Fossa iliaca nebst Erbrechen und Verstopfung; nach zweitägiger Behandlung mit Eisbeutel und Opium sowie darauffolgender Darmausspülung gingen jedoch sämtliche Symptome wieder zurück. — Am 11. Juli abends stellten sich von neuem in dem rechten, unteren Abschnitt des Bauches heftige Schmerzen ein, welche teils nach unten, gegen den Hoden zu, teils nach oben, nach dem Epigastrium hin, ausstrahlten; dazu Erbrechen und Singultus; Temperatur um 12 Uhr nachts $37{,}6^0$ bezw. $38{,}4^0$; Pulsfrequenz 78. — Ich habe den Pat. am 12. Juli morgens gesehen. Die Schmerzen hatten während der späteren Hälfte der Nacht nach Morphineinspritzung etwas nachgelassen, begannen aber am Morgen wiederzukehren. Deutliche Empfindlichkeit über dem Mc Burneyschen Punkte. Aussehen etwas unruhig und angegriffen. Pulsfrequenz jedoch nur 78 und Temperatur etwa 38^0. Abends ausgesprochene Verschlimmerung.

Status praesens am 12. Juli abends: Schmerzen ziemlich schwer. Puls etwas frequenter und weicher als am Vormittag. Leichter Icterus. Intensive Empfindlichkeit über der rechten Fossa iliaca; jedoch keine diffuse Empfindlichkeit, auch kein Meteorismus.

Operation am 12. Juli, 9 Uhr abends. Schnitt am rechten lateralen Rectusrande. Kein Exsudat in der Bauchhöhle. Wurmfortsatz injiciert, erstreckt sich, von allen Adhäsionen umgeben, nach oben und lateralwärts; derselbe wird gelöst und amputiert. Ein schmaler Jodoformgazedocht wird eingeführt, die Wunde aber im übrigen durch Suturen geschlossen. Das Lumen des Wurmfortsatzes von einer mißfarbigen, übelriechenden Flüssigkeit gefüllt; die gesamte Schleimhaut ist brandig. — Verlauf ungestört; kein Fieber, niedrige Pulsfrequenz, vollständiges Wohlbefinden. Am 17. Juli wird der Tampon weggelassen, und Sekundärsuturen werden angelegt. Am 30. Juli wird Pat. als geheilt entlassen.

4. 1901. J. S., 22jähriges Dienstmädchen, aufgenommen am 2. September. Seit Beginn dieses Jahres 8 verschiedene Anfälle von Appendicitis. Der letzte von diesen hat erst vor ein paar Tagen aufgehört. Pat. sucht jetzt die Klinik auf, um sich einer Radikaloperation zu unterziehen. Bei der Aufnahme war der Allgemeinzustand gut. Bei Betastung des Bauches wurde in der Ileocöcalgegend eine kleine empfindliche Resistenz

konstatiert. Am 4. September stellten sich indessen morgens schwere Leibschmerzen nebst Fieber ein.

Status praesens am 4. September nachmittags: Schwer angegriffenes Aussehen. Temperatur 38,8° bezw. 39,8. Pulsfrequenz 120. Starke Empfindlichkeit und Muskelspannung über der rechten Bauchhälfte.

Operation am 4. September nachmittags: Schnitt am rechten Rectusrande. Ödem der tieferen Schichten der Bauchwand. Der von Adhäsionen umgebene Wurmfortsatz wird gelöst und amputiert; er ist etwa an der Mitte perforiert. Im Lumen, nahe der Spitze, ein paar Kotsteine. Das Lumen ist an der Basis obliteriert. Schleimhaut injiciert, mit kleinen Hämorrhagien voll besät. In der Ileocöcalgegend serös-eitriges Exsudat. Ein grosser Tampon wird eingeführt. Verlauf nach der Operation ungestört. Am 4. Oktober wird Pat. als geheilt entlassen.

5. 1901. G. W., 27jähriger Cand. med., aufgenommen am 4. November. Im Januar 1900 ein schwerer Anfall von Appendicitis; im Frühjahr und Sommer desselben Jahres drei leichtere Anfälle; danach gesund bis zum 3. November. Am Morgen dieses Tages erwachte Pat. mit leichten Schmerzen im Bauche. Er legte sich etwa mittags wieder zu Bett, nahm etwas Opium und legte einen Eisbeutel auf den Bauch. Temperatur nicht erhöht. Abends stellte sich Druckempfindlichkeit über der rechten Fossa iliaca ein. Am folgenden Morgen um 3 Uhr wurde Pat. von heftigem Schüttelfrost sowie Erbrechen befallen. Die Temperatur stieg auf 39° und die Pulsfrequenz betrug 130. Gleichzeitig nahm die Empfindlichkeit über der rechten Fossa iliaca an Intensität und Ausbreitung zu.

Status praesens am 4. November morgens: Angegriffenes Aussehen. Temperatur 37,6° bezw. 38,2°. Pulsfrequenz 120. Bauch etwas aufgetrieben. Starke Empfindlichkeit und Muskelspannung über der ganzen rechten Fossa iliaca.

Operation am 4. November, 9 Uhr vormittags: Schnitt am rechten Rectusrande. Beim Eröffnen der Bauchhöhle quillt serös-eitrige Flüssigkeit hervor. Cöcum und anschliessende Strecke des Dünndarms injiciert. Beim Aufheben des Blinddarms strömt eine etwas grössere Menge teils serös-eiteriger, teils rein eitriger Flüssigkeit heraus. Der Wurmfortsatz ist mittelst leichter Adhäsionen ans Cöcum und ans grosse Netz angeheftet. An der Mitte des Wurmfortsatzes ein mißfarbiger Fleck, in dessen Mitte eine Perforationsöffnung zu sehen ist. Nach Amputation des Wurmfortsatzes wird ein grosser Tampon eingeführt. Die Schleimhaut des Wurmfortsatzes in grosser Ausdehnung brandig; der Inhalt eitrig-blutig, mißfarbig; an der Mitte ein durch die ganze Dicke der Wandung gehender brandiger Fleck mit einer kleinen Perforationsöffnung. — Heilungsverlauf ungestört. Am 18. November werden an der Wunde Sekundärsuturen angelegt. Am 1. Dezember wird Pat. als geheilt entlassen.

6. 1901. E. L., 12jähriges Schulmädchen, aufgenommen am 11. Februar. Am 9. Februar abends Bauchgrimmen, welches die Nacht über fortdauert. Am folgenden Tage leichte Temperatursteigerung; begrenzte Empfindlichkeit über der rechten Fossa iliaca. Am 11. Februar vormittags fühlte sich Pat. besser, allein etwa um 4 Uhr nachmittags wurde sie von einem heftigen Schüttelfrost und schweren Schmerzen befallen.

Status praesens am 11. Februar abends: Angegriffenes Aussehen. Temperatur 38,2° bezw. 39,2°; Pulsfrequenz 104. Bauch nicht aufgetrieben, Muskelspannung und intensive Empfindlichkeit über der rechten Fossa iliaca.

Operation am 11. Februar um 9 Uhr abends: Schnitt am rechten Rectusrande. Der Wurmfortsatz erstreckt sich am hinteren lateralen Umfang des Blinddarms nach oben hin. Beim Hervorholen reißt er durch und entleert mißfarbigen Eiter, der sofort aufgetrocknet wird. Nach Amputation des Wurmfortsatzes wird gegen das Cöcum zu ein Tampon eingeführt. Der Wurmfortsatz ist in seinem freien Endabschnitt brandig: sein Lumen ist an der Grenze gegen den brandigen Teil stark verengt. — Heilungsverlauf gut. Pat. wird am 9. März als geheilt entlassen.

7. 1904. C. B., 23jähriger Student, aufgenommen am 3. März. Vor 10 Jahren ein leichter Anfall von Appendicitis. Am 2. März, etwa 9 Uhr abends, fühlte Pat. schwere Schmerzen im Bauche nebst Schüttelfrost. Er legte sich ins Bett und schlief ein, erwachte aber einige Stunden später mit noch schwereren Schmerzen. Erhielt Opium, welches aber erbrochen wurde. Etwas später erhielt er subkutan Morphin und schlief ein. Am 3. März morgens waren die Schmerzen gelinder. Bauch weich und nicht in besonders hohem Maße empfindlich. Temperatur 37,5°. Etwa um 1 Uhr nachmittags wurde Pat. von einem heftigen Schüttelfrost befallen, worauf die Temperatur auf 39,5° bezw. 39,9° stieg. Starke Empfindlichkeit über der rechten Fossa iliaca.

Status praesens am 3. März nachmittags: Angegriffenes Aussehen: leichter Icterus. Temperatur 39° bezw. 39,7°; Leukocytenzahl 22,000; Pulsfrequenz 112. Bauch etwas aufgetrieben. Muskelspannung über der rechten Bauchhälfte, starke Empfindlichkeit über der rechten Fossa iliaca.

Operation am 3. März, 7 Uhr nachmittags: Schnitt am rechten Rectusrande. Es entleert sich eine geringere Menge eitriger Flüssigkeit. Der gerade nach abwärts sich erstreckende, lange und dicke, gleichsam erigierte Wurmfortsatz wird amputiert. Die Schleimhaut seines basalen Abschnittes ist geschwollen und hämorrhagisch; der Endabschnitt mit einer bräunlichen, übelriechenden Flüssigkeit prall gefüllt; die Schleimhaut und zum Teil auch die tieferen Schichten der Wandung sind hier brandig. An der Grenze zwischen dem ausgedehnten Spitzenteil und dem basalen Abschnitt liegt ein bohnengroßer Kotstein. Ein Mikuliczscher Tampon wird eingeführt. Heilungsverlauf gut bis zum 31. März. An diesem Tage traten mit großer Heftigkeit Erscheinungen eines Lungeninfarktes auf. Daraufhin 8 Tage lang Fieber. Am 13. Mai als geheilt entlassen.

8. E. E., 23jähriger Handlungsgehilfe, aufgenommen am 29. März. Im Laufe des letzten Jahres hat Pat. 3 Anfälle von Appendicitis gehabt, den letzten etwa vor 3 Wochen. Am 29. März etwa um 10 Uhr vormittags empfand Pat. plötzlich schweres Brennen im Bauche sowie Übelkeit. Um 3 Uhr nachmittags ein heftiger Schüttelfrost nebst schwereren Schmerzen im Bauche. Eine Stunde später Erbrechen.

Status praesens am 29. März nachmittags: Erhitztes, unruhiges Aussehen; reichliches Schwitzen. Temperatur 39,1° bezw. 40,1°; Pulsfre-

quenz 104. Bauch nicht aufgetrieben. Empfindlichkeit oberhalb der Schambeinfuge, nicht aber über den Seitenteilen des Bauches.

Operation am 29. März um 9 Uhr abends: Schnitt am rechten Rectusrande. Der Wurmfortsatz erstreckt sich nach unten und medianwärts. Im kleinen Becken serös-eitrige Flüssigkeit in spärlicher Menge. Nach Amputation des Wurmfortsatzes wird ein Mikuliczscher Tampon in das kleine Becken eingeführt. Wurmfortsatz an der Spitze kolbenförmig angeschwollen, aber nicht perforiert; der periphere Teil mit eitriger Flüssigkeit prall gefüllt. Keine Perforation. Verlauf gut. Am 30. April wird Pat. als geheilt entlassen.

B) Beginnende diffuse Peritonitis, 20 Fälle, davon 16 geheilt.

9. 1901. J. T., 25jähriger Schuhmacher, aufgenommen am 18. Januar. Im Mai 1900 während 3 Tagen Übelsein mit Schmerzen in der rechten Fossa iliaca und Erbrechen. Am 17. Januar 1901 abends anhaltender Schmerz im rechten unteren Teil des Bauches; am folgenden Morgen Erbrechen. Als Pat. am Vormittag desselben Tages die chirurgische Poliklinik besuchte, wurde eine begrenzte Empfindlichkeit über dem Mc Burneyschen Punkte constatiert; keine Spannung der Bauchwand; auch keine Auftreibung des Bauches. Temperatur normal; Pulsfrequenz 70. Der Sicherheit halber wird Pat. dennoch ins Krankenhaus aufgenommen. Zustand abends im wesentlichen der gleiche wie vorher an demselben Tage. Am folgendem Tage, dem 19., erwachte Pat. um 3 Uhr morgens mit schweren Schmerzen im Bauche und Erbrechen.

Status praesens am 19. Januar, morgens: Stark mitgenommener Allgemeinzustand. Temperatur 37,8° bezw. 38,5°; Pulsfrequenz 128. Bauch etwas aufgetrieben, Leberdämpfung verkleinert. Empfindlichkeit und Muskelspannung über dem ganzen Bauche, am stärksten ausgeprägt jedoch über der rechten Fossa iliaca.

Operation am 19. Januar 12 Uhr mittags: Schnitt am lateralen Rande des rechten Musc. rectus. Beim Eröffnen der Peritonealhöhle fließt dünnflüssiger, graubrauner, ziemlich geruchloser Eiter heraus. Das kleine Becken ist mit ebensolchem sowie auch dickerem weißlichen Eiter gefüllt. Der Wurmfortsatz ist ins kleine Becken hinabgezogen und dort durch alte Adhäsionen fixiert. Die am nächsten liegenden Dünndarmschlingen sind stark injiciert und stellenweise mit Fibrinauflagerungen bedeckt. Entfernter liegende Darmschlingen in geringerem Maße injiciert. Der Wurmfortsatz wird amputiert. Er ist etwa 10 cm lang und kleinfingerdick, seine Außenfläche rauh und injiciert. An seiner Mitte findet sich eine Perforationsöffnung. Schleimhaut injiciert, in der Umgebung der Perforationsöffnung brandig. Behufs Drainage des kleinen Beckens wird eine parasacrale Gegenöffnung angelegt und durch diese ein Drain eingeführt. Sodann Ausspülung der Bauchhöhle, ein Tampon nach Mukulicz wird ins kleine Becken eingeführt. — Nach der Operation ist Pat. mitgenommen; anhaltendes Erbrechen. Wird mit Kampher und Äther sowie täglichen Kochsalzinfusionen stimuliert. Am 27. Januar eine ausgiebige Stuhlentleerung. Am 29. Januar Thrombose der linken Vena femoralis. — Der Allgemeinzustand bessert sich allmählich, allein am 22. Februar treten deutliche Symptome eines Darmverschlusses auf. Am selben Tage Laparotomia et deliberatio

intestini. Enterostomia. Nach Lösung von Adhäsionen wird die Darmpassage frei. An einer aufgeblähten Darmschlinge wird eine Schrägfistel nach Witzel angelegt. — Weiterer Verlauf gut. Am 1. März wird das Drainrohr aus der Darmfistel weggelassen, worauf letztere sich spontan schließt. Am 1. April wird Pat. als geheilt entlassen.

10. 1901. K. J., 23jähriger Typograph, aufgenommen am 12. März. Pat., der früher an keinen krankhaften Symptomen von Seite des Bauches gelitten hat, erkrankte am 11. März um 1 Uhr nachmittags mit schweren Schmerzen im Epigastrium. Hierfür nahm er Ricinusöl ein, jedoch ohne Resultat. Um 3 Uhr desselben Tages nahmen die Bauchschmerzen zu und waren jetzt in der rechten Fossa iliaca localisiert. Am 12. März morgens 9 Uhr steigerten sich die Schmerzen in der rechten Bauchhälfte noch weiter. Kurz darauf ein Brechanfall. Um 2 Uhr nachmittags Schüttelfrost. Am gleichen Tage Stuhlentleerung sowohl morgens als auch am Abend.

Status praesens am 12. März abends: Angegriffenes Aussehen. Temperatur 39,1° bezw. 39,7°; Pulsfrequenz 112. Bauch etwas aufgetrieben. Bauchmuskeln gespannt. Druckempfindlichkeit über der ganzen rechten und in geringerem Maße auch über der linken Fossa iliaca.

Operation am 12. März um $^1/_2$12 Uhr nachts. Schnitt am rechten Rectusrande. Beim Eröffnen der Bauchhöhle fließt etwa ein Eßlöffel Eiter heraus. Dünndärme frei, injiciert. Auch im kleinen Becken eitrige Flüssigkeit. Der Wurmfortsatz erstreckt sich vom Blinddarm aus gerade nach abwärts und ist durch alte Adhäsionen fixiert. Er wird amputiert und ein Mikuliczscher Tampon ins kleine Becken eingeführt. Der Wurmfortsatz ist ca. 7 cm lang, seine distale Hälfte ist etwas ausgedehnt, mißfarbig und mit eitrigen Auflagerungen bedeckt; an seiner Mitte eine hochgradige Strictur. Schleimhaut der distalen Hälfte vollständig gangränös. Keine Perforation, aber Wandung an einer Stelle papierdünn. Nach der Operation rasche Besserung. Heilungsverlauf ungestört. Pat. wird am 17. April als geheilt entlassen.

11. 1901. E. T., 41 jähriges Fräulein, aufgenommen am 15. August. Seit mehreren Jahren wiederholte unerheblichere Anfälle von Bauchschmerzen. Erkrankte am 9. August mit schweren Schmerzen, Erbrechen und Fieber. Bei der Aufnahme waren Symptome einer recht ausgebreiteten Peritonitis vorhanden. Diese Symptome ließen unter Behandlung mit Bettruhe und Diät, Eisbeutel und Opium allmählich nach. Am 25. August Thrombose der rechten Vena femoralis. Die Bauchsymptome waren, bis auf eine kleine empfindliche Resistenz in der Ileocöcalgegend, verschwunden, als Pat. am 21. September morgens nach einem Klystier plötzlich unter schweren Leibschmerzen erkrankte. Später an demselben Tage Fieber und Erbrechen.

Status praesens am 21. September abends: Unruhiges und angegriffenes Aussehen. Temperatur 39,6° bezw. 39,8°; Pulsfrequenz 112. Hyperleukocytose. Bauch nicht aufgetrieben, Bauchdecken etwas gespannt. Empfindlichkeit über dem ganzen unteren Teil des Bauches.

Operation am 21. September, 10 Uhr abends: Schnitt am rechten Rectusrande. In der Bauchhöhle serös-eitriges Exsudat; Därme injiciert. Auch im kleinen Becken dünnes Exsudat mit Eiterflocken. Wurmfortsatz nach abwärts und medianwärts gezogen; seine Basis von einem durch Ad-

häsionsbildungen abgekapselten Abszeß umgeben, welcher geborsten ist und seinen Inhalt in die Bauchhöhle ergossen hat. Nach Amputation des Wurmfortsatzes wird am linken Rectusrande eine Gegenöffnung angelegt. Auch in der linken Fossa iliaca Exsudat und injicierte Därme. Durch beide Schnittöffnungen werden Mikuliczsche Tampons eingeführt. Während der nächstfolgenden Tage war Pat. schwer mitgenommen, hat sich aber allmählich erholt.

Am 2. Oktober Thrombose der linken Vena femoralis. Am 7. Oktober Symptome eines Darmverschlusses. An demselben Tage: Laparotomia et deliberatio intestini. Verwachsungen zwischen den Därmen werden gelöst, worauf die Darmpassage frei wird. Während voller Reconvalescenz am 1. November von neuem Symptome des Darmverschlusses. An demselben Tage: Laparotomia et deliberatio intestini. Von nun an ungestörte Reconvalescenz. Pat. wird am 14. Dezember als geheilt entlassen.

12. 1901. B. W., 11 jähriger Sohn eines Arztes, aufgenommen am 15. Dezember. Pat., welcher bisher gesund gewesen war, empfand am Abend des 14. Dezember leichtes Unwohlsein mit Bauchschmerzen. Am nächsten Morgen war der Zustand nahezu unverändert, aber um 12 Uhr mittags wurde Pat. plötzlich von schweren Bauchschmerzen nebst Erbrechen und Fiebergefühl befallen.

Status praesens am 15. Dezember nachmittags: Angegriffenes, unruhiges Aussehen. Temperatur in der Achselhöhle 39,7°; Pulsfrequenz 130. Hyperleukocytose. Bauch eingezogen, Bauchmuskeln stark gespannt. Intensive Empfindlichkeit über der rechten und mäßigere auch über der linken Fossa iliaca.

Operation am 15. Dezember, 7 Uhr nachmittags: Schnitt am rechten Rectusrande. In der Bauchhöhle große Menge serös-eitriger Flüssigkeit. Cöcum und sichtbare Darmschlingen injiciert. Wurmfortsatz medial vom Cöcum gelegen; sein distaler Teil etwas angeschwollen.' An der Spitze eine kleine Perforationsöffnung. Nach Amputation des Wurmfortsatzes werden im kleinen Becken und in der linken Bauchhälfte große Mengen serös-eitrigen Exsudates entdeckt. Neuer Schnitt am linken Rectusrande. Von jeder der beiden Wunden her wird ein Mikuliczscher Tampon ins kleine Becken eingeführt. Nahe der Spitze des Wurmfortsatzes findet sich eine Verengung des Lumens; distal von dieser Verengung an der Schleimhaut eine kleine Geschwürsbildung, welche perforiert ist.

Verlauf nach der Operation außerordentlich gut; schon am folgenden Tagen ist die Temperatur normal und die Pulsfrequenz niedrig. Am 31. Dezember werden Sekundärnähte der Wunden angelegt. Am 11. Januar wird Pat. als geheilt entlassen.

13. 1902. E. H., 19 jähriges Fräulein, aufgenommen am 4. Februar. Pat. hat seit mehreren Jahren hin und wieder an rasch auftretenden, aber auch wieder rasch vorübergehenden Schmerzen in der rechten Bauchhälfte gelitten. Am 3. Februar abends erkrankte sie mit brennenden Schmerzen im Bauche, Erbrechen und Fiebergefühl. Am 4. Februar nahmen die Schmerzen zu, zugleich verschlimmerte sich auch im übrigen der Zustand.

Status praesens am 4. Februar abends: Angegriffenes Aussehen.

Temperatur 37,5° bezw. 38,2°; Pulsfrequenz 92. Bauch etwas aufgetrieben, Bauchdecken gespannt. Intensive Empfindlichkeit über der rechten und gelindere, aber deutliche Empfindlichkeit auch über der linken Fossa iliaca.

Operation am 4. Februar abends: Schnitt am rechten Rectusrande. Die tieferen Schichten der Bauchwand ödematös. Aus der Bauchhöhle entleert sich dünner grauer Eiter. Därme aufgetrieben, injiciert. Der von Adhäsionen umgebene Wurmfortsatz wird amputiert. Im kleinen Becken große Mengen dünnen Eiters. Mikuliczscher Tampon gegen das kleine Becken zu. Wurmfortsatz 6 cm lang, nahezu vollständig brandig; in seinem Innern mißfarbige, stinkende Massen. Nach der Operation fortwährend wiederholte Brechanfälle. Allgemeinzustand schlecht. Tod am 9. Februar. Die Sektion ergiebt diffuse eitrige Peritonitis und Anzeichen allgemeiner Sepsis.

14. 1902. A. N., 18 jährige Fabrikarbeiterin, aufgenommen am 9. März. Pat. wurde am 4. März in die medizinische Klinik aufgenommen, wo sie wegen Appendicitis behandelt wurde. Am 9. März wurde sie, nach einem Klystier, von schweren Bauchschmerzen befallen und an demselben Tage ins chirurgische Krankenhaus übergeführt. Bei der Aufnahme in die letztere Anstalt wurde eine empfindliche Resistenz in der rechten Fossa iliaca constatiert; Bauch im übrigen weich und schmerzlos. Temperatur nur am ersten Tage unerheblich gesteigert. Pat. wird mit Bettruhe, Diät und Eisbeutel behandelt. Temperatur bis zum 20. März normal; an diesem Tage tritt gelindes Fieber auf. Die Empfindlichkeit über der rechten Fossa iliaca besteht fort. Am 27. März nachmittags begann Pat. plötzlich schwere Schmerzen im Bauche zu fühlen.

Status praesens am 27. März abends: Angegriffenes Aussehen. Temperatur 39,2° bezw. 39,8°; Pulsfrequenz 120. Empfindlichkeit und Muskelspannung über dem ganzen unteren Teil des Bauches.

Operation am 27. März abends: Schnitt am rechten Rectusrande. In der rechten Fossa iliaca freie serös-eitrige Flüssigkeit. Därme injiciert. Wurmfortsatz mit seinem distalen Teil an der vorderen Bauchwand fixiert, von einer Bauchfellfalte teilweise umschlossen. Bei seiner Lösung quillt dicker, geruchloser Eiter hervor. Im kleinen Becken und in der linken Bauchhälfte trübe Flüssigkeit. Neuer Schnitt am linken Rectusrande. Von jeder der beiden Wunden her wird ein Mikuliczscher Tampon gegen das kleine Becken zu eingeführt. Wurmfortsatz lang und schmal, gegen die Spitze hin etwas angeschwollen. Schleimhaut gangränös. — Verlauf gut. Am 20. Mai wird Pat. als geheilt entlassen.

15. 1902. B. Z., 6 jähriger Knabe, aufgenommen am 15. März. Am 14. März nachmittags begann Pat. über Schmerzen im Bauche zu klagen. Während der Nacht nahmen die Schmerzen in bedeutendem Maße zu. Am nächsten Morgen, 15. März, Erbrechen. Im Laufe des Tages nahmen die Schmerzen immer mehr zu. Nachmittags von neuem Erbrechen und ein heftiger Schüttelfrost.

Status praesens am 15. März abends: Angegriffenes und unruhiges Aussehen. Bauch etwas aufgetrieben, Bauchdecken gespannt; intensive Empfindlichkeit über dem ganzen unteren Teil des Bauches, am stärksten

ausgeprägt über der rechten Fossa iliaca. Temperatur in der Achselgrube 39,2°; Pulsfrequenz 140.

Operation am 15. März um 8 Uhr abends: Schnitt am rechten lateralen Rectusrande. Aus der Bauchhöhle entleert sich dünner, graugelber, stinkender Eiter. Der zum Teil von einer Netzpartie umgebene, in seinem distalen Teil durchweg brandige Wurmfortsatz wird amputiert. Im kleinen Becken eine große Menge gelblichen Eiters. Ein Mikuliczscher Tampon wird in das kleine Becken, ein zweiter Tampon in die linke Fossa iliaca ein dritter in den oberen Abschnitt der Bauchhöhle eingeführt. — Befinden des Pat. während der ersten Tage nach der Operation durchaus befriedigend, aber am 20. März beginnt Pat. über kneifende Bauchschmerzen zu klagen; zu gleicher Zeit wird er blass und mitgenommen. Der Bauch fühlt sich weich und schmerzlos an. Nach Klystier Abgang dunkel gefärbter Kotmassen. Am Morgen des 23. März plötzlicher Collaps und Erbrechen großer Mengen frischen Blutes. Tod am 25. März unter Erscheinungen zunehmender Anämie und Schwäche. — Bei der Sektion zeigten sich der Magen und der gesamte Darmkanal mit Blut gefüllt, ohne daß an der Schleimhaut eine Ulceration zu entdecken war. Die Peritonitis schien in Heilung begriffen zu sein.

16. 1902. A. R., 26 jähriger Schutzmann, aufgenommen am 9. Mai. Am 8. Mai, etwa zur Mittagszeit, erkrankte Pat. plötzlich mit Schmerzen in der Umgebung des Nabels. Gegen Abend localisierten sich die Schmerzen in die rechte Fossa iliaca. Die Schmerzen dauerten die Nacht und den nächsten Morgen fort; zur letzteren Zeit trat auch Aufstoßen hinzu.

Status praesens am 9. Mai vormittags: Angegriffenes Aussehen; Temperatur 37,5° bezw. 38,5°; Pulsfrequenz 96. Bauch etwas aufgetrieben, Bauchwand stark gespannt. Empfindlichkeit über dem ganzen unteren Abschnitt des Bauches, namentlich über der rechten Fossa iliaca.

Operation am 9. Mai vormittags: Schnitt am rechten lateralen Rectusrande. In der rechten Fossa iliaca werden aufgeblähte, injicierte Därme angetroffen. Spärliches freies serös-eitriges Exsudat in der rechten Bauchhälfte und auch im kleinen Becken. Wurmfortsatz an der Spitze perforiert. Während der ersten Tage nach der Operation zunehmender Meteorismus, Singultus. Am 12. Mai Enterostomia. Durch die alte Wunde wird eine geblähte Darmschlinge hervorgeholt und an ihr eine Darmfistel angelegt. Während der folgenden Tage gehen durch die Fistel große Menge Gas und dünnflüssiger Kotmassen ab, allein die Pulsfrequenz bleibt sehr hoch und Pat. ist ein wenig unklar (septische Fröhlichkeit). Tod am 17. Mai. — Die Sektion ergibt diffuse septische Peritonitis ohne nennenswertes Exsudat.

17. 1902. A. L., 28jähriger Arbeiter, aufgenommen am 6. Oktober. Seit etwa einem Jahr hat Pat. an häufig sich einstellenden, kurzdauernden Anfällen von Bauchschmerzen gelitten. Am 5. Oktober abends hat Pat. nach Genuß spirituöser Getränke erbrochen. Am folgenden Morgen fühlte sich Pat. etwas frostig und verspürte einige Mal einen gewissen Stuhldrang. Um 4 Uhr nachmittags wurde er plötzlich von gewaltsamen Bauchschmerzen befallen, welche anfangs diffus verbreitet waren, später aber sich in die rechte Fossa iliaca localisierten, woselbst auch Empfindlichkeit sich be-

merkbar machte. Pat. kehrte von der Arbeit nach Hause zurück und begab sich von hier mit einer Droschke zu einem privaten Arzte, bei dem er — etwa um 5 Uhr — sich übergeben mußte. Bei seiner kurz darauf erfolgten Ankunft in dem chirurgische Krankenhaus wurde Pat. von einem Schüttelfrost befallen.

Status praesens am 6. Oktober nachmittags: Mitgenommenes Aussehen; Temperatur 38,3° bezw. 39,4°; Pulsfrequenz ca. 130. Bauch etwas aufgetrieben, Leberdämpfung erheblich verkleinert. Starke Muskelspannung und intensive Empfindlichkeit über dem ganzen rechten unteren Quadranten des Bauches.

Operation am 6. Oktober nachmittags: Schnitt am rechten lateralen Rectusrande. Aus der Bauchhöhle quillt reichlich serös-eitrige, geruchlose Flüssigkeit hervor. Därme aufgebläht und mäßig injiciert. Der Wurmfortsatz, dessen Lumen nahe der Basis obliteriert ist, und der eine eitrige Flüssigkeit enthält und an der Mitte eine Perforationsöffnung zeigt, wird amputiert. Im kleinen Becken reichliche Menge serös-eitriger Flüssigkeit. Ein Mikuliczscher Tampon wird in das kleine Becken eingeführt. — Verlauf nach der Operation ausnehmend günstig. Am 9. November sind Temperatur und Pulsfrequenz auf das normale Maß zurückgesunken. Kein Erbrechen noch Schmerzen. Am 10. November wird Pat. als geheilt entlassen.

18. 1902. G. M., 20 jähriger Student, aufgenommen am 18. Oktober. Seit 3—4 Jahren hat Pat. häufig geringfügigere Anfälle von Leibschmerzen, Übelkeit und allgemeinem Unwohlsein gehabt, welche Anfälle jedoch schon binnen ein paar Tagen vorübergegangen sind. Am 17. Oktober fühlte sich Pat. unwohl, blieb aber doch den ganzen Tag auf. Am folgenden Morgen, 18. Oktober morgens 2 Uhr, erwachte er mit heftigen Schmerzen im Bauche nebst Erbrechen.

Status praesens am 18. Oktober morgens: Erhitztes, unruhiges Aussehen; Temperatur 37,8° bezw. 38,5°; Pulsfrequenz 104. Bauch nicht aufgetrieben, etwas gespannt, namentlich über der rechten Fossa iliaca. Hier intensive Empfindlichkeit und weniger ausgeprägte Empfindlichkeit auch über dem linken unteren Abschnitt des Bauches.

Operation am 18. Oktober um 11 Uhr vormittags: Schnitt am rechten Rectusrande. In der Bauchhöhle freie serös-eitrige Flüssigkeit. Därme etwas aufgetrieben und injiciert. Wurmfortsatz frei, nahe der Spitze perforiert. Im kleinen Becken eitrige Flüssigkeit. Ein Mikuliczscher Tampon wird ins kleine Becken eingeführt. Nahe der Spitze des Wurmfortsatzes eine Obliteration, in dem abgeschlossenen, etwas ausgedehnten distalen Abschnitt eine Perforation. — Nach der Operation Brechanfälle, die immer stürmischer werden, zugleich zunehmender Meteorismus. Am 23. Oktober daher: Enterostomia. Durch die alte Bauchwunde wird eine aufgeblähte Darmschlinge hervorgeholt und an dieser eine Darmfistel nach Witzel angelegt. Nur unerhebliche Mengen Darminhalt gehen ab. Der Zustand verschlimmert sich; Kotbrechen. Am 24. Oktober daher von neuem: Enterostomia. Schnitt links vom Nabel über einer geblähten Darmschlinge. Diese wird eröffnet und an ihr eine Darmfistel nach der gleichen Art wie am Tage vorher angelegt. Reichliche Entleerung von Darminhalt. Am 28. hat das Erbrechen nachgelassen und der Bauch sich einzuziehen begonnen.

Die ganze Zeit täglich Kochsalseingießungen. Zustand gut bis zum 31. Oktober, an welchem Tage die Entleerung durch die Fistel aufhört und die Brechanfälle wieder mit großer Heftigkeit einsetzen. An demselben Tage wieder Enterostomie. Schnitt in der Medianlinie oberhalb des Nabels. Darmschlingen stark aufgetrieben. An einer solchen Schlinge wird eine Darmfistel angelegt. Reichliche Entleerung durch die Fistel. Das Erbrechen hört auf; allein Pat. beginnt aus allen seinen Wunden zu bluten; auch aus dem Munde Blutungen. Diese dauern trotz aller Hemmungsversuche fort. Tod am 6. November. — Bei der Sektion zeigen sich die Därme etwas injiciert, leicht aneinander klebend, stellenweise adhärent. Kein freies Exsudat.

19. 1902. H. L., 26jähriges Dienstmädchen, aufgenommen am 30. Oktober. Am 29. Oktober nachmittags begann Pat., nachdem sie schwere Möbel gehoben hatte, Schmerzen im unteren Abschnitt des Bauches zu fühlen. Diese nahmen abends zu, so daß Pat. etwa um 8 Uhr sich ins Bett legen mußte. An demselben Abend ein starker Schüttelfrost und Übelkeit. Am nächsten Tage immer noch Schmerzen, die in der linken Bauchhälfte am stärksten ausgeprägt sind. Seit dem Erkranken totale Verstopfung.

Status praesens am 30. Oktober nachmittags: Schwer mitgenommenes Aussehen, graublasse Gesichtsfarbe. Temperatur 39,3° bezw. 39,7°; Pulsfrequenz 100. Leukocytenzahl 27000. Unterer Teil des Bauches leicht aufgetrieben, Bauchmuskeln gespannt. Diffuse Empfindlichkeit über dem Bauche, am stärksten ausgeprägt über dem unteren Abschnitt. Leberdämpfung etwas verkleinert.

Operation am 30. Oktober abends: Schnitt am rechten Rectusrande. Därme injiciert, stellenweise mit Fibrin belegt; spärliches freies Exsudat. Wurmfortsatz frei, ziemlich lang, sein distaler Abschnitt etwas verdickt. Schleimhaut geschwollen, an derselben eine Menge Hämorrhagien. Nach Amputation des Wurmfortsatzes wird ein Mikuliczscher Tampon eingeführt. — Verlauf gut. Am 6. Dezember wird Pat. als geheilt entlassen.

20. 1903. M. S., 22jähriger Student, aufgenommen am 19. Februar. Früher von Zeit zu Zeit leichte, rasch vorübergehende Anfälle von Schmerzen im Bauche. Am 18. Februar nachmittags begann Pat. leichte brennende Leibschmerzen zu fühlen, welche gegen Abend zunahmen. Während der Nacht war Pat. unruhig und febril und litt an schweren Schmerzen im Bauche. Kein Erbrechen. Totale Verstopfung, obwohl Pat. am Morgen des 19. Februar Abführmittel nahm.

Status praesens am 19. Februar abends: Erhitztes, unruhiges Aussehen. Temperatur 38,3 im Mastdarm; Pulsfrequenz 112. Bauch eingezogen. Muskelspannung über dem ganzen Bauche, rechts am stärksten ausgeprägt. Empfindlichkeit über dem ganzen unteren Teil des Bauches.

Operation am 19. Februar abends 9 Uhr: Schnitt am rechten lateralen Rectusrande. Freies serös-eitriges Exsudat in der Bauchhöhle. Der Wurmfortsatz, welcher an der hinteren lateralen Seite des Blinddarms gelegen und an der Spitze mißfarbig ist, wird amputiert. Im kleinen Becken und in der linken Bauchhälfte ebenfalls serös-eitriges Exsudat. Neuer Schnitt am linken Rectusrande. Durch beide Wunden Mikuliczsche

Tampons. Die Wand des Wurmfortsatzes an der Spitze brandig. — Verlauf zunächst ungestört, am 8. März aber treten Fieber und Stechen in der rechten Seite der Brust auf. Bei der Untersuchung wird ein Erguß in der rechten Pleurahöhle constatiert. Am 15. April wird Pat. als geheilt entlassen.

21. 1903. S. F., 53jährige Frau, aufgenommen am 20. März. Seit etwa 12 Jahren wiederholte leichtere und schwerere Anfälle von Appendicitis. Am 19. März vormittags erkrankte Pat. mit starkem Schüttelfrost, Übelkeit und Schmerzen in der rechten Bauchhälfte. Die Schmerzen nahmen stetig an Intensität zu und der Allgemeinzustand verschlimmerte sich.

Status praesens am 20. März morgens: Angegriffenes, unruhiges Aussehen. Temperatur 37,6° bezw. 38,0°; Pulsfrequenz 96. Bauch etwas aufgetrieben. Empfindlichkeit und Muskelspannung über dem ganzen unteren Teil des Bauches, rechterseits jedoch stärker ausgeprägt.

Operation am 20. März morgens: Schnitt am rechten lateralen Rectusrande. Aus der Bauchhöhle entleert sich dünner, weißlicher, geruchloser Eiter. Der dicke, in alte Adhäsionen eingebettete Wurmfortsatz wird amputiert. Beim Eröffnen desselben zeigt er sich mit eitriger Flüssigkeit gefüllt. Schleimhaut geschwollen und injiciert. Im kleinen Becken und in der linken Bauchhälfte gleichfalls dünner Eiter. Neuer Schnitt am linken Rectusrande. Durch die beiden Wunden wird je ein Mikuliczscher Tampon eingeführt. — Verlauf gut; jedoch eröffnet sich am 22. April durch die rechtsseitige Wunde eine Darmfistel. Am 20. Mai wird Pat. als geheilt entlassen.

22. 1903. E. L., 26jähriges Dienstmädchen, aufgenommen am 11. Juni. Seit längerer Zeit unbestimmte Beschwerden von seite des Bauches. Am 10. Juni, etwa 10 Ubr vormittags, erkrankte Pat. mit heftigen Schmerzen in der rechten Bauchhälfte. Die Schmerzen breiteten sich im Laufe des Tages über den ganzen Bauch aus und nahmen gleichzeitig an Intensität zu. Am 11. Juni morgens Aufstossen.

Status praesens am 11. Juni morgens: Angegriffenes Aussehen. Temperatur 38,3° bezw. 38,9°; Leukocytenzahl 21,000; Pulsfrequenz 120. Bauch etwas aufgetrieben, Bauchdecken gespannt. Bauch überall empfindlich, am stärksten über der rechten Fossa iliaca.

Operation am 11. Juni um 12 Uhr mittags: Schnitt am rechten lateralen Rectusrande. Aus der Bauchhöhle quillt dünner, Fibrinflocken enthaltender, geruchloser Eiter hervor. Wurmfortsatz medianwärts vom Cöcum gelegen, nahe der Basis perforiert, enthält einen kleinen Kotstein. Schleimhaut injiciert. Därme in der Ileocöcalgegend injiciert. Nach Amputation des Wurmfortsatzes wird ein Mikuliczscher Tampon eingeführt. — Verlauf ungestört. Am 25. Juli wird Pat. als geheilt entlassen.

23. 1903. V. K., 28jähriger Feiler, aufgenommen am 1. Januar. Erkrankte am 27. Dezember 1902 plötzlich mit intensiven Bauchschmerzen und wiederholten Brechanfällen sowie Fieber. Wurde mit Eisbeutel und Opium behandelt. Am 29. Dezember war in der rechten Fossa iliaca ein ziemlich grosser, empfindlicher Knoten entstanden. Dieser war auch bei der Aufnahme ins Krankenhaus noch vorhanden. Pat. wurde zunächst mit warmen Umschlägen sowie Diät behandelt. Hierbei verkleinerte sich die

Resistenz, bis sie am 25. Januar verschwunden war. Am 26. Januar wurde die Amputation des Wurmfortsatzes vorgenommen. Dieser adhärierte an dem parietalen Bauchfell und dem nach rechts herübergezerrten Colon sigmoideum. Beim Lösen der Adhäsionen wurde ein erbsengrosser Abszeß eröffnet, dessen Inhalt sorgfältig aufgetrocknet wurde. Der an der Spitze perforierte Wurmfortsatz wurde amputiert und ein Jodoformgazedocht gegen das Cöcum zu eingeführt. Verlauf nach der Operation anfangs ungestört. Am 29. Januar wurde der Jodoformgazedocht entfernt und mit einem neuen ersetzt. Am Abend desselben Tages Gefühl von Vollsein im Bauche. Am 30. Januar 5 Uhr nachmittags schwere Schmerzen im Bauche.

Status praesens am 30. Januar morgens: Angegriffenes Aussehen. Schwere Schmerzen. Bauch eingezogen, mit gespannter Muskulatur, diffus empfindlich. Temperatur 38,5° bezw. 39,5°; Pulsfrequenz 120.

Operation am 30. Januar 11 Uhr vormittags: Die alte Wunde wird eröffnet, jedoch nichts als adhärierende Därme vorgefunden. Neuer Schnitt am linken Rectusrande. Aus der Bauchhöhle entleert sich in reichlicher Menge serös-eitrige Flüssigkeit, welche das kleine Becken und den ganzen unteren Teil der Bauchhöhle erfüllt. Durch jede der beiden Wunden wird ein Mikuliczscher Tampon in das kleine Becken eingeführt. Nach der Operation unmittelbare Besserung. Am 16. März wurde Patient als geheilt entlassen.

24. 1904. M. E., 21jähriges Fräulein, aufgenommen am 3. Februar. Nach einem ein paar Tage dauernden leichteren Unwohlsein erkrankte Pat. am 2. Februar mit Schmerzen in der rechten Bauchhälfte und Erbrechen sowie Fiebergefühl. Abends plötzlich heftige Bauchschmerzen, Erbrechen und Collapserscheinungen.

Status praesens am 2. Februar abends: Schwer angegriffenes Aussehen. Temperatur 37,6° bezw. 38,3°; Pulsfrequenz 120. Bauch leicht aufgetrieben; diffuse Muskelspannung und Empfindlichkeit über dem ganzen Bauche, die letztere am stärksten ausgeprägt über der linken Fossa iliaca.

Operation am 3. Februar 2 Uhr vormittags. Schnitt am rechten lateralen Rectusrande. Därme aufgetrieben und injiciert; reichliches serös-eitriges Exsudat. Wurmfortsatz gegen das kleine Becken hinabgezogen und dort fixiert. Im kleinen Becken Exsudat in großer Menge. Neuer Schnitt am linken Rectusrande. Auch in der linken Fossa iliaca injicierte, aufgetriebene Därme und dünnflüssiges Exsudat. Nach Amputation des Wurmfortsatzes wird durch jede der beiden Wunden ein Mikuliczscher Tampon nach abwärts gegen das kleine Becken zu eingeführt, von der rechtsseitigen Wunde her außerdem ein Gazestreifen in den oberen Teil der Bauchhöhle. Wurmfortsatz lang, an der Spitze mißfarbig und perforiert, enthält an dieser Stelle einen bohnengroßen Kotstein. Schleimhaut überall stark injiciert, in der Spitze brandig. — Pat. ist nach der Operation stark mitgenommen, wird mit täglichen Kochsalzinfusionen behandelt. Totale Verstopfung. Trotz Magenausspülungen häufig wiederkehrendes Erbrechen nebst Spannung und Schmerzen im Bauche. Letzterer stark aufgetrieben. Am 8. Februar: Enterostomia. Schnitt links vom Nabel. An einer aufgetriebenen Dünndarmschlinge wird eine Darmfistel nach Witzel angelegt. Während der folgenden Tage entleeren sich durch die Fistel große Mengen Darminhalt, das Erbrechen hört auf und der

Bauch sinkt ein. Am 3. März wird das Drainrohr von der Darmfistel weggelassen, worauf diese sich spontan schließt. Pat. erholte sich nun von Tag zu Tag und durfte schon außer dem Bette sitzen, als am 19. März anfallsweise einsetzende Bauchschmerzen aufzutreten begannen. Diese nahmen zu und der Bauch wurde aufgetrieben, mit sichtbarer Peristaltik sowie Plätschern in der linken Hälfte. Zu gleicher Zeit Stuhlverhaltung. Am 22. März daher Laparotomia et deliberatio intestini. Dünndärme stark aufgetrieben. Eine Schlinge nach dem linken unteren Abschnitt des Bauches hinabgezogen und an den Rändern der hier bei der ersten Operation angelegten Wunde fixiert. Zwischen diese Schlinge und die vordere Bauchwand war eine Dünndarmpartie eingeklemmt. Nach Lösung der Adhäsionen wird die Darmpassage frei. Am 24. März Kotbrechen. An demselben Tage Enterostomie nach Witzel. Danach gleichmässig fortschreitende Besserung. Am 31. März wird das Darmfisteldrainrohr weggelassen, worauf sich die Fistel spontan schließt. Stuhlententleerungen auf natürlichem Wege. Am 16. April wird Pat. als geheilt entlassen.

25. 1904. H. H., 38jährige Bad-Aufwärterin, aufgenommen am 4. Februar. Seit mehreren Jahren wiederholte geringfügigere Schmerzanfälle in der rechten Fossa iliaca. Am 3. Februar abends Brennen im Bauche, der sich derb und gespannt anfühlt. Pat. nahm abends Ricinusöl und hatte im Laufe der Nacht 3 weiche Abführungen. Am 4. Febr. immer noch Bauchschmerzen, die im Laufe des Tages immer mehr zunehmen.

Status praesens am 4. Februar abends: Angegriffenes Aussehen; Temperatur im Mastdarme 39,6°; Pulsfrequenz 100; Leukocytenzahl 21,000. Bauch etwas aufgetrieben; Bauchwand gespannt; starke Empfindlichkeit über dem ganzen unteren Abschnitt des Bauches, am stärksten ausgeprägt über der rechten Fossa iliaca.

Operation am 4. Februar abends: Schnitt am rechten lateralen Rectusrande. In der rechten Fossa iliaca freier, dünnflüssiger Eiter. Wurmfortsatz frei, nicht perforiert, wird amputiert. Im kleinen Becken reichliches Exsudat. Neuer Schnitt am linken Rectusrande. Auch in der linken Fossa iliaca Exsudat und injicierte Därme. Mikuliczsche Tampons von beiden Wunden her nach dem kleinen Becken hin. Der amptutierte Wurmfortsatz enthält eitriges Sekret; die Schleimhaut ist geschwollen und injiciert. — Verlauf gut. Pat. wird am 10. März als geheilt entlassen.

26. 1904. O. L., 18jähriger Goldschmiedssohn, aufgenommen am 2. März. Pat., welcher früher von Zeit zu Zeit an rasch vorübergehenden Anfällen von Bauchschmerzen gelitten hat, begann am 1. März nachmittags einen leichten, unbestimmten, anhaltenden Schmerz im Bauche zum empfinden. Abends nahm der Schmerz immer mehr an Intensität zu und Pat. mußte einmal sich übergeben. Die ganze Nacht hindurch dauerten die Schmerzen fort. Am folgenden Morgen (3. März) localisierten sich die Schmerzen in die rechte Fossa iliaca.

Status praesens am 2. März nachmittags: Unruhiges, erhitztes Aussehen. Temperatur 38,2° bezw. 38,7°; Pulsfrequenz 96. Bauch nicht aufgetrieben. Muskelspannung über dem unteren Abschnitt des Bauches.

Über der rechten Fossa iliaca starke Empfindlichkeit, geringere solche jedoch auch oberhalb der Symphyse und des linken Ligamentum inguinale.

Operation am 2. März, 8 Uhr nachmittags: Schnitt am rechten Rectusrande. In der rechten Fossa iliaca und dem kleinen Becken sowie auch in der linken Fossa iliaca freie serös-eitrige, nicht stinkende Flüssigkeit. Der in das kleine Becken herabhängende Wurmfortsatz wird amputiert. Er ist lang, an der Spitze mißfarbig, aber nicht perforiert; die Schleimhaut des proximalen Abschnittes des Wurmfortsatzes ist blaß, indes sie in dem mittleren Drittel stark injiciert, hämorrhagisch und in dem distalen Endabschnitt brandig ist. Der Inhalt besteht aus einer braunen, stinkenden Flüssigkeit und zwei Kotsteinen. Neuer Schnitt am linken Rectusrande. Mikuliczscher Tampon durch jede der beiden Bauchwunden. — Verlauf ungestört. Pat. wird am 9. April als geheilt entlassen.

27. 1904. K. M., 39jähriger Telegraphenmonteur, aufgenommen am 19. März. Im Laufe der letzten 2 Jahre 4 Anfälle von Appendicitis. Der letzte begann vor 2 Monaten mit heftigen Symptomen. Pat. war bis vor 8 Tagen bettlägerig, hat aber auch nach dem Aufstehen eine gewisse Schmerzhaftigkeit im Bauche empfunden. Bei der Aufnahme wurde am Mc Burneyschen Punkte eine schmerzhafte Resistenz konstatiert. Kein Fieber. Pat. wurde mit Bettruhe, Diät und Breiumschlägen behandelt. Vom 5. April an erhielt er Abführmittel und Klystiere, um für eine während freier Zwischenzeit vorzunehmende Operation vorbereitet zu werden. Am 7. April morgens nach Klystier unerhebliche Abführung. Etwa um 2 Uhr nachmittags begann Pat. über Kolikschmerzen zu klagen; Bauch etwas aufgetrieben aber weich. Etwa um $^1/_2$9 Uhr plötzlich heftige Schmerzen im Bauche und verfallenes Aussehen.

Status praesens am 7. April abends: Schwer angegriffenes, unruhiges Aussehen; Temperatur 37,8° bezw. 38,6°. Leukocytose 15,000. Bauch etwas aufgetrieben, Bauchwand stark gespannt. Intensive Empfindlichkeit über der rechten Fossa iliaca und geringere solche über der linken Bauchhälfte.

Operation am 7. April um $^1/_2$10 Uhr nachmittags: Schnitt am rechten lateralen Rectusrande. In der Bauchhöhle freies serös-eitriges Exsudat. Das große Netz adhäriert am Coecum. Beim Lösen desselben quillt dickflüssiger, geruchloser Eiter hervor. Der an die Rückfläche des Blinddarmes verklebte Wurmfortsatz wird amputiert. Reichliches Exsudat im kleinen Becken und in der linken Fossa iliaca. Neuer Schnitt am linken Rectusrande. Mikuliczscher Tampon jederseits durch die Wunde ins kleine Becken. Wurmfortsatz an der Spitze kolbenförmig aufgetrieben; an der Grenze zwischen seinem engen proximalen und dem aufgetriebenen distalen Abschnitt einer Obliteration des Lumens. In dem aufgetriebenen Ende eine kleine Perforationsöffnung. — Einige Tage nach der Operation Kotbrechen und Meteorismus. Am 16. April Stuhlentleerung nach Klystier. Danach ungestörter Verlauf. Am 16. Mai wird Pat. als geheilt entlassen.

28. 1904. A. B., 28jährige Pfarrersfrau, aufgenommen am 1. Mai. Im letzten Herbst ein gelinder Anfall von Bauchschmerzen. Am 1. Mai, etwa um 3 Uhr morgens, erwachte Pat. an Schmerzen im Bauche und

Erbrechen. Etwa um 3 Uhr nachmittags wurden die Schmerzen äußerst heftig und dauerten den ganzen Nachmittag an.

Status praesens am 1. Mai abends: Erhitztes, unruhiges Aussehen. Temperatur in der Achselgrube 39,0°; Pulsfrequenz 112. Bauch nicht aufgetrieben. Muskelspannung und Empfindlichkeit über dem ganzen unteren Abschnitt des Bauches, am stärksten ausgeprägt jedoch über der rechten Fossa iliaca.

Operation am 1. Mai, 11 Uhr nachts: Schnitt am rechten lateralen Rectusrande. Serös-eitriges Exsudat in reichlicher Menge. Der median- und abwärts vom Coecum liegende Wurmfortsatz wird amputiert. Er ist nahe seiner Basis perforiert. In seiner Nähe werden zwei Kotsteine angetroffen. Aus dem kleinen Becken entleert sich reichliches, trübes Exsudat, desgleichen aus der linken Bauchhälfte. Neuer Schnitt am linken Rectusrande. Von beiden Wunden her Mikuliczsche Tampons ins kleine Becken. Wurmfortsatz dick und an der Oberfläche belegt; seine Schleimhaut stark hämorrhagisch, stellenweise mißfarbig. In der Umgebung der Perforationsöffnung ist die ganze Wand brandig. — Verlauf gut. Am 30. Mai wird Pat. als geheilt entlassen.

XIX.

Beitrag zur Pathogenese und Anatomie der auf entzündlicher, namentlich tuberkulöser Basis entstandenen Darmstrikturen, nebst Bemerkungen zur Frage der Darmtuberkulose vornehmlich in der Türkei.

Von

Prof. Dr. **Wieting**,

Chefarzt der chirurg. Abteilung am kaiserl. Ottomanischen Unterrichtskrankenhause Gülhane zu Constantinopel.

(Mit Fig. 1—9, 12, 14—16, 19, 20 im Text und Fig. 10, 11, 13, 17, 18 auf Taf. VI, V.)

Es ist durchaus natürlich, daß für die Klarstellung der grundlegenden Gesichtspunkte in der Tuberkulosefrage, die seit langer Zeit in so hohem Maße das allgemeine und im besonderen das ärztliche Interesse wachhält und durch die jüngsten Controversen mit erhöhtem Eifer und gesteigerter Anteilnahme in Angriff genommen wurde, der Chirurgie nur ein bescheidener Arbeitsanteil zufällt. Ihrer Therapie bieten sich zumeist die fertigen, lokalisierten pathologischen Effekte und deren Folgezustände, die sie zu beseitigen hat, sei es auf blutigem, sei es auf unblutigem Wege. So hoch auch an und für sich der Prozentsatz der tuberkulösen Affektionen in unserem Gesamtmaterial und so glänzend die Einzelleistungen sein mögen, ist für die Lösung der eigentlichen Aufgabe, die Menschheit von dieser Geißel zu befreien oder vielmehr sie vor ihr zu beschützen, doch wenig getan. Wohl aber hat die Chirurgie schon ein Erhebliches beigetragen zur Erkenntnis der pathologisch-anatomischen Veränderungen der Tuberkulose, ihrer Entstehung und Verbreitung und ihrer Endausgänge; und die klinisch-chirurgische Beobachtung hat mancherlei Klarheit gebracht in die Pathogenese der Tuberkulose und die biologische Erkenntnis ihres Erregers, denn neben der pathologischen Anatomie gibt sie allein — und manchmal klarer als diese, weil mehr die Anfangsstadien beobach-

tend — uns den Einblick in den anatomisch-histologischen Verlauf der tuberkulösen Prozesse und ihre eventuelle Beeinflußung durch unsere ärztlichen Heilbestrebungen. So gibt es eine Menge der kürzlich so lebhaft erörterten Fragen, zu deren Beantwortung wohl die chirurgischen Erfahrungen ein Wort mitsprechen dürften; ich erinnere nur an die Art des Auftretens der Hauttuberkulose, an die häufige Affektion des lymphatischen Apparates und ihre Beziehungen zur Eingangspforte, an die Knochentuberkulose in ihrem Zusammenhange mit den Lymphknotenerkrankungen, und mit der Gefäßverletzung an die Combination der Tuberkulose mit der hereditären Syphilis u. a. m.

Ich möchte aus unserem hiesigen reichlichen Tuberkulosematerial das heraussuchen, was für die Darmtuberkulose und einige damit verbundene Fragen wichtig erscheinen könnte, d. h. soweit sie das Gebiet der Chirurgie im weitesten Sinne berühren, und an der Hand dieses Materials, welches zum Teil schon in früheren Arbeiten aus unserem Hospital niedergelegt ist, möchte ich das bisher Bekannte zu controllieren resp. zu ergänzen versuchen, ohne aber damit eine erschöpfende Darstellung gegeben zu haben.

Die Form, in welcher die Tuberkulose des Verdauungstractus dem Chirurgen sich meistens präsentiert, ist weniger das eigentliche tub. Darmgeschwür als solches, d. h. die tuberkulöse ulceröse Enteritis, sondern vorwiegend Folgezustände einer tub. Affektion. Von diesen gibt die Perforation in die freie Bauchhöhle verhältnismäßig selten den Anlaß zum Eingriff; einmal ist sie an und für sich nicht häufig, da meistens vor dem Eintritt der Perforation adhäsive Verwachsungen sich bilden, die die Perforation verhindern; es kommt dann wohl zur Bildung tub. Abszeße mit ihren Endausgängen in Durchbruch nach außen, mit Kotfisteln, enteroanastomotischen Communicationen, Bildung großer jauchiger Abszeße mit septischen Folgezuständen u. s. w., und ferner betrifft die Perforation, falls sie eintritt, meistens schwer kranke Phthisiker, bei denen der Tod die beste Intervention darstellt.

Nicht allzu selten sind die Fälle, in denen sich auf Grund tuberkulöser Geschwüre lokalisierte peritonitische Verwachsungen bilden, welche mehrfach Darmschlingen und andere Bauchorgane zu mächtigen Conglomeraten zusammenschweißen und rein mechanisch durch Druck oder Zug funktionelle Störungen der betroffenen Organe, heftige Schmerzen und Passagehemmnisse bis zum völligen Verschluß des Darmes erzeugen können. Die Natur dieser Prozesse ist eindeutig und der Weg unserer Therapie — falls solche über-

haupt noch möglich ist —: entweder die Beseitigung des Hemmnisses durch Resektion oder seine Umgehung durch Enteroanastomose gegeben.

Weit häufiger treten uns zwei andere Formen der tuberkulösen Darmaffektion entgegen, das sind die einfachen oder multiplen Darmstrikturen und die tumorartigen Bildungen. Es ist über beide Affektionen die Literatur schon zu einem stattlichen Umfange angewachsen und es könnte Eulen nach Athen tragen heißen, die Casuistik noch vermehren zu wollen. Immerhin scheinen mir einige Punkte, besonders in der Pathogenese jener Affektionen nicht genügend geklärt zu sein und für diese möge mein Material eine willkommene Ergänzung bilden.[1])

Fall 1. Multiple (9fache) ringförmige tuberkulöse Striktur des unteren Jejunum und des oberen Ileum.

Vorgeschichte. Die 30 Jahre alte Patientin gibt an, seit ihrer Jugend zwar mager gewesen zu sein, aber sich stets wohl befunden zu haben. In ihrem 15. Lebensjahre überstand sie einen Typhus und einige Jahre später Malaria. Vor 3 Jahren acquirierte sie Syphilis mit allen Erscheinungen der sekundären Infektion. — Vor 5 Jahren verspürte sie infolge eines Diätfehlers lebhafte Magenschmerzen mit Erbrechen. Obgleich dieser Anfall rasch vorüberging, bildete er den Anfang des jetzigen Leidens; denn von dieser Zeit an traten öfters kolikartige Schmerzen auf, die besonders seit einem Jahr an Lebhaftigkeit zunahmen, häufiger sich einstellten und von Gurren begleitet waren. Zu gleicher Zeit trat das Gefühl einer Schwellung in den Eingeweiden auf, gewöhnlich 4—5 Stunden nach den Mahlzeiten. Sie ist stets constipiert. Die (künstliche) Entleerung bringt jedesmal eine wesentliche Erleichterung. Sie hat Appetit, aber sie ißt wenig, um nicht Schmerzen hervorzurufen.

Die objektive Untersuchung zeigt eine ziemlich stark abgemagerte, anämische Frau von lebhaftem Temperament. Das Herz weist keine besonderen Veränderungen auf. Die Lungenspitzen bieten beiderseits spärliche trockene, mittelgroßblasige Rasselgeräusche, der Urin enthält Indican in ziemlich reichlicher Menge, sonst nichts Abnormes.

Bei der Untersuchung des Bauches (chirurgische Station) zeigt sich derselbe leicht aufgetrieben, aber weich; die Bauchdecken schlaff und dünn. Von Zeit zu Zeit treten spontan heftige peristaltische Bewegungen des Darmes auf, die von sehr lautem Gurren und lebhaften Schmerzen begleitet werden. Dieselben Darmbewegungen sind hervorzurufen durch mechanischen Reiz, durch kurzes Klopfen mit den Fingerspitzen. Man sieht durch die dünnen Bauchdecken, wie Darmschlingen sich steifen und dann wieder erschlaffen. Diese Steifungen sind an keinen bestimmten Platz gebunden, sondern sie treten abwechselnd in den verschiedensten Gegenden

1) Fall 1 und 2 wurden schon an anderer Stelle (Rieders Werk für die Türkei: Selbstgelebtes und Gewolltes. Bd. II, ausführlich veröffentlicht, sie seien hier noch einmal kurz wiedergegeben.

des Leibes auf; ziemlich regelmäßig sind nur rechts vom Nabel sich steifende Schlingen bemerkbar. Jeder Anfall endet mit Gurren und Erleichterung. Gase gehen nach Aufhören desselben nicht ab und ebenso wenig tritt Stuhlgang auf, ein Zeichen, das dafür verwendet werden könnte, daß der Prozeß sich nicht in den unteren Teilen des Dickdarms abspielt. Der Stuhl ist angehalten, erfolgt nur auf Klystiere und Einlauf. Erbrechen und Übelkeit fehlen. Die Diagnose wird auf Striktur des Dünndarms gestellt, die Ursache zweifelhaft gelassen.

Es wird, da gemäß der Anamnese Syphilis nicht von der Hand zu weisen ist, zunächst Jodkali verordnet, in dem vollen Bewußtsein, daß eine Besserung der Symptome durch diese Behandlung nicht zu erzielen sei; denn durch die Abheilung etwaiger syphilitischer Geschwüre und Infiltrationen kann naturgemäß die bestehende Striktur nicht gehoben werden; vielmehr ist es nicht unwahrscheinlich, daß die Vernarbung zunächst wenigstens eine noch stärkere strikturierende Veränderung in der Darmwand erzeugen werde. Es soll durch diese spezifische Behandlung vielmehr nur die Heilung der durch die Operationen zu schaffenden Läsionen sicher gestellt werden. Die größere Wahrscheinlichkeit spricht freilich für die tuberkulöse Natur der Striktur, einesteils wegen des positiven Lungenbefundes mit positivem Bazillenbefunde, andererseits wegen des Umstandes, daß die ersten Symptome des Leidens anscheinend schon 2 Jahre vor der syphilitischen Infektion eingesetzt haben.

Operation: Der Bauch wird durch Medianschnitt geöffnet. Es drängen sich sogleich mächtig hypertrophische, nicht mit Gas, sondern mit flüssigem Inhalt gefüllte, schwappende Darmschlingen in den Schnitt. Die nächstliegende wird gefaßt und nach beiden Seiten verfolgt. Sie führt, nach der einen Richtung allmählich an Stärke abnehmend, in das Duodenum, nach der anderen Richtung, also distal vom Magen, zu einer starken Verengerung. Diese sitzt etwa $1\frac{1}{2}$ m vom Duodenum entfernt. Die Striktur ist breit circulär, ziemlich derb, etwa 4—5 cm lang und nach beiden Seiten trichterförmig sich erweiternd. Der Durchmesser des Darms von Serosa zu Serosa beträgt etwa $1\frac{1}{2}$ cm; die Serosa selber ist an dieser Stelle glatt, nicht injiciert, ohne Knötchenbildung, nach den Enden zu etwas mehr circulär gerötet. Es wird nun der Darm weiter distalwärts verfolgt und im ganzen 9 ziemlich ähnliche, teils breitere, teils kürzere Strikturen gezählt, deren letzte etwa $\frac{1}{2}$ m oberhalb der Klappe sitzt. Die zwischen den Strikturen liegenden Darmabschnitte sind ebenfalls erweitert, doch nimmt diese Erweiterung und Hypertrophie, besonders in den letzten Abschnitten, distalwärts ab. Der Dickdarm ist frei und contrahiert.

Da es unmöglich erscheint, wegen der Länge des affizierten Darmteils (etwa 2 m) eine Resektion des ganzen kranken Abschnitts vorzunehmen, und die Befürchtung nahe liegt, daß der restierende Teil bei der schon unterernährten Frau nicht mehr zur Ernährung genügen würde, wird mit dreifacher fortlaufender Naht eine seitliche Anastomose angelegt zwischen dem oberen und dem unteren freien Darmteil. Die Bauchdecken werden mit dreifacher (Serosa-, Muskel- und Haut-) Catgutnaht geschlossen, zugleich aber vier durchgreifende Seidenknopfnähte angelegt, da die Bauchdecken äußerst dünn sind.

Nach der Operation bestehen noch etwa 3 Tage dieselben heftigen peristaltischen Schmerzen wie vorher. Es war offenbar noch der Darminhalt zwischen den einzelnen Strikturen, welcher entleert werden mußte. Die Patientin erholte sich nach 2 Tagen ganz leidlich, verfiel dann aber allmählich immer mehr. Die Laparotomiewunde hat absolut keine Tendenz zur Heilung. Am 8. Tage lösen sich die Catgutnähte. Die Darmschlingen liegen sichtbar hinter der Wunde zwischen den Seidennähten. Es werden neue Seidennähte dazwischen gelegt, die alten schneiden durch, und wieder liegen nach 4 Tagen Darmschlingen hinter dem Wundspalt. Sie sind absolut reaktionslos, zeigen aber auch keine Neigung, selbst nach eingeführten Jodoformgazestreifen zu entzündlichen Verklebungen oder auch nur leichten, reaktiven Entzündungserscheinungen. Jodkaligebrauch führte hierin keine Besserung herbei. Am 18. Tage starb die Patientin an zunehmender Entkräftung ohne jede Fiebersteigerung.

Sektionsbefund: In den Lungenspitzen finden sich beiderseits frische peribronchitische tuberkulöse Knötchen neben festeren pleuralen Verwachsungen. Die Leber zeigt fettige Degeneration, die Nieren parenchymatöse Trübungen. An den übrigen Organen keinerlei Veränderungen bis auf den Darmtractus.

Magen und Dickdarm bieten weder an der Serosa noch der Schleimhautseite irgend welche Anomalien. Die Serosa ist überall glatt und spiegelnd bis auf die Stellen, die der Bauchwunde und der Jodoformgaze angelegen hatten. An diesen finden sich leicht fibrinöse Beschläge. Die Stelle der Anastomose ist glatt verheilt, die Seidennähte sind von einer ganz feinen Schicht jungen Gewebes überzogen, ohne aber von ihr bis zur Unsichtbarkeit eingebettet zu sein. Die Reaction des Gewebes war also eine außerordentlich geringe. Einzelne mesenteriale Lymphknoten in der Nähe der Strikturen sind bis zu Erbsengröße geschwollen. Knötchenbildung in der Serosa ist nirgends zu sehen.

Das ausgeschaltete Darmstück wird mitsamt der Anastomose zur genaueren Untersuchung herausgenommen. Es mißt zwischen den Anastomosestellen 180 cm. Die Strikturen würden sich also auf etwa 160 cm verteilen, gemessen von der ersten Striktur bis zur letzten.

Die beigegebene Figur 1 veranschaulicht am besten die Verhältnisse: Während der Darmabschnitt oberhalb der ersten Striktur (z) etwa $^1/_2$ m weit aufwärts stark dilatiert ist, so zwar, daß proximalwärts langsam der Übergang zu normaler Weite erfolgt, beginnt eine eigentliche Verdickung der Darmwand erst etwa 8 cm oberhalb der ersten Striktur, zugleich verstreichen die Querfalten mehr und mehr, die Schleimhaut wird glatt, atrophisch und geht nahe der Striktur selber, bis auf $5^1/_2$ cm (alle Messungen sind am aufgeschnittenen Darm quer gemessen zu verstehen) sich verjüngend. Der Querdurchmesser des dilatierten Darms beträgt 10 cm. In den narbig veränderten Schleimhautpartieen sind hier und da kleine höhere Schleimhautinseln stehen geblieben, an der Sriktur selber sind Schleimhaut und Submucosa zu einem ziemlich dicken, narbigen Ring verwachsen (s. d. mikroskopische Untersuchung). Ganz ähnlich verhält sich die zweite Striktur, die $3^1/_2$ cm im Durchmesser mißt. Der Abstand zwischen der ersten und zweiten Striktur beträgt 10 cm. Die dritte Striktur ist die engste von

allen mit $2^1/_2$ cm in offener Breite (Abstand 18 cm). Die vierte mißt $3^1/_2$ cm (Abstand 13 cm), die fünfte 3 cm, die sechste $3^1/_2$. Der Abstand zwischen

Fig. 1.

Fall 1. Das ganze 180 cm lange ausgeschaltete Darmstück zwischen den beiden Anastomosen (bei A). z ist das zuführende, a das abführende Ende.

ihr und der fünften beträgt 40 cm; er ist der größte von allen; die nachfolgenden Strikturen haben ein ähnliches Kaliber.

Aus der Abbldg. 1 geht einmal deutlich hervor, daß vor jeder Striktur, eine Strecke weit vorher die Schleimhautquerfalten allmählich verstreichen (s. 4—7) und schließlich in der Nähe derselben vollständig fehlen. An anderen Stellen wieder findet ein scharfes, plötzliches Absetzen statt (s. 1 bei 2 und 3, ferner Fig. 2). Es sind das nicht einfach narbige

Fig. 2.

Fall 1. Die 3. Striktur aus Fig. 1 mit einem klinisch verheilten Geschwür bei x.

Entartungen, sondern offenbar auf mechanische physiologische Vorgänge zurückzuführende Veränderungen. Gleich hinter der Striktur beginnen in scharfem circulären Absatz die Querfalten wieder, und dasselbe Verhalten wiederholt sich in dem nächstfolgenden Abschnitt. Der eigentliche narbige Prozeß selber ist fast stets auf die Strikturstelle beschränkt und nimmt diese in circulärer Ausdehnung ein. Frischere, wirklich geschwürige Prozesse finden sich erst in der fünften Striktur, und je mehr distalwärts, desto frischer ist die Schleimhautaffektion. Die 3 letzten Strikturen bieten noch ziemlich umfangreiche circuläre Geschwüre mit unterminierten geröteten Schleimhauträndern, doch ist auch ihr Grund glatt und es tritt überall und ausgedehnt die Tendenz zu narbiger Verheilung zutage. Die an der 3. Striktur sichtbaren Herde und der bei x auf Fig. 1 und 2 vor derselben sichtbare Herd sind keine offenen Geschwüre, sondern derbere, narbige Wülste, also Herde local stärkerer Bindegewebsbildung.

Zweitens ist aus Figur 1 ersichtlich, wie die Dilatation der einzelnen Darmabschnitte distalwärts im Verhältnis zu einander abnimmt. Während sie vor der dritten mit 13 cm Durchmesser das höchste Maß erreicht, beträgt sie vor der fünften Strictur nur noch 8 und vor der neunten etwa 7 cm. Als bemerkenswert ist noch hervorzuheben, daß vor einzelnen Strikturen, am ausgeprägtesten vor der zweiten, sich eine deutliche divertikelartige Ausstülpung der Darmwand nach dem Ansatz des Mesenteriums zu gebildet hat.

Von besonderem Interesse ist das Verhalten der Darmmuskulatur. An einem aus der ganzen Länge des kranken Darmabschnittes herausgeschnittenen Längsstreifen läßt sich sehr schön verfolgen, daß die Hypertrophie der Darmwand, d. h. der Muskulatur nicht eine gleichmäßige ist, sondern jedesmal erst 8—10 cm vor jeder Striktur beginnt und bis zu ihr, an Stärke zunimmt, auch innerhalb derselben besteht und noch $^1/_2$ oder



Fig. 3 (halb schematisch).

Aus dem vor der 3. Striktur gelegenen Abschnitt herausgenommenen Längsschnitt. a nahe vor der 3. Striktur, b dicht hinter der 2. Striktur.

1 cm darüber hinaus sich fortsetzt, um dann sehr rasch wieder abzunehmen und bis auf die Norm zurückzukehren (s. Fig. 3). Am schönsten ist dieses Verhalten vor der 2., 3. und 4 Striktur zu beobachten. Der Abschnitt

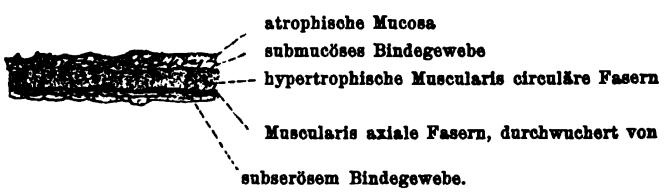

Fig. 4.

Abschnitt aus Fig. 3a in natürlicher Größe.

hinter der Striktur zeigt also eine durchaus normale Wandstärke, die im Gegensatz zu der mächtigen Hypertrophie innerhalb des gleichen Abschnittes fast den Eindruck einer Atrophie macht. Das Verhältnis zwischen der Schleimhaut und der Muscularis ist dergestalt, daß, je stärker die Muskelhypertrophie, desto dünner die Schleimhaut sich entwickelt zeigt.

Fall 2. Multiple (2 fache) ringförmige tuberkulöse Striktur des Jejunum.

O.M., 20 Jahre, Schüler aus Stambul, leidet seit 10 Jahren an attackenweise auftretenden Stenoseerscheinungen mit Meteorismus, Brechneigung, fehlendem Stuhl; jedesmal auf Abführmittel Besserung. Jetzt, vor 2 Tagen, auf die interne Abteilung aufgenommen mit gleichen Erscheinungen: heftige Leibschmerzen; auf Einläufe hin erfolgte blutiger Stuhl, Fieber, kein Erbrechen, keine Flatus. Deutlicher Tumor in der linken Unterleibsgegend; man fühlt vom Rectum aus einen sehr druckempfindlichen, ballonartigen intraabdominalen Tumor; keine Facies hippokratica; Zunge feucht. Für Peritonitis spricht frequenter Puls, Schmerzen im Bauch, Fieber, für Darmverschluß: blutiger Stuhl, deutlicher Tumor im Douglasschen Raum. Da der Zustand sich schnell verschlechtert, Laparotomie:

Dünndärme ganz enorm aufgetrieben, Darmschlingen mit reichlichem frisch peritonitischen Exsudat verklebt; große Partieen des Darms blaurot in beginnender Gangrän, Ileumschlingen collabiert. Die Schnürstelle wird sofort gefunden, offenbare Striktur. Darmresektion unmöglich, daher Fixation der gangränösen Partieen in der Bauchwunde, um sie als Anus praeternaturalis zu verwenden. Schneller Schluß der Wunde. Dauer etwa 20. Min. Äthernarkose. Nach der Operation etwas Stuhl, Puls ist aber gegen Abend unzählbar. Exitus.

Der Sektionsbefund lautet: „Große Laparotomiewunde, in der Linea alba, starke dunkelbraune Verfärbung der Bauchhaut. Beim Öffnen derselben zeigt sich, daß die Dünndärme noch immer sehr stark gebläht sind, und einzelne Darmschlingen sind unten im kleinen Becken, andere in der linken Regio hypogastrica adhärent durch fibrinöse Verklebungen. Die Serosa dieser Darmpartieen ist trübe, mit fibrinösen, stellenweise auch eitrigen Belägen bedeckt. Ein Abschnitt des Darmes ist dunkelblau-schwarz verfärbt mit eitriger Infiltration in der Wand, augenscheinlich beginnender Gangrän; das ganze Jejunum hinauf bis zum Duodenum resp. Pylorus ist aufgetrieben, das Ileum schlaff zusammengefallen. Der Dickdarm enthält nur wenigen eingedickten Kot.

Nach vorsichtiger Herausnahme zeigt sich (am frischen Präparat), daß die ganze Affektion bedingt ist durch 2 etwa 1 m von einander entfernte, beide im Jejunum befindliche Strikturen. Die Serosa ist an den stenosierten Stellen durch fibröse, dem Darm parallel laufende Massen verdeckt. Im Darmlumen findet sich oberhalb der Strikturen, besonders oberhalb der ersten, überhaupt bedeutend vorgeschrittenen Striktur eine sackartige Ausweitung des Darmlumens. Die Schleimhaut ist dort in unregelmäßiger Weise ulceriert, doch so, daß noch Inseln der erhaltenen Schleimhaut stehen geblieben sind. Es macht den Eindruck, als ob diese Ulcerationen nicht primär seien, sondern bedingt durch die erschwerte Kotpassage. Oberhalb der 1. Stenose ist die Darmwand in allen ihren Teilen ganz enorm hypertrophisch, die Falten springen in hohen Kämmen vor, kurz, alles deutet auf ein langjähriges Bestehen hin. Dabei ist an diesen Stellen die Darmwand im Zustand mehr oder weniger vorgeschrittener Gangrän, mißfarbig braun.

An den übrigen Organen finden sich lediglich degenerative Prozesse, sonst nichts Besonderes."

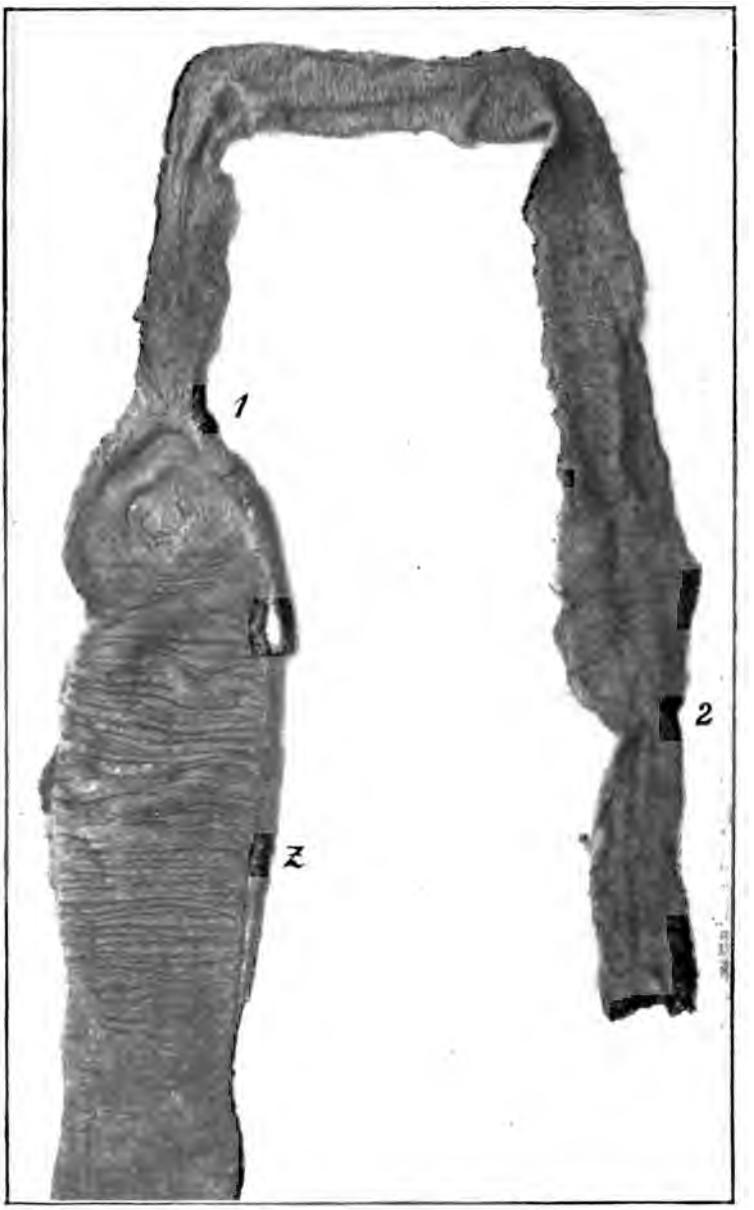

Fig. 5.

Zu Fall 2. Mächtig dilatierter hypertrophischer Jejunumabschnitt z vor der ersten Striktur (1); bei 2 die zweite Striktur.

Das conservierte Präparat umfaßt (s. Fig. 5) das Jejunum und den oberen Teil des Ileum. Die erste Striktur sitzt im mittleren Abschnitt des Jejunum, sie mißt im offenen Lumen $3^1/_2$ cm, von Schleimhautrand zu Schleimhautrand gemessen, und ist etwa $1^1/_2$ cm lang. Der oralwärts gelegene Darmabschnitt ist ganz enorm dilatiert, der offene Durchmesser beträgt an der weitesten Stelle (etwa 15 cm oberhalb der Striktur) 14 cm; langsam nimmt die Dilatation ab; sie beträgt $^1/_2$ m oberhalb der Striktur, am Übergang zum Duodenum, noch 9 cm. Die Schleimhaut, die stark venös-hämorrhagisch imbibiert ist, zeigt überall sehr schöne Querfalten; 10 cm vor der Striktur hören diese ziemlich plötzlich auf und machen einer ausgedehnten narbig-sklerotischen Veränderung Platz. Der Darm verjüngt sich zugleich von dieser Stelle an trichterförmig bis zur Striktur. In dem narbigen Trichter fehlt die Schleimhaut nicht ganz, und es bestehen keinerlei frische Geschwüre, aber es finden sich statt der sammetartigen Drüsenschicht nur kleine feine Zöttchen oder vereinzelt größere Plaques; an einzelnen Stellen ist die Oberfläche fast glatt, nur das Mikroskop wies dünne Epithelschichten nach, oder es ragen an Stelle der Zöttchen schmalere und breitere Herde am glatten festen Granulationsgrunde hervor, die keine Schleimhaut mehr führen; an wieder anderen Stellen haben sich auf der bindegewebigen Grundschicht echt polypöse Gebilde erhoben, die eine Höhe von 3—4 mm erreichen. In dieser Weise reicht die Schleimhautveränderung bis durch die Striktur; 2 cm dahinter erheben sich wieder die Querfalten, die freilich nicht die Höhe erreichen wie in den Partieen oberhalb der Striktur. Die Unterlage für diese atrophische Schleimhaut bildet nun ein ganz enorm verdicktes Bindegewebslager, das aus der Submucosa sich entwickelt hat; dies ist am mächtigsten in der Striktur selber und setzt sich oralwärts in den Trichter fort, langsam abnehmend. Hand in Hand damit geht eine sehr hochgradige Hypertrophie der Muscularis (s. Fig. 6), die vor-

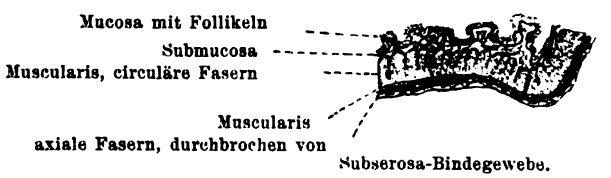

Fig. 6.
Darmabschnitt 15 cm oberhalb der 1. Striktur von Fall 2.

wiegend in der circulären Schicht ausgesprochen ist. Doch ist zu bemerken, daß die Hypertrophie erst etwa $3^1/_2$ cm oralwärts von der Striktur und zwar ziemlich plötzlich beginnt; 12 cm vor der Striktur etwa erreicht sie ihre größte Stärke und nimmt dann langsam oralwärts ab, bis sie etwa 30 cm oberhalb ganz zur Norm zurückgekehrt ist; hier ist dann nur eine Dilatation des Darmrohres zu constatieren. Dicht vor, in und hinter der Striktur ist die Muscularis fast von normaler Stärke, doch ist sie hier etwas reichlicher mit Bindegewebe durchsetzt. Diese Bindegewebswucherung, die, wie gesagt, ihre größte Massigkeit in der Striktur selbst

und zwar in der Submucosa erreicht hat, dringt in Form weißlicher Faserstreifen zwischen den Querbündeln durch und setzt sich auf die Submucosa fort. So kommt es, daß auch deren bindegewebiges Lager, in der Ausdehnung entsprechend dem in der Submucosa, eine erhebliche Verstärkung erfährt, und von ihr wird die axiale oder Längsmuskelschicht stark von vorwiegend parallel laufenden Fasern durchsponnen. Zudem zeigen sich die deutlichen Residuen alter peritonitischer Produkte, indem Fibrinschichten, von Granulationszellen und Bindegewebsfasern durchsetzt, in Organisation begriffen sind, und auf diesen Schichten haben sich wieder frische Entzündungserscheinungen eingestellt.

Der Abstand der zweiten von der ersten Striktur beträgt 90 cm. Gleich hinter der proxinalen Verengerung nimmt der Darm sein normales Lumen wieder an; 20 cm hinter derselben ist er 6 cm weit; langsam bildet sich, je näher der 2. Striktur, eine mäßige Dilatation aus, die 8 cm vor ihr bis auf 9 cm ansteigt. Die Veränderungen der Schleimhaut sind ähnlich denen vor der 1. Striktur; die nicht sehr hohen Darmfalten verstreichen 5 cm vor ihr ziemlich plötzlich, und die trichterförmige, verengte, narbige Fläche trägt Schleimhautreste als feine Zotten auf narbigem Grunde; doch sind hier die polypösen Wucherungen zum Teil wesentlich höher als vor der 1. Striktur, bis $^1/_2$ cm Länge betragend. Frische Geschwüre oder selbst gereinigte ältere, in denen die Schleimhaut vollkommen fehlt, sind auch hier nicht vorhanden. Die Bindegewebswucherung, die ihr Hauptlager auch hier in der Submucosa hat, erstreckt sich proximalwärts bis über den narbigen Grund hinaus und greift auf die Submucosa über.

Die Hypertrophie der Muscularis, besonders der circulären Schicht, ist auch hier ausgesprochen, doch erreicht sie bei weitem nicht den hohen Grad wie vor der ersten Striktur; sie reicht oralwärts bis etwa 20 cm von der Striktur, und erreicht auf 7 cm ihre größte Stärke. Die Striktur selber, 3 cm im Durchmesser, sitzt, wie stets zu beobachten, am distalen Ende der trichterförmigen narbigen Partie; in ihr ist das Bindegewebslager der Submucosa am mächtigsten, und die Muscularis, die hier nicht mehr verdickt ist, wird im Gegenteil geschwächt durch die Durchsetzung mit Bindegewebe.

Fall 3. Multiple (3fache) ringförmige tuberkulöse Striktur des untersten Ileum und tuberkulöser Pseudotumor der Ileocöcalgegend.

H. K., 30 Jahre alt, Türke aus Kostammis, wurde vor 4 Jahren in unserem Hospital 10 Tage lang behandelt wegen einer Darmaffektion, die durch Koliken charakterisiert war, zugleich klagte er über Husten. Durch Eisblase trat Besserung ein. Nachdem er kurze Zeit darauf wegen desselben Leidens wieder, in einem anderen Hospital behandelt war, trat angeblich vollständiges Wohlbefinden ein, bis er vor 10 Monaten von neuem Schmerzen verspürte: dieselben beschränkten sich hauptsächlich auf die rechte Unterbauchgegend, wo er auch ab und zu eine Anschwellung bemerkte. Die Schmerzen nahmen an Lebhaftigkeit zu, wenn er sich auf die linke Seite legte und wenn er aufrecht ging. Die Schwellungen, die von starkem Gurren begleitet, von Gasabgang durch den Anus gefolgt und zeitweilig

mit Erbrechen verbunden waren, gaben dem Kranken das Gefühl eines Zusammenkrampfens und Torsion der Eingeweide. Diese Beschwerden führten ihn wieder in unsere Behandlung.

Der sonst ziemlich muskulöse Mann hat eine blasse Gesichtsfarbe, die Mienen sind oft verzerrt durch die lebhaften Schmerzen, die ihn zwingen, fast den ganzen Tag über das Bett zu hüten. Das Herz ist normal, von Seiten der Lungen liegt außer leichter Rauhigkeit der Atmung rechts hinten unten nichts Abnormes vor; im Sputum sind Tbz. nicht nachzuweisen. Der Urin ist frei von Eiweiß. Die Rosenbachsche Reaktion ist negativ (nach reichlichem Abführen!). Defäkation 1 mal am Tage. Temperatur 37—37,5°. Erbrechen 1 mal in 3 Tagen. Objektiv läßt sich in der rechten Ileocöcalgegend ein über mannesfaustgroßer Tumor nachweisen, der auf den oberen, tief gelegenen Teil der Beckenschaufel fixiert erscheint und fast bis an den rechten Rippenbogen reicht. Der sehr harte Tumor, der starke Druckschmerzen bietet, ist seitwärts, nach innen zu, etwas verschieblich, nach auf- und abwärts aber unbeweglich. Der Leib ist nicht aufgetrieben. Von Zeit zu Zeit treten kolikartige Schmerzen auf, die bisweilen stark gesteifte Darmschlingen unter den Bauchdecken tast- und sichtbar machen. Die peristaltischen Bewegungen enden immer in der Gegend des Cöcums. An den übrigen Organen lassen sich nirgendwo tuberkulöse Veränderungen nachweisen. Der Mann ist in leidlich gutem Ernährungszustande.

Operation: Es wird ein Schrägschnitt über der Ileocöcalgegend angelegt, der nach hinten zu bis gegen die Spitze der 12. Rippe etwa reicht. Es zeigt sich nun, daß das Cöcum einen sehr derben faustgroßen Tumor darstellt, der fest mit der Unterlage verwachsen ist, besonders hinten und seitlich. Der Tumor nimmt auch den unteren Teil des Col. asc. ein. Dieses ist im ganzen durch Verkürzung seines Mesenterium herabgezogen. Nahe dem Cöcum lassen sich im Mesenterium mehrere vergrößerte Lymphknoten tasten. Sehr in die Augen springend ist nun die enorme Hypertrophie und Dilatation des unteren Ileumabschnittes, sein Durchmesser übertrifft bei weitem den des ziemlich verengten Dickdarmes. Im Verlaufe dieses hypertrophischen Darmabschnittes finden sich mehrere ampullenartige Erweiterungen, die durch 3 deutliche, scharf verengte Ringe gegeneinander abgesetzt sind. Der letzte, d. h. der proximalste Ring findet sich 30 cm oberhalb der Klappe. Die Serosa zeigt außer geringer rosenfarbener Injektion keinerlei Veränderung, nur an den Strikturstellen ist die Längsstreifung durch mehr weißliche circuläre Streifung unterbrochen. Die Mesenterialknoten des Ileums sind nicht vergrößert.

Es wird nun in ziemlich mühevoller Arbeit das ganze Packet, welches den Tumor enthält, freigearbeitet von der Unterlage. Um dies glatter zu bewerkstelligen, wird zunächst das Colon 10 cm oberhalb des Cöcums durchtrennt, zwischen zwei Kocherschen Klemmen; dann wird das Ileum 3 cm proximalwärts von der letzten Striktur abgeschnitten und der affizierte Teil von seinem Mesenterium abgetrennt, so daß das ganze herausgenommene Darmstück etwa $^1/_2$ Meter beträgt. Mit ihm werden auch die vom Cöcum ausgehenden Mesenterial-Lymphknoten exstirpiert. Die beiden offnen Darmlumina werden durch fortlaufende Naht geschlossen und zwischen den beiden sehr ungleichen Darmenden, dem Ileum und dem herabgezogenen Colon transversum, eine seitliche Anastomose geschaffen. Nach Einlegung

eines Gazestreifens gegen den Colonstumpf zu und guter Versorgung der Mesenterialwundflächen wird die ganze Wunde mit durchgreifenden Seidennähten geschlossen bis auf das Loch für den Gazestreifen.

Die Operation hat etwa $1\frac{1}{2}$ Stunden gedauert, der Kranke erholt sich nach zweimaliger Kochsalzinfusion innerhalb zweier Tage und bekommt am 3. Tage Milch und Suppen und hat spontanen wohlgeformten Stuhl. Die Tampons werden am 8. Tage bis auf einen entfernt. Am 14. Tage wird auch der letzte entfernt, wobei sich etwa 3 Eßlöffel dicken Eiters entleeren. Nach wiederholter Drainage schließt sich die kleine Abszeßhöhle rasch. In der 4. Woche ist auch die letzte Fistel geschlossen. Der Kranke ist frei von Beschwerden und kann sämtliche Speisen ohne Beschwerden vertragen.

Die Länge des exstirpierten Präparats enthält das Ileum mit 30 cm Länge, das Cöcum und Colon asc. mit 20 cm (Fig. 7). Das Cöcum

Fig. 7.

Fall 3. Ileocöcaltuberkulose mit 3facher Striktur des Ileum; zahlreiche Keime vor dem Cöcum.

bildet von der Bauhinischen Klappe an mit der Umgebung des Wurmfortsatzes einen über mannsfaustgroßen, sehr derben Tumor. Die Passage des Cöcums ist kaum für einen dünnen Bleistift frei. Die Wandung des Rohrs nach der Bauchhöhle beträgt gut $1\frac{1}{2}$ cm Durchmesser. Auf einem glatten Durchschnitt sind makroskopisch die einzelnen Schichten nicht zu differenzieren, sondern bilden ein derb fibröses Gewebe, in dem starke Muskelschichten unregelmäßig durchbrochen verteilt sind. Nach der Schleimhautfläche zu ist das Lumen ausgekleidet von zahlreichen warzenförmigen oder länger gestielten polypösen Wucherungen, die bis $\frac{1}{2}$ oder $\frac{3}{4}$ cm Länge erreichen und am frischen Präparat bläulich rötliche Farbe zeigen. Nach

der Hinterwand des Cöcums zu geht das Darmrohr in eine festere fibröse Masse über, welche auf der hinteren Abdominalwand fixiert ist. In diese Masse ist nach hinten unten zu umgebogen der Wurmfortsatz (Fig. 8) fest eingemauert. Derselbe zeigt auf dem Durchschnitt an der Schleimhautfläche eine 3 mm dicke Schicht polypös gewucherter Gewebsschicht von dunkel injicierter Farbe, mit weißlichen, anscheinend käsigen Massen durchsetzt. Die Muscularis ist ebenfalls stark verdickt, im Durchschnitt bis auf $^1/_2$ cm. Die Fixatioh der entzündlich fibromatösen Geschwulstmasse geschieht durch einfachen Übergang auf die fasciale Unterlage und all-

Fig. 8.
Fall 3. Tuberkulöser Wurmfortsatz aus Fig. 7.

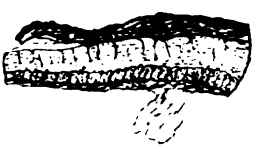

Fig. 9.
Fall 3. Längsschnitt durch die Wand des untersten Ileumteiles mit enormer Hypertrophie des Muscularis und geschwollenen, nicht nachweisbar tuberkulösen Follikeln.

mähliche Lockerung, so daß erst in diesen Schichten, d. h. direkt auf dem Muskel, die operative Herauslösung möglich wird. An dem Mesenterialansatz des Cöcums findet sich in einem 2 Finger breiten Streifen der lymphatische Apparat stark affiziert, während die sonstigen Mesenterialknoten, soweit sich dies durch Palpation feststellen läßt, nicht vergrößert erscheinen. In jenem Streifen finden sich 6—8 Lymphknoten von Bohnen- bis Taubeneigröße, und zwar ist der größte der direkt am Cöcum gelegene Knoten, der auf dem Durchschnitt auch allein zwei größere käsigkreidige Herde enthält. Die anderen centraleren Knoten weisen nur allgemeine Schwellung und kleinere glasig durchscheinende Herde auf; nach dem Colon zu sind hinter jener röhrenförmig verengten Partie die Schleimhautfalten noch anfangs höher und zeigen noch mehrfach polypöse Wucherung, werden aber dann rasch normal. Nur auf der Abdominalfläche beweisen Retraktionen seines Mesenteriums den Einfluß der benachbarten entzündlichen Prozesse. Das Ileumende zeigt auf der ganzen exstirpierten Strecke eine starke, stellenweise enorme echte Hypertrophie seiner Wandung, besonders der Muscularis, und eine nach dem Cöcum zunehmende Dilatation (s. Fig. 9). Wir können dabei drei ampullenförmig erweiterte Abschnitte

unterscheiden, die von 2 resp. 3 mehr oder weniger tiefen Einschnitten begrenzt sind. Die erste Striktur, vor welcher, wie die Einsicht bei der Operation ergab, der Darm ebenfalls ziemlich stark hypertrophiert und dilatiert war, mißt $4^1/_2$ cm in offner Weite; die zweite ebenfalls, die dritte 7 cm. Sie liegt schon in dem stärkst dilatierten letzten Abschnitt. Die erste Ampulle ist nur 4 cm lang, das Darmlumen 7 cm weit; die zweite 18 cm lang, das Darmlumen 10 cm weit; die dritte 7 cm lang, das Lumen etwa 13 cm weit. Die Ampullen, besonders die letzte, bilden tiefe Aussackungen; die letzte enthält viele kleinere und größere Fruchtkerne und zum Teil sehr scharfe Knochenstückchen. Die distale Begrenzung der letzten Ampulle wird durch die oben beschriebene Cöcumverengerung resp. Bauhinische Klappe gebildet.

Auffallend ist nun, daß nirgends ein Geschwür sichtbar ist, auch nicht in der Nähe der Strikturen. Diese bestehen vielmehr aus wallförmig die Schleimhaut vorwölbenden Ringen mit intakter Schleimhaut. Stellenweise finden sich auf diesen Ringen stark polypöse Wucherungen, vergleichbar traubenförmigen Condylomen (s. Fig. 10 auf Taf. IV, V), bis zu 1 cm Höhe, welche das Lumen stark beeinträchtigen. Sehr eigenartig sind zwei kleinere circuläre Wälle, die sich, noch ohne eine eigentliche Striktur erzeugt zu haben, am seitlichen Umfange innerhalb der zweiten Ampulle zu bilden beginnen: Sie bestanden frisch aus schwach injicierten, vorgewölbten Schleimhautfalten von 3—4 cm Länge, in denen sich circulär angeordnete, lebhaft injicierte, bis linsengroße Knötchen zeigten, die aber keinerlei Läsion der Schleimhaut erkennen ließen. Dicht vor der Bauhinischen Klappe erscheint die Schleimhaut abgeflacht, an Stelle der Falten mehr kürzere warzige Wülste bildend, doch ist auch hier durchaus keine Geschwürsbildung sichtbar, vielmehr erscheint die Schleimhaut mit Submucosa auf dem Durchschnitt in ziemlich dicker Lage gegen die Muscularis scharf abgesetzt.

Auf der Serosa findet sich an den Strikturstellen eine mehr oder weniger tiefe circuläre Falte, eine sekundäre Einschnürung, wie einem inneren Zuge folgend. Diese circulären Falten, in die auch das subseröse Fett am Mesenterialansatze einbezogen ist, verdecken dann die Längsstreifen des Darms, indem leichte undurchsichtige fibröse Verdickungen der Serosa die Muskelschicht nicht erkennen lassen. Knötchen sind darin nicht vorhanden und es bestehen keinerlei peritonitische Adhäsionen.

Fall 4. Multiple (3fache) ringförmige tuberkulöse Striktur des untersten Ileum und tuberkulöser Pseudotumor der Ileocöcalgegend.

Der eigenartig anämisch kachektisch aussehende Mann mit blasser, etwas gelblicher Hautfarbe leidet seit etwa 1 Jahre an Schmerzen in der rechten Unterbauchgegend. Daselbst sei auch eine Verhärtung zu fühlen. Die Schmerzen seien in den letzten Monaten besonders heftig gewesen und träten anfallsweise, kolikartig auf. Es besteht Stuhlverhaltung. Die Untersuchung der Lungen ergibt normale Verhältnisse und es bestehen keinerlei sonstige Symptome als schwacher Herzschlag.

In der Ileocöcalgegend fühlt man einen großen, fast unbeweglichen Tumor mit knolliger Oberfläche, von großer Härte. Der Leib ist mäßig aufgetrieben. Ab und zu, unabhängig von der Mahlzeit, treten kolikartige

Schmerzen auf, man sieht und fühlt dann sich steifende Darmschlingen, die nach der Ileocöcalgend zu mit Schmerzen enden. Die Koliken sind auch durch mechanischen Reiz auszulösen. Erbrechen besteht nicht. Der Urin enthält reichlich Indican.

Operation: Es wird durch einen Schrägschnitt der Tumor freigelegt, nachdem das verwachse Netz getrennt ist. Das Peritoneum ist überall intakt, Lymphdrüsenschwellungen nirgends zu constatieren. Der harte Tumor ist fest mit der hinteren Beckenwand verwachsen; er nimmt das Cöcum und den unteren Teil des Col. asc. ein, einschließlich den Wurmfortsatz; außerdem sind noch 3 scharf einschneidende Strikturen im untersten Ileumteil vorhanden; weitere finden sich bei Absuchen des Darmes nicht. Mühsam wird der Tumor aus seinen Verwachsungen gelöst und reseciert; die beiden Darmenden werden vernäht und eine seitliche Anastomose angelegt. Nach dem Versenken der Darmstümpfe wird ein Gazestreifen eingeführt.

Nach der Operation ist der Puls klein und bleibt es auch trotz Infusion, stets beschleunigt. Gase gehen ab. Am 3. Tage treten nachts Schmerzen auf, Fieber ohne peritonitische Erscheinungen. Der Verfall dauert an und am 6. Tage erfolgt der Exitus.

Die Sektion ergibt eine nekrotische Stelle an dem Colonstumpfe, die äußerste Ecke war infolge ungenügender Ernährung brandig geworden, indem der Resektionsschnitt nicht schräg genug abstumpfend angelegt war. Eine Kothabszeß hatte sich gebildet, und daran anschließend eine frische Peritonitis diffusa. Es bestand weder eine Lymphknotenaffektion, noch eine Lungenaffektion. Herz, Leber und Niere in diffuser fettiger Degeneration.

Das exstirpierte Darmstück ist etwa 90 cm lang, davon kommen 22 cm auf das Colon mit dem Cöcum. An die Ileocöcalklappe an setzt sich eine starke Striktur des Dickdarmeinganges, die kaum für einen

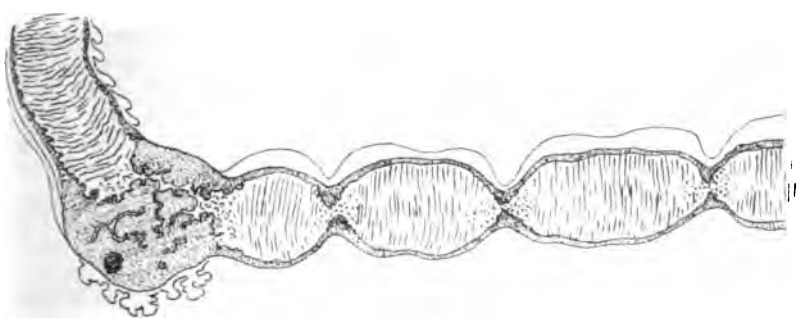

Fig. 12.

Fall 4. Halbschematische Skizze des exstirpierten Cöcum und Ileum.

Bleistift durchgängig ist; sie hat eine Länge von etwa 74 cm, gemessen an der medialen, vorderen Seite und ist ausgekleidet mit warzigen bis stark polypösen Wucherungen, die sich noch eine kurze Strecke über den distalen Strikturring hinaus auf das Colon fortsetzen. Das Cöcum ist stark geschrumpft, so daß ein eigentlicher Cöcalraum gar nicht existiert,

nur Schleimhautspalten lassen sich in dem etwa kleinmannsfaustgroßen Tumor, der Cöcum und Wurmfortsatz einschließt, an seiner Stelle nachweisen. Auf verschiedenen Durchschnitten durch den Tumor kann man den Wurmfortsatz als nach vorn und unten verlaufend verfolgen. Auf einem solchen Durchschnitt hebt sich auch die geschrumpfte und stark verdickte Cöcumwand, besonders durch ihre stark hypertrophische Muskulatur in dem narbigen Gewebe gut ab und jener spaltförmige Rest des Lumens ist von dichten polypösen Wucherungen ausgefüllt, die offenbar der Schleimhaut angehören. Ebenso ist der Wurmfortsatz mit seiner verdickten Muskulatur als ringförmiges Gebilde zu verfolgen, auch seine Schleimhaut erscheint stark gewuchert. Die Tumormassen, welche Cöcum und Wurmfortsatz enthalten und auf die Muskulatur der hinteren Bauchwand fixiert sind, bestehen aus derb fibrösem Gewebe, welches hier und da Fett einschließt und an einer Stelle auch einen kleinen käsig eitrigen Herd enthält. Es findet sich nur ein einziger, etwa erbsengroßer Lymphknoten nahe am Cöcum, der auf dem Durchschnitt einen kleinen frischen Tuberkel aufweist.

In dem Ileumteil finden sich 3 scharf und tief einschneidende circuläre Strikturen von kaum $^1/_2$ cm Länge. Die Serosa ist an diesen Stellen auf einer Strecke von etwa 2—3 cm ringsum durch bindegewebige Auflagerungen verdeckt, die aber nur locker anhaften und leicht abziehbar sind (s. Fig. 13) Tuberkel finden sich in denselben nicht.

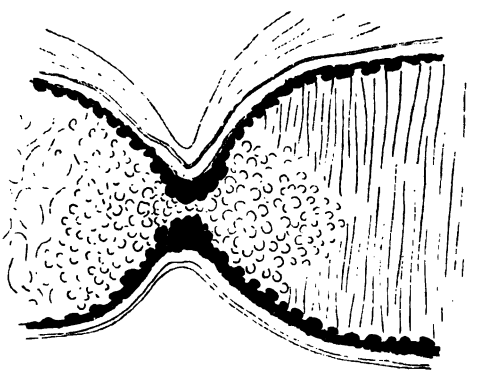

Fig. 14 (halb schematisch).
Stelle einer Striktur mit intakter gewucherter Schleimhaut.

Die 3 Strikturen sind ganz gleichartig gebaut, die distalste ist die engste, kaum für eine Gänsefederspule durchgängig, die proximalste ist die weiteste, noch fast für einen kleinen Finger passierbar. Der geöffnete Darm zeigt an allen Strikturen eine vollkommen intakte d. h. nirgendwo ulceröse Schleimhaut, nur kleine warzige polypöse Wucherungen sind in dem Strikturring (besonders dem distalsten) und kurz vor demselben sichtbar. Die zwischen den Strikturen liegenden Darmabschnitte, die der Reihe nach 29, 21, 12 und 6 cm lang sind, sind mäßig erweitert, am stärksten noch der distalste. Die Muskulatur ihrer Wandung ist nur mäßig stark hypertrophiert. Vor und hinter den Strikturen findet sich auf 2—3 cm die

Schleimhaut mehr oder weniger hoch papillomatös gewuchert (Fig. 14). Nirgendswo aber ist auch nur die Spur eines Geschwürs oder einer Schleimhautnarbe zu entdecken. In dem letzten Abschnitt, der eine Menge kleinerer Obstkerne und Knochenstückchen enthält, sind die Schleimhautfalten verstrichen. In der zweiten Ampulle findet sich ein großer Pfirsichkern und ein Spulwurm.

Fall 5. Infiltrative tuberkulöse Ulceration des untersten Ileums und tuberkulöser Pseudotumor der Ileocöcalgegend.

Gülter, 15 Jahre alte Tscherkessin, unverheiratet. Anamnestisch nichts Wichtiges mitzuteilen.

Vor 3 Jahren will sie einen Monat lang krank gewesen sein. Die Regel ist einige Male aufgetreten, hat dann aber aufgehört und fehlt auch jetzt. Vor 6 Monaten etwa traten in der Cöcalgegend Schmerzen auf, die nach dem Nabel hin ausstrahlen und 6—7 Stunden dauerten. Das wiederholte sich anfallsweise alle 2—3 Wochen. Sie fühlte zugleich daselbst eine nußgroße Geschwulst.

Befund. Die Patientin ist abgemagert, von hektischem Gesichtsausdruck, Lymphknoten am Halse sind geschwollen. In der Ileocöcalgegend ist ein cylindrischer Tumor fühlbar, der ziemlich stark druckempfindlich ist.

Verdauung unregelmäßig: bald Diarrhöen, bald Verstopfung. Circulationsapparat ohne besonderen Befund.

Auf den Lungen negativer Befund.

Es besteht andauernd hektisches Fieber zwischen 38 und 39° und der Urin enthält trotz Durchfällen Indican in erheblicher Menge. Das Körpergewicht geht innerhalb von 4 Wochen um 3 kg zurück (auf $33^1/_2$ kg).

Operation $1^1/_2$ Stunden: Durch einen Schrägschnitt wird der Tumor frei gelegt und der untere Teil des Ileum im Zusammenhang mit Cöcum und Colon ascendenz exstirpiert. Die Darmenden werden durch Murphyknopf vereinigt.

Im Mesocolon sind die Lymphknoten stark geschwollen und akut verkäst. Die Wunde wird bis auf eine Drainagestelle geschlossen. Der Wundverlauf ist ungestört, am 22. Tage wird der Knopf aus dem Rectum entfernt, das ihn nicht spontan auszustoßen vermag. Die Temperatur wird normal, der Stuhlgang regelmäßig. Nach 4 Wochen wird die Patientin geheilt entlassen, nur noch Fisteln einzelner Stichkanäle. Eine Lungenaffektion besteht nicht.

Nach 3 Monaten wird die Patientin wegen der nicht aufhörenden Eiterung von neuem aufgenommen; es wird auf die Fisteln incidiert und die Seidenfäden werden entfernt. Nach Tamponade heilt die Wunde bis auf eine Fistel aus, mit der sie nach 2 Monaten entlassen wird. Das Körpergewicht hat sich inzwischen von $33^1/_2$ auf 48 kg gehoben. Die Temperatur ist bis auf einzelne plötzliche Steigerungen normal, der Stuhlgang geregelt, der Urin enthält immer noch Indican. Nach einem Monat kehrt die Patientin wieder, es hat sich die Fistel in eine Kotfistel umgewandelt, sonst ist der Zustand sehr befriedigend. Lungenerscheinungen fehlen. Langsam aber tritt dann der Verfall ein, es treten Husten und Auswurf und rascher unaufhaltsamer Kräftezusammenbruch ein, dem die Patientin,

einige Monate nach dem Beginn der Lungenaffektion, 3 Jahre nach der Operation, erliegt.

Sektion: Äußerst abgemagerter Leichnam. In der Ileocöcalgegend drei breite kothaltige Fisteln, die auf dort befindliche ausgebreitete tuberkulöse Darmulcerationen führen; daselbst auch circumscripte großknotige Peritonealtuberkulose, außerdem ausgedehnte käsige Tuberkulose der Mesenteriallymphknoten, von denen sich ganze Packete von Hühnereigröße und mehr vorfinden. Abgesehen von einer kaum nußgroßen eitergefüllten Caverne in der linken Lungenspitze nur frische Lungentuberkulose, deren einzelne Herde vielfach von einem deutlichen Hof hämorrhagisch inficierten Gewebes umgeben sind.

Fig. 15.
Fall 5. Ileocöcaltuberkulose und hyperplastische Tuberkulose des Ileum.
L = Lymphknoten; Il = Ileum; Col = Colon.

Das exstirpierte Stück, etwa 60 cm lang, bildet eine unregelmäßige Schlinge, in der der untere Teil des Ileum gegen den mittleren Teil des Colon ascendens durch ziemlich feste fibröse peritonitische Adhäsionen angeheftet ist und zwar entspricht dieser Anheftung im Ileum eine 5 cm lange geschwürige Stelle (a), die circulär die Innenfläche des Darmrohres umkreist, ohne es aber bemerkenswert einzuengen. Proximal und distalwärts setzt sie sich scharf gegen die gesunde Schleimhaut ab. Die geschwürige Fläche enthält teils frischere, teils ältere Zerfallsherde, durchzogen von dicken Narbensträngen. Die Darmwand ist an der Stelle der Geschwüre auf etwa das Doppelte verdickt und diese Verdickung wird stärker nach dem Mesenterialansatz zu. Sie wird hier im wesentlichen bedingt durch dicke Infiltrate, die in Form von linsen- bis erbsengroßen confluierenden Knoten, etwa 8 an der Zahl, auf der Rück-

seite an der entsprechenden Stelle sichtbar sind, und zwar liegen diese Knoten unter der Serosa. Außerdem finden sich in der Nähe der Geschwürstelle in der Serosa noch zahlreiche herdförmig angeordnete ganz feine weißliche Knötchen.

Distal von der Geschwürsfläche folgt eine 20 cm lange normale Schleimhautstrecke und dann wieder eine Geschwürsfläche, die aber viel ausgedehnter ist als die erste, 17 cm lang. Sie entspricht dem letzten Ileumteil mit 12 cm und dem Cöcum resp. Col. asc. mit 5 cm. Diese Affektion beginnt mit niederen papillären Wucherungen warzigen Aussehens und erstreckt sich dann diffus, an den Geschwürstellen mit warzigen Wucherungen wechselnd, über die Bauhinsche Klappe hinaus, in

Fig. 16.

Fall 6. Ileocöcaltuberkulose, hyperplastische Form mit großen Lymphknoten bei L; starken Schleimhautpapillen im Lumen bei P. Schnitt Fig. 17 Taf. IV, V entnommen.

das Cöcum, wo ein dicker papillomatöser Wall ziemlich plötzlich endet. Doch zeigt die Schleimhaut dahinter auf einer Strecke hin noch hohe Wucherungen, in denen aber der Zerfall fehlt. Die Darmwand selber, der diese Wucherungen nach innen zu aufsitzen, ist auf der ganzen Strecke durch massige, teils diffus gleichmäßige Bindegewebswucherung in der Submucosa und Muscularis, teils durch knotige oder in einander überfließende Infiltrate stark verdickt. Die Knotenbildung ist vornehmlich auf der Serosafläche wahrnehmbar, und zwar wird sie auch hier um so mächtiger, je mehr sie dem Mesenterialansatz sich nähert, während die convexe Fläche fast frei davon ist, und die normale Darmwand nur etwa um das Dopelte übertrifft.

Durch diese Massen ist das Darmrohr stark verengt, zunächst

am Beginn der Geschwürsfläche, wo es auf einer Strecke von etwa 6 cm kaum für einen mitteldicken Bleistift durchgängig bleibt. Dann folgt eine kurze Ausweitung in der noch Schleimhautteile, selbst bis zur normalen Faltenbildung, gut erhalten sind. Dicht vor der Ileocöcalklappe beginnt wieder eine stärkere Infiltration, und es entsteht an und hinter der Klappe eine etwa 4 cm lange, sehr dickwandige Stenose, die kaum für einen Federkiel durchgängig ist.

Es ist nun besonders bemerkenswert, daß überall diesen starken Wandinfiltraten eine hochgradige Schwellung der Lymphknoten entspricht, die abführend nach dem Mesenterium zu liegen. Ein gleiches Verhalten ist schon bei der Geschwürsbildung im Ileum zu bemerken gewesen. Dabei sind stets die dem Darm naheliegenden Knoten die stärker geschwollenen. So erreichen die am Mesenterialansatz des Cöcum gelegenen Knoten (L) bis Taubeneigröße, und zwar zeigen sie durchweg eine markige Schwellung ohne Verkäsung oder makroskopisch sichtbare Tuberkelbildung. Des weiteren ist zu bemerken, daß nicht nur die Lymphknoten, sondern auch die zwischen ihnen liegenden Abschnitte des Mesenterium starke Infiltration und Bindegewebswucherung aufweisen. Eine gleiche derb-fibröse Masse, von glatter Serosa überzogen, an der nur einige Netzstränge haften, umgibt das Cöcum, gleichsam in dessen Wandung eingemauert, so daß das Lumen auf einen ganz engen Spalt reduciert ist. Der Wurmfortsatz ist in diesen Massen vollkommen aufgegangen, erst beim Einschneiden derselben läßt sich sein Lumen, sowie der Cöcalspalt nachweisen, die gröbere Reste von Nahrungsmitteln als Fremdkörper umschließen.

Fall 6. Tuberkulöser Pseudotumor der Ileocöcalgegend.

Die 16jährige, seit 3 Jahren verheiratete Frau leidet seit ihrer Kindheit an kolikartigem Darmschmerz und an Verstopfung abwechselnd mit Diarrhöen. In den letzten Jahren erbricht sie auch dann und wann, doch kam niemals Blut auch nicht im Stuhlgang. Seit 1 Jahre fühlt sie eine harte Schwellung, in d. r. Unterbauchgegend, die spontan und auf Druck Schmerzen macht. Die Patientin, von wenig entwickelten Formen, bisher noch nicht menstruiert, ist mäßig genährt und zeigt ein hektisches Aussehen. In der rechten Ileocöcalgegend findet sich ein überfaustgroßer Tumor, der stark druckempfindlich ist: derselbe scheint gegen die Beckenschaufel befestigt zu sein und reicht nach oben bis an den Rippenbogen, nach links bis nahe an den Nabel. Die Genitalien sind von ihm abgrenzbar, der Urin ist frei von fremden Bestandteilen und der Stuhlgang ist unregelmäßig, bald angehalten, bald diarrhoisch. Es besteht häufig auftretendes heftiges Gurren in der Ileocöcalgegend ohne sonstige Stenosenerscheinungen. Die Lungen sind frei, der Puls ist beschleunigt und ziemlich klein. Die Temperatur ist subfebril. Im Laufe einer Woche nimmt unter grüner Seifenbehandlung der Tumor an Schmerzhaftigkeit und Größe entschieden zu. Im Urin sehr reichlich Indican, Rosenbach positiv, Eiweiß nicht vorhanden.

Operation (32 g Chloroform). Durch einen Schrägschnitt wird die Ileocöcalgegend freigelegt. Das Peritoneum parietale trägt in dieser Gegend einzelne kleine erbsengroße, isolierte Knötchen. Der rechte Netzzipfel überlagert vorn das Cöcum und ist an dessen Außenseite zwischen ihm und

der seitlichen Bauchwand breit und fest verwachsen. In etwa handbreiter Ausdehnung ist hier das Netz mit vielen, bis bohnengroßen höckerigen Tuberkeln durchsetzt. Die Knoten sitzen im Fettgewebe des Netzes selber, nicht auf der serösen Fläche. Der Teil des Netzes wird reseciert, der Netzstumpf teilweise in Partieen abgebunden und übernäht. So liegt die Cöcalgegend frei, das Cöcum und der untere Teil des Colon ascendens bilden mit einem Packet dicker geschwollener Mesenterialdrüsen eine compakte Masse, die fest auf die Beckenwand fixiert ist. Das zuführende Ileum ist mäßig dilatiert, zeigt auf der Serosa einzelne weißliche Narben und anscheinend ein Geschwür. Es befindet sich in ihm ein Spulwurm.

Es wird nun zunächst zwischen Ileum (etwa 30 cm von der Klappe) und dem Colon transversum, eine seitliche Anastomose geschaffen in dreifacher Etagennaht. Da der Puls gut ist, wird zunächst zu einer Darmausschaltung geschritten, indem beiderseits 10 cm von der Anastomose die partiell ausgeschaltete Schlinge mit dem Tumor durchschnitten wird. Die basalen Darmenden werden durch die Naht geschlossen, versenkt, mit Netz nach Möglichkeit überlagert und ein Jodoformgazestreifen auf beide Enden gelegt. Es stand nun frei, die vollkommen ausgeschaltete Schlinge zunächst in situ zu belassen und in einer späteren Zeit sie eventuell zu entfernen, oder aber gleich die vollkommene Exstirpation anzuschließen. Da der Puls immer noch sehr gut ist, wird letzteres beschlossen. Der Tumor wird stumpf von seiner Unterlage gelöst und der Mesenterialansatz über Klemmen abgetragen und übernäht. Am untersten Punkte des Cöcum ist das Ovarium und die Tube adhärent, doch sonst vollkommen normal. Die Wunde wird dann über lockerer Tamponade geschlossen.

Abends wird die Patientin unruhig, der ziemlich kleine Puls hebt sich auf Kochsalzinfusion. Am anderen Morgen ist das Befinden leidlich, der Puls etwas kräftiger, aber noch beschleunigt. Die Pat. nimmt Tee und Milch zu sich ohne Erbrechen. Gegend Abend tritt in der Herzgrube Druckgefühl ein und ein gewisses Oppressionsgefühl. Der Leib ist weich, Winde gehen ab durch Darmrohr. Temperatur normal. In der Nacht wird die Pat. ziemlich unruhig. Am nächsten Morgen ist das Oppressionsgefühl noch stärker, die Pat. zeigt dabei immer auf die Gegend der Herzgrube. Der Puls ist noch immer beschleunigt und mäßig kräftig. Der Urin ist sehr spärlich und concentriert. Die Revision der Wunde ergiebt durchaus normale Verhältnisse, die Tampons werden gewechselt. Eine Magenspülung fördert nun einen Mageninhalt zutage, der deutliche Spuren zersetzten Blutes trägt, woraus auf hämorrhagische Erosionen infolge von Netzabbindungen geschlossen wird. Nach der Spülung fühlt die Pat. sich bedeutend besser. Nachmittags ist der Puls ziemlich gut zu nennen, aber immer noch beschleunigt. Gegend Abend wird dann die Aufregung und Unruhe stärker und unter hochgradig gesteigertem Angstgefühl tritt in der Nacht der Tod ein.

Sektion. Die Sektion ergiebt eine hochgradige fettige Degeneration des Herzmuskels und der Nieren und starke Fettleber. Das Peritoneum ist vollkommen glatt und spiegelnd. Das Operationsgebiet zeigt tadellosen Befund, der ganze Darmkanal ist bis auf ein kleines, ganz frisches Geschwür im mittleren Teile des Ileum frei von jeglicher tuberkulöser Affektion. Der obere Teil des Darms enthält in Streifen die Schleimhaut be-

deckende schwärzliche Blutmengen, die in größeren Flocken dem sonst flüssigen Mageninhalt beigemischt sind. Die Magenschleimhaut ist wie übersät mit kleinsten stecknadelkopf- bis linsengroßen lochförmigen Erosionen. Das Mesenterium enthält mehrere frisch geschwollene kaum über bohnengroße Lymphknoten. Die Lungen selbst sind vollkommen frei von Infiltration, überall schön lufthaltig, der pleurale Bezug spiegelglatt. Nur an dem Hilus der rechten Lunge findet sich eine taubeneigroße Bronchialdrüse, die rötlich- markig geschwollen ist und auf dem Durchschnitt mehrere etwa linsengroße Tuberkel zeigt, offenbar eine ziemlich frische Infektion.

Das Präparat enthält den untersten Teil des Ileum und des Cöcum mit angrenzendem Colon ascendens. Letzteres ist auf 10 cm im Gesunden reduziert, dazwischen liegt die dicke wurstförmige Tumormasse, die das Ende des Ileum mit 6, das Cöcum mit 4 cm umfaßt. Während die vordere und innere Seite des Tumors von glatter Serosa bedeckt ist, zeigt die übrige Circumferenz die Verwachsungsflächen mit der hinteren Beckenwand. Ein Netzzipfel, der am unteren Ileumteil haftet, ist dort breit angewachsen und trägt mehrere bis erbsengroße, zum Teil confluierende Tuberkel. Ebensolche flache, wie die Oberfläche eines Blumenkohls confluierende Knoten sitzen unter der Serosa des afficierten Darmteiles, besonders der Klappengegend entsprechend und zwar zunehmend, massiger werdend der Mesenterialgegend zu, während der nicht verwachsene Darmabschnitt frei davon ist. Das Cöcum ist äußerlich nicht zu erkennen, es ist vollkommen in die derben Tumormassen aufgegangen, so daß das Ileum in bogenförmiger Krümmung direkt in das Colon ascendens übergeht. Auf der unteren hinteren Seite des wurstförmigen Tumors, die noch freie Serosa erkennen läßt, sieht man einen kurzen, dicken, konischen Körper, der aussieht wie ein geschwollener Lymphknoten und auch als solcher während der Operation angesprochen wurde, in Wahrheit aber den Wurmfortsatz vorstellt. Dieser ragt also frei aus den Tumormassen heraus.

Schneidet man nun den Darm längs der freien Oberfläche auf, so trifft man vom Ileum aus gleich zu Beginn des Tumors auf eine hochgradige Stenose die gleichmäßig den wurstförmigen Tumor durchsetzt und ein eigentliches Lumen überhaupt nicht erkennen läßt. Die Darmwandung ist im ganzen Bereich ganz erheblich verdickt durch eingelagerte Massen, die an den der freien Serosaoberfläche entsprechenden Stellen vornehmlich innerhalb der Submucosa gelegen sind und die Wanddicke auf etwa das Dreifache des Normalen verstärken. Näher dem Mesenterialansatz zu gesellen sich dazu starke subseröse Infiltrate, die bis 1—2 cm Stärke anwachsen. Zerlegt man das Präparat weiter durch Einschneiden längs des Mesenterialansatzes (s. Fig. 15), so erkennt man, wie die weitere Masse des Tumors gerade hier sich ansetzt und als ein derb-fibröses, zahlreiche Fettmassen und bis haselnußgroße geschwollene Lymphknoten enthaltendes Gewebe von hier aus das Darmlumen umgreift, nach der freien Oberfläche zu immer schmäler werdend. Wird so das Darmrohr durch diese Einlagerungen in die Wandung selber verengt, so wird das Lumen vollends aufgehoben durch eine diffuse papillomatöse Wucherung der Schleimhaut, die mächtige warzige oder blumenkohlartige Gebilde schafft, welche in der Form ganz an einen Lupus erinnern. Die Schleimhaut ist tief-

dunkel injiciert. Doch findet sich nirgends auch nur die Andeutung eines Geschwüres. Die Kotmassen müssen diese Stelle passiert haben, indem sie sich zwischen den Spalten der weichen gewucherten Papillome durchdrängten.

Fall 7. Frische Ileocöcaltuberkulose mit Pseudotumorbildung im Beginne und knotiger Peritonitis tub. circumscripta.

Das 18 Jahre alte Mädchen klagt über andauernden und spontanen Schmerz in der Ileocöcalgegend. In der Anamnese bietet sich keinerlei Anhaltspunkt. Das Leiden begann vor 1 Jahre und nahm langsam an Intensität zu. Von seiten des Darmes liegen sonst keine Beschwerden vor, der Stuhlgang ist geregelt und erfolgt schmerzlos, der Urin enthält sehr wenig Indican. Der Gesichtsausdruck ist leidend, der Allgemeinzustand leidlich gut. Die Schmerzen sollen angeblich einige Stunden nach der Mahlzeit sich verstärken. Die Untersuchung der übrigen Organe, speziell der Lungen, ergiebt normalen Befund.

Der Leib ist nicht aufgetrieben. In der Ileocöcalgegend lassen sich kleine und größere knollige Tumoren durchtasten, die nicht scharf umrandet abzugrenzen sind. Das Ganze hat etwa die Größe einer Kinderfaust. Die Tumoren sind beweglich, doch mehr nach den Seiten als nach oben und unten. Die Palpation ist schmerzhaft, doch nicht sehr. Die Massen gehören offenbar dem Cöcum an; Ascites ist nicht nachzuweisen. Da unter interner Behandlung die Schmerzen sich nicht bessern, wird zur Operation geschritten, die a priori bei der Kleinheit der Geschwulst günstige Chancen verspricht.

Operation. Durch einen Schrägschnitt auf die bewegliche Masse wird die Bauchhöhle geöffnet. Man gelangt aber nicht sofort auf das freie Cöcum, sondern das Netz hat sich auch hier wieder zwischen den äußeren Rand des Cöcum und die Bauchwand geklemmt und ist feste Verwachsungen daselbst eingegangen. An der Verwachsungsstelle sind einzelne derbe Knötchen fühl- und sichtbar, und von hier aus wiederum scheint eine locale Infektion des Peritoneum par. in Form mehrerer linsen- bis erbsengroßer Knötchen ausgegangen zu sein, während das übrige Peritoneum vollkommen frei erscheint. Das Netz wird quer über dem Cöcum durchtrennt und unterbunden, dann liegt das Cöcum, das Colon ascendens und das zuführende Ileumende frei, das weiter keine Verwachsungen als die mit dem Netz zeigt. Es lassen sich nun im Cöcum und Colon asc. auf eine Ausdehnung von 10—12 cm multiple erbsen- bis himbeergroße knotenförmige Verhärtungen durchfühlen, die, jede ziemlich isoliert, im Darmlumen sitzen. Dort, wo sie dem Darm innen aufsitzen, sind sie äußerlich durch die Serosa nicht sichtbar, sie sitzen also nicht subserös. Wenn man aber das Darmlumen an der Stelle wo sie sitzen auf sie comprimiert, so kann man sie durch die gegenüberliegende Dünndarmwand durchschimmern sehen und constatieren, daß sie einen warzen- oder beerenartigen Bau zeigen. Geschwüre sind nach allem daselbst auszuschließen. Zwischen den Knoten scheinen ganz normale Schleimhautpartien zu liegen. Der Sitz dieser Herde ist sonach sicher auf die Mucosa resp. Submucosa zu verlegen. Der Wurmfortsatz ist frei und äußerlich ganz normal. Die Gegend der Klappe scheint etwas fester mit der Unterlage verwachsen zu sein. Der zuführende Ileumteil läßt dieselben Pro-

dukte wie das Cöcum durchfühlen, doch in geringer Anzahl. Außerdem trägt seine Serosafläche mehrere linsengroße weißgraue Knötchen. Das Mesenterium dieser Teile läßt bis an seine Basis zahlreiche verdickte Lymphknoten durchfühlen, einer von diesen ganz nahe der Wirbelsäule ist auf Haßelnußgröße geschwollen und läßt durch die Serosa mehrere graugelbliche Herdchen durchscheinen, die anscheinend dem Durchbruch nahe sind. Da in diesem Falle keine Stenosenbildung vorliegt und da der Prozeß eine entschiedene Tendenz zur subserösen resp. serösen Ausbreitung zeigt, so daß selbst eine ausgedehnte Exstirpation nicht alles Kranke wegschaffen kann, wird die Bauchhöhle wieder geschlossen und es soll eine interne Therapie eingeleitet werden. Daneben besteht die Hoffnung, daß die Laparotomie als solche den Prozeß günstig beeinflussen möge.

Innere Behandlung: Ricinusöl; abendlich 1 Teelöffel, um den Darm frei zu halten, macht Schmerzen, Creosotal wird ebenfalls nicht vertragen. In den ersten Tagen, bei flüssiger Diät, sind zwar die Beschwerden ganz fortgeblieben, doch treten sie bald wieder auf. Die Wunde heilt glatt aus. Nach 4 Wochen ist der Tumor entschieden gewachsen, doch wechselt die Größe auch mit dem Füllungszustand des Cöcums. Es wird am 14. Tage nach der Operation zu curativem Zwecke eine Tuberkulininjektion gemacht (1 mg); danach tritt Allgemeinreaktion mit Fieber auf, ohne nennbare lokale Reaktion. Auch die nachfolgenden Tuberkulininjektionen mit $^1/_4$ und $^1/_2$ mg ergeben stets hohe Reaktionen. Trotzdem verschlechtert sich der Zustand zusehends; es tritt nach 8 Wochen eine schmerzhafte Stelle zwischen Hinterhaupt und Halswirbelsäule links auf, die sich als beginnende Spondylitis cervicalis erweist.

Fall 8 (klinisch) Tuberkulöser Pseudotumor der Ileocöcalgegend.

Menant Ahmed, 32 Jahre alter Türke, angeblich seit vielen Jahren bestehen Darmstörungen, die sich langsam steigerten und den Pat. sehr herunterbrachten.

Befund: Sehr blasser, abgemagerter Mann, mit kleinem Puls. In der Ileocöcalgegend ist ein gänseeigroßer, mäßig nach rechts und links, kaum nach oben und unten verschieblicher derber, nicht schmerzhafter Tumor zu tasten. Es bestehen peristaltische Bewegungen mit Darmsteifung in der rechten Unterbauchgegend. Dieselben sind durch mechanische Reize manchmal gut auszulösen. Es besteht Stuhlverhaltung. Auf den Lungen bronchitische Erscheinungen, doch ist der Bacillenbefund negativ. Im Urin Eiweiß. Die Knöchelgegend ödematös geschwollen. Die Operation, die in dem Falle auch nur in einer Entero-anastomose hätte bestehen können, wird vom Patienten abgelehnt.

Fall 9 (klinisch). Tuberkulöser Pseudotumor der Ileocöcalgegend.

Numan Mehmed, 21 Jahre alter Türke, klagt seit einigen Monaten über heftige, anfallsweise auftretende Schmerzen in der Unterbauchgegend. Es trat dann angeblich „Fieber“ mit Diarrhoe auf und unter Abgang reichlicher Gase aus dem After die Lösung. Pat. selber fühlt seit kurzer Zeit eine Schwellung in der Cöcalgegend.

Der objektive Befund stellt an dem sonst leidlich kräftigen Mann

einen etwa mandarinengroßen Knoten in der Ileocoecalgegend fest, der wenig schmerzempfindlich, fest auf die Beckenmuskulatur fixiert erscheint und nur geringe seitliche Verschiebung zuläßt. Es sind augenblicklich die peristaltischen Störungen gering, mäßiges Ileocoecalgurren und Stuhlverhaltung. Fieber besteht nicht, ob es bestanden hat, ist fraglich, da mit dem Ausdruck Fieber von den Leuten jede bedrängende Organaffektion bezeichet wird. Von Seiten anderer Organe liegen keinerlei Symptome und Beschwerden vor. Eine Operation lehnt der Patient ab.

Fall 10 (klinisch). Tuberkulöser Pseudotumor der Ileocöcalgegend mit frischer perityphlitischer Reizung.

Simon Halil, 20 Jahre alt, Schneider, bekam vor etwa 3 Wochen ziemlich plötzliche und heftige Schmerzen im Mesogastrium. Trotz Abführmittel, die er erhielt, und trotz feuchter Verbände hielten die Schmerzen an, und nachdem er in 2 Krankenhäusern angeblich behandelt war, kam er zu uns. Bei dem ziemlich kräftigen Manne, der sonst keinerlei Erscheinungen von Tuberkulose bot, ist in der Cöcalgegend ein faustgroßer Tumor tastbar, der auf Druck mäßig schmerzhaft ist und ziemlich unbeweglich der hinteren Bauchwand aufsitzt. Eigentliche Koliken bestehen nicht. Der Patient gibt an, schon seit längerer Zeit in jener Gegend etwas Hartes gefühlt zu haben. Besondere Stuhlbeschwerden bestehen nicht. Täglich einmal wohlgeformter Stuhl. Nach dem Blutbefund Leukocyten nicht vermehrt. Im Urin reichlich Indican. Am 2. Tage tritt Fieber auf, 37,8, das am nächsten Tage auf 38,4 und am übernächsten auf 39,2 ansteigt und 2 Tage darauf auf die normale Temperatur abfällt. Während dieses Fieberanstiegs war eine deutliche Vergrößerung des Tumors nachweisbar. Der akute Anfall wird zuerst durch Opium und Eis ohne Erfolg und dann durch Ricinusöl bekämpft. Nach letzterem geht die Temperatur sofort herunter und der Tumor wird sichtlich kleiner. Er behält dann aber etwa dieselbe Größe wie vor dem Anfall und dieselbe Consistenz. Die Schmerzen aber sind, nachdem der Stuhl breiig gehalten wird, wesentlich verringert, so daß Patient die Operation jetzt verweigert und das Hospital verläßt.

Fall 11 (klinisch). Tuberkulöser Pseudotumor des Colon ascendens.

Redjeb Omer, 30 Jahre alter Türke. Nach seinen Angaben erkrankte Patient vor 8 Monaten mit Schmerzen im Mesogastrium, die ständig zunahmen und besonders nach rechts hin ausstrahlten. Appetitlosigkeit, Zunge belegt, Stuhlgang unregelmäßig, bald Durchfälle, bald Verstopfung, dauernder Kopfschmerz. In der rechten epigastrischen Gegend, entsprechend dem Colon ascendens, ist ein Tumor fühlbar, dessen Größe nicht genau zu bestimmen ist. Der Tumor ist ziemlich druckschmerzhaft und mäßig beweglich. Übrige Organe normal, es besteht kein Fieber. Patient verweigert die Operation.

Fall 12 (klinisch). Tuberkulöser Pseudotumor der Flexura coli dextra.

Dem 19jährigen Mädchen A. T. wurden vor Jahresfrist rechts und links am Halse tuberkulöse Drüsenpackete entfernt, an denen sie seit ihrer Kindheit gelitten haben soll.

Seit 6 Monaten leidet sie an Störungen der Darmtätigkeit. Sie hat bisweilen Verstopfung, die aber zur Zeit normalen Verhältnissen gewichen ist. Außerdem bestehen öfters Übelkeit und Appetitlosigkeit. Vor allem aber wird sie gequält von anfallsweise auftretenden kolikartigen Schmerzen, welche nach ihrer Angabe über den ganzen Leib hinziehen, dann aber in der rechten unteren Bauchgegend enden. Das Mädchen ist sehr stark abgemagert in den letzten Monaten, am Halse alte Operationsnarben ohne Recidiv. Die Lungen ergeben normale Verhältnisse, nur ist vielleicht rechts hinten der Perkussionsschall etwas kürzer als links. Der Leib ist nicht aufgetrieben, die linke Seite ist frei, in der rechten aber läßt sich ein über faustgroßer Tumor tasten, der nach oben zu in die Dämpfung des äußeren rechten Leberlappens übergeht und nach unten zu etwa in der Höhe der Darmbeinkammlinie endet. Der Tumor ist schmerzhaft und sehr derb, er reicht nach innen bis an den rechten Rectusrand, nach hinten bis an die Spitze der 12. Rippe. Hinter derselben, nach der Nierengegend zu, kann man ziemlich tief eindrücken, ohne eine Resistenz zu fühlen. Der mechanische Reiz der Untersuchung löst peristaltische kolikartige Darmsteifungen aus, die jedesmal mit einer deutlich sichtbaren Vorwölbung rechts unterhalb des Nabels endigen. Eine Operation, die höchstens in einer Enteroanastomose bestehen könnte, wird bei der Schwachheit des Mädchens nicht in Frage gezogen.

Fall 13 (klinisch). Tuberkulöse Striktur des unteren Ileumteils und des Cöcums (?).

Das 16jährige Mädchen leidet angeblich seit $^1/_2$ Jahre an anfallsweise auftretenden Koliken; vor $^1/_2$ Jahre habe sie mit Fieber und localen Symptomen eine Perityphlitis durchgemacht, darnach hätten sich die Anfälle, die für hysterischer Natur gehalten wurden, eingestellt. Bei weiterem Nachfragen stellte sich aber heraus, daß bereits seit 1 Jahre ähnliche Anfälle bestanden, die aber nur alle Monate aufgetreten seien; erst die Perityphlitis habe die Verschlimmerung gebracht, so daß jetzt alle 10—14 Tage ein Kolikanfall auftrete. Dieselben dauern bis zu 6 Stunden, beginnen ziemlich plötzlich einige Zeit nach dem Essen. Der Leib wurde aufgetrieben und die Därme bewegten sich heftig unter lautem Gurren und enormen Schmerzen; dieselben endeten stets in der Ileocöcalgegend. Nach dem Anfall gingen oft Winde nach oben und unten ab, dann trete Ruhe ein; in den Zwischenzeiten treten nur ab und zu ziehende Schmerzen im Leibe ein. Während des Anfalls trete nicht selten, besonders in der ersten Zeit nach der Perityphlitis, Erbrechen ein. Der Stuhlgang ist normal. Es besteht abends stets Fieber, das auf 38,5—39° steigen kann, doch durch Pyramidon niedergehalten wird.

Das leidlich für sein Alter entwickelte Mädchen zeigt bei mäßigem Ernährungszustande ein hektisches Aussehen, die Lippen trocken und aufgesprungen, die Zunge belegt. Am Halse links sind mehrere Lymphknoten auf Taubeneigröße geschwollen, nicht schmerzhaft. Die Lungen ergeben normalen Befund, kein Husten. Leib nicht aufgetrieben, Muskeln ziemlich fest, doch ist der Leib gut abzutasten. In der Ileocöcalgegend tief ist ein derber Widerstand zu fühlen, nicht groß, es mögen einige geschwollene Mesenterialknoten oder eine beginnende Ileocöcalinfiltration sein; sonst ist nichts Abnormes zu fühlen. Da aber dieser Tumor in seiner Kleinheit bei

der offenbar bestehenden Stenose nicht in das typische Bild der Ileocöcaltuberkulose paßt, nehme ich an, daß noch im unteren Ileumteile eine (oder mehrere?) Strikturen sich finden. Ein Anfall ist leider nicht auszulösen. Der Dickdarm wurde durch täglichen Einlauf entleert. Eine vorgeschlagene Operation wird vorläufig nicht gewünscht.

Fall 14. Tuberkulöser Pseudotumor des Cöcums.

Der etwa 20jährige Mann wurde vor Jahresfrist wegen Tuberkulose des rechten Os cuboid. aufgenommen. Eine damals vorgenommene Exstirpation desselben mit Jodoformplombierung führte nur zu vorübergehender Heilung. Darmbeschwerden bestanden damals nicht. Nach einigen Monaten kommt der Patient wieder mit Fistelbildung infolge ausgedehnter Tuberkulose der Fußwurzelknochen. Die Resektion nach Mikulicz brachte keine Heilung. Es mußte schließlich der Fuß im unteren Teil des Unterschenkels abgenommen werden. Aber auch jetzt zeigte die Wunde keinerlei Heilungstendenz.

Vor etwa 3 Monaten, während seines Krankenhausaufenthaltes, machte der Kranke auf einen Knoten aufmerksam, der sich in seiner Bauchseite gebildet hatte. Es bestanden absolut keine Beschwerden und Symptome von seiten desselben. Der Kranke, ein blasser Mann von sonst aber guter Körperbeschaffenheit mit normalem Urin, keinerlei Beschwerden von seiten irgendwelcher innerer Organe, weist in der rechten Bauchseite einen kleinfaustgroßen Tumor auf. Derselbe sitzt oberhalb der Verbindungslinie zwischen Nabel und Sp. ant. ist von harter Beschaffenheit und nach beiden Seiten hin um etwa 5—8 cm verschieblich, doch ist er weder in die rechte Nierengegend noch bis zur Nabelgegend zu bringen. Bei der Darmaufblähung bleibt der Tumor gut tastbar und verschiebt seine Lage nicht. Es wird die Diagnose auf hyperplastische Tuberkulose des Colon ascendens gestellt. Die vorgeschlagene Operation lehnt der Pat. zunächst ab. Im Laufe der folgenden 2 Monate bleibt die Größe des Tumors, der stets scharf umgrenzt werden kann, ziemlich constant; doch nimmt die Beweglichkeit ab. Nach einem Monat entschloß sich der Pat. doch zu einer Operation, ohne daß aber irgend welche Beschwerden aufgetreten waren.

Operation. Schnitt schräg durch die Bauchdecken führt sofort auf den Tumor, der sich als der Cöcalgegend zugehörig erweist. Der Wurmfortsatz ist nicht zu finden, der Tumor ist fest mit der Unterlage verwachsen, besonders nach der Duodenalgegend zu wird die Loslösung sehr schwierig. Da der Puls gut bleibt, wird der Tumor im ganzen mit dem Mesenterialansatz, in dem verdickte Lymphknoten tastbar sind, herausgelöst, und primär mit einem kurzen Teil des Ileum und des Col. asc. reseciert. Dann wird das Colonende geschlossen, und das Ileum seitlich in das Col. asc. eingepflanzt. Weitere geschwollene Lymphknoten waren nicht im Bauche zu fühlen. Das Peritoneum war vollkommen normal und frei. Nach Einlegung einer Gazestreifentamponade wird die Wunde geschlossen. Der weitere Heilungsverlauf ist (nach einmaliger Kochsalzinfusion) vollkommen glatt, der Kranke erholt sich rasch; in sehr günstiger Weise wird der Heilungsverlauf der Operationswunde beeinflußt, die sich in kurzer Zeit schließt.

Das exstirpierte Stück umfasst den Tumor mit den kurzen Ansätzen des zu und abführenden Darmrohres. Der Tumor umfasst das Cöcum und

den Wurmfortsatz, der äußerlich nicht zu sehen ist, sowie mehrere stark-geschwollene Lymphknoten am Mesenterialansatz. Er bildet einen gut mannsfaustgroßen Knollen, der nach der Bauchhöhle zu, d. h. vorne und medianwärts, von intaktem Peritoneum überzogen ist. Das Ileum ist mäßig erweitert und leicht hypertrophisch. An der Klappe beginnt, scharf nach dem Ileum zu abgesetzt, eine hohe beetartige, von geröteter weicher Schleimhaut bekleidete Einlagerung, die in dem nach der Bauchhöhle gelegenen, von Serosa überzogenen Abschnitt eine Dicke von etwa 2 cm erreicht. Die Höhle des Cöcum ist bis auf einen schmalen Spalt vollkommen aufgehoben. Die Innenfläche der Schleimhaut ist stark gewuchert, bis in den unteren Teil des Col. asc. hinein. Die Papillen erreichen eine Länge von stellenweise 1 cm. Nirgendswo ist eine Geschwürsbildung zu erkennen.

Am instruktivsten ist wohl ein Durchschnitt, der quer zur Darmaxe durch den Tumor, angelegt wurde. Man erkennt das aufgeschnittene Colon, wie es im Querschnitt enorm verengt ist. Am frischen Präparat ließ sich ein kleiner Finger noch durchzwängen, am gehärteten Präparat aber zeigt sich das Lumen vollkommen ausgefüllt mit den gewucherten Schleimhautpapillen. Am freien Umfange ist auch die Subserosa deutlich verdickt und diese Verdickung fließt retrocöcal in die derbe Tumormasse über, die aus fibrösem Gewebe, eingelagerten Fettmassen, und mehreren zum Teil verkästen und verkreideten Lymphknoten besteht. An der äußeren hinteren Fläche tritt der Wurmfortsatz, in gleicher Weise wie das Cöcum erkrankt, zutage. Derselbe ist offenbar nach hinten oben hinaufgeschlagen gelagert.

Dieser Fall ist mir in liebenswürdiger Weise von Dr. med. Orhan, Oberarzt an der chirurg. Abteilung zur Verfügung gestellt, der auch die gut gelungene Operation ausführte.

Beginnen wir mit der Entstehungsart und dem Bau der tuberkulösen Stenosen und zwar zunächst der Dünndarmstenosen. Jene Verengerungen, die mehr mechanischer Natur, im Verlaufe peritonitischer oder Mesenteriallymphknoten-Affectionen als Folge von Zerrungen, Abknickungen oder Compressionen beobachtet werden, die also eigentlich außerhalb der Darmwandung liegen, mögen unberücksichtigt bleiben. Uns sollen nur die in der Darmwand selber sich abspielenden Prozesse beschäftigen.

Da ist zunächst eine Scheidung zu machen zwischen den wirklichen anatomischen Strikturen und den vorübergehenden spastischen Verengerungen. Letztere werden auf dem Sektionstisch kaum je zur Beobachtung kommen, ihre Beobachtung bleibt also dem Chirurgen vorbehalten. Beide kommen bei der Darmtuberkulose neben einander vor. Es ist bekannt, daß paralytische Erweiterungen und spastische Contractionen der Eingeweide besonders dort auftreten, wo in mehr oder weniger großer Nähe eine wirkliche anatomische Läsion im Darm besteht. Mir fiel bei der Operation in Fall 1 die große Länge der Strikturen

auf, die längste mag 5 cm lang gewesen sein, der Durchschnitt etwa 4—5 cm; von der ersten Striktur heißt es in dem damals gefertigten Operationsberichte: „sie ist breit, circulär, ziemlich derb, etwa 4—5 cm lang und nach beiden Seiten trichterförmig sich erweiternd. Der Durchmesser des Darmohres, von Serosa zu Serosa, beträgt etwa $1\frac{1}{2}$ cm; die Serosa selbst ist glatt, ohne Knötchenbildung, nicht injiziert, nach den Enden zu ringsum etwas mehr gerötet." Ganz anders aber stellten sich dieselben Strikturen bei der Autopsie, 3 Wochen später, dar, wie sie in Fig. 1 wiedergegeben sind: schmal, scharf einschneidend. Es ist also klar, daß das, was wir bei der Operation fanden, ein auf die Umgebung der eigentlichen Narbenstenose ausgebreiteter Contractionszustand war. Das treffendste Beispiel dieser spastischen Stenose ist wohl von Strehl beschrieben: Bei der Operation eines phthisischen Mädchens fanden sich außer der diagnostizierten Ileocöcaltuberkulose an dem vorgezogenen Ileum in Abständen von 10 zu 30 cm „im ganzen 14 deutlich sichtbare Einschnürungen, von denen einzelne bei Invagination schätzungsweise nur für einen Federkiel durchgängig sind." Die Darmserosa ist an diesen Stellen injiziert und mit kleinen Tuberkeln besetzt. Nach der Operation hörten die Darmstenosenerscheinungen auf, doch der Tod erfolgte nach 11 Tagen unter den Zeichen zunehmender Schwäche. Bei der Sektion nun waren nur ganz geringe Andeutungen der bei der Operation so hochgradig befundenen Ileumstrikturen vorhanden: an den fraglichen Stellen fanden sich zwar tiefe bis auf die Muscularis reichende tuberkulöse Geschwüre, doch die Darmwand nur sehnig verdickt und „etwas narbig constringiert". Andere Beispiele giebt Lejars und Bard. In des letzteren Autors Beobachtung zeigten sich umgekehrt im Leben heftige Stenosenerscheinungen, bei der Operation dagegen ein negativer Befund; die Sektion (nach 6 Wochen) ergab eine 10 cm lange geschwürige Zerstörung der Schleimhaut im Ende des Ileums bis zur Klappe; der Darm war für den Finger durchgängig; hier hatte offenbar während der Operation die Contraction nicht bestanden, oder sie war dem Operateur entgangen; nach der Operation (einfache Laparotomie) hörten die Stenosenerscheinungen auf. Die Erklärung dieser Stenosen als reflektorisch spastischer Natur ist einleuchtend. Ob zur Auslösung des Spasmus immer ein Schleimhautgeschwür nötig ist, bezweifle ich, es könnte die einfache ringförmige Verengerung oder die polypöse Wucherung der Schleimhaut in gleicher Weise reizauslösend wirken. Die Kenntnis dieser spastischen Stenosen kann für unser

theoretisches Handeln von Wichtigkeit sein, wie wir später sehen werden.

1. Es gibt spastische Stenosen des Dünndarms, die von tuberkulösen Schleimhautläsionen ausgelöst werden; von ihnen sind die anatomischen Strikturen wohl zu unterscheiden.

Den wirklichen Strikturen liegen tiefere histopathologische Veränderungen zugrunde. Die allgemeine herrschende Ansicht, wenigstens soweit die Durchsicht der einschlägigen Literatur mich dies erkennen ließ, ist die, daß die Strikturbildung die Folge der geschwürigen Darmtuberkulose sei, die ausheile eben mit narbiger Retraktion. „Die Narben sind je nach der Tiefe und Form der Geschwüre von verschiedener Bedeutung für die Darmpassage. Die quergestellten (Geschwüre) werden naturgemäß bei der Vernarbung am leichtesten Strikturen setzen", sagen v. Mikulicz und Kausch im Handbuch der praktischen Chirurgie (I. Aufl.); und F. König führt in seinem „Lehrbuch der speziellen Chirurgie" (7. Aufl.) aus: „Es sind eigentümliche, bald im Dünndarm, bald in der Cöcalgegend, selten im Dickdarm und offenbar sehr langsam entstehende Formen von ringförmigen tuberkulösen in Geschwürsbildung endigenden Prozessen, welche mit narbiger Schrumpfung und nicht selten mit circulärer Striktur ausheilen." In gleicher Weise finde ich in den Handbüchern der inneren Medizin und denen der pathologischen Anatomie sowie auch in den meisten speziellen Abhandlungen die Sache aufgefaßt, d. h. die Geschwürsbildung ist stets als selbstverständliche Ursache für die Strikturierung hingestellt. Erst in einer neueren Arbeit von Nikoljski aus Moskau, die auf Grund literarischer Zusammenstellungen eine sehr gute Orientierung über die tuberkulöse Darmstenose gibt, finde ich eine primäre submuköse Narbenstriktur erwähnt, wobei Nikoljski sich auf die französische Literatur stützt. Und in der Tat stammen von dieser Seite die einzigen diesbezüglichen Beobachtungen. Darier war der erste, der sie beschrieb und nach ihm Berney. Erst nach dem Abschluß und der Niederlegung meiner makroskopischen und mikroskopischen Untersuchungen fielen mir die ersten Bemerkungen, aus denen ich das Bekanntsein dieser Strikturformen entnehmen konnte, in die Hände, eben die Arbeit Nikoljskis und die von Berard und Levicke. Das hat den Vorteil, daß ich unabhängig und objektiv an meinem Material die Befunde erheben und die der französischen Autoren bestätigen, vor allem aber auch ergänzen konnte. Denn die Pathogenese der tuberkulösen Strikturbil-

dung scheint mir noch keineswegs geklärt und wird meiner Ansicht nach durch die Befunde an rein submucösen Strikturen in ein ganz anderes Licht gerückt.

Es sei gestattet, zuvörderst kurz den Infektionsmodus bei der Darmtuberkulose zu rekapitulieren, wie er wohl in der allergrößten Mehrzahl der Fälle sich gestaltet, nämlich vom Darminhalt aus. Dabei kommt zunächst nicht in Betracht, ob die Bazillen mit den Speisen eingeführt werden oder aus verschlucktem Sputum stammen; auf diese Frage möchte ich später auf Grund unseres hiesigen Tuberkulosematerials zurückkommen. Aus dem Darminhalt gelangen die Bazillen in die Darmwand und zwar, von zufälligen Läsionsstellen abgesehen, ist der Lymphapparat des Darmes die Aufnahmestelle. Hier sind histologisch und physiologisch die Lymphgefäße der Zotten und die Lymphfollikel zu unterscheiden; wir folgen Landois' Ausführungen: „Epithelhülle mit Bindegewebskörperchen der Zotte ist der Stützapparat; Epithelzelleninhalt und die zahlreichen Stromazellen sind die aktiven Fortbeweger der aufgenommenen Fettkörnchen. Durch entsprechende Gewebslücken stehen die die Stromazellen beherbergenden Hohlräume mit dem axialen Lymphgefäße, welches von Endothelzellen ausgekleidet ist, in Verbindung. Es ist nicht unwahrscheinlich, daß von den Blutcapillaren der Zotte vielfach Leukocyten in das Zottengewebe einwandern und zum teil mit aufgenommenen Fettkörnchen behaftet in das centrale Lymphgefäß übertreten. Nach verschiedenen Autoren wandern die Amöboidzellen wohl gar aus dem Zottenparenchym gegen die Epithelschicht und sogar vielleicht zwischen die Epithelien und kehren beladen mit den aufgenommenen Substanzen gegen die Axe der Zotte zurück." — „Die Lymphfollikel oder Balgfollikel finden sich entweder vereinzelt (solitäre Follikel im Darm, den Bronchien, der Milz) oder in Haufen zusammenliegend (conglobierte Follikel der Tonsille, der Peyerschen Plaques, der Zungenbälge). Sie sind kleine kugelrunde bis annähernd stecknadelkopfgroße Bläschen und bestehen durch und durch aus zarten, netzartig aneinander gefügten Elementen des mit elastischen Fasern vermischten reticulären Bindegewebes, in dessen Maschen Lymphsaft und Lymphzellen zahlreich vorhanden sind. An der Oberfläche verdichtet sich das Gewebe zu einer etwas mehr selbständig hervortretenden Hülle, die jedoch noch vielfach von kleinen spongiösen Lücken des reticulären Gewebes durchsetzt ist. Kleinere Lymphgefäße dringen überall bis unmittelbar an die Lymphfollikel heran, oft größere Bezirke ihrer Oberfläche mit reichen Netzen bedeckt haltend. Oft auch ist die

Follikeloberfläche in die Wandung des Gefäßes eingeschaltet, bald in kleinerer, bald in größerer Ausdehnung, so daß die Follikelfläche direkt von der Lymphe des Gefäßes bespült wird. Und wenn nun auch keine direkte größere Kanalöffnung aus dem Lymphgefäßrohre bis in den Innenraum des kugelförmigen Balges führt, so muß trotzdem eine Communication zwischen dem kleinen Lymphgefäße und dem Balgfollikel angenommen werden, welche hinreichend durch die zahllosen Spalten der Follikelbegrenzung gegeben ist. So ist der Balgfollikel ein echter lymphatischer Apparat, dessen Saft und Lymphzellen in die Bahnen der nächstliegenden Lymphgefäße übergehen können. — Als besonders wichtig ist in Betreff dieser Follikel mitzuteilen, daß in den Balgdrüsen, den solitären sowohl als auch in den conglobierten, normalerweise eine massenhafte Drüsenwanderung der Leukocyten durch das Epithel zwischen den Zellen hindurch ununterbrochen während des Lebens stattfindet. Die Leukocyten schieben sich zwischen den Epithelien hindurch, beeinträchtigen aber durch massenhafte Wanderung, sowie durch die während derselben sich vollziehenden Teilungen die Funktion des Epithels und zerstören selbst dieses. So entstehen gewissermaßen physiologische Verwundungen, welche eindringenden Mikroorganismen den Weg vorzeichnen." Dieses Verhalten, diese physiologischen Verwundungen über den Follikeln erklären hinlänglich die Aufnahme der Tuberkelbazillen in das Lymphsystem. Intaktes Epithel, in wohlgeschlossener Reihe liegend, läßt keine Mikroorganismen durch. Ein anderer Modus wäre noch der, daß in kleinsten Krypten virulente Bakterien liegen bleiben und nun lokal durch ihre Toxine die nächsten Epithelzellen schädigen, sie funktionsunfähig machen und so sich den Eingang in das Gewebe erzwingen. Weitaus einfacher und häufiger ist sicher der erstere Modus, der Eintritt durch die physiologischen Epitheldefekte, wie dies für die Tonsillen, besonders bei den akuten Infektionskrankheiten, fast allgemein angenommen wird; sollte am Darm nicht ein Gleiches häufiger vorkommen, als man bisher dachte? — Da nun die Tuberkelbazillen eine Eigenbewegung nicht besitzen, müssen wir wohl auf eine mechanische Einschleppung zurückgreifen: sie geraten zufällig in die Epitheldefekte und werden mechanisch mit dem Lymphstrome, den Lymphzellen anliegend, von ihnen geschoben oder nachgezogen, in das Gewebe verschleppt; es ist auch wohl denkbar, daß Bakterien gleich Farbstoffkörnern von den Leukocyten aufgenommen werden, vorausgesetzt natürlich, daß sie in wenig virulentem Zustande, also Fremdkörpern ähnlich

sich befinden. Ich denke dabei an die enormen Mengen von Bazillen, welche bei der Lepra von den wohlerhaltenen Zellen beherbergt werden, in offenbar sehr virulentem — aber nicht abgestorbenem — Zustande. v. Behring will „als einen zwingenden Grund für den fundamentalen Unterschied zwischen der Durchgängigkeit der intestinalen Schleimhäute für corpusculäre Elemente im jugendlichen und im späteren Alter" gefunden haben, daß „neugeborene Individuen keine zusammenhängende Epitheldecke auf ihren Schleimhäuten besitzen, und daß ihre Ferment absondernden Drüsenschläuche noch wenig oder gar nicht entwickelt sind." Von den verschiedensten Seiten ist gegen die anatomischen Grundlagen der Behringschen Auffassung Widerspruch erhoben, besonders die Untersuchungen Blochs scheinen mir in dem Sinne wertvoll zu sein, während andererseits die größere Durchlässigkeit des Säuglingdarmes gegenüber dem Erwachsenen schon seit langer Zeit von Weigert betont wurde. Dessen Untersuchungen weisen vermittelnd darauf hin, daß beim neugeborenen Säugetier die oberflächlichste Lage der Schleimhaut nicht wie beim erwachsenen Individuum aus einer ununterbrochenen Schleimschicht besteht, sondern daß einzelne Schleimpfropfen dem Epithel aufsitzen, die durch freies Zellprotoplasma von einander getrennt sind. Danach wäre also nur eine leichtere Zugänglichkeit und andererseits mechanische Retentionsmöglichkeit von Bakterien zur Epithelschicht gegeben. Es liegt mir nicht ob, in dieser Frage nach der anatomischen Prädisposition des Säuglingsdarmes eine bestimmte Meinung auszusprechen, doch wird so grob-mechanisch und einfach die Sache wohl nicht zu erklären sein; vielfache andere Dinge, die verschiedene Wirkung und der Unterschied in der Produktion der Sekrete des Digestinstractus vom Munde bis zum Dickdarm hinab, die mechanisch funktionellen Unterschiede in der Peristaltik, die Beschaffenheit und Combination der aufgenommenen Speisen als solcher, die häufigen katarrhalischen Magendarmstörungen der Kinder und andererseits ihr seltenes Erkranken an anderen, den Erwachsenen mit Vorliebe befallenden Darmaffektionen und vieles andere mehr wollen da wohl berücksichtigt sein. Die größere Häufigkeit der (primären) kindlichen Darmtuberkulose — diese als feststehend vorausgesetzt — würde schon durch die weit häufigere Gelegenheit zur Infektion erklärt werden, worauf ich später noch einmal zurückkomme. Die anatomische Eigenart indessen, auf welche Weigert aufmerksam macht, daß bei „Erwachsenen so häufig die bekannten tuberkulös afficierten Lymphgefäße von Darmgeschwüren ausgehend gefunden werden, während die zugehörigen Lymphdrüsen

relativ geringe Veränderungen zeigen, bei Kindern hingegen oft umgekehrt die Mesenterialdrüsen umgemein stark verkäst, geschwollen sich erweisen, während in den zuführenden Lymphgefäßen, ja auch im Wurzelgebiet derselben (i. e. der Darmschleimhaut) gar keine nachweislichen Prozesse zu eruieren sein werden", ist mit alledem nicht erklärt und bleibt nach wie vor der Forschung vorbehalten. Weigert weist dabei besonders darauf hin, daß das nicht etwa nur für die Darmschleimhaut, sondern auch für die Bronchien, die Lungen, den Mund, ja die äußere Haut vielleicht zutreffe. Es muß da wohl eine leichtere Passierbarkeit des Lymphgefäßapparates selbst bestehen, ohne daß wir zunächst sagen können, wodurch diese bedingt ist. Gemäß unseren anatomischen Rekapitulationen stehen den Bazillen am Darm zwei Wege in die Lymphbahnen offen: einmal in die Darmzotten zu dem axialen Lymphgefäße und zweitens in die Follikel. Wenn auch die Follikel bei Neugeborenen oberflächlicher liegen als bei Erwachsenen, so wäre es dennoch denkbar, daß bei dem kindlichen Darm der Weg in die Darmzotten häufig der offenere sei, daß die so häufigen Katarrhe des Säuglings das Zottengewebe ihres Epithels entblößen — worüber freilich auch noch besonders unter den Pädiatern Uneinigkeit herrscht — und somit die Bazillen, ohne lokal zurückgehalten zu werden, direkt zu den Lymphknoten des Mesenteriums gelangen können. Hingegen mag beim Erwachsenen das Epithel der Zotten resistenter sein und darum häufiger der zweite Weg, durch die Follikel, benutzt werden. Jedenfalls sind dann, wenn in der Schleimhaut sich lokale Prozesse bilden, fast stets die Follikel die Aufnahmestelle und aus ihnen heraus bilden sich alle weiteren Veränderungen — doch soll damit nicht gesagt sein, daß nicht auch die Follikel passiert werden könnten, ohne selbst zu erkranken.

Sind also die Follikel inficiert, so folgt die weitere Ausbreitung der Infektion gemäß den anatomischen Bahnen. „Die Follikel liegen — nach Stöhr — zu Beginn ihrer Entwicklung stets in der Tunica propria, ihre Kuppe reicht bis dicht unter das Epithel, die Basis ist gegen die Muscularis mucosae gerichtet. Mit vorschreitendem Wachstum durchbrechen sie die M. mucosae und breiten sich in der Submucosa, deren lockeres Gewebe ihnen wenig Widerstand entgegensetzt, aus. Der in der Submucosa gelegene Teil des Knötchens hat eine kugelige Gestalt und wird bald bedeutend größer als der in der Tunica propria gelegene Abschnitt. Wo die Knötchen stehen, da fehlen die Zotten und sind die Drüsenschläuche zur Seite gedrängt." Die Beziehungen der Follikel zu

den Lymphgefäßen, die im Dünndarm aus den Zotten treten, haben wir oben schon wiedergegeben; am Magen und Dickdarm beginnen die Lymphgefäße als oben blinde, zwischen den Drüsenschläuchen herabsteigende ca. 30 μ weite Capillaren. „Alle diese Gefäße senken sich in ein am Grunde der Drüsenschläuche gelegenes der Fläche nach ausgebreitetes engmaschiges Capillarnetz, das durch viele Anastomosen mit einem in der Submuocsa befindlichen weitmaschigen Netze zusammenhängt. Die daraus entspringenden klappenführenden Lymphgefäße durchsetzen die Muscularis und nehmen hier die abführenden Gefäße eines Netzes auf, welches zwischen Ring- und Längsmuskelschicht gelegen ist. Dieses Netz heißt intralaminäres Lymphgefäßnetz und nimmt die vielen in beiden Muskelschichten befindlichen Lymphcapillaren auf. Unter der Serosa laufen die Lymphgefäße (‚subvenöse Lymphgefäße') bis zum Ansatz des Mesenterium, zwischen dessen Platten sie dann weiterziehen." Die in die Follikel eingeschleppten Bazillen werden, sofern sie nicht vernichtet werden, in den allermeisten Fällen dort liegen bleiben und an Ort und Stelle ihren Entwicklungsprozess mit Gewebsschädigung beginnen. Endweder wird das Follikelgewebe allmählich zerstört, das deckende Epithel fällt und es bilden sich echte tuberkulöse Geschwüre, die ihren virulenten Inhalt dem Darminhalt zumischen und zu immer neuen Geschwürsbildungen im Darmtractus führen. Das ist die Form, wie sie am häufigsten und besonders bei Lungentuberkulösen beobachtet wird, wo das verschluckte Sputum stets ein ausgiebiges Material zur Darmaffektion liefert: die Follikel und die Peyerschen Plaques sind da in ausgedehnte Geschwüre umgewandelt. — Oder, resp. gleichzeitig mit dieser unbegrenzten Dissemination, es findet lokal die Ausbreitung auf dem Lymphwege statt. Wenn auch die Lymphgefäße in der Submucosa weitmaschige Netze bilden, wird doch der abführende Lymphstrom normalerweise den direktesten Weg zentralwärts nehmen, d. h. also von jedem Follikel circulär zum Mesenterialansatz. So werden die Lymphstränge und die ihnen anliegenden Follikel sekundär in circulärer Anordnung erkranken, und die Geschwüre, die nun wieder sekundär nach Durchbrechen des Epithels auftreten, werden zirkulär gereiht sein. Das ist eine bekannte Tatsache, aber sie scheint mir in ihrer Wichtigkeit für die Strikturbildung nicht richtig gedeutet zu sein: heilt ein einfaches follikuläres oder Plaque-Geschwür aus, so haben wir eine mehr oder weniger große strahlige Narbe, an welcher wohl oft die Darmwand verdünnt ist, vielleicht als Folge sekundärer Ausgleichs-

bestrebungen; eine Verengerung des Lumens aber kommt nicht zu stande. Bei der circulären Anordnung der Geschwüre kommt nach der Ausheilung in einer Anzahl der Fälle eine Strikturbildung zu stande, doch ist die Ausheilungstendenz solcher Geschwüre nur eine sehr geringe.

Welches ist nun der Modus solcher Art Verengerung? Wenn wir einen genuinen d. h. circulären Defekt in der Darmwand haben, wie wir ihn etwa künstlich durch Resektionen schaffen, so heilen die Ränder einfach quer aneinander, die Tendenz zur circulären Schrumpfung ist sehr gering, wenngleich sie ja vorkommt (es ist möglich, daß in solchen Fällen auch eine Infektion eine Rolle spielt?). Wenn ein circuläres tuberkulöses Geschwür gereinigt ist und auszuheilen beginnt, so wäre es doch das Einfachste, daß die quergestellten Schleimhauträuder sich einander näherten mit Schrumpfung des Geschwürsgrundes in der Längsaxe: das würde nie eine Verengerung geben. Bei der Ausheilung der Ringgeschwüre aber geht die Schrumpfung in querer Axe, also circulär vor sich und diese Schrumpfung findet in den affinierten circulären Lymphsträngen und ihrer Umgebung in der Submucosa statt. Dieser Prozess, der meistens mit erheblicher Bindegewebsvermehrung einhergeht, aber auch ohne eine wesentliche solche verlaufen kann, ist es, der die Strikturen macht. Also, nicht das eigentliche Geschwür heilt mit Strikturbildung aus, sondern es sind die größtenteils in der Mucosa-Submucosa verlaufenden Ausbreitungswege des Tuberkulosevirus, die Lymphgefäße und ihre nächste Umgebung, welche sich analog retrahieren. Und ich halte das für ein Haupt-Charakteristicum der zur analogen Schrumpfung neigenden Form der Tuberkulose, daß sie ohne Geschwürsbildung verlaufen kann und häufig auch verläuft. Die Schleimhautgeschwüre sind jedenfalls zur Erzeugung einer Striktur nicht nötig, sind in jedem Falle, so häufig sie sind, etwas Sekundäres. Diese Anschauung möchte ich durch meine Präparate belegen, die aus den verschiedensten Stellen der verschiedenen Därme entnommen sind.

Das klarste und einfachste Bild gibt ein Querschnitt durch das ganze Darmrohr von Fall 4 Striktur I, wie es in Fig. 13 (Taf. IV, V) dargestellt ist; die kleine in die Hauptfigur hineingezeichnete Skizze (u. G.) gibt die natürliche Größe der Strikturstelle wieder. Die Länge derselben ist sehr gering, so daß man sich hüten muß, gar zu viel auf den Block zu verschwenden, will man gute vollständige Schnitte gewinnen. Da haben wir unter der Schleimhaut den stark gewucherten, nach van Gieson rot gefärbten Ring der Submucosa und der Tunica propria, die dicht mit einander verfilzt sind. Das Bindegewebe ist derbfaserig, die Muscularis mucosae durch-

flechtend und zu derben Bündeln zusammenfassend. An einzelnen Stellen begegnet man rundlichen knäuelartig verflochtenen Bindegewebseinlagerungen in der sonst circulären Schicht. Ihre Provenienz wird erst klar, als sich an einer Stelle (bei I) ein ziemlich großer, mikroskopisch sichtbarer Tuberkel findet: ein rundlich-ovaler Herd an der Grenze zur Muscularis mit mehreren kleinsten Tuberkeln, spärlichen Riesenzellen und ganz geringer Verkäsung. An diesen Herd reihen sich vier oder fünf kleinste Tuberkel, die, schräg-oval, entsprechend der Faserung, in der mäßig verdickten und von Bindegewebe duchsetzten Muscularis sitzen, also direkt ableitend nach dem Mesenterialansatz. Außerdem finden sich nur hier und da in der Submucosa, bald nahe der Muscularis, bald dicht unter der Schleimhaut, kleine Rundzellenanhäufungen und zwei knäuelartige Bindegewebsherde, die offenbar Reste ausgeheilter Tuberkel sind. Gut ausgebildete Follikel sind kaum vorhanden, irgend welche regressive Veränderungen: Lockerung der Zellcomplexe, bindegewebige Wucherungen, unregelmäßige Begrenzungen, sind stets nachweisbar. Und nun die Schleimhaut: Es ist von vornherein der Einwand, den man wohl an manch anderem Falle erheben könnte, daß doch anfangs Geschwüre bestanden hätten, daß aber eine sekundäre epitheliale Auskleidung des Grundes und Regeneration des Schleimhautbezuges stattgefunden habe, vollkommen von der Hand zu weisen: Nirgendwo ist irgendeine Andeutung eines Schleimhautdefektes vorhanden, nirgendwo die Spuren eines Wundheilungsprozesses; überall hohe, mit schöngebildeten Cylinderzellen ausgekleidete Drüsenschläuche und Zotten. Es besteht überall die Neigung zu Wucherungen des Mucosabezuges, indem die Schläuche sich verlängern, sich verzweigen und schließlich richtige kleine, polypöse Auswüchse produzieren. Ein kleiner Teil dieses Schleimhautüberschusses — wenn man so sagen darf — mag auf Kosten der Fältelung, welche die Schleimhaut im Innern des narbig sich zusammenziehenden Submucosaringes eingehen muß, und auf Zusammendrängung der Drüsenschläuche auf kleineren Raum kommen; doch ist eine direkt aktive Wucherung der Gewebselemente ganz sicher vorhanden, und zwar beruht diese einmal wohl auf mechanischen Reizungen vom Darminhalt aus (s. u.), sodann aber ist sie zweifellos der Effekt der spezifischen Infektion.

Die Neigung zur polypösen Wucherung findet sich an anderen Präparaten noch erheblicher scharf ausgesprochen. Ich verweise auf die Fig. 10 auf Taf. IV, V aus Fall 3, Striktur: Dort drängen sich mächtige, warzig polypöse Gebilde, die sich auf intakter, d. h. geschwürsfreier Basis erheben, in das Lumen des Darms und füllen es fast ganz mit ihren dichten Massen aus. Sie sind bald kürzer und sitzen mit breiter Basis der Wandung auf, bald sind sie langgestielt und verästelt; man könnte sie traubenmolenähnlich nennen, noch mehr aber ähneln sie Formationen, wie wir sie bei der Perlsucht des Rindes finden. Trotzdem sie sich in und um das verengte Lumen drängen, ist von einer Geschwürsbildung keine Spur zu finden. Die weichen Gebilde, die wohl dem Druck des passierenden Darminhalts nachgeben, sind mit hohem Cylinderzellenepithel überzogen, das, wie es an den gewöhnlichen Polypen bekannt ist, stark wuchert und lange verästelte Schläuche bildet. Nur sind es nicht ganz gewöhnliche Polypen, sondern, wie oben erwähnt, zum großen Teil spezifisch tuberkulöse Produkte. Denn neben der diffusen kleinzelligen Infiltration finden

sich ganz typische Tuberkel mit Riesenzellen im Zottengewebe selbst, d. h. in den bindegewebigen Fortsätzen der Tunica propria, welche den Grundstock der polypösen Schleimhautwucherungen bilden, überzogen von intaktem Epithel.

So haben wir hier eine echte tuberkulöse Affektion der Schleimhaut, die mit den in der Submucosa gelagerten Produkten gleiche Provenienz hat. Freilich sind die spezifischen Tuberkel in der Mucosa noch seltener zu finden, als in der Submucosa, man kann sie leicht übersehen, wenn man sie nicht sucht an vielen Schnitten (s. den Vergleich bei der Ileocöcaltuberkulose). Damit würde auch der Einwand widerlegt sein, daß doch gerade derartige polypöse Schleimhautwucherungen sich auf der Basis alter geschwüriger Prozesse entwickeln und gewissermaßen typisch dafür seien, wie z. B. bei den dysenterischen Prozessen. Wer einmal beide Bilder nebeneinander gesehen hat, kann auf solche Mutmaßung für die eben beschriebenen anatomischen Veränderungen auch gar nicht kommen. Die langen Schläuche, die hohen Zotten in gleichmäßiger Anordnung, der Mangel jeglicher Defektbildung in der Schleimhaut vor und hinter der Striktur und die polypöse Wucherung mit der Tuberkelbildung in der Striktur selber, das sind Dinge sui generis. Eine gewisse Modifikation, eine Abflachung der ganzen Schicht, Abplattung der Zotten und Niedrigwerden der Schläuche mit Neigung zum Abstoßen des Epithelbelags vom bindegewebigen Grundstock, findet sich vor engen Strikturen und dürfte auf die mechanischen Insulte zurückzuführen sein; an solchen Stellen kann es dann auch, wie in Fall 2, zu kleinen sekundären polypösen Wucherungen der Bindegewebsschicht kommen, analog den eben erwähnten dysenterischen. Wo aber die Striktur noch leidlich wegsam ist, da ist der Übergang in den Veränderungen der Schleimhaut vor, in und hinter der Striktur meist ein ganz unmerklicher; natürlich gibt es auch hier die breitesten Abstufungen. An wieder anderen Fällen besteht eine ausgesprochene Neigung zu papillomatöser Hypertrophie der Schleimhaut auf nicht unbeträchtliche Strecken vor und hinter den Strikturen; man könnte das fast vergleichen mit dem État mamelloné am Magen.

Haben wir an den beschriebenen Bildern fertige Strikturen vor uns, so war es mir auch möglich, den Prozeß ganz im Beginn zu beobachten in reinster Form: Unter Fall 3 sind die kleinen knopfartigen parietalen Erhebungen innerhalb der Ampulle beschrieben (s. dort S. 355); dem entsprach mikroskopisch eine intensive Vermehrung des submucösen Bindegewebes frischerer Provenienz und beginnende Wucherung der Schleimhaut

zu zwei flachen knopfartigen Erhebungen, und als Ausgangspunkt dieser reaktiven Erscheinungen ließen sich kleine Infiltrate von Rundzellen nachweisen, in denen freilich Riesenzellen noch nicht gebildet waren.

Sehr instruktiv sind Längsschnitte durch die Strikturen.

Fig. 11 Taf. IV, V stellt einen Schnitt aus Fall 3 dar: Die scharf einschneidende Striktur mit der wohl erhaltenen, selbst gewucherten Mucosa bekleidet, in der Tuberkel mit Riesenzellen sich finden; die derbe Submucosa im Gegensatz zu der viel lockeren Subserosa, die passiv eingezogenen Muskelschichten stellen die Umrahmung des stark verengten Lumens dar. Daß hier von einer Geschwürsheilung nicht die Rede sein kann, liegt auf der Hand; das wirksame Constringens stellt der dicke Bindegewebsring der Submucosa dar, die Serosawände sind zusammengewachsen und so ist der Einschnitt auf der Serosaseite nicht so tief, wie nach der Lumenverengerung zu schließen sein sollte.

2. Es dürfte somit zur Evidenz bewiesen sein, daß die Strikturbildung im Dünndarm lediglich durch narbige Schrumpfung im mucös-submucösen Gewebe, im wesentlichen den Lymphbahnen entlang entstehend, zustande kommt, und daß die Geschwürsbildung dabei ganz fehlen kann. Damit ist aber auch bewiesen, daß die Geschwürsbildung nicht zu dem Wesen der eigentlichen Strikturbildung gehört, sondern vielmehr etwas Sekundäres, eine Complication darstellt (s. u.).

Diese eigenartige Form und Lokalisation der Tuberkulose des lymphatischen Darmapparates mit ihren Folgen verdient wohl eine eingehendere histologische Untersuchung: die von den Bazillen befallenen Follikel beginnen zunächst zu schwellen, indem die lymphocytären Elemente und die epitheloiden Zellen im Centrum wuchern und eventuell Riesenzellen sich bilden. Es ist nun bemerkenswert, daß alle lokalen Äußerungen des spezifisch entzündlichen Prozesses meistens wenig ausgesprochen sind: die Riesenzellbildung ist spärlich, es kommt selten oder gar nicht zur Coagulationsnekrose resp. Verkäsung und dann sind die Tuberkel überhaupt äußerst spärlich. Bei den circulären Schnitten durch die Strikturringe brauchen auf vielen Präparaten nur 1 bis 2 Knötchen sichtbar zu sein, und bei den Längsschnitten muß man schon Glück haben, will man einen charakteristischen Befund erheben. In den Fällen natürlich, wo frischere Schleimhautgeschwüre hinzutreten, also die destruktivere Neigung größer ist, finden sich auch massenhaftere tuberkulöse Produkte. An einem günstigen Circulärschnitt durch die Striktur läßt sich nun weiter verfolgen, wie der entzündliche Ring von dem afficierten Follikel in der Submucosa und weiter in der Tiefe sich ausbreitet:

netzartig angeordnete Stränge einkerniger Leukocyten ziehen in dem Stroma circulär und berühren wohl weitere Follikel, die entweder gleichfalls durch Riesenzellbildung ihre spezifische Infektion kundtun, oder nur einfach gereizt, geschwollen sind. Dazwischen ist oft ein histologischer Unterschied nicht zu machen: wir wissen, daß die Toxine allein imstande sind, Riesenzellbildung hervorzurufen, also das Vorhandensein des Bazillenleibes nicht erforderlich ist; die Toxinresorption wird aber im Anfang auch nur eine diffuse Schwellung des Lymphgewebes erzeugen und somit kann man es einem geschwollenen Follikel nicht immer ansehen, ob ein spezifisch tuberkulöser oder ein einfach entzündlicher Ring den Anstoß zur Schwellung gab. Dieser Punkt ist besonders an solchen Stellen zu berücksichtigen, die außer der spezifischen Infektion auch einerseits mechanischen Reizen ausgesetzt und andererseits aus dem gestauten Darminhalt einer Resorption toxischer oder doch reizender Bestandteile unterworfen sind. Das trifft besonders für die Gebiete dichter enger Strikturen zu; im Fall 3 gelang es mir trotz des Vorhandenseins sehr zahlreicher Follikel und trotz der Durchmusterung zahlreicher Schnitte, aus den Partien an der letzten Striktur nicht, auch nur eine einzige Riesenzelle nachzuweisen und glaube ich daher diese Schwellung als Ausdruck einer einfach katarrhalischen chronischen Schleimhautentzündung ansehen zu müssen. Man muß sich also hüten, jeden geschwollenen Follikel bei einer nachweislich tuberkulösen Affektion als Tuberkel zu erklären. Ferner aber ist auch nicht jeder Tuberkel in der Submucosa ein Follikel, vielmehr bilden sich in oder an den Lymphbahnen im Gewebe lokal stärker entwickelte Lymphocytenhaufen, die zu einem richtigen Tuberkel werden können.

Von der circulären Richtung abzweigend findet die weitere Verbreitung entsprechend dem Lymphstrom in centraler Richtung statt: aus der Mucosa und Submucosa in und zwischen die Muskelschichten und schließlich durch die Subserosa nach dem Mesenterialansatz zu. An allen diesen Stellen, besonders in den Muskelschichten, treffen wir gelegentlich auch typische und manchmal recht große Tuberkel, die aber ihrem ganzen Bau nach fast immer jünger sind als die submucösen, wenn man zufällig beide neben einander findet. Dann auch sieht man die Bahnen, welche das inficierende Agens zurücklegte: schmale und breitere, oft netzartig angeordnete Streifen lymphocytär einkernige Elemente; sie schließen sich in den tieferen Schichten, der Muscularis und Subserosa, sehr häufig an die Gefäße, namentlich die Venen, an, deren Lymphscheiden

sie entweder strangförmig oder ringsum cylindrisch ausfüllen. Schon in der Subserosa ist die Tuberkelbildung meist sehr spärlich und das weist darauf hin, daß der ganze Prozeß eine sehr große Neigung zu lokaler Beschränkung auf die Darmwandung hat. Ich fand in den Fällen selbst hochgradigster ringförmiger Strikturbildung niemals zwischen den Mesenterialblättern geschwollene Lymphknoten, doch will ich nicht abstreiten, daß sie einmal gefunden werden könnten, zumal wenn Schleimhautgeschwüre gleichzeitig vorhanden sind (s. die Ileocöcaltuberkulose). Und wenn sie gefunden würden, so müßte zunächst auf das genaueste untersucht werden, ob die Tuberkulose oder die gleichzeitig vom Darminhalt stammenden entzündlichen Ringe die Schwellung auslösten. Damit wird der berechtigten Forderung Königs, der auf die Wichtigkeit der Durchforschung der mesenterialen Lymphknoten hinweist, für die Fälle, in denen die tuberkulöse Natur einer Striktur zweifelhaft ist, durchaus kein Abbruch getan. Wohl aber scheint mir dies Verhalten der mesenterialen Lymphknoten gegen die Ansicht Buttersacks zu sprechen, daß für die Mehrzahl der Fälle von Darmtuberkulose das Erste die Tuberkulose der Mesenterialknoten sei, von denen aus dann der Darm retrograd inficiert werde, daß also ein ähnliches Verhältnis bestehe, wie es Ribbert für die Lungen und die Bronchiallymphknoten annimmt. Wir wissen ja freilich, daß, zumal bei Kindern, wie oben erwähnt, so sehr häufig eine hochgradige Mesenterialknotentuberkulose besteht, ohne daß die Schleimhaut erkrankt ist; damit aber ist nicht gesagt, daß, wenn doch eine Schleimhauterkrankung gleichzeitig neben einer hochgradigen Mesenterialknotenaffektion besteht und vielleicht sogar frischer als diese zu sein scheint, jener Modus des retrograden Transportes vorliegt: die Schleimhautfollikel können dann eben einfach lokal durch andere vom Darminhalt aufgenommene Bazillen erkrankt sein, während andere, ohne Spuren in der Schleimhaut zu hinterlassen, bis zu den Mesenterialknoten verschleppt werden. Für die allermeisten Fälle, zumal bei Erwachsenen, ist — wenn wir von der sehr seltenen hämatogenen Infektion absehen — doch das tuberkulöse Geschwür die Basis für die Mesenterialknotenaffektion. Doch herrschen in diesen Beziehungen so viele Variationen, daß nicht jeder Fall sich klar nach dem einen oder dem anderen Modus auflösen läßt. Der retrograde Transport Buttersacks läßt sich auch in manchen Fällen durchaus nicht von der Hand weisen, ja selbst sehr anschaulich zeigen, doch immer nur für ganz lokale Beziehungen: wir müssen schon für die circuläre Tuberkulose, die submucöse wie die zu Geschwüren

führende, darauf recurrieren; denn wenn an einer Stelle, z. B. der vorderen Darmwand, ein Follikel inficiert wird, so ist der nächste Weg zum Mesenterium der direkte kurze an der vorderen Darmwand entlang; wenn nun in dessen Verlauf eine kleine Passagestörung eintritt, so breitet sich auch auf die entgegengesetzte Seite nach der hinteren Circumferenz des betroffenen Darmabschnittes der Transport vor und so werden die entzündlichen resp. destruktiven Prozesse circulär. Wenn nun auch auf größere Abschnitte, vielleicht durch Verwachsungen, Obliterationen der Bahnen u. a. m. Verkehrsstörungen denkbar sind — einfache tuberkulöse Infiltrationen aus Knoten sind indes als solche nicht einmal zu betrachten —, so blieben dieselben doch immer lokal und müßten von der nächsten freien Ausweichestelle gehoben werden, da die Lymphe möglichst auf direktem Wege centralwärts abzufließen sucht. Es ist undenkbar, daß die oft über den ganzen Darmkanal ausgebreiteten tuberkulösen Geschwüre auf retrogradem Wege entstehen sollten; und es ist nach dem anatomischen Befunde absolut ausgeschlossen, daß jene zur Strikturbildung führenden Prozesse anders als primär an Ort und Stelle entstanden und entwickelt sein sollten.

Ich muß mich hier auch gegen die Ansicht Ribberts wenden, der sagt: „Erst wenn die Drüsen hochgradig verändert sind, können die Bazillen durch das Vas efferens herauswachsen und so in den Ductus thoracicus übertreten. Denn sie werden als unbewegliche Stäbchen wie alle körperlichen Partikel zunächst sämtlich in den mesenterialen Drüsen zurückgehalten, die sie als dichte Filter nicht durchlassen.“ Das würde einmal vielen klinischen Erfahrungen von akuten und chronischen Infektionen widersprechen. Die Lymphknoten sind nicht solche absolut dichte Filter, wie Ribbert es will; wenn man auch in manchen Fällen von Affektionen proximal gelegener Lymphknoten ohne vorausgegangene Affektion der peripherer gelegenen die Existenz langer, die letzteren unberührt lassender Lymphgefäße zur Erklärung heranziehen kann, so kann doch nicht abgeleugnet werden, daß Bazillen, auch unbewegliche, einzelne Lymphknoten passieren können, ohne in ihnen zurückgehalten zu werden, wenigstens ohne in ihnen irgendwie erhebliche Veränderungen gesetzt zu haben. Der Begriff „hochgradig tuberkulös verändert“ ist etwas dehnbar. Wie häufig kommt der Chirurg in die Lage, ganze Rosenkränze geschwollener Lymphknoten, am Halse z. B. dem tiefen cervicalen Strang, zu exstirpieren, und er findet dann einen wie den anderen gleichmäßig afficiert, oft nur markig geschwollen, jedenfalls nicht „hochgradig tuberkulös verändert“; häufig

sind es 10—20 erbsen- bis bohnengroße Knoten, die alle demselben Strange angehören und alle ganz gleiche, ganz mäßige, makroskopisch garnicht spezifisch aussehende Affektion zeigen, und doch muß eine nach der anderen erkrankt sein. Freilich kommen auch andere Verhältnisse vor; es kann der erst inficierte Knoten der höchstgradig veränderte sein, und die centralwärts an Ausdehnung abnehmende Affektion zeigt den Weg des Virus deutlich an; aber auch hier sind die centralen Knoten nicht hochgradig erkrankt, ehe sie die Bazillen weitergaben. Es steht mir vollkommen sicher fest, daß in jedem, selbst dem geringsten Grade der tuberkulösen Affektion jeder Lymphknoten den Tuberkelbazillus — nicht nur die Toxine, die ja auch eine Schwellung des Lymphgewebes mit Tuberkelbildung erzeugen können — weiter passieren lassen kann und lassen wird. Ganz hochgradige Affektionen, hochgradige Verkäsungen, Verkreidungen oder fibröse Umwandlungen scheinen im Gegenteil manchmal ein Hindernis für die Passage biden zu können: nur so glaube ich manche retrograde Affektion, z. B. der Achselknoten bei primärer Submaxillarknotentuberkulose erklären zu können; es tritt am Eintritt der Halslymphgefäße in den Ductus thoracius durch einen centralen Lymphknoten ein Weghindernis ein und damit eine Rückstauung im comunicierenden Lymphgefäßgebiet; und oft zeigt dieser centrale Lymphknoten gar nicht einmal so sehr starke Veränderungen, ein Beweis, daß nach einem Schema so rein mechanisch die Dinge sich nicht richten lassen.

Neben der circulären und der centralwärts gerichteten Ausbreitung des tuberkulösen Prozesses finden wir auch eine mehr oder weniger große Flächenausdehnung, und es ist das ja bei der netzförmigen Anordnung der lymphatischen Bahnen in der Submucosa nichts Verwunderliches. Längsschnitte durch die Strikturen, geben davon ein Bild. Doch ist gerade bei den ringförmigen Strikturen in ihrer reinen Form diese Flächenausdehnung, von welcher die Länge der Stenose abhängt, sehr gering bei der mit Geschwürsbildung verbundenen Form liegen die Dinge etwas complicierter; ich komme darauf noch zurück.

Sehr frühzeitig neben resp. nach der lymphocytären Zellvermehrung und -Infiltration setzt nun eine lebhafte Bindegewebswucherung ein, und zwar ebenfalls in der Mucosa-Submucosa ihren Ausgangspunkt und Hauptsitz nehmend: In den narbigen Ringen bilden sich circuläre derbe Bänder, die das Lumen zusammenschnüren und die Schleimhaut wallartig vortreiben; — durch ihre Schrumpfung auf engeren Raum wird der Eindruck

der Massigkeit noch erhöht, der besonders schön auf Längsschnitten (s. Fig. 11) durch den Strikturwall hervortritt. Die ersten Ansätze gehen offenbar von dem die Lymphbahnen umgebenden Bindegewebe aus. Die Follikel resp. Tuberkel zeigen häufig sehr frühzeitig eine Durchwucherung mit bindegewebigen Elementen; es dringen feine Streifen (nach v. Gieson rotgefärbten) Bindegewebes zwischen die Zellen ein, bilden Netze und Knäuel im Innern und bringen sie schließlich zur Verödung; nicht selten findet man dann in der Submucosa rundliche Bindegewebsknoten, die den normalen Faserverlauf stören und als etwas Heterogenes an Ort und Stelle eingelagert sind. So kann es kommen, daß man in älteren Strikturen überhaupt nichts mehr von Follikelschwellung mit Riesenzellbildung oder irgend welche spezifische Erkrankung vorfindet, nur ein callöser Narbenring ist das Resultat der spezifischen Entzündung. — Wie die Saftspalten die Submucosa durchsetzen, so geht die lebhafte Bindegewebsproduktion circulär in der Submucosa herum, drängt die Fasern der Muscularis mucosae auseinander und faßt sie zu einzelnen oder mehreren Bündeln zusammen, wobei außerdem noch mancherorts eine echte Hypertrophie der Muskelfasern vorzuliegen scheint. Von der Submucosa geht die Bindegewebsneubildung einerseits weiter zwischen die Muskelbündel der Muscularis, drängt vielfach deren Bündel auseinander und breitet sich auch zwischen der circulären und longitudinalen Schicht aus, dabei meist die Wege entlang der Gefäße, speziell der Venen benutzend. So tritt sie in die Subserosa ein, wo wiederum das lockere Gewebe ihrer Ausbreitung einen günstigen Spielraum bietet; doch ist hier das Gefüge stets lockerer und weitmaschiger, so daß sich von ihm aus eine strikturierende Wirkung nicht entfalten kann. Tiefer in das Mesenterium hinein ist die Alteration des Bindegewebes nicht zu verfolgen, höchstens ist eine Verstärkung der Gefäßadventitia und mäßige Rundzellenanhäufung als Ausdruck des fortgeleiteten Reizes anzutreffen, — Andererseits wird von der Submucosa auch auf die Mucosa, d. h. ihre Tunica propria der Reiz fortgepflanzt oder geht auch wohl primär von ihr aus, wenn in ihr sich eine Tuberkelbildung, wie oben ausgeführt, sich etabliert hat. Das Bindegewebe an der Basis der Zotten ist dann vermehrt und von ihm aus erheben sich die Grundstöcke jener polypösen Wucherungen, die hier also auf spezifischem Reiz entstanden sind. Als nebensächliche Erscheinungen lassen sich nicht selten kleine cystöse Erweiterungen der Lymphspalten beobachten, die durch das schrumpfende Bindegewebe geschaffen werden. Auf die Veränderungen

an den Gefäßen und an der Muscularis kommen wir später zurück.

3. Es ist kein Zweifel, daß für diese hochgradige Bindegewebswucherung zunächst die lokale Tuberkulose des lymphatischen Apparates verantwortlich gemacht werden muß. Es ist eine Art Ausheilung oder doch Beschränkung der spezifischen Infektion, die aber durch ihre unzweckmäßige Überproduktion von Bindegewebe dem Organ schädlich wird und doch andererseits nicht immer ausreicht, die Noxe gänzlich auszuschalten. Für das Auftreten der Bindegewebsüberproduktion sind zwei Ursachen in Frage zu ziehen: Entweder kommt der Darmwand als solcher — und zwar vielleicht in individueller Disposition — die Fähigkeit zu, auf einen Reiz hin mit solchen Bindegewebsbildungen zu antworten; oder die Tuberkelbazilleninfektion als solche ist im besonderen Maße imstande, lebhafte Bindegewebswucherung herbeizuführen. Für die erstere Annahme haben wir keine Stütze; in dem Falle 1 versagte sogar direkt die individuelle Kraft zur Bindegewebsneubildung nach der Operation, denn es wurden trotz des lokalen Reizes noch nach 18 Tagen keinerlei Adhäsionen zwischen den Darmschlingen, und die Anastomosennähte von nur sehr dünnen Zellschichten umsponnen gefunden. Die zweite Annahme besteht zu Recht, wir müssen die Tuberkelbazilleninfektion selbst verantwortlich machen, und es scheint sich da um eine quantitative und qualitative (s. u.) Abstufung ihrer Toxicität zu handeln. Es treten die destruktiven, zum Gewebstode und zur Einschmelzung führenden Effekte fast ganz zurück. Dem entspricht histologisch die geringe Tiefenausdehnung, die mäßige Neigung zur Geschwürsbildung und zur Verkäsung. Schwer ist es zu sagen, in welcher Weise diese Reizung des Bindegewebes zustande kommt, ob es die Toxine selber sind, die da auf dem Wege der Resorption überall die Gewebszellen anregen, oder ob es die vom Körper producierten Antitoxine sind, die an Ort und Stelle schützende resistente Isolierschichten schaffen wollen. Wir kennen diese Wirkung der Antitoxine an den therapeutisch mit dem Kochschen Tuberkulin erzielten Ausheilungen tuberkulöser Herde und wären daher wohl berechtigt, diesem die eigentliche Wirkung zuzuschreiben. Ganz sicher entscheiden läßt sich das wohl äußerst schwer. Die bindegewebsbildende Eigenschaft der Tuberkulose kennen wir bei eigenartigen pleuritischen und perikarditischen Prozessen, und in neuerer Zeit ist mehrfach auf sklerosierende Entzündungen tuberkuloser

Provenienz hingewiesen; so hat man tuberkulöse Lebercirrhosen beschrieben, hat die ankylosierende Sponylitis (von französischer Seite) als spezifisch tuberkulöse Erkrankung angesprochen. Inwieweit das zutrifft, entzieht sich meiner Beurteilung, unsere Darmaffektion aber beweist auf das deutlichste, daß die Tuberkulose imstande ist, ohne nennenswerte destruktive Neigung unter dem Bilde einer erheblichen, mehr oder weniger lokalen Bindegewebsproduktion zu verlaufen. Daß die Noxe zuerst in sehr abgeschwächter Form wirkt, dafür spricht — außer dem histologischen Bilde — der in der reinen Form eminent chronische, über viele Jahre sich hinziehende, wenig progrendiente Verlauf; es sind nicht die spezifischen Zerstörungen, sondern die sekundären, rein mechanischen Wirkungen, die dem Leiden seine ernste Prognose geben. Wir kennen übrigens Analoga bei anderen Mikrobenarten, die ebenfalls in stark abgeschwächter Form anstatt der für sie charakteristischen eitrigen Einschmelzung eine lebhafte Bindegewebswucherung anregen; ich erinnere besonders an die Epiploitis plastica, die nach Netzunterbindungen mit schwach infektiösem Material entstehen kann; auch die Holzphlegmone kann hierher gerechnet werden, ferner die fibrösen Umwandlungen als Ausgangsform einer krupösen Pneumonie u. a. m.

Von diesen rein spezifischen Affektionen am Lymphgefäß-Bindegewebsapparat sind nun alle jene sekundären Veränderungen zu unterscheiden, die sich im Laufe dieser eigenartigen Tuberkuloseform herausbilden, wenn auch die Scheidung keine ganz scharfe sein kann. Zunächst sind, wie oben schon angedeutet, meines Erachtens schon die tuberkulösen Schleimhautgeschwüre, falls sich solche in den Strikturen finden, als sekundär zu bezeichnen, da sie nicht unbedingt zu der Schaffung der Strikturen gehören. Die reinen Fälle submuköser Striktur beweisen das, trotzdem zu bemerken ist, daß in einer großen Anzahl, vielleicht in der Mehrzahl der Strikturfälle, Schleimhautgeschwüre im Strikturring beobachtet werden. Es liegt in solchen Fällen schon immer eine mehr destruktive Tendenz vor, sei es daß die Infektiosität der Bazillen im Laufe des Prozesses sich steigert, sei es daß das Individuum selber weniger widerstandsfähig war oder wurde, welche beiden Momente ja in engster Wechselwirkung stehen; die inficierten Follikel brechen dann auf und es entstehen unterminierende Geschwüre, die dann manchmal das anatomische Bild beherrschen und für die Erklärungsversuche der Strikturbildung sich sinnfällig in den Vordergrund drängen. Es muß aber doch auffallen, daß die eigentlichen

oft so ausgedehnten circulären Geschwüre doch immer nur ausnahmsweise eine Tendenz zur Strikturbildung haben, und das ist eben meiner Ansicht nach begründet in der Art des Prozesses, dem Fehlen der submukösen Tuberkulose. Bei jener Form sind die Geschwüre mehr das Primäre, bei dieser sind sie das rein Sekundäre, freilich ist auch hier eine ganz scharfe Scheidung nicht zu machen, da beide Formen sich combinieren können. Gerade diese Combination schafft dann, ich möchte fast sagen, eine uncharakteristische Form der Strikturbildung: Die Geschwürsbildung bedeutet eine größere Ausdehnung auch des submukösen Prozesses und schafft größere zu deckende Gewebsdefekte; in diesem Sinne beeinflußt sie die Gestaltung der Striktur, indem sie diese bald breiter, bald unregelmäßig verzogen macht. So haben wir bald kurze und enge fibröse Strikturen mit ulcerösen Prozessen auf ihrer Höhe, oder wir haben breite auf dem Boden von Geschwürsnarben gebildete cylindrische

Fig. 19. Plaquesartige Narben tuberkulöser Provenienz mit breiter Strikturierung.

Plaques, die an dem aufgeschnittenen Darm wie ein derbes glattwandiges oder von Narbensträngen durchsetztes Schild in die Darmwand eingelassen sind; hier ist dann immer durch eine starke Bindegewebsproduktion — eventuell verbunden mit Einlagerung tuberkulöser Produkte — eine erhebliche Verdickung gegenüber der gesunden Darmwand geschaffen, während die Schleimhaut oft nur

in Resten oder schwachen Beständen die narbige Grundfläche besetzt hält. Wenn dann die Striktur enger wird, treten sekundäre Veränderungen hinzu, stärkere ringförmige Einengungen und Dehnungen des narbigen Abschnittes vor denselben, denn selten schrumpft eine solch lange Striktur gleichmäßig in ihrer ganzen Länge: so mögen Bilder zustande kommen, wie wir sie in Fall II vor uns sehen.

Von diesen mit der Strikturbildung in genetischem Zusammenhang stehenden Geschwürsformen sind die kleineren oder größeren Ulcerationen spezifischer Natur zu trennen, die sich vor und mit Vorliebe hinter den engsten Stellen entwickeln: sie sind der Ausdruck frischer sekundärer Ansiedlungen, die für die fertige Striktur bedeutungslos sind, wohl aber den Ausgangspunkt neuer Strikturierungen bilden können, wenn sie in gleicher Weise in der Submucosa sich ausbreiten. Oder auch es vernarben solche Geschwüre lokal mit einer Art Narbencallus, wie in Fig. 2 bei x sichtbar ist. Ihre Rolle bei der multiplen Stenosenbildung werden wir später streifen.

Gewissermaßen im Gegensatz zu den spezifischen Geschwüren stehen die oben näher beschriebenen polypösen Schleimhautwucherungen; sie sind sicher zum großen Teil auf spezifische Reizwirkungen zurückzuführen, doch ist ein anderer Teil wohl nur der Ausdruck eines chronischen Reizzustandes, wie er vor und hinter den Strikturen herrscht, denn die Wucherungen sehen bisweilen wie gute Strecken an den engen Ringen selber aus, in sonst intakter Schleimhaut, wie z. B. in Fig. 14 kenntlich ist. Auch hierauf ist oben schon hingewiesen.

Rein sekundärer Natur sind die atrophischen Schleimhautveränderungen, die vor engen Stenosen sich beobachten lassen und die um so hochgradiger sind, je enger die Strikturbildung und je älter sie ist. In mehrerer unserer Abbildungen verlieren sich auf eine nicht unbeträchtliche Strecke vor den Strikturen zunächst die Querfalten der Schleimhaut; sie wird glatt und dünn, die Zotten glatt und kurz, doch bleiben die epithelialen Elemente, ausgenommen an den Stellen echter Geschwürsbildung, lange erhalten; schließlich werden aber die Drüsenschläuche doch rareficiert und der ganze Schleimhautbelag läßt sich dann wohl auffallend leicht abstreifen. In vorgeschrittenen Fällen, z. B. Fall 1 und 2, liegt das gewucherte mukös-submuköse Bindegewebe in beetartigen Prominenzen ohne Epithelbelag bloß oder es erheben sich kleine epithellose Polypen; zwischen ihnen und in der Tiefe des Stromas finden sich dann noch Drüsenschläuche oder Reste von

solchen. Die epithelentblößten Bindegewebslager nehmen den Charakter alten Granulationsgewebs an, das ist ganz etwas anderes als ein vernarbendes tuberkulöses Geschwür. Es kommen dabei auch richtige Druckgeschwüre oder Kotgeschwüre zustande, besonders wenn spitzige Fremdkörper, denen die Passage durch die enge Striktur versagt ist, immer von neuem gegen die Schleimhaut gedrängt werden; und so findet sich dann ein buntes Bild atrophischer chronisch entzündlicher und spezifisch oder nicht spezifisch geschwüriger Prozesse in den Darmabschnitten vor (selten auch hinter) den Strikturen.

In ebenfalls nur indirektem Zusammenhange mit dem spezifisch tuberkulösen Prozesse, der lokalen ringförmigen Narbenstriktur, steht die diffuse Hypertrophie des submukösen, des intra- und intermuskulären und des subserösen Bindegewebsstromas, die sich oft im ganzen Bereiche der Ampullen, besonders aber an den Strikturen feststellen läßt. Diese Hypertrophie, die wiederum in erster Linie das submuköse Gewebe betrifft und offenbar auch von diesem den Ausgang nimmt, erreicht an manchen Stellen, so in Fall 2, eine Mächtigkeit von 3—4 mm Dicke, allein in der Submucosa. Die Fasern des Muscularis mucosae werden wabenartig aufgebrochen, derbe Bündel des (nach v. Gieson) leuchtend rot gefärbten Gewebes dringen zwischen die Fasern der circulären und longitalinalen Muscularis, um wiederum in der Subserosa eine zusammenhängende, doch der Submucosa an Stärke nachstehende Schicht zu bilden, über die der Serosabezug meist glatt hinweggeht (s. u.). Wenn nun auch — abgesehen von den spezifischen Produkten — im histologischen Bilde diese Bindegewebswucherungen dem lokalen spezifischen Prozesse, wie er oben beschrieben ist, sehr ähnlich sind, so können wir doch nicht dieselbe Genese für sie in Anspruch nehmen. Es ist eine diffuse, sich auf weite Strecken des Darmrohres erstreckende und rings es umgebende gleichsam cylindrische oder trichterförmige Einlagerung in die Wandung; je enger die Striktur, je älter der Prozeß, je hochgradiger die Hypertrophie der Muscularis und je hochgradiger die Glättung und Atrophie der Schleimhaut ist, desto stärker und derber wird jene Bindegewebsmasse; je besser erhalten die Schleimhaut und je freier die Passage, desto weniger ausgeprägt wird jene. Die eigentliche Striktur sitzt stets am distalen Ende eines solchen Trichters und mit ihr hören oft mehr allmählich, oft ganz plötzlich die starken Wandveränderungen auf, vorausgesetzt, daß der zwischen zwei Strikturen gelegene Darmabschnitt nicht allzu kurz ist. Es läßt sich aus dem

Vergleich der verschiedenen Präparate mit Bestimmtheit sagen, daß hier nicht ausgeheilte mit sekundärem Epithelbelag ausgekleidete tuberkulöse Geschwüre die Grundlage bilden; wohl gibt es ja breite narbige Plaques, die mit unregelmäßiger, oft flach durchbrochener weißlich derber Oberfläche breite narbige Ringe im Darmrohr bilden können (s. o.), doch ist das ganz etwas anderes als unsere derben Trichter in dem hypertrophischen Darmrohr. Sie sind, so eng sie sich auch örtlich an die spezifischen Prozesse anschließen, das Produkt einer chronisch entzündlichen Reizung, die, teils mechanischer, teils chemisch toxischer Natur, von dem Darminhalt vor den Stenosen ausgeht: dessen Stauung und Zersetzung, die in ihm enthaltenen festen Bestandteile, die vermehrte Arbeit der Muskulatur sind es, die einerseits zu den atrophisch degenerativen Prozessen der Schleimhaut wie zu ihren Wucherungen, andererseits zu den narbig hypertrophischen Wucherungen des Bindegewebes führen; diese sind gewissermaßen das bestimmende Produkt der chronisch gewordenen Infiltrationsprozesse, wie wir sie akut als Ödem und Infiltration bei akuten Darmverschlüssen kennen (s. u.). Es mag auch ein Teil auf funktioneller Compensation beruhen, indem eine derbe Submucosa besser geeignet ist, für die verstärkte Muskeltätigkeit einen Angriffspunkt, resp. eine Stütze zu bilden, als eine normal dünne Gewebsschicht; dafür spricht auch der Umstand, daß die Bindegewebsneubildung fast gleichen Schritt hält mit der Verdickung der Muskulatur, auf die wir später zurückkommen werden.

Es läßt sich in manchen Fällen ein auffallend scharfes Absetzen der atrophischen Schleimhaut von der mehr normalen innerhalb der einzelnen Ampullen beobachten, und zwar um so schärfer, je enger die Strikturen sind. Dafür sind wohl mechanisch-physiologische Verhältnisse das Maßgebende gewesen, in der Weise, daß gerade in diesen Bezirken andauernd stehende, gestaute Kotmassen sich finden und andauernd durch die Peristaltik neu gestaut werden, sobald ein kleiner Teil analwärts durchgepreßt ist. Etwas weiter oralwärts findet doch ein lebhafterer Bewegungswechsel der Kotmassen, die, mit Gasen gemischt, auch hinter die distalwärts fortschreitende Contractionswelle entweichen können. Damit würde wiederum die Tatsache stimmen, daß die scharfe Absetzung der Schleimhaut bisweilen deutlich mit dem Maximum der Muskelhypertrophie zusammentrifft.

Die Serosa ist in den allermeisten Fällen ebenfalls nur sekundär beteiligt; in keinem Falle sah ich an der circulären Strikturstelle eine spezifische Knötchenbildung oder Lymphangitis,

wie sie manchmal so schön bei der Peritonealtuberkulose ausgesprochen ist. Das beruht darauf, daß das Lymphgefäßsystem der Serosa anatomisch wie funktionell von dem der Mucosa geschieden ist und da auch, wie oben betont, die Erkrankung der mesenterialen Lymphknoten eine Seltenheit ist, kommt es auch kaum zu lymphatischer Rückstauung auf die Serosa. Damit soll aber natürlich nicht behauptet werden, daß bei der strikturierenden Tuberkulose, zumal wenn sie mit Geschwüren verbunden ist, eine subseröse Infektion überhaupt nicht vorkomme. — Was ich beobachtet habe, sind die Residuen sekundär entzündlicher Prozesse an den und in der Umgebung der Strikturstellen, entweder frischeren Datums infolge akuter Verschlußerscheinungen, oder ältere bindegewebige Auflagerungen, die einmal als Reste frischer peritonealer Entzündungen zurückgeblieben waren, oder aber der Ausdruck eines chronischen Reizzustandes analog den intramuralen Prozessen sein mochten. Mehrfach fanden sich nur die Strikturstellen mit älteren Bindegewebslagern überfilzt, stets so locker, daß sie irgend welchen Einfluß auf die Stenosierung nicht haben konnten; doch glaube ich, daß auch hier nicht spezifische Prozesse zugrunde lagen. Durch die Geringfügigkeit der peritonealen Reizung erklärt sich auch die geringe Neigung zu adhäsiven Prozessen bei dieser Form der Strikturbildung.

An den Nerven und Ganglien der Darmwand habe ich — mit den einfachen Färbemethoden — Veränderungen nicht nachweisen können; ihre Tätigkeit war den Symptomen der vermehrten Peristaltik nach jedenfalls nicht geschwächt. Auf die Beteiligung des Blutgefäßapparates und das Verhalten der Darmmuskulatur komme ich später zurück.

Das, was ich bis jetzt beschrieben habe, sind die narbigen Strikturbildungen des Dünndarms auf der Basis submukös tuberkulöser Prozesse. Die Franzosen machen einen pathologisch-anatomischen Unterschied zwischen einer narbigen — d. h. als Folge ulceröser Prozesse entstandenen — und einer fibrösen, d. h. durch Schrumpfung in der Submucosa entstandenen — Striktur; sie stellen als dritte Form die hypertrophische Stenose auf, oft sollen mehrere dieser Formen combiniert vorkommen. Aus der neuesten Arbeit von L. Berard et R. Lericke lauten die Charakteristica der beiden ersten folgendermaßen: 1. „Tuberculeuse cicatricielle sténosante, c'est une simple cicatrice, que laisse après elle l'ulcération tuberculeuse guérie"; 2. „A coté de ces stenoses cicatricielles il faut faire une place à part à la forme scléreuse pure, tuberculose fibreuse d'emblée,

toujours primitive, dont le point de départ histologique est une lesion de la sousmuqueuse, et dont l'observation de Darier est le prototype." Es scheint mir auch hier die immer wiederkehrende Neigung der französischen Autoren, die Krankheitsbilder auseinander zu zerren und möglichst viele Formen aufzustellen, anstatt sie zu vereinigen und unter möglichst einem Gesichtspunkte zu betrachten, nicht am Platze zu sein: die Narbe bildet sich in jedem Falle im submukösen Gewebe und ohne die circuläre submuköse Schrumpfung kann keine Striktur zustande kommen. Die seltenen Fälle, auf die Piégu hinweist, in denen das Ulcus sich anstatt in der Mucosa in der Serosa befindet und sonach mit subseröser Schrumpfung ausheilen würde, kommen kaum in Betracht; sonst tragen nach meinen Beobachtungen, wie oben erwähnt, die peritonitischen und subserösen Prozesse nichts zu der typischen Strikturierung bei. Ich gebe Nikoljski recht, der meint, „daß im Grunde genommen beide beschriebenen Formen der Stenose das Resultat desselben pathologisch-anatomischen Prozesses sind, der peribazillären Sklerose", der aber trotzdem die französische Einteilung beibehält.

Ich möchte vorschlagen, den Prozeß als „ringförmige submuköse Striktur" zu bezeichnen; zur weiteren Charakterisierung kann man hinzusetzen „mit Geschwürsbildung" oder „ohne Geschwürsbildung resp. einfache", ohne aber damit einen prinzipiellen Unterschied ausdrücken zu wollen.

Auch die dritte Form, die sog. „hypertrophische Striktur", ist meines Erachtens histogenetisch nicht prinzipiell von der obigen Form zu trennen, so sehr sie auch in ausgesprochenen Fällen morphologisch eine Sonderstellung einzunehmen scheint. Berard und Lericke begleiten ihre Ausführungen mit folgender Beschreibung: „C'est par opposition à la précédente, une tuberculose encore en evolution, que caracterise l'adjonction de lésions inflammatoires, édificatrices au processus tuberculeux spécifique: la paroi intestinale en s'epaississant arrive á obliterer plus on moins la lumiére de l'intestin, et l'hypertrophie crée la stenose." Diese Form war bis vor nicht langer Zeit nur als sog. tuberkulöser Ileocöcaltumor beschrieben und in der Tat ist und bleibt die Ileocöcalgegend ihr Lieblingssitz. Nehmen wir also diese als Grundlage für unsere Untersuchungen. Morphologisch stellt sich die ausgebildete Affektion in Form eines mehr oder weniger mächtigen, sehr harten walzenförmigen Pseudotumors dar, der meistens von der Klappengegend ausgeht und die Cöcalgegend und häufig den angren-

zenden Teil des Ileum in sich schließt; das Cöcum kann dabei vollkommen in seiner äußeren Form verschwunden sein und mit ihm der Wurmfortsatz, so daß die Darmaxe vom Ileum in bogenförmiger Krümmung direkt in das Colon asc. übergeht; anfangs ist der Tumor noch ziemlich frei beweglich, je nach der individuell verschiedenen Beweglichkeit des normalen Cöcums und nach dem Fortgeschrittensein des Prozesses. Rekapitulieren wir nach v. Bardeleben und Haeckels Atlas die normal anatomischen Beziehungen, so ist der Blinddarm entweder vollständig oder jedenfalls vorn, unten und rechts von Bauchfell umgeben; der Bauchfellüberzug des Blinddarms setzt sich über den Wurmfortsatz fort, den er vollständig umhüllt und mit einem aus zwei Platten gebildeten Mesenteriolum versieht; weiter nach oben zu ist das Cöcum und mit ihm das Colon ascendens mit seiner hinteren und mehr medialen Fläche durch lockeres Gewebe auf die hintere Bauchwand fixiert, indem das Peritoneum nicht ganz herumgreift, und also ein eigentliches zweiblättriges Mesenterium nicht gebildet wird; die Blut- und Lymphgefäße laufen dann an der hinteren Bauchwand retroperitoneal zur Radix mesocoli resp. mesenterii; über und unter dem letzten Ende des Ileum bilden sich infolgedessen Bauchfelltaschen in Form mehr oder weniger tiefer Recessus. — Ist die Affektion nur einigermaßen fortgeschritten, so bilden sich bald Verwachsungen. Sehr häufig ist anscheinend das Netz beteiligt, indem sein rechter Zipfel über die vordere Cöcumwand hinweg sich zwischen ihr und dem parietalen Bauchfell einklemmt und breit verwächst, so daß man, um auf das Cöcum zu gelangen, zuerst durch das Netz hindurch muß. Dann werden die Verwachsungen mit der Rückseite fester und ausgedehnter; auch nach der seitlichen Bauchwand findet eine festere Anheftung statt, so daß die Beweglichkeit des Tumors immer beschränkter wird. Dieser wird nun das Centrum eines Herdes, an den die benachbarten Teile mehr oder weniger intensiv angeschlossen werden; die ligamentären Verbindungen werden gleichsam aufgerafft und die an ihnen befestigten Gewebe herangezogen. Es ist das teilweise ein Schrumpfungsprozeß, teilweise, und zwar oft in sehr ausgedehntem Maße, eine Überproduktion von Bindegewebe; dieses wächst vom Tumor aus in die angrenzenden Teile wie eine plastische Masse hinein: so kommen Verlötungen mit der Bauchwand zustande fast in der ganzen Circumferenz des Ileocöcum, nur die mediale vordere Seite ist anscheinend fast stets frei; das Cöcum selber schrumpft mit dem Wurmfortsatz, es wird umflossen von bindegewebigen Massen; das Colon ascendens wird heruntergezogen, in-

dem die mediale Mesenterialfläche schrumpft, in gleicher Weise das Ileum, das so mit dem Colon asc. verwachsen kann; bei Frauen wird auch der Eierstock bisweilen herangezogen durch Retraktion und Infiltration der seitlichen Ligamente. Soweit die äußere Gestaltung.

Den besten Überblick über den inneren Aufbau des ganzen Gebildes erhält man nun in der Weise, daß man es längs der freien vorderen Fläche vom Ileum zum Colon aufschneidet und dann an der entgegengesetzten Seite durch den Ansatz der Mesenterialgefäße ebenfalls längs durchschneidet, dann klappt das Ganze in zwei Hälften auseinander; nach der Besichtigung kann man die Hälften wieder zusammenklappen und Querschnitte zur Axe anlegen so habe ich die abgebildeten Durchschnitte gewonnen (s. Fig. 16 u. 18). Eine Combination dieser Schnitte ergibt nun, daß der ganze afficierte Darmabschnitt in ein starres Rohr verwandelt ist, das gewissermaßen excentrisch und concentrisch hypertrophiert ist: die excentrische Hypertrophie führt zu der äußerlich wahrnehmbaren Wandverstärkung, die concentrische zur Verengerung des Lumens. Als Orientierungsbasis dient am besten die Muscularis, die stets als breiter oder vielmehr verbreiterter Streifen in den weißlichen Massen sich absetzt, nach innen und außen davon haben sich die compakten neugebildeten Gewebe angesetzt. Zunächst nach innen: derbfasrige Bindegewebsmassen verstärken oft die Submucosa auf ein Vielfaches ihres Durchmessers, und zwar fast gleichmäßig in der ganzen Circumferenz; oder aber die Submucosaschicht bleibt selber ziemlich schmal und an ihrer Innenseite erheben sich zahlreiche Excrescenzen des Stratum proprium der Mucosa, die mit stark gewuchertem Epithel überzogen sind; so bilden sich jene papillären oder polypösen Formationen, die das ganze Darmlumen ausfüllen können, so daß nur schmale Spalten zwischen ihnen den Durchtritt dünnflüssigen Kotes gestatten. Diese Wucherungen sitzen ziemlich gleichmäßig verteilt der ganzen Innenwand der mehr oder weniger verdickten Submucosa auf, vielleicht ein wenig stärker an der Mesenterialseite. In der Anordnung und Gestaltung des ganzen Prozesses kommen nun die verschiedensten Abstufungen und Combinationen vor, manchmal an ein und demselben Darme: Bald sind die Excrescenzen lang gestielt, polypös, bald warzenförmig breitbasiger oder blumenkohlartig zusammengestellt, bald sind sie ganz niedrig, knopfartig, und die Schleimhaut zieht glatt darüber hinweg; bald ist die Submucosa schmal, bald bildet sie ein starkes Bindegewebslager, mit niedriger Schleimhaut bekleidet. Von ihr aus ziehen nun mehr

oder weniger breite Bindegewebsstreifen durch die dicke Muscularis, ihre Bündel unregelmäßig auseinander drängend, zu der Schicht, die excentrisch der Muscularis aufsitzt: das ist die Subserosa. Diese können ein Lager von mehreren Centimetern Dicke erreichen, das zwischen Muscularis und Serosa sich eingeschoben hat, oder dort, wo letztere fehlt, den Übergang und die Anheftung auf die unterliegenden Gewebsschichten darstellt. Auf einem Querschnitt durch diese tumorartigen Massen läßt sich feststellen, daß diese subserösen Massen stets von der Mesenterialseite resp. der hinteren Anheftungsstelle her das Darmrohr umgreifen, dort also am mächtigsten sind und nach der freien Darmoberfläche zu an Stärke abnehmen, so kommt eine sichelförmige Umfassung zustande. Diese Form geht natürlich in den vorgeschrittenen Fällen gerade an der Basis mehr verloren, indem von dort aus die Anheftung und Verlötung mit der Nachbarschaft zu diffuser Ausbreitung führt.

In die Bindegewebsmassen eingelagert sind einmal mehr oder weniger große Herde von Fettgewebe; das ist aber nicht, wie manche Autoren beschrieben, neugebildetes Fett, sondern es sind die Reste der Appendices epiploicae oder des subserösen Fettes, also nicht produktiver Herkunft, so sehr sie auch das Volumen des Pseudotumors vergrößern. Zweitens enthalten die Bindegewebsmassen des öfteren mehr oder weniger stark geschwollene Lymphknoten, bisweilen in reichlichlicherer Menge und großen Exemplaren, bisweilen indessen fehlen sie gänzlich. Sie führen uns zu dem eigentlichen spezifischen Prozeß, der tuberkulösen Affektion, welche alle jene Formationen auslöst.

Ihren Gang müssen wir jetzt histologisch resp. mikroskopisch verfolgen. Conrath unterscheidet zwei Formen des tuberkulösen Ileocöcaltumors, die mucös-submucöse und die subseröse Form; das Ergebnis seiner Untersuchungen, die sich auf eigenes und Literatur-Material stützen, ist in dem leicht zugänglichen Handbuch für praktische Chirurgie zu etwa folgenden Betrachtungen ausgearbeitet: Die mucös-submucöse Form beginnt wie die übrige Form der Darmtuberkulose als Schleimhauttuberkulose (Ulcus tuberc. der Regio ileocoecalis). Es entwickeln sich bei dieser Form die Tuberkel häufig in der Submucosa. Warum in dem einen Falle von zur Heilung neigender Schleimhauttuberkulose sich ein mächtiger Tumor bildet, in dem anderen eine einfache stenosierende Narbe, wissen wir nicht. Offenbar handelt es sich hierbei nur um graduelle Unterschiede, da alle Übergänge vorkommen. Der Prozeß findet einen Widerstand in der Muskulatur, im übrigen ist er durchaus analog

dem von der Serosa ausgehenden. — Die andere, häufigere Form geht von der Serosa aus als Tuberkulose des Ileocöcalperitoneums; sie scheint sich, wie häufig die allgemeine tuberkulöse Peritonitis, in der Regel aus tuberkulös erkrankten Lymphdrüsen der Regio ileocoecalis zu entwickeln. Die Drüsen können bekanntlich vom Darm her tuberkulös inficiert werden, ohne daß dieser selbst nachweisbar erkrankt ist. Es entwickeln sich von der Serosa aus Tuberkel in der Subserosa, die bis erbsengroß und darüber werden und schließlich confluieren; diese Tuberkel zerfallen erst spät. Die Tuberkelbildung begleitet eine Entzündung, die teils mehr akuten, teils mehr chronischen Charakter zeigt, schließlich eine mächtige Bindegewebsentwicklung, die stets mit Schrumpfung einhergeht. Die Muskulatur leistet dem Fortschreiten des Prozesses lange Widerstand; sie wird zwar allmählich auch infiltriert, hypertrophisch, es bilden sich auch Tuberkel in ihr, es kommt aber nicht, oder spät, zur Durchbrechung der Muskelschicht und so schließlich zur Ulceration der Schleimhaut.

4. Betreffend der hyperplastischen Ileocöcaltuberkulose stimme ich Conrath in der Schilderung der histologischen Einzelheiten fast durchgängig bei und gebe auch zu, daß das fertige anatomische Produkt wohl manchmal eine solche Einteilung in eine mucös-submucöse und eine subseröse Form gerechtfertigt erscheinen lassen könnte; in der Hauptsache aber, der Histogenese der sog. hypertrophischen Cöcumtuberkulose, kann ich ihm nicht beistimmen: Sie entsteht meines Erachtens weder wie die gewöhnliche ulceröse Schleimhauttuberkulose noch jemals aus tuberkulös erkrankten Lymphknoten.

Es ist bei der Tuberkulose des Darms überhaupt schwer, ja oft unmöglich, solche scharfe Differenzierungen zu machen. Von der polypösen Schleimhautwucherung und der Geschwürsbildung, die beide ohne Lymphknotenaffektion einhergehen können, bis zu der Mesenterialknotentuberkulose, die ihrerseits ohne sichtbare Schleimhautaffektion einhergehen kann, gibt es die breitesten Übergänge und Combinationen. Es kommt eben darauf an, ob das Virus örtlich auf die Eingangspforte beschränkt bleibt, oder ob diese es frei passieren läßt bis zu den Mesenterialknoten, oder ob und wie viele Zwischenstationen eingeschaltet werden, an denen es sich festsetzt und von denen aus es sich wiederum lokal ausbreiten kann. Und dann kommt es darauf an, wie das Virus beschaffen ist, ob es zur raschen Einschmelzung, ob zur chronischen Verkäsung oder ob

es zur diffusen Infiltration und gleichmäßigen Bindegewebswucherung führt. So werden alle jene Varianten der tuberkulösen Affektion geschaffen und combiniert. Die sog. hypertrophische Form der Tuberkulose des Ileocöcums ist im Prinzip dieselbe Affektion wie die ringförmige Strikturbildung des Dünndarms, sie erhält ihre Besonderheit durch die Ausbreitung auf längere Strecken des Darms mit den daraus entstehenden Folgen und durch die grössere Lebhaftigkeit des Prozesses. Durch einen Vergleich beider Formen, von denen die ringförmige Dünndarmstriktur das reinste Extrem der mucös-submucösen Affektion darstellt, läßt sich auch die sog. hypertrophische Form besser verstehen.

Es ist nötig, sie zunächst ihres Beiwerks zu entkleiden: da ist die Affektion der Lymphknoten. Wir wissen, daß es eine sozusagen primäre Mesenteriallymphknotentuberkulose gibt, besonders bei Kindern; sie kann aber bei jeder tuberkulösen Darmaffektion sekundär hinzutreten und dabei solche Ausdehnung annehmen, daß sie das ganze Bild beherrscht. Es bilden sich dann wohl mächtige Packete von Lymphknoten, die, wenn sie in dem Mesenterialblatt nahe am Cöcum sitzen, wohl einen tuberkulösen Cöcumtumor vortäuschen können, doch entsteht von ihnen aus nicht die eigentliche tumorartige Cöcumtuberkulose. Solche Lymphknoten können dann wohl verkäsen, nach dem Cöcum durchbrechen und hartwandige große Zerfallshöhlen schaffen. Ich sah ein solches Verhalten an einem kindlichen Dünndarm: An einer Stelle des Ileum saß dem Darme ein apfelgroßes Packet von Lymphknoten an und beim Aufschneiden des Darms konnte eine tiefe ulceröse Zerfallshöhle bis in das Lymphknotenpacket constatiert werden. Es können sich ferner an solche Herde subseröse Ausbreitungszonen anschließen und es kann im allgemeinen peritonitische Aussaat auf die Serosa erfolgen, wie Conrath es will. Ich kann mir aber nicht vorstellen, wie daraus die eigenartige tumorartige Tuberkulose hervorgehen soll, der so gänzlich der destruktive Charakter fehlt. Gewiß gibt es auch Übergangsformen und Combinationen zwischen der tumorartigen Affektion und jener sekundären Ulcerationsform, doch sind sie selten und nicht mehr als typisch zu bezeichnen. Bei der typischen tumorartigen Cöcaltuberkulose ist die Affektion der Mesenteriallymphknoten in allen Fällen sekundär, höchstens einmal gleichzeitig, was ja nicht auszuschließen ist, niemals primär; sie stellt dann die centralwärts am weitesten vorgeschobenen Ausläufer des peripherischen Prozesses dar und mag insofern auch einen gewissen Einfluß haben, als sie den Lymphabfluß centralwärts verlegen und somit das Virus zu

lokaler Rückstauung treiben kann. Für diese Anschauung spricht einmal die Analogie mit der ringförmigen Dünndarmtuberkulose, bei der eine Affektion der Lymphknoten zum mindesten sehr selten zu beobachten ist, und ferner die Tatsache, daß auch bei der typischen Cöcaltuberkulose — auch bei der von Conrath aufgestellten subserösen Form — jede Lymphknotenerkrankung fehlen oder doch so minimal, so frisch sein kann, daß sie unmöglich vor oder gleichzeitig mit der Darmwandinfiltration entstanden sein kann. Merkwürdig wäre es auch, wenn eine primäre Lymphknotentuberkulose nur peripherwärts, also gegen den Lymphstrom fortschreitend und dort jahrelang chronische Prozesse schaffen, aber centralwärts, also ihrem natürlichen Weg entlang, absolut stabil bleiben sollte. Ich verweise auf meine Präparate und mache auf die Beschreibung von Krogius aufmerksam. Das Virus sitzt primär peripherer, entwickelt sich also zwischen der Eingangspforte in der Schleimhaut und dem Mesenterialknoten; der Sitz der Affektion ist die Mucosa resp. Submucosa, ganz wie ich bei den primären Dünndarmstrikturen beschrieben habe, und die Mucosaaffektion ist auch in den Fällen nachweisbar und ist das Primäre, wo vorwiegend die Subserosa beteiligt ist.

Doch verfolgen wir den Weg und die Ausbreitungsweise der Infektion! Die erste Ansiedlung der Bazillen erfolgt wiederum im lymphatischen Apparat der Mucosa resp. Submucosa, ohne daß Geschwüre vorhanden sein brauchen; die Follikel schwellen, es bilden sich Tuberkel mit Riesenzellen und im Anschluß daran macht sich der Reiz zur Gewebsproduktion geltend. Es ist aber, wie oben schon angedeutet, der ganze Prozeß ein oft außerordentlich lebhafter, intensiver und extensiver, die Mucosa und Submucosa können zu einer diffus infiltrierten, sarkomartigen, sehr dicken Lage anschwellen, in der reichliche neugebildete Gefäße die entzündliche Natur bekunden. Und in gleicher Weise kann die Bildung spezifischer Produkte, oft bis erbsengroßer Tuberkel und darüber, eine sehr lebhafte sein; sie sitzen dann in der infiltrierten Schleimhaut oder in der Submucosa und als Folge ihrer Ringwirkung haben wir die papillären Wucherungen, wie wir sie von den ringförmigen Strikturen her kennen; aber gerade bei der tumorartigen Cöcaltuberkulose kann die Produktion dieser Gebilde eine auffallend starke sein. Die Submucosa und Mucosa senden oft baumartig verästelte Grundstöcke infiltrierten oder derberen Bindegewebs in die Papillen, die in Fall 6 eine Länge von 3 cm erreichten, und in ihnen sitzen mit Vorliebe ausgedehnte Tuberkel mit oder ohne zentrale Verkäsung; die Epithelschicht selber ist dabei

stark gewuchert, in schönster Anordnung. Die tuberkulöse Infektion also löst die Papillenbildung aus; doch möchte ich nicht mißverstanden werden: Die Papillenbildung ist an und für sich nicht ein spezifisches Produkt der Tuberkulose, sie ist eben eine Form, in der die Darmschleimhaut häufig auf chronisch entzündliche Reize antwortet; es enthalten bei weitem nicht alle Papillen Tuberkel; die diffus in der Mucosa sich ausbreitenden Toxine, unterstützt von dem mechanisch chemischen Reiz vom Darminhalt her, schaffen die papilläre Hypertrophie mit. Es erinnert diese Art der Reaktion ganz an die auf chronisch entzündlicher Basis entstehenden Wucherungen der Haut und der Schleimhäute anderer Organe, an die Condylome, die Elephantiasis papillaris und, bleiben wir bei derselben Infektionskrankheit, den Lupus papillomatosus oder vegetans, oder die Tuberculosis verrucosa mit ihren zahlreichen Abarten.

5. Ich stehe nicht an — und darin stimme ich der zuerst von Langhans geäußerten Anschauung bei, die mir erst nach der Niederschrift meiner Untersuchungen bekannt wurde —, die der sog. hypertrophischen oder besser hyperplastischen Cöcaltuberkulose zugrunde liegende Erkrankung ganz der lupösen Form der Haut- und Schleimhauttuberkulose gleichzusetzen. Gerade auch der Schleimhautlupus der Mund- und Rachengegend ähnelt in seiner papillären Form sehr der Darmaffektion, wenn auch bei ihm die Papillen, entsprechend der normal histologischen Beschaffenheit der Mundschleimhaut, nicht die Größe und Länge erreichen wie bei diesem. „Unter Lupus verstehen wir", Jadassohns Ausführungen (im Handbuch der praktischen Medizin) folgend, „diejenige chronische Form der Hauttuberkulose, welche durch Infektion von außen oder von innen her entstanden, in den oberen Schichten der Haut, in Cutis und Papillarkörper sich lokalisiert." Ganz dieselbe Lokalisation haben wir bei unserer Ileocöcalaffektion, ich habe die Tuberkel in der Mucosa-Submucosa in keinem Falle vermißt, auch nicht in denen, wo die „Hypertrophie" schließlich in der Subserosa saß, der subserösen Form Conraths. Sehr charakteristisch für den Beginn der Erkrankung ist der freilich nur klinisch und operativ-autoptisch beobachtete Fall, in dem isolierte papilläre Wucherungen mit knotigen Infiltraten in den Papillen sich fanden, ohne Wandverdickung. Wenn wir nun alle die Varianten, die dem Hautlupus eigen sind, von der einfachen subepithelialen Knötchenbildung, dem geschwürigen Zerfall, dem serpiginösen Fortschreiten bis zu der papillomatösen oder hypertrophischen Form übersehen, so werden die Analoga am Darm, freilich wohl in

nicht ganz so mannigfaltigem Bilde, verständlicher erscheinen; insbesondere wird uns verständlicher sein die flächenhafte Ausdehnung über so große Darmabschnitte, wie wir sie bei der hypertrophischen Form finden. Und wenn wir nun weiter diese Cöcalaffektion mit den ringförmigen Strikturen im Dünndarm vergleichen, besonders an Querschnitten, so wird die Analogie beider Formen evident: Wir haben dieselben hohen Papillen mit den tuberkulösen Herden, dieselben Bindegewebswucherungen und narbigen Schrumpfungen, nur ist der Proceß bei weitem nicht so lebhaft, auch nach der klinischen Seite hin nicht, denn die Dünndarmstrikturen scheinen mir sich noch langsamer zu entwickeln als die Cöcalaffektion; und andererseits haben wir wieder mehr tuberkulöse Prozesse mit Schrumpfung und Knötchenbildung, die mehr an den vulgären Lupus erinnern könnten. Bei manchen Formen des Lupus ist gerade die intensive Beteiligung des Bindegewebes auffallend. Die oft mächtige Hyperplasie, die das spezifische Bild des Lupus sclerosus schafft und die z. B. im Gesicht durch Combination der bindegewebigen Neubildung mit ödematöser oder besser wohl myxomatöser Durchtränkung zur Leontiasis luposa („chronischen Ödem") oder z. B. an den Beinen durch festere hyperplastische Massen zur Pachydermia luposa führen kann; und andererseits ist ja bekanntermaßen dem Lupus in hohem Maße die Neigung zu narbigen Schrumpfungen eigen; daneben ferner die Fähigkeit, die abführenden Lymphwege zu inficieren, besonders wenn die tuberkulösen Prozesse tiefer gegriffen haben. Dies Tiefergreifen ist bei der Cöcaltuberkulose infolge des lockeren Baues der Darmwand und ihrer serosafreien Anheftung an die Unterlage (s. u.) häufiger und ausgeprägter als bei dem Hautlupus und der circulären Dünndarmstriktur, und darum finden wir bei ihr die starke Beteiligung der Subserosa und des lymphatischen Apparates. Gemeinsam mit dem Lupus hat unsere Darmtuberkuloseform auch den sehr chronischen Verlauf und die eigentlich quoad vitam günstige Prognose, wenn diese nicht eben durch die mechanischen Störungen der Darmpassage so sehr getrübt würde. — Es würde zu weit führen, die Analogie der beiden Affektionen im einzelnen zu verfolgen und dazu die Übergänge zu den mehr destruktiven Formen heranzuziehen, ich müßte dann auch die Frage der bakteriologischen Indentität zwischen Hautlupus und Hauttuberkulose anschneiden. Es bestehen da, soweit ich beurteilen kann, histologisch die mannigfachsten Übergänge, so daß eine scharfe Trennung hier ebenso wie bei der Cöcaltuberkulose nicht möglich sein dürfte. Dabei ist ja immer zu bedenken, daß nur der Erreger spezifisch ist,

alles andere aber Reaktionen des Gewebes gegen die Bazillen und ihre Toxine sind, und da dem Gewebe gegen fremde Angriffe im Grunde immer nur dieselben Hilfsmittel zu Gebote stehen, die es allerdings in verschiedener Anordnung und mit verschiedenem Erfolg ins Feld schickt, da andererseits auch die Schädigungen des Gewebes stets mehr oder weniger die gleichen sein müssen, so können wir, selbst bei nicht einmal verschiedenen Infektionserregern, jedesmal spezifische Gewebsformationen verlangen; erst das Ensemble der histologischen Veränderungen, nicht der einzelne Herd, verleiht oft erst dem Prozesse sein Spezifisches. Die Verschiedenheit, welche das Gewebe in seiner Reaktion gegen ein und denselben Infektionserreger zeigt, ob heftige Entzündung, ob degenerative Vorgänge, ob chronisch infiltrative oder hyperplastische Erscheinungen, hängt wohl von dem Zustand des befallenen Gewebes und dem Status des Individuums, vor allem aber von der Virulenz des Erregers ab. Und damit stehen wir vor der Frage, ob das, was wir als Lupus und als Tuberkulose bezeichnen, die Wirkung nur in der Virulenz verschiedener Bazillen ist oder ob Artvarietäten vorliegen, wie dies z. B. M. Schmidt für den Schleimhautlupus als möglich bezeichnet.

Ich wies schon oben darauf hin, daß anatomisch und histologisch die mannigfachsten Übergänge von der hyperplastischen Form der Tuberkulose zu den destruktiven Prozessen vorkommen und so Bilder entstehen, deren gleiche Ätiologie nur in der Gleichheit des Infektionserregers ausgesprochen ist; aber es gibt eben Übergänge zwischen allen Formen. Bald ist die Schleimhaut kaum verändert, bald atrophisch-glatt, bald zeigt sie die stärkste papilläre Wucherung; bald ist die Submucosa zu einer enorm zellreichen Schicht geworden, bald zeigt sie mehr den Bau des chronischen Granulationsgewebes, bald ist sie in derbes Bindegewebe umgewandelt; bald sind nur wenige Tuberkel in der Mucosa-Submucosa enthalten, bald sind sie zahlreich und groß, in den verschiedensten Stadien der Entwicklung begriffen. Immer bildet der geschwürige Zerfall, der Ausdruck stärkerer Destruktion, etwas Sekundäres. Diejenige Infektion also, die von vornherein zur Destruktion neigt, die so häufige Colitis tuberculosa ulcerosa, schafft unser Krankheitsbild niemals; finden wir bei der hyperplastischen Tuberkulose ausgedehnte Geschwürsbildung — sie kann freilich bisweilen recht ausgedehnt sein —, so ist sie wohl stets später hinzugetreten, vielleicht nachdem der Körper hinreichend aufgezehrt und widerstandsunfähiger wurde, vielleicht auf der Basis von Kotgeschwüren, vielleicht auch einmal durch Neu-

infektion; stets sitzen dann die Geschwüre, so tief sie sein mögen, in stark verdickter Wandung, was bei der gewöhnlichen Colitis ulcerosa ja nicht der Fall ist. Im Übrigen gilt von der Geschwürsbildung dasselbe wie bei der ringförmigen Striktur des Dünndarms. Ich verweise hier auf die Abbildung Fig. 17, welche die mächtige Infiltration und Tuberkelbildung in der Submucosa zeigt unter vollkommen intakter Schleimhaut; die Schnitte gehören dem cöcalen Ende des Ileums an, das also auch in hyperplastischer Weise verändert werden kann (s. u.).

Die Ausbreitung der Infektion an den Follikeln und den Tuberkeln der Mucosa-Submucosa und mit ihr die Schaffung der spezifischen Produkte und der typischen Granulations- oder Bindegewebsmassen erfolgt nun nicht allein entlang den abführenden Lymphgefäßen, sondern vor allem auch flächenhaft diffus in den Lymph- und Saftspalten; so kommt die langgestreckte Form unserer Ileocöcalaffektion zustande, und indem sie gleichzeitig in die Tiefe fortschreitet, schafft sie die starke Dickenzunahme des starren Rohres und seiner Umgebung. Es muß aber betont werden, daß, gemäß des lebhafteren Charakters der Bindegewebshyperplasie, die Neigung zu narbiger Schrumpfung eine verhältnismäßig sehr geringe ist, wennschon sie vorhanden ist. Die Stenosierung kommt daher nicht allein durch Schrumpfung, sondern auch wesentlich durch die plastischen Produkte innerhalb des Mucosaringes zustande, welche Berard und Lericke in ihrer Definition allein anerkennen, immer aber kann man an dem Engerwerden des Muscularisringes doch das Vorhandensein der Schrumpfung constatieren. Auffallend häufig finden sich auch in der Muscularis sowohl zwischen den Bündeln wie zwischen den zwei Schichten kleinste, bis erbsen- oder bohnengroße tuberkulöse Knoten; auf keinen Fall scheint mir die Muscularis dem Weiterschreiten der tuberkulösen Infiltration, wie Cornath es will, ein besonderes Hindernis zu bereiten, so sehr sie das gegen das Weiterfressen eines eigentlichen Geschwürs von der Schleimhaut her tun mag. Zwischen den Muskelbündeln hindurch, die teils durch echte Hypertrophie (s. u.), teils durch die oft breiten Bindegewebssepten sehr mächtig werden, an anderen Stellen aber durch die spezifischen Infiltrate ganz unterbrochen sein können, gelangt der Prozeß zur Subserosa, wo eine solche vorhanden ist, oder zu dem die Muscularis umscheidenden Bindegewebe, wo die Serosa fehlt, und findet hier ein sehr günstiges Feld zu mächtiger Ausbreitung. Diese subseröse Ausbreitung ist in manchen

Fällen so hochgradig, so sehr die submucöse Affektion übertreffend, daß sie weitaus im Vordergrunde des Bildes steht. Conrath gründet darauf seine „subseröse Form des tuberkulösen Ileocöcaltumors", für die er den Ursprung aus den mesenterialen Lymphknoten herleitet. Ich betone nochmals, daß ich stets, auch bei stärkster subseröser und schwächster submucöser Lokalisierung des Prozesses, mucös-submucöse Tuberkel fand, was ja nach Conraths Anschauung (s. o.) bei der subserösen Form nicht sein dürfte. Histologisch zeigt die subseröse Affektion mit ihrer Ausbreitung auf die Umgebung ein mannigfaltig zusammengesetztes Bild: weit- oder engmaschiges Granulationsgewebe mit großen, blaßkernigen Zellen, reichlichen Blutgefäßen und herdförmigen Rundzelleninfiltraten, oder derbes faseriges Bindegewebe älteren Charakters, oder stark diffus infiltriertes Gewebe bildet das Stroma; darin finden sich die oben erwähnten Fettmassen und die spezifischen Gewebsformen; oft ist die Armut solcher tuberkulösen Herde auffallend, oft aber bilden sie mächtige Infiltrate mit allen Eigenschaften der tuberkulösen Umbildung; die Knötchen fließen zusammen und so entstehen die durch die Serosa durchschimmernden diffus höckrigen Einlagerungen, stets sich mehrend nach der Seite des Mesenterialansatzes zu (s. die Abbildung bei Krogius). Die Affektion der in die Bindegewebsmassen eingeschlossenen Lymphknoten wurde schon erwähnt; ich fand sie mehrfach wie auch die mesenterialen Knoten (s. Fall 5) diffus geschwellt oder mit kleinen makroskopisch sichtbaren frischen Herdchen multipel durchsetzt; daß auch Verkäsung und selbst Verkreidung vorkommt, ist selbstverständlich. Im Falle 3 war peripher ein großer verkäster Knoten und daran schloß sich centralwärts frischere Propagation; doch alles das ist, um es nochmals hervorzuheben, durchaus sekundär, nicht primär. Daß andererseits durch den Reiz afficierter Lymphknoten die periadenitischen Prozesse verstärkt werden, ist natürlich.

Erwähnen möchte ich noch die sekundäre lokale Ausbreitung der Infektion. Wenn ein tuberkulöser Cöcumtumor sich fest in sein Lager eingemauert hat und so intime Verwachsungen mit der Bauchserosa und dem großen Netz entstanden sind, kann wohl in weiterem Wege von dieser Stelle aus Netz und Serosa inficiert werden. Doch geschieht das in anderer Weise, meine ich, als bei der eigentlichen tuberkulösen Peritonitis: hier erfolgt eine Aussaat auf die Oberfläche des Peritoneums, sei es auf dem Wege der Blutbahn, sei es nach Durchtritt tuberkulöser Prozesse durch die Darmwand; dort erfolgt die Weiterverbreitung auf dem Wege

der Lymphbahnen aus und in der Nachbarschaft. Auch anatomisch zeigt sich dieser Unterschied, wennschon einmal beide Prozesse neben einander bestehen können. Im Netz bilden sich höckrige, derbe Knötchen und Knoten zwischen den Blättern und an der Bauchwand ebensolche Gebilde unter dem Peritoneum; ebenso kommen in der Darmwand ähnliche subseröse Knötchenbildungen in der Nähe der Strikturstellen vor, die bisweilen confluierend größere Herde bilden — es sind darunter indessen nicht jene oft mächtigen Conglomerate zu verstehen, die oben geschildert wurden. Solches traf ich im Beginn der Entwicklung in einem Fall, wo weder eine Darmgeschwürsbildung, noch eine diffuse Peritonitis bestand. Die Herde schimmern durch die Serosa intensiv gelblich durch und es bedürfte keines großen Anlaßes, sie zur Perforation und somit ihren Inhalt zur Aussaat zu bringen. Auf diese Weise nur kann ich mir das sogen. Serosageschwür Pirgers erklären: aufgebrochen nach der Serosaseite wie ein atheromatöser Herd in das Aortenlumen; es könnte wohl durch narbige Retraktion bei der Ausheilung eines derartigen Herdes eine Striktur entstehen, doch ist das ganz etwas anderes als unsere circuläre Strikturbildung, und wenn eine solche circuläre Strikturbildung vorgelegen hat, möchte ich vielmehr das Serosageschwür für das Sekundäre halten; leider ist mir die Originalarbeit hier nicht zugänglich. Bei unserer subserösen Affektion handelt es sich also um, wenigstens anfangs, mehr lokalisierte Prozesse, vornehmlich in der Ileocöcalgegend, nicht um eine diffuse Peritonitis; daß einmal, wie gesagt, eine solche sich hinzugesellen kann, ist natürlich, doch möchte ich gerade den Umstand betonen, daß diese so selten bei unserer Cöcalaffektion angetroffen wird, ein Grund mehr, die von Conrath gewollte Entstehungsweise seiner subserösen Form des Ileocöcaltumors anzuzweifeln. Aufgefallen ist mir außerdem, daß die lokalen subserösen Tuberkel nicht viel größer sind als die einer feinen Aussaat bei der Peritonitis tuberculosa.

6. Nach alledem lassen sich meines Erachtens die beiden Strikturformen, die ringförmig stenosierende Dünndarmtuberkulose und die cylindrisch hyerplastische stenosierende Ileocöcaltuberkulose, histogenetisch auf denselben Prozeß zurückführen; ich kann durchgreifende Unterscheidungsmerkmale nicht erkennen, so sehr auch die fertiggebildeten Extreme beider Formen von einander morphologisch auf den ersten Blick gegeneinander abstechen.

Es ist die Frage berechtigt, warum kommt bald die eine und warum bald die andere Form zustande und zwar oft beide neben

einander, und warum die hyperplastische Form so vorwiegend häufig im Ileo-Cöcum? Die Strikturformen verteilen sich nach den annähernd erschöpfenden Zusammenstellungen Nikoljskis etwa folgendermaßen: Die Stenose des Dünndarms wurde in 67 Fällen beobachtet, davon kommen nur 4 auf das Jejunum; die des Cöcum in 30, des Col. transvers. in 4, des Col. asc. in 11, der Ileocöcalgegend in 36, des Duodenum in 1, des Rectum in 1, des Appendix in 4 Fällen. Ich habe versucht, aus der Literatur die Statistik N.s bis zum Anfang des Jahres 1905 zu vervollständigen und führe die Fälle, soweit sie mir zugänglich waren, am Schlusse kurz an, ohne aber auf eine Erschöpfung der Literatur Anspruch machen zu wollen (s. auch Conraths Statistik).

Darnach ergaben sich folgende Zahlen: Affektion des Jejunum 1mal, des Ileum 10mal, des Ileum multipel und des Ileocöcum 2mal, des Ileocöcum 37mal, des Cöcum 13mal, des Appendix 2mal, des Col. asc. mit Flexur 3mal.

Dazu kommen meine eigenen Fälle: Affektion des Jejunum 1, des Ileum 1, des Ileocöcum und des Ileum 4, des Ileocöcum 6, des Col. asc. und Flexur 2.

So haben wir im ganzen Affektionen des Jejunum 6, des Ileum 74, des Ileocöcum und Ileum 6, des Ileocöcum 79, des Cöcum 43, des Col. asc. und der Flexur 16, des Col. transvers. 4, der Appendix 6, des Duodenum 1 (des Rectum 1); wobei aber zu betonen ist, daß die Lokalisation nicht immer ganz scharf bestimmt werden kann.

Auch darin geben meine Fälle Nikoljski Recht, daß die multiple Stenosenbildung nicht seltener, vielleicht sogar häufiger ist als die einfache; wenigstens trifft das zu, wenn der Dünndarm allein afficiert ist; relativ häufig ist Ileocöcaltuberkulose mit multiplen Ileumstrikturen vergesellschaftet, und zwar handelt es sich dort um die hyperplastische cylindrische, hier um die ringförmige Form, was ebenfalls für den gleichen Charakter der Infektion spricht.

Von den einzelnen Formen der Stenose ist nach N. die „hypertrophische" die häufigste = 70 Fälle, etwas seltener die narbige = 63 Fälle und sehr selten die fibröse = 3 Fälle; die Combination der narbigen und „hypertrophischen" Form ist in 6 Fällen beschrieben. — Die hyperplastische Form hat, wie oben erwähnt, ihren Lieblingssitz so sehr in der Ileocöcalgegend, daß Name und Form fast identisch gebraucht werden; aus ihrem Studium ist uns erst die genauere Kenntnis des klinischen und anatomischen Bildes geworden. Vieles von dem, was bisher als einfache plastische Appendicitis galt und noch gilt, muß sicher der Tuberkulose zugeschrieben werden. Bald mehrten sich dann die Beobachtungen, in denen auch

andere Darmteile, namentlich das Colon und der untere Ileumteil von der hyperplastischen Tuberkulose befallen wurde, und andererseits wurde bekannt, daß auch in der Cöcalgegend einmal die einfache ringförmige Striktur entstehen kann, ohne die starke Bindegewebswucherung (Hartmann; ich nehme hierher auch ohne weiteres die 3 Beobachtungen Gérart-Marchands). Damit fällt zunächst die mehrfach aufgestellte Behauptung, daß die Ileocöcaltuberkulose fast stets aus einer Appendicitis tub. entstehe, oder daß gar zuerst meistens eine einfach entzündliche Appendicitis vorläge, auf deren Basis dann eine Tuberkulose sich entwickle (Oppel). Wenn man die Affektion in ihrer Grundlage, ihrer Ausbreitung, ihrem Krankheitsbilde und ihren Analogien kennt, wird man auf solchen Gedanken nicht kommen. Natürlich kann einmal, wie dies auch beschrieben ist, eine Appendicitis tub. den Anfang des Cöcaltumors bilden, es könnte selbst einmal eine einfach entzündliche Appendicitis den Boden für die Tuberkelbazillenansiedlung abgeben, und ferner ist sehr häufig der Wurmfortsatz bei der primär im Cöcum beginnenden Tuberkulose beteiligt, er kann aber auch, sobald der Prozeß etwas höher im Cöcum oder im Col. asc. beginnt, ganz frei bleiben. Bei jener speziellen Ileocöcaltuberkulose ist er, wie gesagt, häufig beteiligt; in seine Mucosa und Submucosa verbreitet sich dieselbe tuberkulöse Infiltration, dieselbe polypöse Wucherung und in seiner Wandung dieselbe mächtige Bindegewebsneubildung — ohne primär geschwürigen Zerfall — wie in dem afficierten Cöcum, und gerade diese Beteiligung von Cöcum und Appendix gleichzeitig schafft den größten Umfang jener tumorartigen Bildungen. Es mögen da vielleicht manchmal klinische Beobachtungstäuschungen vorliegen, indem akute Exacerbationen bisher fast latenter Prozesse für typische Perityphlitisanfälle und weiterhin für den Anfang der Ileocöcaltuberkulose gehalten werden (s. u.).

Nächst dem Cöcum ist das Colon asc. und das untere Ileumende am häufigsten von der hyperplastischen Form befallen. Die besonderen physiologischen und mechanischen Verhältnisse erklären zunächst die häufige tuberkulöse Erkrankung jener Gegenden, besonders des Cöcums überhaupt; ich verweise darüber auf Nikoljskis Arbeit und auf die Ausführungen Kauschs im Handbuch f. prakt. Chirurgie. Für das Zustandekommen der besonderen anatomischen Form aber sind meines Erachtens neben jenen Momenten vor allem die besondern anatomischen Lokalbeziehungen in Betracht zu ziehen: Das Cöcum und Col. asc. sitzen mit ihrer hinteren Wand breit der hinteren Bauchwand auf;

das Bauchfell geht vorn über sie weg und seitlich in die Parietalserosa über, und das Mesenterium ist nicht zweiblättrig, sondern die Gefäße verlaufen unter dem einfachen Serosablatt flach auf der hinteren Bauchwand; die Appendices epiploicae sind lockere lappige Anhänge, die Dickdarmwand selbst wenig kräftig sozusagen wenig aktiv. Alles das kann eine diffusere Infiltration nur begünstigen. Die Nähe und die anatomische Verwandtschaft des letzten Ileumendes zum Cöcum macht ein Hineinbeziehen desselben in die hyperplastische Affektion nur verständlich, und es besteht die Anschauung Dieulafoys, daß bei der Cöcumtuberkulose das Ileum nur selten beteiligt sei, nicht zu Recht. Nun ist ja in einzelnen seltenen Fällen auch am Dünndarm — abgesehen vom seinem Endteil — die hyperplastische Form beschrieben, und sie kommt sicherlich auch vor, doch erreichen dann die Gebilde einmal nie die Längenausdehnung und zweitens wird die spezifische Bindegewebswucherung kaum je so mächtig wie bei der ileocöcalen Affektion; dazu sind die anatomischen Verhältnisse nicht günstig genug, es handelt sich dann meist um dichte und massige tuberkulöse Einlagerungen, namentlich in der Subserosa nach dem Mesenterialansatz zu (s. d. Abbildung bei Krogius), nicht selten verbunden mit stärkerer Lymphknotenaffektion. Mein Fall kann als hyperplastische Ileumtuberkulose angesehen werden. Diese mannigfachen Übergänge sprechen ebenfalls sehr für die Indentität der verschiedenen Formen.

7. So kann schließlich die Frage, warum in so vielen Fällen im Verlaufe und besonders bei der Ausheilung tuberkulöser Geschwüre jede Strikturbildung ausbleibt, und warum sie in seltenen Fällen eintritt, auch ohne Geschwürsbildung, und dann erst multipel an jeder affizierten Stelle, dahin beantwortet werden, daß die Strikturbildung auf einer eigenartigen lupusartigen Tuberkuloseinfektion beruht, die stets von der Mucosa-Submucosa ausgeht und im wesentlichen intramural verläuft; eine Geschwürbildung ist dabei ganz Nebensache, wenn sie gleich scheinbar das Bild beherrschen kann.

In dem Vorstehenden habe ich der Veränderungen der Darmmuskulatur keine Erwähnung getan, das möchte ich hier im Zusammenhange nachholen. Es muß da ein Unterschied gemacht werden zwischen der Muscularis mucosae und der eigentlichen Muscularis. Die erstere, deren physiologische Tätigkeit die isolierte Contractionsfähigkeit der Schleimhaut und die Entleerung der Drüsenschläuche bewirkt und für die Blut- und Lymphcirculation von Wichtigkeit zu

sein scheint, zeigt in und vor den nicht hochgradigen Strikturen eine deutliche Verstärkung ihrer Fasern, besonders in dem zu den papillomatösen Wucherungen ziehenden Stroma; zum Teil mag die Verstärkung auch scheinbar sein, indem die Fasern auf engeren Raum enger zusammengedrängt sind. Mit der Vermehrung des fibromatösen Bindegewebes spielt sie dann eine rein passive Rolle, ihre Fasern werden, wie oben erwähnt, auseinander gedrängt und durchflochten, und in sehr fortgeschrittenen Fällen, wie in Fall 2, sind sie fast gänzlich zugrunde gegangen, durch bindegewebige Massen ersetzt.

Von größerem Interesse ist das Verhalten der eigentlichen Muscularis, und hier müssen wir trennen zwischen den strikturierenden Abschnitten selber und den vor wie hinter ihnen gelegenen. Es wird für gewöhnlich die Sache damit abgetan, daß man sagt, der Darm werde vor einer Striktur dilatiert und seine Wandung hypertrophisch gefunden, und diese Hypertrophie wird als selbstverständlich hingestellt, in Analogie mit der Herzmuskelhypertrophie bei vermehrter Arbeitsleistung. Ich wurde besonders durch die Arbeiten Patels dazu veranlaßt, diese Verhältnisse einmal genauer anzusehen, und es wäre wohl kein Schaden, wenn dies bei anderweitigen Befundaufnahmen ebenfalls geschähe; vieles, was unter dem Namen der Hypertrophie geht, würde dann die richtige Auslegung finden. Es ist bekannt, daß bei plötzlich eintretenden Stenosen, z. B. Strangulation, Volvulus, am ausgesprochensten vielleicht bei den nicht ganz akut verlaufenden und längere Zeit bis zu ihrer Lösung oder bis zum Tode bestehenden Invaginationen das ovale Darmstück oft in sehr großer Ausdehnung und sehr rasch dilatiert wird und zugleich eine erhebliche Verdickung der Wandung erfährt. Im Handbuch der prakt. Chir. (I. Aufl.) sagen v. Mikulicz und Kausch unter der chronischen Stenose: „Wird die Stenose zum wirklichen Passagehindernis, dann folgen zunächst bestimmte anatomische Veränderungen. Durch die Stauung oberhalb der Stenose entsteht eine Blähung des zuführenden Darmabschnittes. Die Darmmuskulatur sucht durch vermehrte Arbeitsleistung, Zunahme der Peristaltik, das Hindernis zu überwinden. Nach kurzer Zeit, bei schwerer Stenose bereits nach wenigen Tagen (Henzel), beginnt die Muskulatur indessen zu hypertrophieren.“ Diese rasche Entwicklung sowohl der (anatomischen) Stenose wie der Hypertrophie paßt nicht recht zu dem Bilde der chronischen Stenose. Wir glauben oder haben vielmehr durch genaue Beobachtungen erkannt, daß — und darin müssen wir Patel, der dies für die eingeklemmten Hernien schildert, beipflichten —, daß

es sich zunächst in all den akut einsetzenden Fällen gar nicht um eine echte Hypertrophie handelt, sondern daß hier lediglich Infiltration und circulatorische Veränderungen vorliegen: Durch die starke Ausdehnung und Anfüllung des proximalen Darmabschnittes treten Stauungs- und Reizungserscheinungen ein, eine Stauung des Blut- und Lymphab- und -zuflusses in der ganzen Darmwand, darauf weist die stets zu beobachtende starke Injektion der größeren Blutgefäße und der Capillaren hin. Es kommt zu einer serösen Durchtränkung und starren ödematösen Schwellung aller Darmhäute, die sich in der abnormen Brüchigkeit und Zerreißbarkeit z. B. bei der Naht in solchen Gebieten kundgiebt. Daneben laufen die entzündlichen und andererseits toxisch lähmenden Prozesse einher, die durch die Resorption aus dem stagnierenden Darminhalt bedingt sind. All dies wirkt zusammen, die oft sehr starke Dilatation und Wandverdickung zu erklären, wie wir sie bei den akut einsetzenden Passagestörungen finden. Sie laufen rasch ab, wenn die Passage wieder frei wird und werden chronisch, wenn die Passagestörung keine vollständige war und also nicht zum Tode führte. Daß die Darmperistaltik schon gleich zu Beginn der akuten Stenose eine erhöhte ist, braucht nicht auf einer schon bestehenden Hypertrophie der Muskulatur zu beruhen, sondern zunächst nur auf stärkerer Reizung, wie wir sie schon bei den einfachen akuten Enteritiden tätig sehen. Auch bei diesen kommt ja nicht selten eine Verdickung der Wand zustande, ich kann mir aber nicht vorstellen, daß hier wie dort schon in wenigen Tagen eine „wahre Hypertrophie, keine Hyperplasie" sich bilden sollte.

Bei allen chronischen Strikturen wirken nun dieselben mechanischen und toxischen Reize, wie wir sie bei den akuten haben, doch eben in chronischer Weise, und diesen kann der Organismus, weil er Zeit hat, sich langsam anpassen und sie zu überwinden suchen. Je heftiger dann neue Reize und je akuter Verschlimmerungen eintreten, desto mehr finden wir dann neben den chronischen Prozessen die Anzeichen der akuten Infiltration und Verschlimmerung. Jene chronischen Reize führen zu den bleibenden Veränderungen in der Struktur, vor allem zu jenen oft collossalen sekundären Bindegewebswucherungen in der Submucosa sowie auch in der Subserosa, wie sie oben beschrieben sind. Zweitens aber entwickelt sich nun eine durchaus echte Hypertrophie der Muscularis, die ganz enorme Grade erreichen kann.

Zum Beleg dafür wählen wir von Fall 1 2 Schnitte aus einer 18 cm langen Darmampulle zwischen zwei Strikturen (2 und 3,

s. Fig. 3), den einen am proximalen Ende, also hinter der zweiten Striktur, den anderen am distalen Ende, also an der dritten Striktur. Der Unterschied ist ein evidenter, in Schnitt a die Muscularis nur unwesentlich verdickt, in Schnitt b eine mächtige Hypertrophie, um mehr als das Doppelte, und zwar eine echte. Wohl sind infolge der diffusen submukösen und fortgeleiteten Bindegewebswucherung stellenweise die Bindesgewebsbalken zwischen den Muskelfasern als verbreitert, hier und da auch frischere Zellinfiltration zu constatieren, doch sind die Muskelfasern absolut intakt, die Muskelkerne reichlich, die Struktur klar und scharf. Die circuläre Schicht ist dabei meistens stärker hypertrophisch als die longitudinale, sowohl relativ wie absolut. Ich habe in allen Fällen mehrere Stellen untersucht und in allen dasselbe gefunden. Wohl erreicht manchmal die bindegewebige Durchwucherung einen ziemlich hohen Grad, doch ist immer die Musculatur selber ganz erheblich verstärkt. Besonders hochgradig war die Hypertrophie in Fall 2, vor der 1. Striktur 3 mm, und in Fall 3, wo sie auf $4^1/_4$ mm kommt. Überdies ist gerade in dem letzten Falle die Bindewebswucherung und Infiltration zwischen den mächtigen Muskelmassen eine so geringe und die Struktur des Muskelgewebes eine so kräftige und so intakt, daß an einer echten Hypertrophie gar kein Zweifel bestehen kann. Damit trete ich ganz auf seiten Henzels, der die echte Hypertrophie der Muscularis besonders betont, und trete in Gegensatz zu Patel. Dieser behauptet, daß bei fibröser Stenose nach tuberkulösem Geschwür die zuleitende Schlinge lediglich dilatiert und dünn sei; die sogen. Hypertrophie beruhe eben nicht auf einer Vermehrung und Vergrößerung der Muskelzellen, sondern stelle einen Zustand der Infiltration dar, der besonders die Submucosa und Subserosa betreffe, freilich zum Teil noch die Muskelfaserstreifen auseinander dränge. Dieser Zustand sei aufzufassen als die Fortleitung des entzündlichen Vorgangs von der verengenden Stelle, was bei Resektion wohl zu beachten sei (Taf. 3). Diese Anschauungen Patels treffen bei allen akut einsetzenden Affektionen und Exacerbationen zu, nicht aber — soweit sie die Hypertrophie der Muscularis betreffen — bei den rein chronisch sich entwickelnden Formen. Ganz unvereinbar damit wäre der auffallende Unterschied in den Schnitten a und b, innerhalb einer so kurzen Strecke von 18 cm, die Länge der 2. Ampulle, und ferner die ganze Anordnung der Darmwandverdickung, wie unten ausgeführt. An anderer Stelle giebt Patel eine Hypertrophie zu, doch hält er für die Entwicklung derselben die Striktur allein nicht für eine ausreichende Ursache, entgegen den experimentellen Ergebnissen

Henzels, sondern macht sie von dem Vorhandensein eines Geschwürs auf der Schleimhaut abhängig, durch dessen reflektorische Reizung die Hypertrophie der Muskulatur eintrete. Dagegen spricht einmal die gleichmäßige, sich auf mehr oder weniger lange Strecken des zuführenden Darmabschnittes sich ausdehnende Hypertrophie, ferner das bisweilen (s. Fall 1) hinter der Striktur ziemlich plötzliche Aufhören der Hypertrophie und vor allem der Umstand, daß z. B. in Fall 3 und 4, gar kein Geschwür besteht oder je bestanden hat.

Wir haben vor den Strikturen also eine ganz zweifellose echte Hypertrophie des Muscularis, die als eine compensatorische zu bezeichnen ist. Sie kann, wie Nothnagel betont, nur zustande kommen, wenn der Körper überhaupt die Kraft zur Compensation besitzt — darum fehlt sie oft bei sehr entkräfteten Individuen — und auch nur dann, wenn die lokalen Veränderungen eine genügende Ernährung zulassen. Aus dem Grunde wird sie auch kaum so akut, wie von Henzel angenommen wird, entstehen können, während noch die toxischen Wirkungen des gestauten Darminhalts vorliegen. Wie weit die Bindegewebshypertrophie der Submucosa ferner einerseits rein mechanisch compensatorisch, wie oben erwähnt, geschaffen werden, anderseits schützend für die Muscularis dadurch werden kann, daß sie der Resorption toxischer Substanzen Grenzen setzt, ist wohl zu erwägen: Es werden in den betroffenen Darmabschnitten alle für die Resorption günstigen Apparate nach Möglichkeit ausgeschaltet, und dafür treten diejenigen Elemente, welche der Fortbewegung des Inhalts dienen, in den Vordergrund.

Die Annahme der echten Muscularishypertrophie bei chronisch entstehenden Darmstenosen besteht also zu Recht, doch sind eingehende Untersuchungen über ihre Genese und ihren Aufbau, soweit wir aus der uns zugänglichen Literatur ersehen können, nicht zahlreich. Das Tierexperiment ist da nur mit großer Vorsicht heranzuziehen, denn gerade die tierischen Darmverhältnisse scheinen physiologisch doch in vielen von den menschlichen abzuweichen; ich konnte mich davon überzeugen bei einigen Versuchen an Hunden, denen ich zwecks Beobachtung der Atropinwirkung den Dünndarm mehrfach unterbunden hatte. Die Tiere befanden sich Tagelang wohl und zeigten keinerlei Symptome von Darmobstruktion. Nun, es bedarf da auch kaum des Tierexperiments. Die jetzige Darmchirurgie liefert so reichliches und gut zu beobachtendes Material, daß daraus schon vielerlei sich aufbauen ließe; vielfach aber wird die pathologische Anatomie und Physiologie zu gunsten der

Symptomatologie und des therapeutischen Erfolges noch vernachlässigt, und doch könnten beide Teile von einander lernen. „Die Länge des von der Dilatation und Hypertrophie betroffenen Darmabschnittes oberhalb der Stenose ist eine verschiedene, bald kurz, bald sehr ausgedehnt; wir kennen vorläufig noch keine Gesetzmäßigkeit in dieser Richtung," heißt es im Handbuch für praktische Chirurgie. Ich möchte glauben, daß da auch keine eigentliche Gesetzmäßigkeit existiert, nach der der menschliche Organismus schematisch arbeiten und stets die gleichen Effekte bei gleichen anatomischen Läsionen hervorrufen sollte. Es spielen so viele Faktoren in jedem einzelnen Falle zusammen, der Organismus besitzt eine solche variable Anpassungsfähigkeit und wird durch die Ausnutzung des Gebotenen auf so verschiedene Wege geleitet, daß wir von vornherein niemals werden sagen können, wie er im Einzelfalle seine Aufgabe bis zum letzten Moment gelöst hat. Wohl aber mögen wir versuchen, den anatomischen Befund aus dem physiologischen Verhalten uns jedesmal zu erklären. Wir wissen, daß eine compensatorische Muskelhypertrophie ganz ausbleiben kann bei anämischen und kachektischen Individuen, daß am Dickdarm die Dilatation auf Kosten der Hypertrophie erheblich zu überwiegen pflegt. Sodann sind der Sitz, die Länge, die Vielheit der Strikturen, die Beschaffenheit, ob eng, ob weniger eng, die Dauer der Entwicklung, das Alter, die Nahrungsweise, complicierende Affektionen und individuelle Eigentümlichkeiten in Rechnung zu ziehen und damit wird von Fall zu Fall das Bild ein anderes. Das sei an einigen Beispielen gezeigt.

Zunächst ist einmal genau festzustellen, was echte Hypertrophie, was ödematöse Durchtränkung und Infiltration ist; es kann sehr wohl makroskopisch die nur geschwollene Muscularis eine echte Hypertrophie vortäuschen. Nur das Mikroskop kann sie entscheiden, nicht die einfache Inspektion. Wählen wir Fall 1 als reinstes Beispiel multipler Dünndarmstrikturen. v. Mikulicz und Kausch sagen (l. c. S. 406): „In den meisten Fällen betrifft, wenn die Stenosen nicht zu weit von einander liegen, die Hypertrophie und Dilatation die ganze von ihnen eingenommene Partie des Darmes. Der Darm kann so das Aussehen einer Kette von aneinander gereihten Würsten (Hofmeister) oder, wie in Lettens Fall, von magenartigen Ampullen zeigen" und S. 470: „Bei multiplen (tuberkulösen) Strikturen wird nach Hofmeister der ganze von den Stenosen eingenommene Abschnitt im Sinne des zuführenden Darmstückes dilatiert und hypertrophisch, so daß mehrere dickwandige Ampullen bestehen." Das ist in seiner Allgemeinheit nicht richtig. In

jenem Falle sind wohl stark und in sich gleichmäßig dilatierte Ampullen vorhanden, die Hypertrophie aber ist ganz eigenartig verteilt. Selbst auf dem engen Raume von 18 cm — ja gerade besonders scharf ausgesprochen in demselben — zwischen der 2. und 3. und dann der 3. und 4. Striktur ist die Hypertrophie, wie schon oben angedeutet, derart angeordnet, daß sie erst etwa in der Mitte der Ampulle beginnt und dann langsam anwächst, bis sie unmittelbar vor der Striktur ihre größte Stärke erreicht; sie bleibt innerhalb der Striktur noch bestehen, überschreitet dieselbe sogar um $^1/_2$—1 cm; dahinter aber fällt sie plötzlich auf fast normales Maß ab, das, wie gesagt, im Vergleich zu den hypertrophischen Teilen fast den Eindruck der Atrophie macht. Wenn man indessen die peripher von der letzten Striktur gelegenen Darmabschnitte, die freilich eine wirkliche mäßige Atrophie zeigen, zum Vergleich heranzieht, sind doch auch jene hinter der Striktur gelegenen Abschnitte um ein Geringes stärker in der Muskulatur. Es ist also ersichtlich, daß die eigentliche Hypertrophie nur ganz kurze Strecken vor den Strikturen jedesmal einnimmt. (Patel argumentiert im entgegengesetzten Sinne.) Dasselbe sehen wir an der ersten Striktur, wo die Dilatation etwa $^1/_4$ m, die Hypertrophie kaum 8 cm oralwärts reichte. Ganz kurze Ampullen von wenigen Centimetern Länge können natürlich nicht gleich klare Bilder geben, da in ihnen alles zu sehr auf kleinen Raum gedrängt ist.

Wir müssen uns zur Erklärung die physiologisch-mechanischen Verhältnisse klarmachen, wobei wir uns die 3. Striktur vor Augen halten wollen. Es ist klar, daß die Contraction eines zwischen 2 Strikturen gelegenen Darmteiles, sofern sie gleichzeitig und gleichstark erfolgt, eine Fortbewegung des die tetanische Contraction auslösenden Inhalts nicht bewirken kann, wenn zugleich auch die Strikturstellen durch Contraction geschlossen werden. Denn daß diese geschlossen werden können, unterliegt keinem Zweifel, und daß bei jeder Darmsteifung, deren klinisches Bild Nothnagel festgelegt hat, ein Verschluß der Stenose selber wirklich zustande kommt, darin glauben wir Sklodowski beipflichten zu müssen, glauben aber nicht, daß dies durch Einpressung eines Schleimhauttrichters, der in unserem Falle auch gar nicht gebildet werden konnte wegen der Atrophie und Verwachsung mit der Submucosa, geschieht, sondern lediglich durch die Contraction der Muscularis selber, die, wie oben geschildert, selbst in der Striktur und hinter ihr noch stark hypertrophisch gefunden wurde. Die Fortbewegung des Inhalts kann nur durch eine sich peripherwärts fortpflanzende peristaltische Welle zustande kommen; es contrahieren sich die Teile des Darmabschnittes wellenförmig nach einander: die Welle setzt hinter der 2. Striktur ein, sobald der Reiz, vielleicht durch neu aus dem II. Abschnitt eingeführten Darminhalt gegeben ist; der Inhalt wird der 3. Striktur zugeschoben und dem vor ihr befindlichen Darmabschnitt

kommt die Hauptaufgabe zu, die Striktur zu überwinden. Bei den peristaltischen Bewegungen sind es immer nur relativ kurze Strecken, die sich contrahieren und den Darminhalt vor sich herschieben. Mit dem nun herannahenden Contractionsring setzt sich der kurz vor der Striktur gelegene Abschnitt in Tätigkeit, und lebhaften Anstrengungen beider gelingt es vielleicht, einen Teil des Inhalts durch die Striktur zu treiben. Es mag Sklodowski auch darin Recht haben, daß die eigentlich erfolgreichen Entleerungen durch schwächere, äußerlich nicht bemerkbare peristaltische Contractionen bewirkt werden. Ein Teil wird, wenn der Constractionsring über den nicht durchgepreßten Inhalt sich hinüberschiebt, oralwärts zurückgepresst, der 2. Striktur zu, ohne daß aber eine eigentliche antiperistaltische Bewegung hier herangezogen zu werden braucht. Um nun aber den so zurückgestauten Inhalt nicht durch die 2. Stricktur durchtreten zu lassen, wird hier ein Verschluß geschaffen werden durch die Contraction der Striktur selber und eines kurzen derselben Ampulle noch zugehörigen Darmstückes; so wenigstens ließe sich am besten erklären, warum die Hypertrophie der Muscularis jedesmal eine kurze Strecke peripher über die Striktur hinausgeht. Eine Hypertrophie des ganzen oralwärts gelegenen Ampullenteiles ist also für die Fortbewegung des Darminhaltes gar nicht nötig, wäre sogar nicht einmal sonderlich zweckmäßig. Auch für den Abschnitt vor der 1. Striktur ist es gar nicht nötig, daß eine große Strecke hypertrophisch wird, da die erfolgreiche peristaltische Welle eben nicht große Darmabschnitte zu gleicher Zeit, nicht über 10—20 cm, sich contrahieren läßt. (Nach Nothnagel erstrecken sich die sog. Rollbewegungen, die als sehr lebhafte, den pathologischen sich nähernde Bewegungsformen aufzufassen sind, über mehrere, bis 20 cm.) Die Welle läuft über den in dem dilatiertem Abschnitt enthaltenen Inhalt hinweg; was sie nicht vorwärts zu schieben vermag, wird rückwärts getrieben; das Vorwärtsgeschobene vermehrt die Stauung in dem peripheren Darmabschnitt und somit die Dilatation; die Hypertrophie aber hat erst Zweck kurz vor der Stenose, soweit sie in einer peristaltischen Welle zusammen arbeiten kann. Die Darmsteifung vor der ersten und vor jeder singulären Striktur dürfen wir wohl mit Sklodowski als eine nur kurze Zeit lang stehenbleibende Contractionswelle vor der Striktur ansehen, ob aber, wie gesagt, immer als erfolglose, bleibe dahingestellt.

Es sei noch erwähnt, daß je weiter oralwärts, desto mehr die Hypertrophie und auch die Dilatation abnimmt, während zugleich die Stenosen weniger eng werden. Die unteren Ileumteile sind dünnwandig, das Lumen eng, die Folgen davon, daß sie immer nur wenig Inhalt zu verarbeiten haben; eine eigentliche Inaktivitätsatrophie, wie sie z. B. im peripheren Schenkel bei Kotfisteln entsteht, darf man nicht so einfach als bestehend annehmen, denn der periphere Abschnitt hat doch immerhin allen austretenden Kot zu bewältigen; seine Atrophie steht wohl eher in richtigem Verhältnis zur Gesamtatrophie des Körpers.

Ähnlich diesem Falle ist der Befund in Fall 4, doch ist die Hypertrophie meist weniger stark ausgesprochen, da auch die Strikturen nicht so eng waren; über die ersten oralen Abschnitte geht sie gleichmäßig hin, ohne an den Strikturen andere Veränderungen zu zeigen, als durch die Schrumpfung bedingte Zusammenziehung und so geschaffene Verdickung.

Und ähnlich liegen die Verhältnisse in Fall 3: In der langen Ampulle ist ganz deutlich zu sehen, wie, je näher der Striktur, also peripherwärts langsam die Hypertrophie anwächst; und in der kurzen letzten Ampulle dicht vor der stenosierten Ileocöcalklappe ist die Hypertrophie eine ganz enorme. Dabei geht sie gleichmäßig anwachsend über die letzte Ileumstriktur hinweg. Die Erklärung ist einfach die, daß die Muskulatur der beiden Ampullen gemeinsam gegen die fest verschlossene Ileocöcalklappe anarbeitet, da die zwischen ihnen gelegene letzte Ileumstriktur in dem dilatierten Abschnitt noch immerhin ein weites Lumen besitzt und nicht eigentlich stenosiert, wie an der Abbildung ersichtlich ist.

Ein wenig anders liegen die Dinge in Fall 2, der Unterschied ist bedingt durch den höheren Sitz, das längere Bestehen, die größere Enge und die geringe Anzahl der Strikturen und den weiten Abstand derselben von einander. Wir haben die enorme Erweiterung des oralen Darmabschnittes oberhalb der sehr engen ersten Striktur und zwar hinauf bis zum $^1/_2$ m weit entfernten Duodenum; wir haben ferner die enorme echte Hypertrophie der Muscularis, besonders ihrer circulären Schicht. Während diese aber in Fall 1 sich vor der 1. Striktur auf nur etwa 8 cm erstreckte und peripherwärts in dieselbe hineinreichte und selbst über sie hinaus — diese 1. Striktur aber war nicht die engste und nicht die unwegsamste —, mißt hier die hypertrophische Strecke etwas mehr wie 20 cm und hört ziemlich plötzlich, $3^1/_2$ cm vor der Striktur, auf. Der Grund hierfür mag darin liegen, daß der der Striktur nahe gelegene engste Trichterteil des oralen Darmabschnittes zu einem so starren Rohre geworden war durch die mächtige Bindegewebswucherung, daß eine Contraction desselben nicht mehr möglich war. So war die Muskulatur hier ziemlich zwecklos, sie mußte atrophieren und der Bindegewebswucherung weichen resp. durch sie ersetzt werden. Um so mehr aber mußte sie hypertrophieren dort, wo sie noch wirksam sein konnte, wo die Submucosa noch eine Contraction zuließ: also oberhalb des starren Ringes. Der Unterschied also würde sich erklären aus der Beschaffenheit der beiden Strikturen, der letze Fall würde ein weiteres Fortgeschrittensein der Sklerosierung darstellen. Daß die Hypertrophie auch in der Länge sich oralwärts weiter erstreckt (20 gegen 8 cm), dürfte aus der verschiedenen Enge der Stenose und dem mehr oralwärts gelegenen Sitze im letzten Falle resultieren; 20 cm würden ja die Ausdehnung einer Contractionswelle nicht überschreiten (s. o.). Evident ist auch hier wieder die ungleichmäßige Ausdehnung zwischen Hypertrophie und Dilatation des oralen Darmabschnittes. Die Verhältnisse vor der 2. Striktur, die offenbar weniger eng stenosierend gewesen war, entsprechen fast ganz denen im ersten Falle.

In diesen Ausführungen liegt schon begründet, daß das Verhalten der Muscularis in der Striktur selber ebenfalls nicht an bestimmte Regeln gebunden ist resp. sich nicht in solche einzwingen läßt. Bald ist sie hypertrophisch, bald der Norm entsprechend stark, bald atrophisch, von Bindegewebe durchsetzt und verdrängt. Patel nimmt, wie oben erwähnt, für das Zustandekommen der Hypertrophie einen lokalen Geschwürsreiz an. Für manche Fälle würde das scheinbar passen, wo Geschwür und Hypertrophie nebeneinander bestehen. Es ist mir nun zunächst zweifelhaft, ob solche krankhafte reflektorische Reize wirklich zu

einer echten Hypertrophie der Muscularis führen können; es scheint mir mehr, als ob dazu eine vom Organismus selbst gewollte und von ihm geleitete Tätigkeit gehöre, eine wirkliche zielbewußte Mehrarbeit. Die Hypertrophie kommt aber auch vor, ohne daß ein Geschwür vorhanden war; sie fehlt aber, wenn nicht die Verengung wirklich zu einer einigermaßen ausgeprägten Stenose geführt hat, trotzdem intensive Geschwürsbildung besteht.

9. Die Variabilität im Verhalten der Muscularis ist also eine sehr große, es muß von Fall zu Fall der anatomische Befund mit dem physiologischen Verhalten in Einklang gebracht werden; von einer Gesetzmäßigkeit, oder besser gesagt, einem Schematismus kann da nicht die Rede sein.

Doch kehren wir zu unseren Strikturen selber zurück. Es sind da noch einige Punkte, betreffend den Infektionsmodus, die ich nicht unberührt lassen möchte. Nach Königs Ansicht ist der Modus der multiplen Strikturbildung ein aufsteigender, d. h. es entwickeln sich die jüngeren Geschwüre mit Vorliebe in dem zuführenden Darmteile, wo die Stauung ein langes Verweilen zulasse. Es kann dabei ja gleichgültig bleiben, ob die Geschwüre oder ob submuköse Prozesse die Strikturen bedingten, es handelt sich nur um die tuberkulöse Infektion als solche. Daß die Schleimhaut häufig vor und in den Strikturen Geschwüre spezifischen wie traumatischen Charakters trägt, ist sicher; doch will es mir in vielen Fällen scheinen, daß die Strikturbildung, wenigstens im Dünndarm, einen absteigenden Entwicklungsgang einschlägt, wenigstens waren in meinem Falle 1 und 2 die oralwärts gelegenen Strikturen die ältesten und engsten, die distalen die jüngsten; die Hypertrophie der Muskulatur und die Dilatation waren an der oralen Striktur am stärksten, an den distalen kaum ausgeprägt. Ob gerade die Infektion vor der jedesmal ersten Striktur so besondere Ruhe zu ihrer Neuentwicklung hat, dürfte bei dem intensiven Arbeiten der Muskulatur, das Hindernis zu überwinden, nicht immer anzunehmen sein; vielmehr dürfte hinter der jedesmal letzten Striktur mehr Ruhe bestehen. Zudem finden wir nicht selten direkt hinter den Strikturen frischeste Geschwürsbildung (Fall 1). Bei dem enorm chronischen Verlauf mancher Fälle dürfte indessen eine nahezu gleichzeitige Infektion mehrerer Stellen das Häufigere, oder es dürfte doch wenigstens die multiple Infektion in ihrer ganzen Ausdehnung zu einer Zeit etabliert sein, wo eine einzelne im Werden begriffene Stenose noch keinen Einfluß auf die Passage des Darminhalts hatte.

Eine sehr wichtige Frage ist die — und damit berühre ich ein Gebiet, das heute im Mittelpunkt des Interesses in der Tuberkuloseforschung steht —, ob die Darmaffektion eine primäre oder sekundäre sei. Ich möchte vorausschicken, daß es klinisch nicht immer zulässig sein dürfte, eine primäre und eine sekundäre Lokalisation zu unterscheiden, wenn zwei Organe als an Tuberkulose erkrankt sich erweisen: Selbst lokal weit getrennte Körperteile können bei ein und derselben Gelegenheit gleichzeitig inficiert werden; die Infektion kann an der einen Stelle florid werden, an der anderen

latent bleiben und hier erst zum Ausbruch kommen, wenn durch jene floride Affektion der Organismus genügend geschwächt ist. Andererseits kann ein schon mit Tuberkulose behafteter Mensch, zumal wenn er unter denselben Bedingungen, unter denen er zuerst inficiert wurde, weiterlebt, noch einmal an einem anderen Organe inficiert werden. Sicherer als die klinische Beobachtung läßt uns die anatomische Befundaufnahme bei der Operation oder noch sicherer bei der Sektion die Beziehungen multipler Affektionen zu einander erkennen. Zurückkommend auf unsere Darmstenosen finde ich nun in den meisten diese Frage berührenden Abhandlungen und Lehrbüchern die Äußerungen, daß die Darmstrikturen „fast stets", daß sie „so gut wie ausschließlich", daß sie „unbedingt" sekundärer Natur seien; auch Conrath nimmt einen ähnlichen Standpunkt ein. Nikoljski argumentiert darüber folgendermaßen: „Von 150 Fällen stenosierender Darmtuberkulose ist in 41 Fällen, d. h. in 27 Proz., Tuberkulose anderer Organe, vorwiegend der Lungen, vermerkt; mir scheint jedoch, daß diese Zahl bedeutend zu vergrößern ist, erstens weil natürlich nicht in allen Fällen eine sorgfältige Untersuchung der Lungen stattfand, zweitens weil wir bis jetzt noch keine zuverlässige Methode zur Bestimmung kleiner tuberkulöser Herde im Lungengewebe besitzen. Zu gunsten dieser Annahme spricht der Umstand, daß von 65 Sektionen bei 30, d. h. in 40 Proz., das Bestehen von tuberkulösen Affektionen außerhalb des Darmes gefunden wurde. Man muß daher annehmen, daß wenigstens in der Hälfte der Fälle die stenosierende Darmtuberkulose sekundär auftritt." Das wäre doch immer schon ein ganz bedeutender Prozentsatz, also fast 50 Proz., zu gunsten der primären Darmaffektion, und dabei begeht N. noch den Fehler, daß er alle die Fälle, in denen außer der Darmtuberkulose noch eine andere Affektion gefunden wurde, einfach für sekundär in bezug auf die Darmaffektion auffaßt, als ob in solchen Fällen diese nicht auch ebensogut einmal das Primäre oder Gleichzeitige und die anderweitige Organinfektion das Sekundäre darstellen könnte. Denken wir an den oft eminent chronischen Verlauf der Darmstriktur, die zu ihrer Entwicklung viele Jahre, Jahrzehnte gebrauchen kann: in derselben Zeit könnten schon einmal die Lungen, könnte das Knochensystem, wenn die äußeren Lebensbedingungen dieselben bleiben, ganz unabhängig von neuem inficiert werden, und noch viel wahrscheinlicher ist es, daß in solchen Fällen auf dem Wege der Mesenteriallymphbahnen die Darmaffektion die Quelle, sei es auf lymphogenem, sei es auf hämatogenem Wege, der anderweitigen, also sekundären Infektion

werde. Das muß ich in einzelnen rein klinisch und anatomisch beobachteten Fälle geradezu als sicher annehmen: In Fall 1 fanden sich außer der 4fachen Darmstriktur, die schon seit 5 Jahren Symptome machte, bei der Autopsie nur frische peribronchitische tuberkulöse Knötchen und festere pleurale Verwachsungen an der Spitze.

In Fall 6 hat ebenfalls die Darmaffektion offenbar schon lange Jahre bestanden; bei der Sektion wurden mehrere mesenteriale Lymphknoten markig und frisch geschwollen und im Jejunum ein frisches isoliertes Darmgeschwür gefunden; außerdem war nur ein einziger fast taubeneigroßer, markig geschwollener, mit frischen Tuberkeln durchsetzter Bronchiallymphknoten nachweisbar, die Lungen vollkommen frei.

In Fall 7 ist bei der Operation eine mäßig fortgeschrittene Cöcal- und Mesenterialknotentuberkulose mit lokaler Peritonitis tub. nachweisbar, sonst keinerlei Organinfektion; nach Ablauf von zwei Monaten erst traten Symptome von Cervicalspondylitis auf ohne Lungenaffektion, und in

Fall 5 war neben der Ileocöcalaffektion bei der Operation eine ausgedehnte Mesenterialknoten- und eine Halslymphknotentuberkulose nachweisbar, Lungensymptome traten erst nach etwa $2\frac{1}{2}$ Jahren hinzu und führten in wenigen Monaten zum Tode; nußgroße Kavernen mit Eiter gefüllt und frische peribronchitische Herde.

Fall 14, wo sicher die Darmaffektion älter war als die Fußtuberkulose, die Lungen aber klinisch ganz frei befunden wurden.

Ich glaube, daß diese 5 Fälle kaum eine andere Deutung zulassen, als daß die Darmaffektionen das Primäre waren. Vollends eindeutig ist nun

Fall 2, in dem neben den älteren Jejunumstrikturen, und Fall 4, in dem neben der ileocöcalen und iliacalen Affektion mit beginnender Mesenterialknotenschwellung keine Spur anderweitiger tuberkulöser Infektion sich fand; und

Fall 3, wo bei der Operation nur die lokale ileocöcale und iliacale Affektion, beginnende Lymphknotenschwellung sich zeigte und die klinisch sonst vollkommen intakt befunden wurde.

Unter meinen 6 klinischen Beobachtungen konnte in keinem Falle eine offenkundige Lungentuberkulose nachgewiesen werden, höchstens Fall 8 war verdächtig, doch ohne Bazillenbefund im Sputum. In 2 Fällen war eine Halslymphknotentuberkulose gleichzeitig vorhanden, vielleicht auch gleichzeitige Infektion, doch will ich daraus keine Schlüsse ziehen.

Wenn ich auch die Anschauung Richters, daß eine früh erworbene Darmtuberkulose vor einer späteren Lungenaffektion relativ schütze, nicht recht begründet sehe, könnten meine Fälle wohl in dem Sinne reden, wenn ein solches Postulat der Wechselbeziehung überhaupt bestände. Andererseits aber möchte ich annehmen, daß bei elenden Lungenphthisikern und rasch deletär verlaufenden Tuberkulosen Darmstenosen sich überhaupt nicht entwickeln, und möchte hinzufügen, daß, wenn Stenosen bei solchen Kranken

ausgebildet gefunden werden, die Darmaffektion sicher schon lange bestand, häufig vor jeder anderen Affektion, und daß der schwere Verfall durch eine anderweitige Complication zustande kam, wie mein Fall 5 lehrreich beweist.

10. Danach möchte ich nach meinem Material annehmen, daß die strikturierende Darmtuberkulose in den allermeisten Fällen die primäre Lokalisation darstellt oder doch gleichzeitig mit resp. unabhängig von einer anderswo lokalisierten Infektion, z. B. der Halslymphknoten entsteht; daß sie dagegen als Complication oder Folge einer schweren Lungenaffektion sich kaum je zu entwickeln Zeit und Bedingungen finden wird. Gerade jene bei der Lungenphthise entstehenden ulcerösen Darmprozesse führen nicht zu den eigentlichen in der Darmwand entstehenden Strikturen, während sie wohl durch sekundäre Peritonitis und Lymphknotenaffektion eine mehr mechanische Stenose hervorrufen können. Die Fälle, in denen eine schwere Lungenphthise und schwere ulceröse Prozesse im Darm und außerdem Strikturbildung ebendaselbst gefunden werden, könnten auch so zustande gekommen sein, daß zuerst die Grundlage zu der strikturierenden Darmtuberkulose resp. Darmlupus gelegt wurde, daß dann die Lungenaffektion sich entwickelte, sei es infolge verringerter Widerstandsfähigkeit oder durch intensiveres Virulentwerden der Tuberkelbazillen auf hämatogenem oder lymphogenem Wege (Fall 5) und dann erst auf dieser Basis die ulceröse Form der Darmtuberkulose sich ausbildete; oder es kann auch die Grundlage zur strikturierenden Darmtuberkulose gleichzeitig mit einer Hals- oder Bronchial- oder Mesenteriallymphknotenaffektion gelegt werden. Die Entwicklung der ersteren mit ihren den Gesamtorganismus beeinträchtigenden Folgen gab dann die Veranlassung zum Manifestwerden der Bronchialknoten- und damit einer Lungentuberkulose und diese wieder schuf die ulceröse Darmtuberkulose (Baumgarten gibt an, daß in jedem Falle einer Lungenaffektion sich Tuberkel im Darm nachweisen ließen). Oder es könnte immerhin die primär lokal beschränkte strikturierende Darmaffektion, vielleicht nach Schwächung des Organismus durch die Passagestörungen im Darm, eine virulentere Bazillenaussaat über den Darm ausgießen und zugleich centralwärts auf dem Wege der Mesenteriallymphknoten eine Lungenaffektion erzeugen. Alle diese Möglichkeiten sind nicht von der Hand zu weisen, ich will sie aber nicht weiter auf die Literaturfälle anwenden, sondern nur damit sagen, daß man bei solch vorgeschrit-

tenen Fällen die glänzendsten Hypothesen und Combinierungen aufstellen, aber gar nichts beweisen kann. Voll beweisend sind nur die Frühstadien, vor allem die reinen Fälle, in denen keine andere als die Darmaffektion gefunden wird; beweisend sind auch noch die Fälle, wo das anatomische Bild die pathogenetische Aufeinanderfolge der verschiedenen Affektionen eindeutig erkennen läßt, zumal wenn gute klinische Beobachtungen es stützen.

11. Es sei mir hier gestattet, einen kurzen Rückblick auf die besondere Verlaufsart der Tuberkulose zu machen, wie sie vornehmlich Land, Sitten und Kulturzustand in der Türkei bedingen. Das Studium der Entwicklung ein und derselben Erkrankung in den verschiedensten äußeren Verhältnissen kann nur den Blick erweitern und, sollte nur Bekanntes bestätigt werden, ist auch damit schon etwas gewonnen. Daß das Milieu in der Türkei ein anderes ist als in Deutschland, ist außer Zweifel. Gerade für die uns hier beschäftigende Frage der Darmtuberkulose habe ich leichte und sichere Arbeit, indem ich die Ausführungen Deyckes referiere. Es sind das sorgsam durchgearbeitete Resultate, die nur aus solchen Fällen gezogen sind, bei denen der Sektionsbefund neben den klinischen Beobachtungen vorlag. Einleitend betont Deyke bezüglich der Lungentuberkulose, daß das hier zu lande beobachtete Bild nicht recht in das Schema der gewöhnlichen ulcerösen Phthise hineinpasse, daß die trockenen Formen der käsigen Peribronchitis und Bronchopneumonie, der miliaren Aussaat von Tuberkeln im Lungenparenchym diejenige der kavernösen Gewebsdestruktion überwiegen, daß vielfach der rasche Verlauf auf eine größere Virulenz hindeute, daß endlich sehr häufig sich eine lymphogene Infektion und Ausbreitung der Tuberkulose nachweisen lasse. Dieser letzte Satz findet seine volle Bestätigung an dem chirurgischen Material, welches ich (l. c.) zusammengestellt habe: Von der Gesamtzahl aller überhaupt chirurgisch behandelter Kranken 5830 kamen auf Lymphadenitis tub. colli 396 = 6,8 Proc. und von der Gesamtzahl der behandelten chirurgischen Tuberkuloseerkrankungen, 1244 Fällen, kamen auf die Lymphadenitis tub. colli allein 396 i. e. 31,8 Proz., und das sind nur die Fälle, die speziell wegen der Lymphknotenaffektion in Behandlung kamen; ich möchte sagen, daß unter allen anderen chirurgischen Tuberkulosekranken, besonders den Knochentuberkulosen, kaum 1 von 10 keine gleichzeitige Lymphknotenaffektion hatte. Enthalten sind in der obigen Zahl auch nicht jene Fälle, bei denen die Lymphknotenaffektion als eine

offenbar sekundäre, etwa von einem bestehenden Knochenherd aus, oder wo sie der Ausdruck einer Allgemeintuberkulose war.

11a. In der weitaus größten Mehrzahl der Fälle erscheint mir die Halslymphknotenaffektion viel mehr unzweifelhaft die primäre Lokalisation, d. h. die klinisch primär manifest werdende zu sein, und als Eingangspforte muß der lymphatische Ring des Nasenrachenraums, besonders die Gaumentonsillen, im geringen Grade auch die Zähne, angesprochen werden. Das häufige Zusammentreffen der Lymphknotentuberkulose und einer gleichartigen Knochenaffektion ist so auffallend, daß ich einen gewissen physiologischen resp. biologischen Zusammenhang nicht von der Hand weisen zu dürfen glaube. Mag auch in einzelnen Fällen bei vorhandener Lungenaffektion der Modus vorgelegen haben, daß von der Lunge ausgehustete Bazillen den Mund resp. die Tonsillen inficierten und von hier aus die Halslymphknoten erkrankten, in der großen Mehrzahl der Fälle aber stehe ich nicht an, die Lymphadenitis auf eine alimentäre Infektion zurückzuführen. Ich möchte doch hier betonen, daß solche klinische Zusammenstellungen doch mehr Beachtung verdienen, als ihnen auf den ersten Blick zuzukommen scheint, ja oft mehr als manche Sektion berichten: Diesen liegen sehr vorwiegend nur solche Fälle zugrunde, in denen die Tuberkulose die Todesursache war und darum meistens eine große Ausbreitung angenommen haben muß; da ist, wie schon oben betont, dann die Verbreitungsweise nicht immer ganz einwandsfrei klarzulegen. Zieht man nun die klinisch untersuchten, behandelten und geheilten Fälle, also meist die im Beginn der Infektion coupierten, mit in Rechnung, so dürfte das Gesamtbild ein wesentlich schärferes werden. Die Lymphknotenaffektionen gehören zu diesen Fällen; eine große Anzahl wird definitiv geheilt durch Exstirpation oder durch Jodoformglycerininjektion oder sua sponte, und es erscheint nirgendwo später ein zweiter Herd. Darum dürfen nicht bloß immer nur Lungen oder Eingeweide als Eingangspforte berücksichtigt werden, wobei die Lungentuberkulose meist als identisch mit Inhalationstuberkulose, die Intestinal- identisch mit alimentärer Tuberkulose gebraucht wird. Die Halslymphknotenaffektion ist meines Erachtens ganz vorwiegend als alimentäre Infektion aufzufassen und zwar als primäre; es ist in jedem Falle, wo die Sektion tuberkulöse Lymphknoten am Halse und daneben z. B. eine vorgeschrittene Lungentuberkulose oder Knochenaffektion aufdeckt, zum mindesten zweifelhaft, welches dann die Eingangspforte gewesen sei. Ferner scheinen mir bei den

meisten Tuberkulose-Statistiken die Knochen- und Gelenktuberkulosen, überhaupt die chirurgischen Tuberkulosen, nicht genügend, betreffend die Häufigkeit der verschiedenen Infektionsmodi, gewürdigt zu sein; eine große Anzahl derselben wird geheilt und fällt dann häufig für die Obduktionsstatistik ganz aus.

11b. Deycke führt im Auszuge alle die Sektionsprotokolle auf, aus denen der Zusammenhang der tuberkulösen Darmaffektion mit anderweitigen Lokalisationen ersichtlich ist: darnach kommen auf 66 Tuberkulose-Obduktionen meist Erwachsener 29 intestinalen Ursprungs; oder in über 43 Proz. sämtlicher Beobachtungen konnte objektiv nachweisbar der Intestinaltraktus als Eintrittspforte der Infektion constatiert werden; darunter findet sich eine ganze Reihe von Fällen, in denen mit ziemlichar Gewißheit die Infektion im späteren Lebensalter erfolgt war; während andererseits auch nicht wenige Fälle sich verzeichnet finden, in denen mit großer Wahrscheinlichkeit oder mit Sicherheit die Tuberkulose im Kindesalter acquiriert worden ist.

Wenn ich nach meinem Material bei der strikturierenden Darmtuberkulose die Zeit der Infektion feststellen wollte, kann ich mich in der Hauptsache nur nach dem Verlaufe der Erkrankung richten; ein Kind befindet sich nicht unter meinen Beobachtungen, doch immerhin auffallend junge Personen. In der Literatur liegen Beobachtungen aus dem Kindesalter (bis zum 12. Lebensjahre) nicht sehr zahlreich vor; die vorliegenden stellten Berard und Lericke zusammen, da ein Teil von diesen und einige andere, im ganzen 9, schon von Nikoljski berichtet sind, will ich hier nur nach den beiden französischen Autoren die Statistik ergänzen mit

Fall 10. Broca (Thèse de Ivenoit, Paris 1903). Knabe von 9 Jahren, sehr enge Strikturen in Form der hyperplastischen und sklerosierenden Tuberkulose am Ileocöcalwinkel, Resektion, Heilung. Mikroskopisch: Tuberculose lymphoide. Andere Symptome fehlen.

Fall 11. Berard und Lericke (loc. cit.). 7jähriges Mädchen, „seit Langem" leidend an Darmbeschwerden, 5 Strikturen im Dünndarm, Enteroanostomose, Besserung, daneben enorme Mesenteriallymphknotentuberkulose, ferner die cervicalen, axillaren und inguinalen Knoten geschwollen, leichte Lungenerscheinungen.

Man muß wohl den Schlußfolgerungen B.s und L.s recht geben: Il nous semble que ces lésions étaient peut-être moins rares que méconnues dans le jeune âge, tout à cause de leur lente évolution que parsuite de la mise en premier plan dans la scène clinique, des phénomènes de la péritonite tuberc. — ces lésions n' en existent pas moins." Der enorm chronische Verlauf der Erkrankung in den meisten Fällen läßt die Infektion auf lange Zeit zurückverlegen; erst die Stenosenerscheinungen machen manchmal das Leiden manifest, wenn auch oft jahrelang Darmstörungen wie Obsti-

pation und Diarrhöen schon vorausgingen; die Stenose kann sehr eng werden, ehe sie zu Erscheinungen führt, eine bestimmte Norm läßt sich da nicht aufstellen, da das anatomische Bild zu variabel ist. Wenn wir nun Fälle finden wie unseren Fall 2, in dem bei einem 20jährigen Manne sicher seit 10 Jahren Stenosenerscheinungen vorliegen, so kann man wohl annehmen, daß die Zeit bis zur Entwicklung, d. h. von der Infektion an, ebenfalls eine sehr lange gewesen sein und somit diese in die früheste Kindheit zurückverlegt werden muß. Ähnlich ließe sich bei anderen Fällen argumentieren, besonders denen, die unter das 20. Lebensjahr fallen.

Hervorzuheben ist, daß die Schwellung der Mesenteriallymphknoten nicht zu den regelmäßigen Befunden bei der stenosierenden Darmtuberkulose gehört, sondern immer schon ein Fortgeschrittensein der Infekion bezeichnet; diese pathologisch-anatomische Bedingung — wenn ich so sagen darf — als charakteristisch geltend für die primäre Darmtuberkulose im Kindesalter ist danach nicht erfüllt, doch erklärt sich das leicht aus der Eigenart, dem lupusartigen Charakter des Prozesses.

12. Mit den obigen Ausführungen ist indessen nur bewiesen, daß die zur stenosierenden Darmtuberkulose führende Infektion auch und zwar häufig im Kindesalter erfolgt. Damit ist aber nicht gesagt, daß sie nicht auch später noch erfolgen könne und häufig genug auch erfolgt.

Sie steht darin jeder anderen Tuberkuloseinfektion gleich, die sicher nicht ausschließlich im Kindesalter erfolgt. Ich möchte mir den Hinweis erlauben, daß die Tuberkulose bei der enormen Verbreitung, ähnlich wie Masern und Scharlach, eine Kinderkrankheit sein müßte, d. h. schon den Menschen in seiner Kindheit am meisten befallen muß, so die Gelegenheit zur Infektion geboten ist. Dabei fällt zumeist der Umstand ins Gewicht, daß die Infektionsgelegenheiten bei Kindern weit größer sind als bei Erwachsenen. Es erübrigt hier wohl, die entgegengesetzten Ansichten, wie sie sich an die Namen Kochs und Behrings knüpfen, wiederzugeben. Ich muß auch darin mit Deycke sagen, daß man nicht zu einseitig die Sache ansehen solle.

13. Unsere Beobachtungen sprechen mit deutlicher Sprache, „daß in der Türkei das Gros der Tuberkuloseinfektion von Mensch zu Mensch erfolgt, und daß trotz der Häufigkeit der intestinalen Infektion für die hierorts in Betracht kommenden Verhältnisse Übertragungen der Tuberkulose vom Rind auf den Menschen sowohl im Säuglingsalter als auch in späteren Lebensjahren, vielleicht

nicht in jedem einzelnen Falle, jedenfalls aber im allgemeinen, d. h. epidemisch, mit ziemlicher Sicherheit sich ausschließen lasse." Sehr interessant sind die Ermittlungen Deyckes über die Möglichkeit resp. Unwahrscheinlichkeit der Übertragung durch die Lebensmittel, soweit die Erreger in diesen primär und nicht erst durch Verunreinigung mit menschlichem Sputum u. s. w. enthalten sind: Eine Säuglingsinfektion mit Rindertuberkelbazillen kommt in den weitesten Schichten der Constantinopeler Bevölkerung gar nicht in Frage; in Stadt und Land wird der Säugling so gut wie ausschließlich mit Muttermilch genährt. Auch für die spätere Lebenszeit kommen für die Tuberkuloseverbreitung die Produkte des Rindviehs, wie Milch, Butter, Käse und Fleisch, kaum in Betracht; denn Milch wird von den weitesten Kreisen der Einwohnerschaft, Türken wie Griechen und Armeniern, überhaupt nicht getrunken. Das weitest verbreitete Präparat aus der Milch, die Janot, wird aus sorgfältig abgekochter Milch durch künstlichen Zusatz von Labferment hergestellt. Butter ist so gut wie unbekannt in den in Betracht kommenden Kreisen. Sehr viel verbreitet ist der Genuß des Käses, der in zwei Formen, als Weich- und Hartkäse, consumiert wird, der erstere von der armen Bevölkerung bevorzugte Käse wird durchweg aus Schaf- oder Ziegenmilch bereitet, kommt also für uns nicht in Betracht; der aus Kuhmilch fabricierte ziemlich saure Hartkäse wird aus Milch hergestellt, die kurz vor der Verarbeitung ausgiebig erhitzt wird, zudem halten sich Tuberkelbazillen in Hartkäsen nur relativ kürze Zeit, wie dies experimentell nachgewiesen ist; ferner wird in jeder gut geleiteten türkischen Küche jeder Käse in oft gewechselter concentrierter Kochsalzlösung aufbewahrt. Somit dürfte auch der Käsegenuß die hohe Tuberkulosemorbidität der hiesigen Bevölkerung nicht verschulden. Und ebenso steht es mit dem Rindfleisch: denn erstens wird fast ausschließlich Hammelfleisch gegessen und zweitens wird das weniger genossene Rindfleisch in solcher Form getrocknet und gepöckelt und gewürzt gegessen, daß die Lebensfähigkeit von Tuberkelbazillen darin sehr bezweifelt werden muß.

Es ist vielmehr in hohem Maße wahrscheinlich, daß „die so auffällige Frequenz von Infektionen auf dem Verdauungswege, zum Teil auf den Gewohnheiten und Gepflogenheiten der orientalischen Bevölkerung beruht (Unkenntnis der oder Fatalismus gegen die Tuberkuloseinfektion und ihrer Abwehrmittel, Fehlen jeglicher Vorsichtsmaßregeln gegen hustende Phthisiker, die mit ihren Fingern in die gemeinsame Speiseschüssel greifen, Gemein-

samkeit der Wassertrinkgefäße, Unsitten im Liebkosen der kleinen Kinder u. a. m.), zum Teil auf einer unzweckmäßigen Ernährung und der dadurch bedingten größeren Vulnerabilität des Verdauungstractus, und endlich vielleicht auf einer größeren Virulenz des Tuberkuloseerregers." Die weiteren interessanten Ausführungen Deyckes, betreffend das Verhältnis der Hauptstadt zur Provinz, die Häufigkeit der Tuberkuloseinfektion in Kasernements u. s. w., gehören nicht in den Rahmen unseres Themas. Ich bin auf Grund des chirurgischen Materials zu ganz ähnlichen Resultaten gekommen, nur möchte ich nochmals die enorme Häufigkeit der tuberkulösen Halslymphknotenaffektion und damit die Zahl der alimentären Infektion erheblich zu ungunsten der Inhalationsinfektion steigern. Auch ich glaube, daß diese alimentäre Infektion nicht durch von Hause aus bazillenhaltige Nahrung, sondern fast ausschließlich durch Verunreinigung der Nahrung und Eßinstrumente zustande kommt, welche die Zwischenträger bilden von Mensch zu Mensch. Den von Deycke angeführten Gelegenheitsursachen möchte ich noch folgende hinzufügen, die ich eingehender in obiger Arbeit besprach: Obwohl die persönliche Mundpflege bei dem Volke eine gute genannt werden kann, wird der Nutzen derselben doch durch manche andere Momente wieder illusorisch gemacht. Die zahnärztliche Kunst wird nicht oft in Anspruch genommen, die einmal cariösen Zähne bleiben lange im Munde sitzen, bis Schmerzen die Extraktion erheischen. Die so häufigen Störungen der Magenfunktion mit ihrem Rückschlag auf die Entwicklung der Bakterienflora im Munde, sofern sie nicht ihrerseits Folgen der letzteren sind, vermehren die Disposition zur Infektion. Das Tabakrauchen, das als desinficierend für den Mund gelten könnte, scheint doch eine tiefere Wirkung nicht zu haben, jedenfalls kann auch sie leicht durch anderweitige Schädlichkeiten paralysiert werden; zu diesen ist unter anderem das oft massenhafte Verzehren von stark zuckerhaltigen, also sehr zersetzungsfähigen Leckereien zu rechnen, denen das Volk in hohem Maße zuneigt. So mag der Zahncaries ein gewisser Anteil bei der Lymphadenitis tub. colli zukommen, wenn auch diese hinter der Infektion durch den lymphatischen Nasen-Rachenring, namentlich der Tonsillen zurücksteht. Ein anderer Punkt ist die Art der Feilbietung der Nahrungsmittel: in offenen Läden, dem Staub und Straßenschmutz wie der Infektion durch Insekten ausgesetzt. Der Mangel an hygienischen Vorschriften in Haus und Straßen und die laxe Handhabung der wenigen bestehenden erhöht die Gefahr der Verunreinigung der Nahrungsmittel. Deycke nimmt

eine größere Virulenz der Tuberkelbazillen hier zu Lande an; das schließt aber natürlich nicht aus, daß auch weniger virulente Formen vorkommen, wie wir sie gerade für unsere strikturierende Darmtuberkulose in Anspruch nehmen müssen (s. o.).

Die Symptomatologie und Diagnose der strikturierenden Darmtuberkulose ist von König so ausgezeichnet begründet und von Nikoljski in so übersichtlicher und ausführlicher Weise rekapituliert, daß dem wenig mehr hinzuzufügen ist. Ich verweise daher auf diese Arbeit und führe den Schlußpassus an: „daß wir jedesmal berechtigt sind, eine tuberkulöse Darmstriktur anzunehmen, wenn wir es mit einem Patienten zu tun haben, der über krampfartige Schmerzen im Leibe klagt, die von lautem Kollern, Meteorismus und Anomalien des Stuhles begleitet sind, wenn die Krankheit sich im Verlauf einiger Jahre entwickelt, allmählich progressierend, jedoch mit zeitweiliger Besserung und Verschlimmerung, und endlich, wenn der Patient im Alter zwischen 20—40 Jahren steht. Diese Annahme gewinnt noch an Wahrscheinlichkeit, wenn tuberkulöse erbliche Belastung vorliegt und besonders wenn Tuberkulose anderer Organe vorhanden ist."

14. Ich möchte betonen, daß wir die Diagnose auf Stenose wohl in jedem Falle schließlich stellen können, wenn Stenosensymptome vorliegen, daß aber die Diagnose auf tuberkulöse Stenose immer mehr oder weniger eine Wahrscheinlichkeitsdiagnose bleiben wird. Auch über den Sitz der Stenose werden wir häufig nur annähernd Sicheres sagen können, wie Nikoljski ausführt. Ich stimme ihm endlich auch darin bei, daß die Frage, ob einfache oder multiple Stenose vorliegt, stets nur vermutungsweise entschieden werden kann. Schlesinger und mit ihm Lotheisen meinen neuerdings, daß bei genügender Aufmerksamkeit doch häufig die exaktere Diagnose möglich sei; sie fordern für ihre Erkennung 1. die mehrmalige Beobachtung nahezu gleichzeitig sich steifender, fernab von einander abliegender Darmschlingen, zwischen welchen ein starres Darmstück nicht durchtastbar ist; 2. die annähernd gleiche Lokalisation der sich steifenden Darmschlingen bei den verschiedenen Anfällen; 3. den gleichen Verlauf der Kontraktion unter Darmgurren. Als unterstützendes Moment kommt in Betracht 4. eine auf Tuberkulose oder Lues suspekte Anamnese oder Befund. Dieses letzte Moment gehört eigentlich nicht zu der physikalischen Diagnostik der multiplen Strikturen, ist nur meine durch pathologisch-anatomische Beobachtung begründete Erfahrung. Berücksichtigen wir sie aber, so haben wir gewiß in 50 Proz.

wie oben angeführt, mit der Diagnose auf multiple Striktur wenigstens bei der Tuberkulose das Richtige getroffen, denn die tuberkulöse Striktur ist eben in 50 Proz. multipel. Besonders häufig schien neben einer Cöcumtuberkulose noch eine oder mehrere andere Lokalisationen im Darm zu bestehen. Die erstere ist fast immer durch den lokalen Tastbefund leicht erkennbar, daneben durch die Schmerzen und etwaige Stenosenerscheinungen, die gerade in der Ileocöcalgegend wegen der natürlichen Fixation des betreffenden Darmstückes gut lokalisiert werden können. Wenn nun weitab davon an bestimmten Stellen außerdem noch Stenosensymptome ausgelöst werden, wie sie Schlesinger fordert, so gebe ich zu, daß dann die Diagnose auf zweifache Striktur gestellt werden kann. Für die andere Form aber, besonders die multiple Jejunum- oder Ileumstriktur, kann ich Schlesingers Angaben nicht bestätigen. Die stille Voraussetzung Schl.s müßte zunächst die sein, daß die einzelnen Darmschlingen — auch wenn sie nicht durch die Adhäsionen fixiert sind — stets bestimmte Lagerung im Abdomen zeigen. Das ist ja auch anatomisch bestätigt, doch möchte ich bezweifeln, ob auch bei der so sehr vermehrten Peristaltik die Schlingen immer an gleicher Stelle bleiben. Wenn nun über ein langes Darmstück die Strikturen verteilt sind und wenn diese sehr zahlreich sind, wie soll man da, wenn es im ganzen Bauche sich regt, eine Entscheidung treffen können? Wenn mehrere weit von einander abliegende Darmschlingen sich gleichzeitig steifen, so wäre schon mehr damit anzufangen, aber wie häufig mag das stattfinden? Ich habe in keinem unserer Fälle solches beobachtet. Wir wissen ja, daß bisweilen selbst die engsten Strikturen absolut symptomlos verlaufen, und ich glaube, daß, wenn wir multiple Strikturen haben, doch nicht alle auch Symptome machen; das festzustellen wäre sehr wichtig, aber wohl unmöglich. Der Verlauf der Contractionen ferner unter Gurren ist der gewöhnliche Ablauf der Darmsteifung vor Contracturen. Nach Sklodowski ist es wahrscheinlich, daß die beim Ablauf der Contractionen stattfindenden Geräusche dadurch entstehen, daß der die Blähung auslösende peristaltische Contractionsring oberhalb der geblähten Schlinge nachläßt und nun der Inhalt nach dem oralen Ende der Schlinge durchtritt; danach fände das Gurren gar nicht genau an der Stenose statt, sondern eine kurze Strecke oberhalb. Das Symptom wäre wie die anderen verwertbar, wenn die stenosierten Stellen fixiert wären; da sie das aber nur sehr selten sind, kann auch das Gurren bald hie bald da auftreten, je nach der Lagerung des Darmabschnittes. Im ganzen läßt sich meines Erachtens mit alledem

nicht viel anfangen, doch gibt es sicher Fälle, in denen auch die Diagnose auf multiple Striktur sicher gestellt werden kann: Das könnte z. B. zutreffen, wenn multiple Tumoren tastbar sind und an ihnen sich die Stenosensymptome lokalisieren lassen. Ich glaube auch, wie oben angeführt, daß neben einer Cöcumtuberkulose sich wohl noch eine zweite Striktur, die aber immer schon als entfernte von der Cöcalgegend liegen muß, erkennen ließe, und möchte ferner glauben, daß bei dem Vorhandensein einer 2fachen Striktur die Symptome der multiplen Stenosierung ausgeprägter, d. h. exakter erkennbar sein werden, als wenn ihrer viele über das lange Darmrohr sich verteilen. Es ist nun praktisch kaum von großem Werte, die Multiplicität stets diagnosticieren zu wollen, denn für die Vornahme einer Operation überhaupt dürfte die Multiplicität fast nie in die Wagschale fallen, und während der Operation muß doch stets der Darm in ganzer Länge abgesucht werden, da eben erfahrungsgemäß die tuberkulösen Strikturen so sehr häufig multipel sind; man darf sich nicht damit begnügen, die erweiterten Darmabschnitte bis zu der nächstliegenden Striktur zu verfolgen, und etwa schließen, daß, wo keine Darmerweiterung vorliegt, auch keine Striktur mehr sich finden könne, denn wir wissen, daß die Erweiternng ausbleiben kann selbst bei hochgradiger Stenose.

15. Auf einen Punkt in der Symptomatologie möchte ich aufmerksam machen, den ich nirgendwo erwähnt finde, das sind die akuten entzündlichen Anfälle, die sich im Laufe einer Ileocöcaltuberkulose einstellen und ganz den Charakter eines echten Perityphlitisanfalles haben: lebhafte Schmerzen, Erbrechen, Fieber, Schwellung. Ich habe zweimal solche Attacken beobachtet. Die Sache geht dann oft so: Entweder bestanden keinerlei Beschwerden vorher, objektiv war nur die tuberkulöse Resistenz nachweisbar, die aber dem Kranken häufig verborgen blieb oder es bestanden leichtere, kaum beachtete Störungen in der Ileocöcalgegend; dann erkranken die Träger der chronischen Affektion plötzlich an einem akut entzündlichen Anfall (Fall 10 u. 13) und dieser macht dann das Leiden manifest, verschlimmert es auch wohl; nach dem Abklingen der akuten Symptome bleibt dann eine mehr oder weniger große Resistenz zurück, die aber ja vor dem Anfalle schon nachgewiesen wurde, und nun bleiben oder verstärken sich die Symptome der chronischen Darmaffektion. Klinisch können dann solche Fälle wohl nur mit echter Perityphlitis verwechselt werden, und der restierende Tumor gilt dann als „plastische chronische Perityphlitis". Ich glaube, daß ein großes Contingent dieser in das

Gebiet der Tuberkulose fällt. — Fieber habe ich nur in den Fällen beobachtet, in denen progredierte anderweitige Organaffektionen, wie Lymphadenitis tub., Spondylitis usw. vorlagen, der lokale Darmprozeß macht, wenn er nicht mit ulcerativen Prozessen verbunden ist, kein Fieber.

Mit der Feststellung der Stenose, also des mechanischen Darmverschlusses, ist erst der erste Teil unserer Diagnose erledigt, freilich derjenige, der allein unser therapeutisches Eingreifen d. h. die Operation indiciert. Der zweite Teil liegt in der Feststellung der Natur der Stenosenbildung, die, wie oben angedeutet, klinisch immer nur eine mehr oder weniger sichere Wahrscheinlichkeitsdiagnose zuläßt. Dennoch kann diese Feststellung von entscheidendem Einfluß auf unser weiteres Handeln, d. h. die Art der Operation sein und ist es oft. Unser Handeln hat entweder nur die Ausschaltung, die Umgehung der Stenose zum Ziele, oder das Herausschneiden derselben, während die sog. probatorische Laparotomie nur einen Notbehelf darstellt. Das Herausschneiden ist unbedingt nur dann indiciert, wenn außer in dem mechanischen Hindernis auch in der Natur des Hindernisses eine Gefahr vorliegt, und das trifft für die bösartigen Geschwülste und für die Tuberkulose zu, wobei wir von der Aktinomykose absehen wollen. Die übrigen am Darm vorkommenden, auf geschwürigen Prozessen beruhenden narbigen Strikturen erfordern nicht unbedingt die Entfernung des Herdes, d. h. der Stenosestelle. Natürlich ist das cum grano salis zu verstehen. Die Wichtigkeit des Gegenstandes erheischt eine sorgfältige Abwägung der vorhandenen Symptome und der klinischen und pathologisch-anatomischen Erfahrungen, sowie eine genauere Verwertung der anamnestischen Angaben; dies Verfahren per exclusionem kann dann noch häufig sehr nutzbringend angewandt werden. Von wesentlichem Werte ist es, daß uns vor der Entscheidung über die Art des Eingriffes noch die Ocularinspektion während der Operation zur Verfügung steht.

Für die positive klinische Diagnose auf Tuberkulose zu verwerten sind, wie gesagt, die anamnestischen Angaben, die etwaigen begleitenden anderweitigen Affektionen gleichen Charakters und eventuell einmal der Befund von Tuberkelbazillen in den Fäces. Daß letzterer fast stets negativ sein wird, zumal wenn die Geschwürsbildung gering ist, liegt in der anatomischen Entwicklung des lokalen Prozesses begründet. Versuchen könnte man, falls die Erscheinungen der Stenose nicht zu raschem Eingriff drängen und falls anderweitige das Ergebnis

trübende Tuberkuloseherde nicht nachweisbar sind — ausgeschlossen können sie ja klinisch selbstverständlich niemals werden — die diagnostische Tuberkulininjektion, die freilich in der Türkei verboten ist. — Wesentlich ist, wenn sich multiple geschwollene Mesenterialganglien, ohne Darmtumorbildung, palpieren lassen; das ist noch entscheidender als der Nachweis einer lokalen, dem Darmrohr angehörenden Neubildung, denn dieser liegen zu häufig echte Tumoren zugrunde. Diese sind freilich bei der Mesenterialknotenschwellung auch nicht ausgeschlossen. Doch läßt sich dann — abgesehen von der malignen Lymphonbildnng — auch meistens ein Darmtumor nachweisen, oder es bestehen andere für die maligne Tumorbildung sprechende Erscheinungen; diese Argumentation gilt natürlich nur für die ringförmigen und für die hyperplastischen ileocöcalen Formen. Ich gebe Nikoljski Recht, daß, wenn der Verlauf einer Striktur ein langsamer ist (4—20 Jahre), dieser Umstand schon das Bestehen einer malignen Neubildung ausschließe, daß eine Verwechslung mit einer solchen also nur bei raschem Krankheitsverlaufe stattfinden kann. Während die gutartigen Tumoren Seltenheiten sind und durch ihre Entwicklungsart und ihren Verlauf sich nicht allzuschwer ausschließen lassen werden, kommen das Sarkom und das Carcinom für uns in Frage.

Das Spindelzellensarkom und das Myosarkom des Darmes, beides sehr seltene Vorkommnisse, bilden lokale circumscripte Tumoren und können hauptsächlich mechanisch durch Zug oder Druck Stenoseerscheinungen machen; eine längere Beobachtung und genauere Exclusionsdiagnostik wird meistens ihre Unterscheidung ermöglichen; eine Probelaparotomie wird sie noch sicherer stellen, doch könnten Ausnahmen vorkommen, bis das Mikroskop entscheidet. Das Sarkom als diffuse Sarkomatose, die sich in der Darmwandung abspielt und diese in ein weithin starres Rohr verwandeln kann, soll nach verschiedenen Autoren (Treves, Madelung, Baltzer, Kundrat u. a.) relativ selten Stenosenerscheinungen machen, es wird sogar betont, daß sie eher zu Erweiterungen, namentlich am Dünndarm führen. Man kann sich das anatomisch wohl erklären, denn das Sarkom wächst stetig infiltrierend in der Darmwand weiter ohne Neigung, die Schleimhaut zu durchbrechen, und vor allen, ohne Neigung zu narbiger bindegewebiger Schrumpfung, dazu mag, wie Nothnagel (in seiner Spec. Path. u. Ther.) betont, ein paretischer Zustand der Darmwand infolge frühzeitiger Affektion der Muskulatur treten. Doch muß ich v. Mikulicz und Kausch (l. c.) beipflichten, daß jene Regel doch zahlreiche Ausnahmen hat

und Stenosen bei Sarkom nicht zu den Seltenheiten zählen; freilich verstehe ich nicht, warum diese Autoren die Lymphosarkome für „verhältnismäßig gutartige" halten, indem sie nur auf die benachbarten Drüsen übergriffen". Mir steht eine schon früher publizierte Beobachtung zur Verfügung von Lymphosarkomatose des Darms, wo klinisch eine Cöcaltuberkulose mit Stenosierung angenommen wurde.

Fall a. Lymphosarkomatose des Ileocöcum, Colon ascendens und Magens mit Stenosenbildung durch in das Lumen prominente Tumorbildung.

43jähriger Mann, seit $^3/_4$ Jahren Magenbeschwerden, seit 8 Wochen wenig schmerzhafte Anschwellung in der Ileocöcalgegend, Abmagerung, seit 4 Tagen lebhafte Schmerzen, kein Stuhlgang, keine Winde; starke peristaltische Bewegungen mit Koliken und Gurren, Meteorismus. In der rechten Fossa iliaca trotz Meteorismus ein harter, beweglicher walzenförmiger Tumor durchfühlbar, keine weitere Lymphknotenschwellung. Diagnose auf tuberkulösen Ileocöcaltumor gestellt.

Die Operation deckt einen großen Tumor auf, der das Cöcum und den größten Teil des Col. asc. einnimmt, derbhöckrig. Resektion. Tod nach 2 Stunden.

Sektion: In der Lunge ein metastatischer Herd, sonst alle Organe frei. Das resecierte Stück enthält knollige weiche Tumormassen, die der diffus weißrötlich infiltrierten Wand nach der Innenfläche ein höckriges Aussehen verleihen und das Lumen stark verengen. Der Magen ebenfalls diffus infiltriert, sehr stark verdickt. Die Bauchorgane sonst unverändert, keine Lymphknotenschwellung. Mikroskopisch diffuse Lymphosarkomatose.

Ich wüßte nicht, wie man in diesem Falle eine richtige Diagnose mit Sicherheit hätte stellen können; höchstens hätte eine Tuberkulininjektion Zweifel an der tuberkulösen Natur des Gebildes schaffen mögen. Hinweisen möchte ich dabei auf das Zusammenvorkommen von Sarkom und Tuberkulose, speziell am Darm und den Mesenteriallymphknoten (R. Schmidt).

Für das Darmcarcinom kann ich mich nicht unbedingt den Ausführungen Nikoljskis anschließen, der freilich nur die Worte Obramoffs über die Differentialdiagnose zwischen Carcinom und Tuberkulose des Cöcums citiert: 1. Beim Carc. lasse sich die Wand des Blinddarms an der afficierten Stelle nicht durchfühlen, sondern nur der obere, unten unterhalb liegende Darmabschnitt. Wenn ich das recht verstehe, so ist gemeint, daß bei der Tuberkulose solches möglich sei. Es ist ja richtig, daß in dem ersten Anfangsstadium derselben, zumal wenn man den Darm künstlich aufbläht die vordere, meist noch freie Darmwand in einer gewissen Distanz als leicht elastischer Widerstand oder luftgefüllte Vorlagerung vor dem resistenten Tumor durchfühlbar ist; wir sahen ja, daß die mächtige Infiltration besonders nach dem Mesenterialansatz zu sich

entwickelt; doch wird das auch bei dem Carcinom der Fall sein können, das anfangs nicht circulär ist. In etwas weiter fortgeschrittenen Fällen wird dieser Palpationsbefund aber in beiden Fällen ganz schwinden; ist es doch selbst, wenn das Präparat vor einem liegt, häufig unmöglich, mit dem bloßen Auge das Carcinom von der Tuberkulose des Cöcums zu unterscheiden. 2. Der Tumor ist beim Krebse scharf abgegrenzt, während bei der Tuberkulose die Infiltration allmählich abnimmt. Das trifft nicht zu: Die Tuberkulose bildet am Cöcum meist ganz scharf abgegrenzte Tumoren und führt darum die Bezeichnung „circumscript" mit Recht. Daß an dem anatomischen Präparat sich z. B. distalwärts bisweilen weiche polypöse Wucherungen auf eine kurze Strecke anschließen können, ist richtig; so fein ist unsere palpatorische Fähigkeit doch nicht, solche durchzutasten; übrigens kann ein gleiches auch beim Carcinom vorkommen. 3. Bei dem Carcinom entwickeln sich die Erscheinungen der Stenose rapid. Auch das ist nicht ohne weiteres richtig. Es gehört zu den Eigentümlichkeiten des Cöcumcarcinoms, daß es häufig gar keine oder oft erst sehr spät Stenosenerscheinungen macht und vorhandene Stenosenerscheinungen zurückgehen, wenn der Zerfall den Geschwulstmassen die Passage wieder frei macht; also kann man wohl von Perioden der Besserung sprechen, die Nikoljski mit Bernay bei „dem ununterbrochen progressiven Verlauf des Carcinoms" ausschließt. Ich verweise hierin auf die Arbeit von Aichel, der die Symptomatologie des Cöcumcarcinoms anschaulich schildert. Richtig ist nur, daß, wenn die Stenosenerscheinungen sehr langsam, innerhalb von Jahren sich entwickeln, Carcinom auszuschließen ist.

16. Wenn nicht Anamnese, Alter und Verlauf, wie oben ausgeführt, die Diagnose mehr in diesem oder jenem Sinne lenken, sind meines Erachtens zwischen Cöcumtuberkulose und -carcinom stichhaltige Unterscheidungsmerkmale nicht nachzuweisen. Noch viel weniger läßt sich — auch hier abgesehen von den anamnestischen und begleitenden Anhaltspunkten, die aber immer nur ein „wahrscheinlich" zulassen — ein sicherer Unterschied zwischen dem ringförmigen Dünndarmcarcinom, das ja nur selten palpabel wird (cf. Hildebrand) und der ringförmigen tuberkulösen Striktur daselbst machen: in beiden Fällen ist nur die mechanische Stenosenbildung sicher. Dabei ist zu bemerken, daß am Dickdarm, wo die ringförmigen Carcinome vornehmlich ihren Sitz haben, die ringförmige tub. Striktur selten ist, dort findet sich

ja meistens die hyperplastische, also palpable Form; wenn also eine Dickdarmstenose diagnostiziert, ein Tumor aber nicht tastbar ist, spräche dies mehr für eine carcinomatöse Striktur; doch kommen Ausnahmen nach beiden Seiten hin vor, wie oben ausgeführt.

Es wurde erwähnt, daß besonders bei dem ringförmigen Carcinom die Erscheinungen der Stenose sich rapid entwickeln können; ein Gleiches trifft auch für die Tuberkulose zu. Ausgelöst wird diese Erscheinung, die mit Ileus verbunden sein kann, entweder durch mechanischen Verschluß der schon sehr unwegsamen Stelle, die bisher noch den Dünndarminhalt passieren ließ: Obstkerne, Spulwürmer und andere Fremdkörper, beim Dickdarm auch dicke Kotballen, können das Lumen verlegen; doch sei darauf hingewiesen, daß sie auch jahrelang vor den Strikturen liegen können, ohne jemals zu derartigen akuten Erscheinungen Anlaß zu geben. Das zeigt Fall 4, in dem ein dicker Aprikosenkern in der Ampulle zwischen zwei engen und offenbar alten Strikturen lag. Oder aber man muß in den Fällen, wo solche Fremdkörper nicht nachweisbar sind, eine akute Lähmung des centralen hypertrophierten Darmabschnittes, vielleicht durch einen Diätfehler ausgelöst, annehmen, er erlahmt von der ihm zugemuteten Arbeit plötzlich. Das wird besonders leicht bei Dickdarmstenosen eintreten, kann aber auch, wie Fall 2 zeigt, bei sehr hoch im Jejunum gelegenen Stenosen vorkommen.

17. Es ist hier wohl der Ort, darauf hinzuweisen, daß auf der Basis von narbigen Strikturen, zumal wenn chronische Schleimhautreizungen und -Veränderungen stattfanden, wie es ja häufig genug der Fall ist, sich Carcinome entwickeln können. Bei der enorm reichlichen Bindegewebswucherung und -Erstarrung in der Submucosa werden vielfach Drüsenschläuche abgeschnürt, und man sieht solche Epithelreste dann oft tief in der Submucosa liegen; ich beschrieb sie oben in einem Fall. Nur das Fehlen narbiger Fortwucherung läßt das skirrhöse Carcinom noch ausschließen. Andererseits haben wir die mächtigen papillären Excrescenzen kennen gelernt, welche die Schleimhautfläche überziehen und die sehr wohl den Boden für adenocarcinomtöse Degeneration bilden können. Kennen wir doch gleiche Geschwulstbildungen an der Haut als Lupuscarcinome oder narbige Condylomentartungen u. a. m. zur Genüge. Ich habe einen solchen Fall zur Verfügung, in dem ich sicher zu sein glaube, daß das Carcinom sich auf der Basis eines solchen tuberk. Ileocöcaltumors entwickelt hat. Der Fall möge hier folgen, er beweist jedenfalls, wie wenig

sicher die Differentialdiagnose intra vitam, intra operationem und wie schwer sie selbst noch unter dem Mikroskope sein kann.

Fall 15. Hyperplastische Tuberkulose des Colon ascendens mit adenocarcinomatöser Entartung.

Redjeb, Türke, 20 Jahre alt.

In der eigenen und der Familien-Anamnese findet sich nichts Bemerkenswertes, Pat. war bis zu seiner jetzigen Erkrankung nie leidend. Etwa vor Jahresfrist begannen zeitweilige Koliken, die bis zu 10 Stunden anhielten und über den ganzen Leib sich hinzogen ohne bestimmte Lokalisation. Vor etwa 5 Monaten fühlte er zuerst eine gewisse Schwere in der rechten Unterbauchgegend und seit der Zeit auch traten ständig Diarrhöen ein. Die Schwere nahm zu und als ihr Grund ließ sich bald eine Verhärtung und Schwellung in der Ileocöcalgegend feststellen. Erbrechen und Icterus bestand nie, manchmal etwas Husten. Dem Pat. selber fiel die zunehmende Abmagerung auf.

Er ist ein sehr magerer, schlaffer, anämisch-gelblich aussehender Mann, leidet beständig an Schmerzen kolikartiger Natur in der Ileocöcalgegend und einem schweren Druckgefühl daselbst. Stuhl meistens angehalten, bisweilen Diarrhöen ohne Blut oder Eiter. Es ist entlang dem Colon ascendens ein fester Tumor mit teilweise höckriger Oberfläche zu tasten, er ist ziemlich beweglich, gegen Niere und Leber abgrenzbar. Die Herztätigkeit ist normal, auf der Lunge links leichte bronchitische Symptome, Urin normal.

Operation (Äther, $1^1/_4$ Stunden): Duch den üblichen Flankenschnitt wird das Colon ascendens freigelegt, dem der Tumor ganz entspricht; es bestehen feste Verwachsungen mit dem Netz und der seitlichen Bauchwand. Der Tumor wird freigemacht, was gut gelingt, vom untersten Teil des Ileum bis zum Colon ascendens, und herausgelagert (nach v. Mikulicz); feuchter Verband. Nach anfänglichem Wohlbefinden trat am 2. Tage eine heftige Bronchopneumonie ein, am 3. Tage wird Pat. leicht unbesinnlich (ohne Fieber); es wird ohne Narkose der inzwischen gangränös gewordene Darm abgetragen, ein Anus praeternat. etabliert und zugleich in der Tiefe durch einen Murphykopf eine Vereinigung zwischen Ileum und Colon transversum geschaffen (von den offenen Darmlumina aus). Indessen stirbt der Kranke nach einigen Stunden. Die Operation war nur zu Ende geführt, um noch zu versuchen, den schon somnolenten Kranken durch die Entlastung des Darminhalts von einer durch diesen bedingten Toxämie zu befreien und durch eine Infusion das Blut zu waschen.

Die Obduktion ergab eine diffuse Bronchopneumonie beider Unterlappen mit sehr übelriechenden beginnenden Gangränherden, keine Spur (auch mikroskopisch) von Tuberkulose, auch die übrigen Organe waren frei davon. Das Peritoneum und Mesenterium ist vollkommen gesund, auch die Umgebung der Resektionswunde ist tadellos.

Das exstirpierte Darmstück entspricht dem Colon ascendens, während der Recessus des Cöcums und der Wurmfortsatz durchaus gesund sind. Nur ein kleiner Lymphknoten am Darmansatz ist mäßig geschwollen. Dicht am oberen Rande der Klappe beginnt die bis 2 cm starke circuläre Verdickung der Wandung im Colon ascendens und zwar mit wallartig sich

erhebender, von papillären Wucherungen besetzter Falte. Doch der Wall ist nur etwa 1 cm breit, dahinter beginnt ein tief ausgefressenes, circulär zerfallenes Geschwür, das die ganze Länge des Tumors einnimmt und daselbst mit ebensolchem Walle, mit dem es begann, aufhört; nur flachen sich hier die polypösen Wucherungen langsam ab, erst zu warzigen Erhebungen, dann allmählich zur normalen Fältelung übergehend. Der Zerfall der Tumormasse ist ein tiefer, doch ist immer die Wandung ringsum noch über 1 cm stark. Der ganze afficierte Teil des Colon ascendens ist halbkreisförmig gegen die Ileocöcalklappe hinabgekrümmt, indem von seiner Serosafläche her peritonitische Stränge gegen das Mesenterium und den Ileumansatz zu sich gebildet haben. Gegen die hintere Bauchwand waren die Verbindungen ziemlich derb gewesen, doch ließen sie sich gut stumpf lösen. Die Striktur selber war für den kleinen Finger gut passierbar.

Auf einem Längsschnitt durch die afficierte Stelle zeigen sich in den wallartigen Rändern in der gewucherten Schleimhaut gelblich zerfallene Herde, die dann selbst in das offene tiefe Geschwür übergehen. Dieses ist im Grunde stark eitrig belegt und übelriechend, doch ist nicht festzustellen, ob das in vivo auch schon so war, oder ob es erst durch die operative Trennung des Darmteils von seinem Mesenterialansatze und die einsetzende Gangrän so geworden ist. Das Geschwür greift tief in die Submucosa und in die Muscularis, die Submucosa ist sehr stark verdickt, stellenweise von mehr lockerer und myxomatöser, stellenweise mehr fibröser Beschaffenheit. Die Muscularis ist ein wenig stärker wie in der Norm, sie ist scharf in dem weißlichen Bindegewebe abgesetzt. Jenseits der Muscularis setzt wieder eine mächtige bindegewebige Schicht ein von etwa $^3/_4$ cm Dicke und ziemlich lockerer, gleichsam gequollener Beschaffenheit mit Fettkrümelchen durchsetzt. Darüber zieht an den freien Flächen die Serosa, die bei der Operation glatt und spiegelnd war.

Das Ileum zeigt keine Hypertrophie der Wandung und nur geringe Dilatation. Die beiden kleinen Mesenterialknoten sind makroskopisch nicht als tuberkulös erkennbar, nur markig geschwollen.

Das Mikroskop zeigt nun die bis $1^1/_2$ cm hohen papillären Wucherungen bestehend aus bindegewebigem Grundstock mit hohem polypösen Drüsenbesatz und Verästelungen, die Lymphfollikel mächtig geschwollen mit hellem Centrum epitheloider Zellen. Doch sind Riesenzellen nicht nachzuweisen, die Submucosa ist auf ein Vielfaches verdickt und die Subserosa erreicht eine Stärke von fast 1 cm. Die Bindegewebswucherungen sind lockerer und schlichter, als wie sie oben beschrieben wurden.

An einer Stelle sind die Drüsenschläuche im Zerfall und es liegt ein größerer Herd echten Granulationsgewebes frei, das eine Höhe von etwa $^1/_2$ cm erreicht. Darin sind Herde von Rundzellen mit großen epitheloiden Zellen, die aber ihrer Lage nach nicht Follikeln entsprechen können. Ich möchte diese für tuberkulöser Natur halten. In das Gebiet polypöser Wucherungen eingefressen sitzt nun ein typisches Drüsenschlauchcarcinom, das an einer Stelle die Muscularis ganz durchfressen hat, in einzelnen Herdchen zwischen der Muskelschicht erscheint und selbst in der Subserosa. Diese bildet auch unter dem großen carcinomatösen Geschwür eine über $^3/_4$ cm dicke Schicht faserigen Bindegewebes, in welches überall Fettkrümelchen eingeschlossen sind. Als Ausdruck des eitrigen Zerfalls findet

sich längs der bindegewebigen Septen, besonders längs der Gefäße, eine ausgedehnte kleinzellige Infiltration, die aber die Unterlage der rein papillomatösen Wucherungen frei läßt.

In dem retrocolischen Gewebe, mit dem das Colon gegen die hintere Bauchwand fixiert war, findet sich ein etwa kirschgroßer Lymphknoten; derselbe zeigt auf dem Durchschnitt zahlreiche rundliche Knötchen mit hellem Centrum, in denen die hellen Zellen größer, aber lockerer und weitmaschiger gefügt sind; fast in allen läßt sich in der Mitte der Centren wieder eine beginnende Coagulationsnekrose und Kernzerfall nachweisen, doch fehlen Riesenzellen und Tuberkelbazillen. Die tuberkulöse Natur dieser Veränderungen ist sonach nicht absolut sicher bewiesen. Der Umstand, daß erfahrungsgemäß gerade bei chronischer Cöcaltuberkulose Riesenzellen in den Tuberkeln fehlen, ist höchstens als unterstützendes Moment zu betrachten.

Wenn also auch die mikroskopische Untersuchung die tuberkulöse Grundlage nicht sicher beweist, so glaube ich doch das Carcinom als etwas sekundäres betrachten zu müssen: Die gewaltige Bindegewebswucherung in der Submucosa und Subserosa, der freiliegende Granulationsherd mit den tuberkelartigen Knötchen, der Befund gleicher Knötchen in dem Lymphknoten, die veränderten Follikel und die hohen papillären Wucherungen erinnern doch sehr an die oben beschriebenen Bilder der Cöcaltuberkulose; das jugendliche Alter freilich kann kaum herangezogen werden, da ja auch die Darmcarcinome das Jünglingsalter nicht verschonen.

Nächst den Tumoren führt eine Reihe anderer Prozesse zur Darmstrikturbildung, die differentialdiagnostisch in Betracht kommen. Ich schließe alle die außerhalb der Darmwand oder diese nur sekundär beteiligenden Prozesse aus, ebenso die durch Fremdkörper, wie Gallensteine, Kotsteine usw. bedingten Obturationen, ferner die congenitalen Atresien, die chronischen Intussusceptionen, die Strikturen nach Verätzungen. Die traumatischen Strikturen, zu denen im weiten Sinne auch die Verätzungsstrikturen zu rechnen sind, können durch eine exakte Anamnese meistens auf ihre richtige Ätiologie zurückgeführt werden: Eine vorangegangene Schuß- oder Stichverletzung, ein heftiges stumpfes Trauma sind wohl imstande, sekundär eine Striktur hervorzurufen. Ihnen reihen sich die chirurgisch traumatischen und die enterogen entstandenen Verengerungen an, wie sie nach Darmresektionen, nach vernarbenden gangränverdächtigen Schwärungen, nach übernähten Darmeinstülpungen, nach Gangrän durch Mesenterialarterienverschluß, nach sog. Selbstresektionen, z. B. bei Abstoßung eines invaginierten Darmstückes eintreten. Es ist interessant, hierbei einen Blick auf die Art der Ausheilung solcher traumatischen oft circulären Darmläsionen zu werfen; aus dem Vergleich läßt sich erkennen, daß wir bei den tuberkulösen Prozessen nicht einfach eine narbige Ausheilung von Darmwand-

defekten vor uns haben. In ausführlicher und erschöpfender Weise haben sich Schloffer und nach ihm Häsler mit der Frage jener enterogen traumatischen Strikturen beschäftigt; beide betonen, daß nach typischem Ablauf des Causalleidens durch funktionelle Selbstgestaltung des geschädigten Darmrohres eine vollkommene Wiederherstellung des Darmlumens stattfinde. Wie das zustande kommt, wie die anfänglich, besonders bei chirurgischen Resektionen, oft hochgradige Stenose sich langsam zurückbildet, ist durch Experimente und operativ gewonnene Präparate belegt. Der Ausgang in chronische Stenosenbildung gehört immerhin zu den Seltenheiten. Mir steht ein solcher Fall zu Gebote, den ich zum Vergleich mit der tuberkulösen Striktur anführen möchte:

Fall b. Hochgradige Striktur des Dünndarms auf traumatischer Grundlage.

Der 25 Jahre alte A. M. stach sich aus Versehen vor 9 Monaten mit einem Messer in den Leib, 4 cm unterhalb des Nabels in der Medianlinie. Nach seiner Erzählung sei eine Darmschlinge vorgefallen, welche die Ärzte reponierten mit Naht der Bauchwunde. Nach 1 Monat wurde er abermals einer Operation unterzogen, deren Charakter leider nicht festzustellen ist. Nach der Zeit begannen allmählich sich heftige kolikartige Schmerzen einzustellen, die Pat. nach dem Magen zu lokalisiert.

Es findet sich eine große schräge Narbe von der Medianlinie, der Stelle des Stiches, nach links verlaufend; in der Narbe ist die Bauchwand defekt und es wölbt sich eine citronengroße Hernie vor, nur von der narbigen Haut bedeckt. Offenbar ist dort der Darm adhärent. Nach der Narbe zu urteilen ist damals keine primäre Verheilung der Wunde erfolgt (vielleicht beseitigte die zweite Operation eine Abszedierung [?] oder Darmresektion [?]). Es lassen sich die peristaltischen Bewegungen leicht durch mechanische Reize auslösen. Magen normal, Stuhlgang angehalten, im Urin reichlich Indican, Rosenbach positiv. Es wird eine chronische Darmverengerung durch Abknickung angenommen.

Operation: Umschneidung der Hernie und Lösung der Darmschlinge, die dort adhärent ist, mit der Haut aus ihrem Fixationslager. Es besteht eine sehr starke Verengerung ringförmig an der Verwachsungsstelle mit der Haut; der zuführende Darmteil ist sehr dilatiert und hypertrophisch, der abführende eng. Es wird die Striktur mit einem Teil des narbig veränderten Mesenteriums reseciert in etwa 12 cm langer Ausdehnung und dann das abführende enge Darmstück in die Seite des zuführenden weiten eingenäht; der Stumpf des centralen Endes wird übernäht. Glatte Heilung, gute Funktion.

Das exstirpierte Stück ist in Fig. 20 auf S. 440 dargestellt.

Der selbständige Ausgleich von anfänglich vorhandenen Verengerungen ist nicht nur interessant, sondern auch praktisch von großer Wichtigkeit. Es könnte doch die Frage aufgeworfen

werden, ob bei den tuberkulösen Prozessen nicht ein gleiches möglich wäre. Ich gebe zu, daß bei bestimmten Vernarbungsprozessen, z. B. nach typhösen, nach dysenterischen und auch bei den gewöhnlichen auf die Follikel und Plaques oder auf die Schleimhaut beschränkten tuberkulösen Geschwüren ein solcher Ausgleich stattfindet; sehen wir doch nicht selten derartige in die Darmwand eingelagerte Narben, bei denen eine Verdünnung der Wandung zugleich auf sekundäre Dehnung hinweist. Bei unserer ringförmigen



Fig. 20. Fall b. Traumatische Dünndarmstenose.

submukösen Tuberkulose findet das aber nicht statt. Man hat versucht, solche Fälle, in denen nachgewiesenermaßen tuberkulöse Verengerungen bestanden und in denen auf einfache Probelaparotomie hin eine Heilung erfolgte, in jenem Sinne zu erklären, daß, wie bei der tuberkulösen Peritonitis, die Darmtuberkulose vollkommen ausgeheilt und die Narbe später nachgiebiger geworden sei (vgl. Handb. f. prakt. Chir.). Ich glaube aber, daß es sich in den Fällen wohl um tuberkulöse Stenosen gehandelt hat, daß dies aber nicht Strikturen im anatomischen Sinne, sondern jene Form des reflektorischen Spasmus gewesen sind, die ich oben des näheren be-

schrieb; also konnte es sich dabei auch nicht um eine anatomische Ausheilung handeln. — Zwischen den eben besprochenen traumatischen Strikturen und den tuberkulösen besteht doch ein histologisch und genetisch wesentlicher Unterschied: Bei den ersteren schrumpfen die stenosierenden eingestülpten Ränder; z. B. einer Resektionsstelle oder stoßen sich ab, die schließliche Narbe bezeichnet den Ort und das Resultat eines im wesentlichen regenerativen Vorganges; bei der Tuberkulose aber ist das neugebildete Bindegewebe, wenn auch das Ergebnis eines zur Heilung strebenden Prozesses, doch ein entzündliches Produkt, das in langem Kampfe langsam gebildet, ohne Rücksicht auf die Funktion des Darmes, gegen die Infektion sich wie ein Wall erhob und wohl manchmal schließlich den Sieg davontrug, doch nicht ohne erhebliche Schädigung der Darmwand oft auf weite Strecken hin. Bei der traumatischen Striktur war diese das Primäre, das der sonst gesunde Darm ausgleichen mußte und konnte; bei der Tuberkulose aber ist die Striktur das Sekundäre, sie bildet sich aus trotz der widerstrebenden Tätigkeit des Darmes und es findet sich andauernd in ihr die schädliche Noxe, welche das Bindegewebe schuf und andauernd weiter schafft. Daß eine solche Narbe im allgemeinen keine besondere Tendenz hat, rasch nachgiebig zu werden, liegt auf der Hand. Wenn nun ein Mensch mit tub. Darmstriktur zur Operation kommt, wird er meist nicht mehr allzu kräftig sein; hat er die im Moment doch anscheinend zwecklose, jedenfalls nicht mechanisch freie Bahn schaffende Operation, die Probelaparotomie, überstanden, so müßte sehr rasch die „völlige Ausheilung" der Tuberkulose und die Dehnung der Narbe vor sich gehen, soll der Patient nicht den Stenosewirkungen erliegen. Tatsächlich trat der Rückgang der Stenosenerscheinungen in den beobachteten Fällen sehr rasch, oft schon in wenigen Tagen nach der Laparotomie ein. Das läßt sich aber mit der Annahme einer raschen Heilung und spontanen Dehnung einer Narbe nicht recht vereinigen. Es ist auch nicht recht klar, welches Moment, durch die Operation ausgelöst, die Dehnung der Narbe so rasch vollziehen sollte: eine Verstärkung der austreibenden Kräfte dürfen wir durch die Operation wohl nicht erwarten; der vordrängende Darminhalt ist nicht imstande, die Narbe zu dehnen, er war es ja auch bisher nicht, ihre Bildung zu verhüten. Das ist gewiß etwas merkwürdig, wie viele ein Lumen verengende Strikturen oder Stenosen so gar nicht durch den sie passierenden Inhalt, sei er flüssig, sei er fest-weich, in erweiterndem Sinne beeinflußt werden; wir sehen, wie sich die Aortenstenosen trotz des gewaltigen und stetigen Blutdruckes ausbilden und ver-

stärken, wie die Strikturen der Urethra trotz des vordringenden Urins bis zur Unwegsamkeit fortschreiten, wie sich Mastdarmstrikturen trotz der ziemlich consistenten und kräftig durchgepreßten Kotmassen mehr und mehr verengen. Es kommt also dem Inhalt ein als Bougie wirkender erweiternder Einfluß auf die Strikturen kaum in erheblichem Maße zu. Einfacher erklärt sich die Wirkung der Operation damit, daß der reflektorische Reiz, der Spasmus, aufhört; ich komme darauf noch zurück.

Den traumatischen Strikturen schließen sich die auf entzündlicher Basis entstandenen eng an. Nikoljski betont unter Hinweis auf Bernay, die große Seltenheit der Strikturen, die sich auf urämischen, alkoholischen, podagrischen, merkuriellen und leukämischen Geschwüren bilden sollen; zu denken wäre an Verschwärungen bei Milzbrand, an embolische Geschwüre (Nothnagel), nur ist kein solcher Fall bekannt. Auch den sog. einfachen narbigen Strikturen gegenüber, denen irgend eine nicht bekannte Infektion zugrunde liegen soll (Bernay), muß ich mich mit Nikoljski sehr skeptisch verhalten, es wird da in erster Linie an eine Tuberkulose gedacht werden müssen. So z. B. scheint mir der Fall Grothes, der eine seit vielen Jahren bestehende Darmaffektion auf katarrhalische Prozesse und eben darauf auch die Striktur genetisch zurückführt, nicht beweisend, wenn auch mikroskopisch nichts spezifisch Tuberkulöses gefunden wurde. Eher könnten um das Cöcum oder auch das Colon auf Grund chronisch entzündlicher Prozesse Pseudotumoren, wie sie die Tuberkulose bildet, entstehen, wenn auch ein Teil der als Perityphlitis chronica plastica beschriebenen Fälle, wie oben erwähnt, wohl der Tuberkulose zugerechnet werden muß: Immer gehört dazu eine Erkrankung der Darmwand über die Mucosa hinaus. Kurz hinweisen möchte ich hier darauf, daß auch chronisch entzündliche Prozesse im Mesenterium oder im Netz auf die Darmwand übergreifen und stenosierende Netztumoren schaffen können, die als Epiploitis plastica von Braun beschrieben wurden; ich habe ebenfalls einen solchen Fall beobachtet (l. c.), doch liegt hier der primäre Prozeß ja eigentlich außerhalb der Darmwand, gehört also eigentlich nicht zu den Darmstrikturen.

Von den im Darmtractus sich abspielenden spezifischen Infektionskrankheiten kommen Cholera, Typhus und Dysenterie in Betracht. Von auf Cholerainfektion beruhenden Stenosen ist meines Wissens nichts bekannt, es führt ja auch diese Erkrankung nicht zu eigentlich lokal begrenzten Prozessen. Posttyphöse Strikturen sind beschrieben, doch erscheinen mir mit Nikoljski die beschrie-

benen Fälle nicht überzeugend genug, „denn post hoc heißt noch immer nicht propter hoc". Histogenetisch ist jedenfalls die Entwicklung einer Stenose aus der Vernarbung von dann doch vollkommen abgelaufenen Prozessen, die sich im wesentlichen auf die längsgestellten Peyerschen Plaques beschränkt haben, kaum leicht verständlich.

Auch die Dysenterie kommt, so seltsam das a priori klingen mag, für die Stenosenbildung nur sehr selten in Frage. Theoretische Erwägungen werden Treves wohl die Worte in den Mund gelegt haben: „Ist Dysenterie in der Anamnese vorhanden, so hat dieser Umstand eine große diagnostische Bedeutung, da viele Narbenstrikturen davon herrühren." Nikoljski führt dagegen die Untersuchungen Woadwards ins Feld: „Zur Zeit der amerikanischen Bürgerkriege litt $^1/_4$ Million Menschen an der Dysenterie. Unter ihnen gab es 28000 chronisch Kranke, von denen 3855 starben; unter letzteren wurde in keinem Falle Darmstenose gefunden." Wenn ich damit die kleine Obduktionsstatistik aus unserem Hospital vergleiche, so haben wir auf 18 Sektionen 2 Strikturen zu verzeichnen. Das ist auf den ersten Blick auffallend, und man könnte sogleich daran denken, daß die verschiedenen Formen der Dysenterie verschiedene Neigung zur Strikturbildung hätten. Die bei uns beobachtete Dysenterie wird durch den von Prof. Deycke näher spezifizierten Dysenterie-Bacillus hervorgerufen (s. die cit. Arbeit). — Doch klärt sich die Sache durch genauere pathologisch-anatomische Untersuchungen einfacher auf; die beiden Fälle mögen hier folgen:

Fall c. Krankheitsgeschichte: Mehemet Tahir, Araber aus Tunesien, 50 Jahre alt, leidet seit 10 Jahren an einer Diarrhoe. Raucher, Alkoholist, keine Syphilis, keine Gonorrhoe.

Vor 2 Monaten, als er wieder einen stärkeren Anfall von Diarrhoe hatte, riet man ihm, er solle zur Heilung seine Hand in frisches Wasser stecken; er tat dies, schlief darüber ein, er schlief 12 Stunden. Als er aufwachte, fand er, daß die Finger der betreffenden Hand dunkelblauschwarz waren bis zum Metacarpalgelenk. Irgend welche Symptome von seiten der Hand hat er früher nie gehabt.

11. X. 02. Der Kranke ist sehr optimistisch und erkennt nicht die Schwere seines Zustandes; er ignoriert die Diarrhöen, die sich bis 20 mal am Tage wiederholen, und erklärt sie für bedeutungslos. Das Gesicht ist bleich, die Züge kraftlos. Die Unterextremitäten und die rechte Hand sind geschwollen, ödematös. Die linke Hand ist schwarz bis nahe an das Handgelenk, der Vorderarm geschwollen. Im Urin Eiweiß und Leukocyten.

Op.: Amputation im Vorderarm in Äthernarkose.

Der Kranke ist nun in der Nachbehandlung sehr unvernünftig, reißt jeden Verband ab. Will nicht essen, oder würgt das Gegessene wieder heraus, indem er mit dem Finger Brechreiz erzeugt. Dann ißt er Paprika-

schoten, die er sich verschafft hat. Der Durchfall dauert an (im Stuhlgang fanden sich die Deyckeschen Bazillen).

Am 7. Tage nach der Operation tritt der Tod ein an Erschöpfung.

Sektionsbefund:

Herz des anämischen Mannes atrophisch, seine Muskulatur degeneriert, im Anfangsteil der Aorta sklerotische Flecken.

Lungen in den abhängigen Teilen mässig congestioniert; die Lymphknoten an der Lungenwurzel geschwollen; in einzelnen kleinen Gefäßen finden sich Thromben.

Milz-Kapsel verdickt und verhärtet.

Eingeweide: Der Dickdarm weist 40 cm oberhalb des Anus eine sehr enge Striktur auf. In der ganzen Länge des Dickdarms, namentlich in dem Teil zwischen Striktur und Klappe, ist die Schleimhaut übersät mit kleinen hämorrhagischen (?) Papeln von schwarzrötlicher Farbe und dazwischen einzelne nekrotisierende Geschwüre. Oberhalb der Striktur ist eine Strecke von 5 cm glatt, hypertrophisch, enthält aber ebenfalls jene Papeln. Unterhalb der Striktur, also analwärts, zeigt die Schleimhaut katarrhalische Veränderungen.

Die Leber ist von normaler Größe, ihre Oberfläche ist von Ekchymosen übersät, die Galle ist sehr dunkel rötlichbraun.

An den übrigen Organen sind makroskopische Veränderungen nicht nachzuweisen.

NB. Bei der Sektion ließ sich, wie Prof. Deycke uns mitteilte, der von ihm intra vitam constatierte Dysenteriebacillus nicht mehr nachweisen.

Als gehärtetes Präparat ist erhalten das Colon von der Klappe bis zum Anus; fast der ganze Darmabschnitt zeigt die Residuen einer alten, größtenteils abgelaufenen Dysenterie. Die Querfalten fehlen fast ganz, die Schleimhaut, an einzelnen Stellen noch gut erhalten, bildet an anderen Stellen nur einen ganz schmalen Überzug über den narbigen Grund, der überall kleine und größere knopfartige Erhabenheiten zeigt, die das ganze Niveau uneben, höckerig erscheinen lassen. Vielfach scheint die Schleimhaut ganz zu fehlen, und es liegen gereinigte, mehr oder weniger glatte Submucosaflächen bloß. Nur an einigen Stellen finden sich kleine frische Geschwüre, die wohl weniger frischer dysenterischer Natur sind, als vielmehr Druck- oder Stauungsgeschwüre. Die Submucosa ist stark verdickt; sie bildet auch den Grundstock für die erwähnten knopfartigen Erhabenheiten. Eine bemerkenswerte Dilatation besteht nicht, doch zeigt sich eine deutliche Verdickung der Muscularis, die freilich nur auf eine kurze Strecke, etwa 8 cm, ausgesprochen ist, vor der Striktur. Diese sitzt 40 cm oberhalb des Anus, also etwa am oralen Ende des S romanum, und läßt kaum einen Bleistift passieren. Die Schleimhaut vor ihr ist auf $5\,^1/_2$ cm auffallend glatt, atrophisch, die Striktur selber wird gebildet von einem wulstigen circulären Infiltrat, das in der Mitte zerfallen ist und aufgeworfene Ränder zeigt. Ein Durchschnitt in der Längsrichtung zeigt, daß das Geschwür die Muscularis durchbricht und daß die Struktur bis auf die Serosa gestört ist.

Die mikroskopische Untersuchung ergibt nun, daß die Striktur gebildet wird von einem typischen Carcinom, von den Drüsenschläuchen ausgehend. Die atypischen Bildungen, deren Übergang zu der

normalen Schleimhaut durch das Stadium einfach verlängerter Schläuche sich verfolgen läßt, durchsetzen die Submucosa und Muscularis und dringen bis unter die Serosa in einzelnen Herdchen vor. Die Schläuche werden unregelmäßig, weiten sich und bekommen seitliche Auswüchse, oder sie werden solider, langgestreckt und vielfach verzweigt. Zu gleicher Zeit ist das Bindegewebe um sie mehr oder weniger stark infiltriert, aber auch deutlich gewuchert, so daß wohl durch dessen Schrumpfung zum guten Teil die Striktur bedingt ist. Die Muscularis ist in der Striktur selber vollkommen unterbrochen und zerstört. Vor der Striktur aber ist eine deutliche echte Hypertrophie vorhanden, weder Ödem noch auffallende Bindegewebsdurchsetzung. Das submuköse Gewebe ist mäßig gewuchert. Die dem Darmlumen zugewandte Schicht besteht an dieser Stelle nur aus einem zellreichen Granulationsgewebe von gleichmäßig papillomatösem Aufbau. Eigentliche Drüsenschläuche mit cylindrischem Epithel finden sich nur in der Tiefe dieses Lagers als Reste der eigentlichen Schleimhaut. Der papilläre Rasen entbehrt des epithelialen Überzugs, oft ist der äußerste Saum von einem feinen mit Fuchsin rotgefärbten Bindegewebsstreifen gebildet. Eine Regeneration des Epithels von den Drüsenschläuchen aus hat jedenfalls hier nicht stattgefunden. Die Hypertrophie der Muscularis war, wie oben erwähnt, eine echte, keine durch entzündliche Veränderungen vorgetäuschte; freilich war sie nicht sehr hochgradig. Das mag seinen Grund darin haben, daß die Striktur vielleicht durch den geschwürigen Zerfall des Carcinoms doch noch genügend weit blieb, den durch die dysenterische Degeneration der Schleimhaut immer noch dünnflüssigen Kot passieren zu lassen. Die Stauung war offenbar nicht groß; denn auch die Dilatation war nicht sehr erheblich. Dazu kommt, daß der Dickdarm, dessen Muskulatur schon an und für sich nicht sehr kräftig ist, überhaupt wenig zur Arbeitshypertrophie neigt. Klinische Symptome von Striktur hatten ja überhaupt nicht bestanden.

Betreffend die Erklärung der Genese dieses Carcinoms ist es sehr wahrscheinlich, das es entstanden ist auf der Basis der dysenterischen Veränderungen, daß es also gewissermaßen ein Narben-Carcinom ist, wie wir es an der äußeren Haut ja so vielfach beobachten. Man kann sich sehr wohl vorstellen, daß aus einem der zurückgebliebenen Schleimhautreste, die vom Bindegewebe aus der Submucosa umwuchert und abgeschnürt in ihm lagen, die Produktion maligner Zellmassen hervorgegangen ist. Andererseits läßt sich natürlich der Einwand nicht von der Hand weisen, daß auch ein dysenterisch Kranker einmal ein Darmcarcinom bekommen kann, oder umgekehrt ein Carcinomkranker einmal dysenterisch werden kann.

Von Wichtigkeit ist es jedenfalls, daß diese im Verlauf einer chronischen Dysenterie auftretende Striktur nicht dysenterischer Natur, sondern auf ein gleichzeitig und sehr wahrscheinlich auf dysenterischer Basis sich entwickelndes Carcinom zurückzuführen ist.

Fall d. 29jähriger Türke, dem wegen strikturierender Prozesse im Rectum ein gut funktionierender Anus praeternat. angelegt war. Tod an akuten septischen Prozessen.

Sektion: Außer alten verkalkten tub. Lungenherden, parenchymatöser Nephritis, Hauterysipel und fibrinös eitriger allgemeiner Peritonitis, die eine

Folge allgemeiner Streptokokkeninfektion war, fand sich der untere Teil des Rectum in ein schwieliges von periproktitischen Prozessen herrührendes Narbengewebe eingemauert, in der Umgebung des Anus multiple von breiten Incisionen herrührende Narben. Diphtherie des Dickdarms mit ausgedehnten Verschorfungen der Schleimhaut.

Hier war also die Strikturierung nicht eine Folge der dysenterischen Darmwandaffektion, sondern das Ergebnis sekundärer periproktitischer Prozesse. Somit fallen die beiden citierten Fälle trotz der bestehenden chronischen Dysenterie doch nicht eigentlich ihr zu, es sind keine dysenterischen Strikturen. Die außerordentliche Seltenheit der Darmstrikturen nach Dysenterie, im Vergleich zu der wohl keine andere Erkrankung so ausgedehnte Schleimhautzerstörungen macht, scheint mir ein trefflicher Beleg dafür, daß es auch bei der Tuberkulose nicht die Schleimhautdefekte sind, welche die narbige Constriction machen.

18. So ist das ätiologische Gebiet der chronischen Darmstenosen erheblich zusammengeschrumpft. Die akuten spezifischen Infektionskrankheiten fallen fast ganz aus. Es bleiben noch die chronischen: die Tuberkulose und ihr so häufiger Doppelgänger, die Syphilis. Die Actinomycose, die vornehmlich in der Form der chronischen Perityphlitis bekannt ist, möge hier unberücksichtigt bleiben, sie wird immer erst durch das Mikroskop festgestellt werden können.

Wie steht es nun mit der Syphilis? Wir wollen von vornherein die syphilitischen Mastdarmstrikturen, als nicht dem freien Darmteil angehörend, ausschalten. Die Ansichten über das Vorkommen der syphilitischen Dünndarmstrikturen sind noch nicht ganz gefestigt: v. Mikulicz und Kausch streifen sie (l. c.) kurz: „Bei einer Reihe von Geschwüren ist das Ulcus nur der Ausdruck oder die Folge einer Allgemeinschädigung des Organismus, entweder von Constitutionskrankheiten (... Syphilis) oder ...; auch diese geben keine Veranlassung zu chirurgischen Eingriffen ... Seltener führen Decubitus-, Typhus-, syphilitische Geschwüre (bei angeborener und ererbter Syphilis) zur Stenose." Im „Handbuch der praktischen Medicin" (A. Pribram) heißt es, nachdem über die chronische Darmsyphilis und über die syphilitischen Darmgeschwüre gesprochen ist, weiter: „Nach längerer Dauer solcher Zustände kommt es dann mitunter zu den Erscheinungen der Strikturierung des Darmes." Nothnagel geht nur kurz auf die Stenosierung ein, er sagt nur: „Syphilitisch ulceröse Affektionen des Darmes kommen selten vor; im Dünndarm begegnet man ihnen außerordentlich selten, am ehesten noch bei Neugeborenen." Eug. Fränkel führt in Argumentation gegenüber der Tuberkulose aus, „daß wir über Heilungen syphili-

tischer Dünndarmerkrankungen bisher absolut nichts wissen, daß vielmehr in den spärlichen Beobachtungen, zu denen auch die Riedersche zu rechnen ist, und in denen nach der Interpretation der betreffenden Autoren die Diagnose auf spezifische Darmerkrankung gestellt worden ist, stets ulcerative Prozesse bestanden haben, die von einer Vernarbung weit entfernt waren." Skladowski erklärt, daß „luetische Verengerungen im Dünndarm kaum vorkommen".

Daß sie indessen vorkommen, lehrt die Durchsicht der Literatur und ist nach der Form des Auftretens der syphilitischen Geschwüre und ihrer zur Sklerosierung neigenden Ausheilung auch nicht verwunderlich. Ich selber beobachtete und beschrieb aus dem Hamburg-Eppendorfer Krankenhause zwei derartige Fälle; das eine Mal befand sich eine Striktur im Jejunum, die mit festen Adhäsionsbildungen zwischen den nächstliegenden Darmschlingen combiniert war; das andere Mal fanden sich zwei Strikturen am unteren Ileumteil auf 20 cm.

Die beiden Fälle seien hier des Vergleiches halber kurz wiedergegeben:

Fall e. Syphilitsche Stenosen des Ileum.

Der 42jährige Mann, der leider nicht auf Lues in der Anamnese befragt war, ist seit einigen Monaten wegen Verdacht auf Gallensteine schon in Behandlung gewesen, klagt jetzt über ziehende Leibschmerzen, oft kolikartig, Durchfälle abwechselnd mit Obstipation; die heftigen peristaltischen Bewegungen zeichnen sich ab, der Leib ist leicht meteoristisch aufgetrieben, Erbrechen fehlt, im Stuhlgang nichts Besonderes; ein Tumor ist nicht fühlbar. Es wird eine tuberkulöse Darmstenose angenommen, wahrscheinlich in der Ileocöcalgegend; es soll eine Narkosenuntersuchung stattfinden und eventuell sofort operiert werden.

Operation: Nach Öffnung der Bauchhöhle treten enorm erweiterte und hypertrophische Darmschlingen in die Bauchwunde. Ihre Serosa ist gerötet, stellenweise mit streifigen Fibrinausscheidungen belegt. Nach dem Cöcum zu kommt man auf collabierte Dünndarmschlingen und an der Übergangsstelle zu den geblähten findet sich eine für den kleinen Finger nicht mehr durchgängige narbige Striktur, etwa 5 cm central davon in der schon etwas erweiterten Partie eine zweite, aber weitere Stenosierung. Es wird ein 20 cm langes Stück reseciert, am 3. Tage tritt unter plötzlichem Collaps und Meteorismus nach 6 Stunden der Tod ein. Die Sektion wurde verweigert, doch ließ sich durch die geöffnete Wunde eine diffuse eitrige Peritonitis feststellen.

Auf Grund des eingesandten Präparats, dessen genaueste histologische Untersuchung von E. Fränkel vorgenommen und in Virch. Archiv Bd. 155 veröffentlicht wurde, lautete die Diagnose auf Darmsyphilis.

Fall f. Syphilitische Stenose des Jejunum.

Der 53 Jahre alte Seemann, der früher nicht krank gewesen sein will, datiert sein jetziges Leiden auf 5 Monate zurück. Im Anfang bestand Er-

brechen, das jetzt aufgehört hat, und Schmerzen in der linken Bauchseite; ob Blut oder Eiter im Stuhl war, ist ihm nicht bekannt. Pat. hat in der letzten Zeit erheblich an Gewicht abgenommen, nach Aussage des behandelnden Arztes sollen Ileuserscheinungen seit etwa 10 Tagen bestehen, seit welcher Zeit auch der Stuhl ganz angehalten ist. Bei der Aufnahme hat der hagere und etwas ausgetrocknete Mann ein mäßig gespanntes und aufgetriebenes Abdomen; es sind einzelne, fest sich steifende Darmschlingen tastbar. Stuhl auf Ricinusöl und Einlauf vorhanden, Puls normal, kein Erbrechen. Die Diagnose wird auf ringförmiges Darmcarcinom gestellt.

Operation: In der Narkose fühlt man deutlich in der Mitte des Leibes einen Tumor und bei der Öffnung der Bauchhöhle präsentiert sich dieser als ein gänseeigroßes Convolut von Dünndarmschlingen, mit denen die anliegenden Schlingen verwachsen sind; beim Lösungsversuch reißt der Darm etwas ein. Nach Lösung der anliegenden Schlingen wird das ganze Convolut, das aus geblähten und collabierten Schlingen besteht, reseciert; Vereinigung der Stümpfe von Ende zu Ende. Am nächsten Tage tritt der Exitus ein, als dessen Ursache Darmgangrän gefunden wird. Das resecierte Stück entstammt dem obersten Teile des Jejunum. Die genaue anatomische Untersuchung ergibt Darmsyphilis.

Ich wüßte nicht, wie man in diesen beiden Fällen eine richtige ätiologische Diagnose hätte stellen können.

19. Die sichere klinische Unterscheidung zwischen der syphilitischen und tuberkulösen Stenose liegt außerhalb des Bereiches der Möglichkeit, auch hier diagnostizieren wir nur die mechanische Stenose und mutmaßen ihre Ätiologie aus der Anamnese, den Begleiterscheinungen von seiten anderer Organe, dem Erfolg der Tuberkulininjektion u. a. m.

Es scheint, daß die syphilitische Stenose zu ihrer Entwicklung nicht so lange Zeit gebraucht, wie es bei der Tuberkulose der Fall sein kann, aber auch nicht zu sein braucht. Bei der großen Seltenheit der syphilitischen Stenose ist zudem in Betracht zu ziehen, daß vielleicht häufiger ein Syphilitischer eine carcinomatöse und wohl auch tuberkulöse Stenose acquiriert als eine syphilitische, oder daß ein Tuberkulöser Syphilis acquiriert und später eine tuberkulöse oder carcinomatöse Striktur bekommt. Ein Beweis dafür ist mein Fall 1. Die Frau war notorisch vor 3 Jahren syphilitisch inficiert, doch bestanden die Darmsymptome, die mit der multiplen tuberkulösen Strikturbildung endigten, schon 2 Jahre vorher. Hervorzuheben ist der Umstand, daß auch eine antiluetische Kur die Diagnose nur selten zu sichern imstande ist, denn die Strikturbildung wird durch sie zunächst nicht beseitigt werden, vielleicht würden durch die bindegewebige Umwandlung der spezifischen Infiltrate und die

narbige Schrumpfung die Stenosensymptome sogar verstärkt werden können. Ob später im Sinne der enterogen-traumatischen Strikturen (s. o.) ein funktioneller Ausgleich mit Dehnung stattfinden kann, darüber dürfte wohl kaum etwas bekannt sein. Etwas anderes wäre es, wenn etwa gleichzeitig bestehende tastbare gummöse Produkte in der Bauchhöhle unter der antiluetischen Kur verschwänden; dann würde die Diagnose auf syphilitische Striktur kaum angezweifelt werden.

Es wäre nun von großer Wichtigkeit, wenigstens während der Operation die Natur der Stenose erkennen zu können. Aber auch das ist nicht immer möglich. Wenn freilich an der Stelle der Striktur Knötchen in der Serosa und dazu geschwollene Lymphknoten, oder wenn eine ausgebreitete Peritonitis tub. sich findet, so dürfen wir der Tuberkulose ziemlich sicher sein; müssen uns aber bewußt bleiben, daß auch das Carcinom ähnliche miliare Knötchen liefern kann. Wir haben aber gesehen, daß solche Knötchen in der Serosa nicht zu dem steten Bilde der tuberkulösen Striktur gehören; oft ist die Serosa frei von jedem spezifischen Produkte; es finden sich wohl leicht weißliche Verdickungen, fibröse streifige Umwandlungen der sonst durchsichtigen Darmhaut; und es fehlen sehr häufig die Lymphknotenschwellungen. Auch die Länge der Striktur bietet keinen Anhaltspunkt, zumal die oben erwähnte lokale spastische Contraction dieselbe länger erscheinen lassen kann, als sie in Wirklichkeit ist. Für die plastische Ileocöcaltuberkulose käme freilich die Syphilis kaum in differentialdiagnostischer Beziehung intra operationem in Betracht; es ist mir wenigstens nicht bekannt, daß die Syphilis solche mächtige Infiltrate innerhalb der Darmwand schafft. Andererseits scheint es aber, als ob die Darmsyphilis mehr zu adhäsiven Prozessen, zu Verklebungen und Verknäuelungen von Darmschlingen führt, mehr noch als dies die Tuberkulose tut. Rieder weist darauf hin, daß der Sitz der syphilitischen Affektionen mit Vorliebe den Dünndarm und da vorzugsweise den oberen Abschnitt desselben, besonders den unteren Teil des Jejunum befällt; das ist wohl richtig, doch kommt dort auch die tuberkulöse Striktur vor, nach Nikoljski in 67 Fällen 4mal (in meinen Beobachtungen 1mal) und da nun notorisch die tuberkulöse Ätiologie relativ sehr viel häufiger ist, als die syphilitische, werden auch die wenigen tuberkulösen Jejunumstrikturen absolut die Zahl der syphilitischen erreichen.

20. Nach alledem wird der Chirurg selbst nach Öffnung des Bauches nicht immer in der Lage sein, die pathologisch-

anatomische Natur der Stenose zu erkennen. Er tut dann gut, in dubio so zu handeln, als ob eine maligne Striktur, d. h. carcinomatöse oder tuberkulöse vorliegt. Etwas sicherer könnten wir vielleicht auftreten, wenn wir den Zustand des Darmrohrs auf der Schleimhautseite übersehen könnten, doch geht das nicht wohl an, würde uns auch dann noch manchmal im Zweifel lassen.

Diese Unsicherheit unserer grob anatomischen Diagnose mag uns nicht wundern, wenn wir eingestehen, daß selbst mikroskopisch die Entscheidung oft äußerst schwer sein kann. Wenn wir bei einem Cöcumtumor den Darm aufgeschnitten haben, so bietet sich manchmal bei der Tuberkulose ein Anblick, der zuerst, zumal wenn man solche Fälle noch nicht gesehen hat, durchaus als Carcinom imponiert. Hier und auch bei den ringförmigen Carcinomen des freien Darms wird das Mikroskop wohl stets die Entscheidung bringen; doch ist daran zu denken, daß auch bei der Tuberkulose sich abgeschnürte Drüsenschläuche, papilläre Schleimhautwucherungen finden, die uns nicht täuschen dürfen. Daß ein Carcinom sich daraus entwickeln kann, sahen wir oben.

Sehr viel schwieriger kann sich die mikroskopische Unterscheidung zwischen einer tuberkulösen und einer syphilitischen Striktur gestalten. Da ist zunächst zu betonen, daß eine sehr gründliche, auf positive Charakteristica sich stützende Untersuchung gefordert werden muß, und ich schließe mich hierin den Ausführungen Fiebigers an, daß eine ganze Anzahl der Fälle, die als luetische Darmstrikturen beschrieben sind, tuberkulöse waren. Die Heilung der tuberkulösen Affektion kann eine so vollkommene sein, daß an Ort und Stelle auch bei eingehendster Untersuchung keinerlei tuberkulöse Reste mehr aufzufinden sind. Mein Fall 1 gibt dafür ein treffendes Beispiel, gestattet aber zugleich die sichere Diagnose: Während die oralwärts gelegenen Narben und Defekte nichts für Tuberkulose Spezifisches mehr boten, sondern nur chronisch-sklerosierende Prozesse, erweisen die peripheren Herde die wahre tuberkulöse Natur des ganzen Bildes. Es ist vor allem wichtig, wie König betont, den Lymphapparat zu durchmustern; in ihm wird man noch manchmal Reste finden, wenn die primären Herde schon verheilt sind. Fiebiger weist darauf hin, daß die Leber genau zu untersuchen sei, was gewiß durchaus geboten erscheint in zweifelhaften Fällen, und daß erst dann, wenn auch Tierimpfungen erfolglos seien, Tuberkulose ausgeschlossen werden könne. Tuberkelbazillen in den Schnitten zu finden, wird in vielen Fällen nicht gelingen; doch wird bisweilen wohl einmal die Gründlichkeit und die Ausdauer belohnt, wie Fränkels Untersuchungen zeigen, der in 30 Schnitten nur einen einzigen Bacillus fand und dadurch die tuberkulöse Natur seines Falles sicherte. Es kommt nun sehr darauf an, in welchem Stadium und in welcher Form die syphilitische oder tuberkulöse Affektion zur Untersuchung gelangt. Liegen nur die bindegewebigen strikturierenden Narben vor als Rest und als Aus-

heilung der Tuberkulose, so wird aus ihnen eine histologische Diagnose nicht mehr möglich sein. Manche Stenose „unbekannter Natur", manche „hypertrophisch-entzündliche" Stenose ist, wie Sklodowski meint, sicherlich Tuberkulose; und es wird auch, wie ich vermute, der besonders von den Franzosen aufgestellte Begriff der „submukösen hypertrophischen und stenosierenden Stenose" im wesentlichen auf tuberkulöse Grundlage zurückgeführt werden müssen. „Wenn wir eine unzweifelhafte Ileumstenose haben", sagt Nothnagel, „und es ganz unmöglich ist, ihre Ursache zu bestimmen, so müssen wir vor allem an die narbige tuberkulöse Striktur denken, auch wenn sich im ganzen Organismus keinerlei Hinweise auf Tuberkulose finden". Senn hat 1898, wie Gross anführt, eine syphilitisch-fibröse Darmstriktur als Produkt einer Infektionsform beschrieben, die sich lediglich durch Bildung von reichem Bindegewebe wesentlich in der Submucosa charakterisiere, ohne Ulceration hervorzurufen. Es ist ganz selbstverständlich, sofern man sich auf den Boden histologisch wohlbegründeter Tatsachen stellt, daß bei solcher Ätiologie die einfache fibröse hyperplastische Form nicht in dieser einfachen Weise primär entstanden ist, sondern daß jedenfalls ein solches frisch entzündliches Gewebe das Bindegewebe geliefert haben muß (s. u. Rieder). Die Fourniersche Darstellung dieses Entwicklungsganges besteht zu Recht: Eine syphilitische Neubildung, wie das Gumma, aber verschieden von ihm, eine hyperplastische Infiltration zuerst zellig, dann zu Bindegewebe organisiert, endigt in fibröser Induration und führt zur Verengerung der Darmlichtung (im Rectumteile). Ob dabei stets, wie J. Neumann will, das Zwischenglied einer Ulceration nötig ist, dürfte für die histologische Entwicklung von untergeordneter Bedeutung sein, ist aber nach dem ganzen Bilde durchaus nicht unwahrscheinlich, zumal wenn, wie in meinem Fall 1, eine antiluetische Kur vorausgegangen ist.

Die positiven Merkmale, die für die syphilitische Natur des Prozesses sprechen, sind sehr präzise von Rieder aufgestellt, in einer in den Jahrbüchern der Hamburgischen Staatskrankenhäuser veröffentlichten Arbeit; es ist darin auch eine Zusammenstellung der sicher als syphilitisch zu betrachtenden Fälle von Dünndarmstenosen enthalten. Rieder hebt als charakteristisch für die syphilitische Natur der Darmaffektion hervor 1. den Sitz der Affektion vorzugsweise in den oberen Abschnitten des Darms; 2. die Art der Verteilung über den Dünndarm mit Neigung zu paarweiser, selbst gruppenweiser Lagerung; 3. die äußere Form und Gestalt, die Neigung des Geschwürs, das ganze Darmlumen ringförmig zu umfassen mit plattenförmiger Verdickung der Wandung; 4. auf die im Bereiche der Ulceration entstehende, oft sehr beträchtliche Stenose; 5. die völlige Gleichmäßigkeit in dem Charakter aller Ulcerationen. Rieder meint dann selbst, daß „unzweifelhaft ja alle die erwähnten Momente auch bei anderen Geschwürsprozessen vorkommen", also sind das im einzelnen keine entscheidenden Punkte; er legt dann den Wert vor allem auf die große Gleichmäßigkeit aller dieser Erscheinungen bei jedem der Ulcera. Das entscheidende Moment muß aber doch wieder Punkt 6, die histologische Struktur des Prozesses, geben: „Es handelt sich gar nicht um eine primäre Ulceration, sondern um eine Gewebsumbildung, wenn man will eine Art wirklicher Geschwulst, deren Elemente ausschließlich aus

kleinen Zellen mit schmalem Protoplasmaleib und einfachem, intensiv tingiblem runden Kern bestehen, deren Stroma ein Netz- und Maschenwerk feinster Fäserchen darstellt, das nicht Fibrin ist. Den Anfang des Prozesses verlegen alle in die obersten Schichten der Submucosa, wo er sich schon frühzeitig mit Vorliebe um die Gefäße etabliert, aber später alle Darmschichten ergreift, sich auch da überall in seiner Lokalisation vorzugsweise an die Gefäßverzweigung haltend und durch pralle Zelinfiltration der Wandung, namentlich der Adventitia, Gefäßverengung bisweilen selbst Verschluß bedingend. Die Ulceration kommt sekundär dadurch zustande, daß die Zellen im Centrum des dann auf eine große Strecke hin confluierten und immer dichter gewordenen Infiltrates durch regressive Veränderungen zugrunde gehen und samt der wohl hauptsächlich von Ernährungsstörungen lädierten Mucosa und Musc. mucosae als trockene tote Massen abgestoßen werden u. s. w." Diesen positiven Merkmalen, die für die syphilitische Natur der Affektion sprechen, ist ein sehr wichtiges Merkmal hinzuzufügen, das gegen Tuberkulose spricht. Es ist meines Erachtens in den Fällen, wo solche frische infiltrative Prozesse vorliegen, besonders wenn Geschwüre bestehen, Tuberkulose sicher auszuschließen, wenn nicht Tuberkel mit Riesenzellen nachgewiesen werden; diese müßten vorhanden sein in jenem Stadium der Entwicklung. Freilich genügt da nicht die Untersuchung eines oder weniger Schnitte, man kann auf vernarbende Ränder stoßen ohne spezifische Herde; man muß eben nach den Herden suchen und nicht froh sein, wenn man keinen gefunden hat.

Das gibt uns auch ein Fingerzeig, wie wir in zweifelhaften Fällen zu verfahren haben: wir müssen die frischen Infiltrate oder Geschwüre untersuchen, um über die Natur des Prozesses Aufklärung zu bekommen. Die Schleimhaut selbst ist sehr sorgfältig nach kleinsten Defekten zu durchmustern; man suche in der Nähe alter gereinigter Geschwüre, in den Krypten der verzerrten oder verlappten Schleimhaut; findet man dort nichts, so schneide man die Ränder dieser narbigen Stellen durch, und man wird bei einiger Ausdauer doch manchmal noch einen Follikel mit Tuberkeln oder ein Lymphgefäß spezifisch erkrankt finden. Danach suche man in den Lymphknoten und der Leber. Man wird, wie gesagt, nicht darauf zu bestehen brauchen, daß der Nachweis der Tuberkelbazillen zu erbringen sei; das ist oft unmöglich bei der Seltenheit der spezifischen Infiltrate und der notorischen Seltenheit der Bazillen; die Tuberkel werden ebensowohl durch die Toxine wie durch die Bazillenleiber erzeugt. Lassen sich typische Tuberkel mit Langhans'schen Riesenzellen, epitheloiden Zellen und centraler Coagulationsnekrose nachweisen, und paßt das Ensemble in ihrem Auftreten, dann dürfte ein ernster Zweifel an der tuberkulösen Natur des Leidens kaum mehr zulässig sein. Ist es möglich,

eine Tierimpfung mit Erfolg auszuführen, so erfährt die Diagnose eine durchaus sichere Stütze; ein negativer Ausfall kann aber nicht als Gegenbeweis gelten, denn bazillenhaltige Stückchen wird man nicht leicht finden, muß man sie doch meistens mühsam mit dem Mikroskop suchen.

21. Dennoch werden Fälle überbleiben, in denen auch das Mikroskop den Entscheid nicht durch spezifische Nachweise bringen kann, in denen wir aber in dubio, wie oben ausgeführt, auf Tuberkulose diagnostizieren dürfen.

Ich habe bisher die Frage der Gefäßveränderungen noch nicht gestreift, sie auch in der Beschreibung der Fälle nicht erwähnt. Was ich über die die strikturierende Darmtuberkulose begleitenden Gefäßalterationen gefunden habe, ist kurz Folgendes: An vielen Präparaten, selbst in der Nähe der Strikturen, finden sich gar keine Veränderungen, manchmal eine starke Vermehrung der kleinen Gefäße auch wohl eine sekundäre Dilatation durch Konstriktion, an andreren Stellen aber, namentlich in Fall 2 und 6 sind Arterien und Venen in hohem Maße afficiert.

Die Adventitia ist stark verdichtet und vermehrt, die Muscularis oft hypertrophisch, die Intima gewuchert. Hier finden sich alle Stadien von der kleinsten buckelförmig in das Lumen vorspringenden Intima-Verdickung bis zur vollständigen Obliteration des Gefäßes. Besonders an den Venen lassen sich nicht selten solche Veränderungen nachweisen, wie sie für Lues wohl als charakteristisch angesehen werden: vollständige Obliteration mit Überwucherung und Infiltration der ganzen Wandung, Schwund der elastischen Fasern bis auf Reste, so daß von der ganzen Vene nur ein rundlicher bindegewebiger Herd zurückgeblieben ist. An manchen Stellen finden sich auch lebhafte Leukocytenansammlungen, es sind dann solche Gebiete, deren ganzes Grundgewebe selber lebhaft infiltriert erscheint, so daß die Gefäßwandungen kaum besonders gegen dieselben abstechen, oder die Leukocyten liegen in rundlichen Herden oft nur an einer Seite der Adventitia angesammelt, oft sie mit einem dicken scharf abgesetzten Ring umscheidend, manchmal auch anscheinend frei im Gewebe, ohne ein Gefäß zu begleiten. Diese Herdchen könnten wohl als miliare Gummata imponieren; doch stellen sie nichts weiter dar als infiltrierte Lymphbahnen, die auf Längsschnitten dargestellt häufig die Gefäße seitlich begleiten oder sie einscheiden. Wir haben also einmal ganz chronische Veränderungen der Gefäßwände, die wir in Parallele setzen müssen mit jenen Affektionen, wie sie bei vielen anderen nicht spezifischen chronisch entzündlichen Prozessen beobachtet werden, z. B. den Ulcera cruris, der chronischen Myelo-Meningitis u. a. m. Und zweitens haben wir frischere irritative Entzündungsvorgänge, die auf den Lymphbahnen sich ausbreiten, unabhängig und abhängig von den Gefäßbahnen, und die zurückzuführen sind auf die Fortleitung toxischer Produkte, in diesem Falle der Produkte der Tuberkelbazillen. Demgemäß finden sich diese Rund-

zellenanhäufungen auch nur dort, wo in der Nähe nachweisbare Tuberkel liegen; jene chronischen Gefäßalterationen aber sind in dem ganzen Gebiete der Bindegewebswucherung und Sklerosierung zu finden, auch in den offenbar neugebildeten, der Serosa aufgelagerten Schichten älteren Datums.

Wir sehen aus diesem Ergebnis, wie vorsichtig man sein muß in der Deutung der Gefäßveränderungen; ja es will mir zweifelhaft erscheinen, ob man aus diesen allein, auch wenn sie frischer sind, die sichere Diagnose auf Syphilis stellen könnte. Ist es schon manchmal schwer möglich, die Tuberkel von den miliaren Gummata mit Sicherheit zu unterscheiden — eine Möglichkeit, die von manchen Autoren sogar ganz geleugnet wird —, so sind solche Gebilde doch immerhin morphologisch und histologisch ziemlich charakteristische Produkte. Die diffuseren Reizzustände des Lymphgefäßapparates aber, zumal wenn es sich um die Adventitiabahnen um die Blutgefäße handelt, bezeichnen nur den Weg, den die Toxine genommen haben und die Tatsache, daß das Gewebe reagiert hat, nämlich eben mit einer Rundzellenansammlung. Diese diffuse Reaktion scheint gegenüber der herdförmigen weniger spezifische Produkte zu liefern; ganz ähnliche Gefäßscheideninfiltrationen wie bei den tuberkulösen und syphilitischen Affektionen — soweit es nicht eben zur Bildung umschriebener Gefäßwandtuberkel oder -Gummata kommt, was ja nicht selten ist — treffen wir bei den durch die gewöhnlichen Eitererreger erzeugten Prozessen, sobald sie etwas chronischer verlaufen.

22. Die Behandlung der ausgebildeten Striktur, welcher Ätiologie sie auch sei, muß naturgemäß eine chirurgische sein. Auch mit den vielgerühmten Thiosinamin-Einspritzungen wird sich da nicht viel machen lassen. Daß bei den syphilitischen Prozessen die antisyphilitische Spezialbehandlung wenig Aussicht auf Erfolg hat, haben wir oben gesehen; doch ist eine solche, falls der Verdacht auf Lues besteht und noch Zeit ist, vor dem operativen Eingriff im Interesse der besseren Heilungsbedingungen durchaus am Platze. — Die Art des Eingriffs hängt nun einmal von der Natur des Leidens, sodann aber sehr viel von dem Zustande des Kranken, von dem Befunde am Darm, von den Complicationen u. s. w. ab, so daß sich bestimmte Regeln nur in weitesten Umrissen aufstellen lassen. Im Prinzip sollte jede maligne Striktur exstirpiert, jede gutartige wenigstens umgangen resp. ausgeschaltet werden. Häufig wird auch im letzteren Falle die Resektion nötig sein; wenn z. B. Verwachsungen der stenosierten

Stelle mit der Bauchwand oder mit anderen Darmschlingen sich gebildet haben, die eine Abknickung des Darms oder Ernährungsstörungen befürchten lassen, so wird die Resektion den Vorzug verdienen; ein anderes Mal können ähnliche Verwachsungen, z. B. mit der Leber oder den Urogenitalorganen die Exstirpation contraindicieren; das sind aber Dinge, die sich nur von Fall zu Fall entscheiden lassen. Die Enteroanastomose schafft zwar auf alle Fälle Abhilfe gegen das mechanische Hindernis, sie würde dies also auch bei den malignen Prozessen tun, sie beseitigt aber nicht den malignen Herd selber. Für die Carcinome also soll die Exstirpation des Tumors der Endzweck unseres Strebens sein, falls überhaupt Aussichten auf Heilung vorliegen und nicht technische Schwierigkeiten sich in den Weg stellen. Bei der Tuberkulose steht die Sache aber doch etwas anders. Wir kennen den oft chronischen Verlauf der Darmaffektion, kennen ihre relative Gutartigkeit und wissen, daß die Prognose des operativen Eingriffs als solchen, besonders in der Ileocöcalgegend eine ernste genannt werden muß. Demgegenüber steht die Tatsache, daß es gelingen kann, den Herd sofort und gänzlich zu beseitigen, denn er bildet nicht selten den einzigen Herd im Körper, und die Tatsache, daß mit der Entfernung des Darmprozesses der Allgemeinzustand des Patienten, auch wenn dieser noch andere tuberkulöse Herde aufweist, sich oft auffallend rasch bessert. Dies letztere vorwegnehmend, dürfte es wohl nicht zweifelhaft sein, daß dabei weniger der lokale Herd im Darm in Betracht kommt, sondern vor allem die Beseitigung der Stenose, der Autointoxication durch den gestauten Darminhalt und die ermöglichte Besserung der Ernährungsbedingungen. Das könnte ja nun auch durch eine Enteroanastomose bewirkt werden, und ich wüßte nicht, falls man die Darmaffektion für „so gut wie stets sekundärer Natur" hält, ob man dann zu so eingreifenden Darmresektionen berechtigt wäre. Ich würde jedenfalls in allen den Fällen, wo irgendwie verbreitete tuberkulöse Infektion oder schwere lokalisierte Prozesse bestehen, mich zunächst mit einer Anastomosenbildung zufrieden geben; auch da heißt es freilich abwägen von Fall zu Fall. Da nun aber die Darmaffektion meistens primär ist, ist die Fragestellung anders, wir stehen oft schwankend, wählend, und die Wahl wird oft recht schwer; gar zu leicht tut man zu viel, zu sehr verlockt der Gedanke, den Herd radikal entfernt zu sehen, zu einem Eingriff, dem die Patienten nicht mehr — oder noch nicht wieder — gewachsen sind. Sonst ganz auf dem Boden der vortrefflich abwägenden Anschauungen stehend, wie sie

v. Mikulicz und Kausch aussprechen, möchte ich sogar noch etwas mehr Reserve empfehlen. Statistische Zusammenstellungen haben nur einen sehr relativen Wert, wenn sie nicht von ein und demselben Operateur stammen; ich verweise darüber auf die Angaben Hofmeisters, Conraths und Nikoljskis und möchte an der Hand meiner Beobachtungen meinen Standpunkt näher fixieren:

Von meinen Fällen sind zwei reine multiple Dünndarmstrikturen, beide endeten mit dem Tode, doch sind beide Todesfälle nicht direkt der Operation zur Last zu legen. In dem ersten Falle saßen die Strikturen im untersten Teile des Jejunum und im oberen des Ileum, sie verteilten sich über 180 cm. Es sind gewiß schon größere Stücke reseciert, aber die Resektion schien mir untunlich bei einer Frau, die jahrelang der chronischen Autointoxikation ausgesetzt war; nur die einfache Enteroanastomose blieb übrig und auch diese wurde mit Bedenken ausgeführt; es bestand auch da noch die Befürchtung, daß die nach der Ausschaltung restierenden Darmabschnitte für die Ernährung nicht genügen würden. Diese Befürchtung ging in Erfüllung, denn von der sonst wohlgelungenen Anlegung der auch mechanisch gut funktionierenden Anastomosenbildung an versagte die Vitalität der Gewebe vollkommen, es blieb so gut wie jede Regeneration jede Wundheilung aus und die Patientin erlag nach 18 Tagen der Inanition.

Der zweite Fall mit der zweifachen Stenose im Jejunum kam in extremis auf den Operationstisch: Die orale Darmschlinge war gangränös und zeigte beginnende Peritonitis. Die Gangrän muß durch die maßlose Überdehnung zustande gekommen sein, die Darmwand ließ dann Bakterien durch und so entstand die Bauchfellentzündung. Der operative Eingriff konnte den Tod nicht aufhalten. Daß hier weder eine Resektion, noch eine Enteroanastomose möglich war, ist selbstverständlich. Bei völliger Überblickung der anatomischen Verhältnisse, wie sie erst bei der Sektion möglich war, wäre die Anlegung einer Enteroanastomose am peripheren Teil, die noch in das Jejunum gefallen wäre, und die völlige Herauslagerung der gangränösen Darmschlinge mit schleunigster Entleerung ihres toxischen Inhalts das Zweckmäßigste gewesen. Doch der schlechte Zustand des Kranken ließ von vornherein wenig mehr hoffen und gestattete keine weitere Orientierung.

23. Bei den ringförmigen Dünndarmstrikturen, meine ich, sollte, sobald der Zustand des Kranken es erlaubt und die Strikturen nicht über ein zu langes Darmstück verteilt sind, also daß ein Ausfall die Befürchtung der Inanition nahe rücken würde, im Prinzip die primäre Resektion des erkrankten Darmabschnittes das Zweckmäßigste sein, eventuell auch mehrere Resektionen. Besteht aber jene Gefahr, so bleibt als Aushilfe nur die Enteroanastomose und zwar, wenn es angeht, die mehrfache, um doch noch längere zwischen

den Strikturen liegende Teile des Darms der Funktion zu erhalten. Hervorzuheben ist bei dieser Überlegung, daß der Sitz im Jejunum noch besonders ungünstige Aussichten quoad resectionem bietet; denn es wird nicht dasselbe sein, ob wir große Teile vom Jejunum oder Ileum oder vom Colon entfernen: die hoch- und vielfach gefaltete Schleimhaut des Jejunum bietet auf gleicher Strecke eine sehr erheblich viel größere Fläche resorbierender und assimilierender Schleimhaut als die distaleren Darmabschnitte und somit wird ein Ausfall im Jejunum mehr schaden als ein gleicher im Ileum. Tierversuche reden in dem Sinne (Nagano).

Von meinen Fällen des tuberkulösen Ileocöcal- resp. Colon-Pseudotumors sind 7 operiert, und zwar wurden 6 reseciert, in 1 Falle nur die Probelaparotomie gemacht. Von den 6 resecierten sind 3 im Anschluß an die Operation gestorben, 2 geheilt. Von den 2 Geheilten erlag 1 nach 3 Jahren einer tuberkulösen Allgemeininfektion; das Schicksal des zweiten ist nicht bekannt, doch war die Prognose günstig; der dritte Fall ist noch in Behandlung. Das Resultat der Resektion ist also kein besonders glänzendes, wofür ich die Gründe sogleich auseinandersetzen werde. Für die Resektion ist es zunächst von keiner großen Bedeutung, ob neben resp. vor dem Pseudotumor noch eine oder mehrere ringförmige Ileumstrikturen sich befinden, falls dieselben sich auf einen kleinen Darmabschnitt zusammendrängen; bei einer Verteilung über größere Strecken würde die vorzunehmende Resektion allerdings den schon an und für sich erheblichen Eingriff um ein Beträchtliches erhöhen, sie könnte ihn sogar unter Umständen unstatthaft erscheinen lassen bei sonst guten Bedingungen. Die Sache ist nun die: Die Resektion des Ileocöcaltumors ist und bleibt ein schwerer Eingriff, und dieser Eingriff trifft in der großen Mehrzehl Menschen, die durch die lange Krankheit in ihrem Gesamtzustande herunter gekommen sind. Gewiß gehört die Berücksichtigung dieses Punktes zu jeder Indikationsstellung des Chirurgen, dennoch läßt man sich gar zu leicht verführen, wenn die Narkose gut ist und Puls und Atmung kräftig bleiben, mit einem Male das Endziel zu erreichen zu suchen; dazu überredet man sich dann eben gar leicht. Meine Erfahrungen werden mich vorsichtig machen; freilich muß ich dabei betonen, daß das hiesige Menschenmaterial weit hinfälliger, weit weniger resistent ist als z. B. das deutsche; ich verweise darüber auf Rieders Ausführungen.

Im ersten Falle (Nr. 15, tuberkulöser Ileocöcaltumor mit Carcinom) wurde der Tod verursacht durch eine akute putrid gangränescierende Bronchopneumonie, die Narkose mit Äther ausgeführt, dauerte $1^1/_2$ Stunden. Die Operation wurde nach Mikulicz zweizeitig ausgeführt. Ich glaube, daß in diesem Falle die Herauslagerung nicht richtig war, daß sie Schuld an dem ungünstigen Ausgang trug, denn aus den angrenzenden Teilen des putride zerfallenen Cöcumtumors hatte sich eine putride Thrombose einiger Mesenterialvenen gebildet, und wahrscheinlich war von diesen aus embolisch die Lungenaffektion eingeleitet; der Mann war von vornherein sehr schwach und hinfällig.

In dem zweiten Falle (Nr. 4, tuberkulöser Ileocöcaltumor mit multiplen Ileumstrikturen) begann langsam nach der Operation ein Verfall, Dyspnoe und Herzcollaps; der Tod erfolgte nach 6 Tagen. Die Sektion zeigte, daß in der Naht am versenkten Colonstumpf (nach Resektion des ganzen kranken Darmabschnitts) infolge eines technischen Fehlers eine kleine Stelle nektrotisch geworden war und den Anlaß zu einem Kotabszeß und diffuser frischer Peritonitis gegeben hatte. Außerdem fand sich eine ausgedehnte fettige Degeneration in den parenchymatösen Organen, die sicher mit zu dem schlechten Verlaufe beigetragen hat.

Sicher war in dem dritten Falle (Nr. 6) die diffuse parenchymatös-fettige Degeneration der Organe die Todesursache: in dem Herzmuskel diffuse feinkörnige Verfettung, in der Leber diffuse, in den Nieren eine ganz enorm ausgedehnte Verfettung der gewundenen und auch der geraden Kanälchen, während die Glomeruli frei geblieben waren. Die sehr zahlreichen hämorrhagischen Erosionen des Magens sind wohl auf die Netzabbindungen zurückzuführen, wenn nicht auch da die Verfettung eine Rolle spielt. Ich habe ganz dasselbe Bild (d. h. ohne die Magenerosionen) bei einem Manne mit gangränöser Hernie und nachfolgender Erschöpfung durch eine hochliegende Darmfistel gefunden, bei dem ich dann die Darmresektion vornahm, und bei einem anderen Manne, der durch eine 2 Jahre bestehende Spondylitis tub. consumiert war und einige Tage nach der Laminektomie erlag. In allen diesen Fällen gingen dem Tode charakteristische Symptome vorher: Oppressionsgefühl, Angst, Oligurie, leicht ikterische Verfärbung und ein dauernd auffallend kleiner, rascher Puls, ohne jedes Zeichen eines infektiösen Prozesses. Ganz dasselbe Bild hat neuerdings Vorderbrügge wieder beschrieben als „schädliche Nachwirkung des Chloroforms". Wenn nun darnach auch bei aus guter Gesundheit plötzlich erkrankten Menschen eine solche Chloroformwirkung eintreten kann, so wird dies um so mehr bei solchen der Fall sein können, die durch langdauernde Leiden erschöpft sind. Und solche Menschen haben wir bei der stenosierenden Darmtuberkulose doch häufig vor uns: Es besteht da eine chronische Intoxikation mit den aus dem stagnierenden Darminhalt aufgenommenen Stoffen, die außerdem einhergeht mit der durch das Leiden bedingten Unterernährung, während die Tuberkuloseninfektion als solche, falls nicht andere Organcomplicationen vorliegen, meist kaum in Betracht kommt. Die Patienten haben oft ein eigenartig, fast typisch zu nennendes Aussehen: anämisch mit leichtem Stich ins Gelbe, die Augen glänzend, die Wangen ganz fein und leicht durchscheinend, das Unterhautgewebe ist nicht ganz fettarm, die Haut glatt und nicht eigentlich fahl; doch läßt sich das schwer beschreiben, das Leiden hat für mich sein eigenes Gepräge, wie z. B. die Lungenphtise, oder die chronische Urinintoxikation ihr eigenes Gepräge haben. Wenn nun solche der chronischen Autointoxikation ausgesetzte Kranke, bei denen die parenchymatösen Organe häufig in Mitleidenschaft gezogen sind, welche zum mindesten aber nicht viel zuzusetzen haben, dem schweren operativen Eingriff und der stets nicht kurzen Narkose unterworfen werden, kann es nicht Wunder nehmen, wenn diese Organe unter dem neuen akuten Anstoß versagen: Operation und Chloroform oder Äther tragen dann die Schuld an dem Tode. Darum muß der erste

Eingriff so schonend wie möglich gestaltet werden ohne dabei das Notwendige oder Zweckentsprechendste zu verabsäumen.

24. Bei kräftigem Allgemeinzustand dürfen wir die Resektion wagen und mit einem Schlage die Gesundheit wieder herzustellen suchen. Ich würde dann auch für die einzeitige Operation plaidieren — mit Tampon, ohne Knopf. In vielen Fällen, wenn die Lösung zu schwierig ist und längere Zeit erfordern würde und man dem Patienten nicht zu viel zumuten will — und das wird in den meisten Fällen so sein — wird die v. Mikuliczsche zweizeitige Operation mit Bildung eines temporären Anus praeternat. das Gegebene sein. Die außerordentlich günstigen Resultate v. Mikuliczs, die von Pollack zusammengestellt sind, sprechen sehr für dieses Vorgehen und werden mir dasselbe als das Empfehlenswerteste erscheinen lassen. Auch könnte einmal die Enteroanastomosenbildung mit totaler Ausschaltung des kranken Teiles in Frage kommen, doch wohl hauptsächlich als Notbehelf. Bei schwachen Patienten aber, besonders wenn jene Zeichen der Autointoxikation hervortreten, ist meiner Ansicht nach zunächst mit der Beseitigung der Passagestörung durch die seitliche Enteroanastamosenbildung zwischen Ileum und Colon genug getan. Dasselbe gilt für die Fälle, welche mit anderweitigen consumierenden Tuberkuloseherden behaftet sind. Die Operation ist einfach und in kurzer Zeit zu beenden — stets ohne Murphyknopf. Erholt sich dann der Patient von den Folgen der Passagestörungen, so kann nach einigen Wochen die Resektion des kranken Darmabschnittes folgen, so sind die Chancen weit günstiger, und Fortschritte in malam partem wird die so chronische Lokalinfektion in der kurzen Zeit kaum machen, eher wird eine Abschwellung und somit Operationserleichterung eintreten. Es ist wohl richtig, daß mancher Patient die zweite Operation ablehnen wird, da ja die Beschwerden gehoben sind, aber ebenso sicher ist auch, daß viele Patienten durch den Verzicht auf die primäre Resektion am Leben erhalten bleiben, die später definitiv gerettet werden können. Den Grund aber kann ich nicht anerkennen, den ich einmal bei anderer Gelegenheit aus dem Munde eines hervorragenden Chirurgen hörte, daß die zweizeitigen Operationen ein Testimonium paupertatis der Chirurgen seien, im Gegenteil, sie sind ein freies Sichanpassen an das Gegebene; erzwingen läßt sich die Gesundheit nicht. — In ganz vorgeschrittenen

Fällen, so bei akut einsetzendem Ileus (Fall 1), wäre sogar die Anlegung einer einfachen Enteroanastomose nicht von der Hand zu weisen. Kurz, ich möchte im allgemeinen ein wohlbedachtes und schonendes Vorgehen befürworten, dann werden auch die Endresultate günstiger werden.

Es sind nun, wie oben erwähnt, Fälle berichtet, in denen die einfache Lapraotomie Heilung gebracht haben soll, wie wir es bei der tuberkulösen Peritonitis kennen. In seinem Handbuch für Chirurgie wird von König ein Fall berichtet, in dem mindestens 8 Strikturen bestanden. Der Patient war im 4. Jahr nach der einfachen Laparotomie noch vollkommen gesund. v. Mikulicz und Kausch nehmen an, daß in solchen Fällen nach vollständiger Ausheilung der Tuberkulose die Narbe später wieder nachgiebiger würde und sich dehnte. Ich glaube nicht, daß das möglich ist (s. o.) und glaube, daß es sich um jene spastischen Stenosen gehandelt hat, die durch lokale Contraktionen an entzündlich gereizten Stellen des Darmrohrs entstanden waren (s. Strebl). Das Faktum, daß solche Spasmen nach Laparotomien nachlassen, ist festgestellt, warum sie aber nachlassen, ist freilich noch nicht erklärt. Man könnte dann denken, daß verschiedene Momente, wie die Vorbereitung vor der Operation, die verordnete absolut reizlose Diät, die Darreichung von Opium, die Bettruhe, die psychische Beruhigung und nicht zum mindesten die Öffnung des Bauches mit ihrem auf das Peritoneum ableitenden Reize in obigem Sinne beruhigend wirken mögen. Ich habe in dem Falle Nr. 7, wo eine beginnende Ileocöcaltuberkulose vorlag, nach einfacher Probelaparotomie den Bauch wieder geschlossen, da die bestehende peritoneale Affektion einen weiteren Eingriff nicht ratsam erscheinen ließ; danach nahm die Tumorbildung am Cöcum rasch zu, also ein negativer Erfolg im günstigen Sinne. Auf jeden Fall ist die einfache Laparotomie ein resignierter Verzicht auf aktive Hilfeleistung, ihr eventueller Erfolg darf uns nicht stolz machen.

Literaturverzeichnis.

I. Fälle von tuberkulöser Darmstriktur, die bei Nikoljski noch nicht angeführt sind, bis Ende 1904 (zu Seite 101).

1. A. Hartmann, Inaug.-Dissert. Tübingen 1897. „Ein Fall von tuberkulöser Darmstenose.“ 37 J. alter Mann, seit 1½ J. Schmerzen in der Ileocöcalgegend mit plötzlichem Beginn. Exitus. Sektion: Hochgradige und

zwar ringförmige Stenose im Cöcum ohne hyperplastische Prozesse, daher dieser Fall eine Ausnahmestellung einnehmend; in der Striktur die Schleimhaut zerstört, Tuberkel nicht nachweisbar; enorme Dilatation oralwärts mit mäßiger Hypertrophie der Muscularis. Tuberkulöse Affektion der Lymphknoten in der Ileocöcalgegend, doppelseitige abgelaufene Lungenspitzenaffektion, die H. als sekundär auffast. Peritoneum frei.

2. P. Gross, Inaug.-Dissert. Tübingen, 1901. „Über strikturierende Darmtuberkulose." 28 J. alte Frau, vor 4 Jahren Pleuritis mit Darmsymptomen, Tumor in der Nabelgegend rechts ohne Stenosensymptome. Exitus. Sektion: Ileum langsam sich erweiternd, Ileocöcalklappe normal, Cöcum und Col. ascend. stark dilatiert. Obere Hälfte des Col. asc. von großen tub. Geschwüren eingenommen, die nach Flex. dext. in bis auf Bleistiftdicke strikturierende Flächen übergehen, 5 cm lang und dann noch 3 bis 7 cm auf das Col. transvers. sich erstrecken. G. zieht die „Möglichkeit einer auf congenitaler resp. hämatogener Infektion beruhenden Entstehung der Darmtuberkulose in Betracht". Hals-, Achsel-, Mesenterialknotentuberkulose, alte Knoten in der Lunge und alte Pleuritis adhaes.
3. Galeotti, Suppl. al Policlinico. VI, 1900. Stenosis tub. multipl. dell. intest. tenue. Schmidts Jahrb., Bd. 267, nicht referiert.
4. Crowder, Americ. Journ. of the Med. Sciences. 1902, Bd. 124. A case of hyperplastic tub. of the vermiform appendix. Schmidts Jahrb., Bd. 279, nicht referiert.
5. Lavtigan, Proceed. of the New-York path. Soc. 1901. Hyperplastic tub. of the intestine.
6. Hochenegg, Wien. klin. Woch. 1901. Ein Beitrag zur Ileocöcalchir. und zur Ileo-Colostomie. 1 Fall durch Ausschaltuug behandelt.
7. Conrath, Beitr. z. klin. Chir. Bd. XXI, 1898. 5 Fälle von Ileocöcaltub. C. stellt im ganzen 85 Fälle von Ileocöcaltub. zusammen.
8. Crowder, Americ. Journ. of the Med. Sciences, 1900. A contribution to the pathology of chronic hyperplastic tub. of the coecum. Mitteilung 2 Fälle von Ileocöcaltub.
9. l'Quénu et H. Judet, Rev. de chir. Bd. XXI, Nr. 1. „Des retrecissements fibreux de l'intestin grêle". (Ref. Centr.-Bl. f. Chir. 1902.) 2 Fälle von hochgradiger Dünndarmstenose, 1 mal multipel, 1 mal einfach. Mikroskopisch Natur nicht festzustellen, doch handelt es sich wohl um Tuberkulose: „eine Art schwach virulenter Tuberkulose mit kräftiger Reaktion". Die Fälle ähneln anscheinend den meinigen sehr.
10. H. Gehle, Beiträge z. klin. Chir. Bd. 34. Zur Casuistik der chir. Cöcumtuberkulose. (Ref. Centr.-Bl. f. Chir. 1902.) 3 operierte Fälle mit 1 günstigen Ausgang nach Resektion (4 Jahre lang beobachtet).
11. W. Ammer, Inaug.-Dissert. Kiel 1902. „Zur Casuistik der Darmausschaltungen". 3 Fälle aus der Klinik von Helferich: im 1. Falle ein Conglomerat von Dünndarmschlingen (peritonitischer Natur); Darmausschaltung; Heilung. Im 2. Falle ein Lungenpthisiker mit Kotabszeß nach Darmtuberkulose. Im 3. Falle anscheinend Cöcumtuberkulose bei fortschreitender Allgemeintuberkulose und tötlich endend.
12. Dowd, Proc. of the New-York surg. Soc. 1902. Hyperplastic tub. of the

lower end of ileum, with scattered miliary tub. on the peritoneum, resection recovery. (Schmidts Jahrb. Bd. 279, nicht ref.)

13. Hugel, Arch. f. klin. Chir. Bd. 62. 1901. Ileocöcale Resektionen bei Darmtuberkulose. 3 Fälle hyperplastischer Tuberkulose operiert (1 gestorben), im 12., 18. und 27. Jahre, einmal Ileocöcalgegend, einmal Ileocöcalgegend bis zur Mitte des Col. transv., einmal an der Flexura coli dextra mit Freilassen des Cöcums.
14. Sörensen, D. Ztschr. f. Chir. Bd. 59, 1901 u. D. med. Woch. 1901. „Über stenosierende Dünndarmtub." Die überwiegend häufig sekundär sein soll; 3 Fälle von tub. Ileumstenose: 1 mal bei 54jährigen Mann eine einzige schmale Striktur; 2 mal (25jähr. Frau, 30jähr. Mann) zu 10 Strikturen des unteren Ileum und gleichzeitige Ileocöcaltuberkulose mit 1 tötlichen Ausgang.
15. Grünsgard u. Nikolaysen, Nord. med. ark. 1901. Ein Fall von primärer Darmtub. mit multiplen Dünndarmstrikturen. 59jähr. Frau, seit 1 Jahr Koliken. Tod. Multiple Dünndarmstrikturen, Lungen frei.
16. Fiebiger, Nord. med. ark., 1901. Über tub. Dünndarmstrikturen und deren Verwechslung mit syph. Veränderungen.
17. Gérart-Marchant, Bullet. et mém. de la soc. de chir. de Paris. XXV. 1901. Note sur les rétrecissements inflammatoires du coecum à propos d'une observation de Dr. Demoulin. (Ref. im Centr.-Bl. f. Chir.. 1901). Drei Fälle von narbiger, angeblich nicht tuberkulöser Verengerung des Blinddarms, mit starker Bindegewebswucherung und Hypertrophie der Muskulatur; kein Carcinom.
18. Maksimow, Sonderabdruck. Warschau 1904. „Ein Fall von zweimaliger Darmresektion wegen Ileocöcaltuberkulose". (Ref. Centr.-Bl. f. Chir. 1904.) 27 J. altes Mädchen, Stenosensymptome, Tuberculosis coeci. Resektion des Blinddarms. Nach 3 Monaten Recidiv nach dem Col. asc. zu. Neue Resektion. Heilung.
19. Lotheisen, Wien. med. Woch. 1903. Die Beh. der multiplen tub. Dünndarmstenosen. (Ref. Centr.-Bl. f. Chir. 1903.) L. hat 2 Fälle multipler Dünndarmstenosen beobachtet und mit Schlesinger die Diagnose auf Multiplicität richtig gestellt. L. ist für Enteroanastomose, falls die Resektion nicht gut ausführbar. Zusammenstellung von 33 tub. Dünndarmstrikturen (vergl. Schlesinger).
20. Andrews, Annals of surgery. 1901. „Tuberculosis hernica and Appendicitis tub." (Ref. Centr.-Bl. f. Chir. 1902). Bericht über 4 Fälle von Cöcumtuberkulose, von denen 3 starben.
21. Dieulafoy, Sem. médic. XXII. 1902. Tuberculose hypertrophic de Coecum, diagnostic de tumeurs de la fosse iliaque droite. Haupsächlich klinische Daten enthaltend. Berichtet über 1 Fall von Ileocöcaltuberkulose mit intakter Schleimhaut. D. sagt: „La tub. hypertrophique est habituellement primitive, ce qui veut dire, qu'elle se declare chez des gens indemnes de tuberculose pulmonaire". Nach D. soll das Ileum meist frei sein (?).
22. Charannas et Charriere, Journ. de méd de Bordeaux. 1897. „Tub. de coecum".
23. Dogliotti, Gazz. med. ital. 1902. Stenosi cicatriciale di un unica ulcera tubercolare del tenue. (Ref. Centr.-Bl. f. Chir. 1903.) Mädchen seit

4 Monaten Beschwerden ohne tub. Antecedentien. Hochgradige Stenose in hochliegender Dünndarmschlinge. Resektion. Heilung. Mikroskopisch Narbengewebe mit zahlreichen eingestreuten Riesenzellen.

24. Mayo Robson, Transactions of the chir. soc. of. London 1902. „The radical treatement of chronic. intest. tub. with suggestion etc." (Ref. Centr.-Bl. f. Chir., 1903.) 7 Fälle von Darmtuberkulose, deren 6 mit Erfolg operativ behandelt (4 mal Resektion am Dünndarm, am Cöcum, am Colon. 1 mal Wurmfortsatz entfernt).
25. Renton, Glasgow med. Journ. 1903. Case of Excision of a portion of ileum with the coecum and ascending colon for tuberc. disease. (Ref. Centr.-Bl. f. Chir., 1904.) 14 J. altes Mädchen, nach eitriger Appendicitis verzögerte Reconvalescenz. Darauf Tbc. vermutet, da auch Tumor blieb. Resektion der Ileocöcalgegend. Heilung. Ein zweiter Fall, kurz berichtet, derselben Natur und desselben Ausgangs.
26. L. Berard et R. Lericke, Revue de Chir. Bd. XXIV. 1904. Des stenoses tuberculeuses de l'intestin grêle chez l'enfant (s. später).
27. Palermo, Rif. med. N. 41/43. 1904. Tuberkulose d. Cöcum u. d. Proc. vermiformis. (Ref. D. med. Woch. 1904. „Die Tbc. des Cöcums ist selten primär, meist sekundär infolge Tbc. d. Proc. vermiformis".)
28. Fröhlich, Wien. klin. Woch. N. 50. 1904. Radicaloperation bei tuberkulösen Ileocöcaltumoren. 3 Fälle von Ileocöcaltuberkulose, das 1. mal anscheinend primär. 3 Resektionen mit 1 Todesfall.
29. Thönes, Mitteilungen aus den Hamburgischen Staatskrankenhäusern. Bd. III. 1901. „Über Dauerresultate der operativen Behandlung der tuberkulösen Peritonitis." 5 Fälle von tuberkulösem Ileocöcaltumor, darunter ein Mädchen von 13 Jahren; in 3 Fällen gleichzeitig Lungenaffektion. 4 Resektionen mit 2 Todesfällen, im dritten Tod nach 3 Jahren an Allgemeintuberkulose; 1 Enteroanastomose.
30. Pollak, Inaug.-Dissertat. Breslau 1903. Beiträge zur Kenntnis des tuberkulösen Ileocöcaltumors. Aus der Mikuliczschen Klinik 20 Fälle von Ileocöcaltuberkulose mit sehr günstigen Operationsresultaten, 13 in Heilung entlassen, 44 Proz. aller mit Resektion Behandelten ist als geheilt zu betrachten (auf 16 Resektionen 3 Todesfälle). Einzelheiten im Original nachzulesen. Als auffallend wird die geringe Affektion der Lungen bezeichnet.

II. Sonstige Literatur, auf die im Text Bezug genommen ist.

31. Aichel, Mitteilgn. aus den Hamburgischen Staatskrankenhäusern, Bd. III, 3, 1901. „Über das Cöcum-Carcinom."
32. Apert, Presse méd. 1898. Tuberculose de l'intestin et de l'appendice. Lésions considerables de l'appendice, pas de cavité il., aucun symptome d'appendicite. (Betont die Bedeutung der „cavité il." bei der Appendicitis.)
33. Bard, Semaine médic. Bd. 23. 1903. Les phénomènes de sténose dans les ulcerations tub. de l'intestin.
34. Behr, Mitteilgn. aus den Grenzgebieten. Bd. XIII. 1904. Ein Fall von Tub. d. Wurmfortsatzes.

35. v. Behring, Deutsch. med. Woch. 1903, Nr. 39. Über Lungenschwindsuchtsentstehung und Tuberkulosebekämpfung.
36. Benonier, Bullet. gen. de Thérapie. 1903. Etude clinique et thérapeutique sur l'appendicite tub.
37. Bloch, Jahrb. f. Kinderheilkd. VIII, u. IX., 1903. „Anatomische Untersuchungen über den Magendarmkanal des Säuglings." „Die Säuglingsatrophie u. die Panettschen Zellen."
38. Bovaird, Proceed of the New-York. Path. Soc. 1901. A case of intestinal tub. in a child.
39. Buttersack, Ztschr. f. Tub. u. Heilst. I. 1900. Wie erfolgt die Infektion des Darmes.
40. Cawière, Arch. de Méd. des Enf. 1903. Sur un cas de mikose tuberculeuse, hypertrophique et graisseuse (type Hanot-Lauth) chez un enfant.
41. Deycke, in Rieder Paschas Werk. „Für die Türkei." 1904. „Erhebungen über das Vorkommen der Tuberkulose in der Türkei.
42. Disse, Berl. klin. Woch. XL. Untersuchungen über die Durchgängigkeit der jugendlichen Magendarmwandungen für Tuberkelbacillen.
43. Eisenhardt (Bollinger), Inaug.-Diss. 1891. Über Häufigkeit und Vorkommen der Darmtuberkulose (auf 1000 Darmtub. 1 primärer Fall!).
44. Fränkel, Eug., Mittlg. aus den Hamburgischen Staatskrankenanstalten Bd. 1. 1896. Über multiple narbige Dünndarmstenosen.
45. Derselbe, Virch. Arch. Bd. 155. „Zur Lehre von der acquirierten Magendarmsyphilis".
46. Frommer, Ungar. med. Presse 1902. „Primäres tub. Magengeschwür" (keine Sektion!).
47. Goebell, R., D. Ztschr. f. Chir. Bd. 67. „Über Darmstenose nach Bruch-einklemmung".
48. Goedhuis, Wien. klin Rundschau 1901. Ätiologie uud Symptomatologie der Dickdarmverengerungen.
49. Groß, Münch. med. Woch. 1903. Die syphilitisch-fibröse Darm- und Magenstriktur.
50. Groth, Münch. med. Woch. 1902. „Über einen Fall von eigenartiger Stenosenbildung im Dünndarm".
51. Haasler, Arch. f. klin. Chir. Bd. 71. 1903. „Über Darmstenose".
52. Hildebrand, H., Mitteilg. aus den Hamb. St.-K. Bd. III. 1901. Über das ringförmige Carcinom des Dickdarmes.
53. Hochenegg. Wien. klin. Woch. 1891. Ein Beitrag zur Cöcalchirurgie und zur Ileo-Colostomie.
54. Hodenpyl, Proc. of the New-York Path Soc. 1901. A tub. appendix.
55. Josselin de Jong, Weekb. for het Med. Tijdsch. f. G. 1902. „Appendicitis tub."
56. Krogius, D. Ztschr. f. Chir. 1899. „Ein Fall von multiplen stenosierenden Darmtumoren tub. Natur".
57. Léjars, Bullet. et Mém. de la Soc. de Chir. 1897 in Sem. méd. 1897. „A propos de la discussion sur le Traitement de l'occlusion intestinale".
58. Moty, Echo med. du Nord. 1903. Appendicite et tub.
59. Nagano, Beitr. z. klin. Chir. 1903. „Zur Frage ausgedehnter Dünndarmresektion".

60. Nordmann, Freie Vereinig. d. Chir. Berlins; D. med. Woch. 1904. „Magenresektion wegen maligner Tumoren" (Fall von Magentuberkulose, s. d. Literatur).

61. Nikoljski, Sammlg. klin. Vortr. Nr. 362. 1903. Über tuberkulöse Darmstenose.

62. Oppel, Russ. Arch. f. Chir. 1903. „Zur Frage des tub. Ileocöcaltumors".

63. Patel, Province med. 1902: Des resections etendues de l'intestin grêle en particulier dans la tub. intest. Thèse de Lyon 1901: Les tuberc. chir. de l'intestin. Rev. de Chir.: Du segment de l'intestin, susjacent à une stenose intestinale. Lyon med. 1900: Remarques sur l'état du seg. intest. situé en avant d'une stenose.

64. Rasumowski, Russ. Arch. f. Chir. Bd. 19. „Über die chir. Beh. der Dünndarmstrikt." 1 Fall von syphil. Dünndarmstriktur.

65. Reyling, Deutsche Ztschr. f. Chir. Bd. 65. „Über solitäre Darmstenosen". (R. operiert nach Art der v. Mikulicz-Heinekeschen Pyloro-Plastik.)

66. Ribberts, Deutsche med. Woch. 1904. „Über gleichzeitige primäre tub. Infektion durch Darm und Lunge".

67. Richter, Berl. klin. Woch. 1904. „Darmtuberkulose der Kinder in Waldenburg".

68. Rieder, „Für die Türkei" 1904.

69. Derselbe, Mitteilg. aus den Hamburg. Staatskrankenhäusern Bd. I. „Zur Kenntnis der spezif. Darmerkrankungen bei acquirierter Syphil."

70. Satterthwinte, New-York med. Record 1900. „Non malignant gastric and duoden.-ulcus".

71. Schlesinger, Centralbl. f. inn. Med. 1903. Zur Diagnose multipler Darmstenosen.

72. Schmidt, R., Wien. klin. Woch. XI, 1898. Ein Beitrag zur Lymphosarcomatosis des Dünndarms.

73. Schmidts Jahrb. s. d. Sammelreferate über Tuberkulose und Kinderkrankh. von Sobotta, Heubner und Salge.

74. Schneidemühl, Die animalischen Nahrungsmittel. 1902.

75. Schottelius, Beitr. zur path. Anatomie. 1902. Bd. 30. Zur Kritik der Tuberkulosefrage.

76. Schwartz, Sem. méd. 1900. Ileo-typhlit. hypertrophique.

77. Struppler, Ztschr. f. Tub. u. Heilst. 1900. „Über das tub. Magengeschwür".

78. Strehl, D. Ztschr. f. Chir. ...„Ein Fall von 15 facher Darmstenose usw."

79. Weigert, Deutsche med. Woch. 1903. Nr. 81. Bemerkungen zu Behrings Vortrag (aus Nr. 39).

80. Weinberg, Wiener klin. Woch. 1902. Zur Therapie d. Tub. d. Blinddarms.

81. Wieting s. Rieder. Für die Türkei Bd. II. „Erhebungen über das Vorkommen der Tub. in der Türkei" und „Multiple tub. Strikturen des Dünndarms usw."

82. Derselbe, Mitteil. aus den Hamb. Staatskrankenhäusern Bd. III. Beiträge zur Chir. der narbigen Dünndarmstenosen.

83. Wilson, Lancet Nr. 4235 (vgl. D. med. Woch. 1904). Ulcerative Colitis mit multiplen Perforationen.

84. Vorderbrügge, Deutsche Ztschr. f. Chir. Bd. 74. 1904. „Über schädliche Chlorof.-Nachwirkung".
85. Zahn, Rev. med. de la Suisse rom. 1902. „Les cas de tub. ... pendant 25 ans etc." Vgl. auch Münch. med Woch. 1902.

Erklärung der Abbildungen auf Tafel IV. V.

Fig. 10. Circulärschnitt durch die erste Ileumstriktur bei Fall 3 — daneben Skizze der natürlichen Grösse.

Fig. 11. Längsschnitt durch die 2. Striktur von Fall 3.

Fig. 13. Circulärschnitt durch die 1. Striktur. T = Tuberkel. — n. G. = natürliche Größe.

Fig. 17. Fall 6. Durchschnitt durch den ersten Teil des Ileum mit reichlicher Tuberkelbildung in der Mucosa und Submucosa; Schleimhaut ohne Defekt, mit gewucherter Drüsenschicht — (n. G. = natürliche Größe).

Fig. 18. Fall 14. Querschnitt durch den Pseudotumor im Cöcum (C), Lumen des Cöcums durch die tuberkulöse gewucherte Schleimhaut (Schl.) fest geschlossen, ringsum fibröse Massen (F), mit Fett (E) und Lymphknoten (L) und Wurmfortsatz (W).

XX.

Aus dem Elisabeth-Krankenhaus in Kassel.

Die perorale Intubation mit und ohne Druck.

Von

Dr. **Franz Kuhn.**

II. Teil. Perorale Intubation mit Überdrucknarkose.[1])

(Mit 19 Abbildungen.)

Nachdem ich die einfache Art der peroralen Intubation (also ohne Überdruck) in einer großen Anzahl klinischer Fälle angewandt und die Leichtigkeit ihrer Durchführung erkannt hatte[1]), war es natürlich, daß ich bei dem Studium der neueren Literatur über Überdrucknarkose, Sauerbruchsche Kammer, Unterdruckverfahren etc. und namentlich im Angesichte der tatsächlichen Schwierigkeiten, welche den publicierten Verfahren zum Zwecke der Einführung in die große Praxis schon ihrer Kosten wegen anhaften, und der Bedenken, welche sich von allen Seiten bezüglich der Verallgemeinerung des Verfahrens erheben, daß ich meine Intubation an dem in Frage stehenden Problem zu messen anfing und Versuche anstellte, meine Kanüle in den Dienst der Druckmethoden zu stellen.

Nach meinen jahrelangen, eingehenden Vorarbeiten war es mir nicht schwer, alsbald das Verfahren mit Erfolg am Menschen zu verwenden. Natürlicherweise machte ich auch operative Versuche am Tier, wie andere Experimentatoren, zunächst am Hunde. Diese Versuche mußten, wie ich voraus wußte, sofort gelingen, und zwar, wenn das luft- und sauerstoffführende System weit genug war, sofort ohne Schwierigkeiten (wenn man nicht die Einführung der Hand in die bissige Schnauze des Tieres, die leicht zuknappt, eine Schwierigkeit nennen will. Ein zuverlässiges Speculum läßt sich aber leicht construieren).

Was am Tiere festzustellen war, war alsbald erledigt. Alles Hauptsächliche betreffs der vorliegenden Fragen, was durch die

1) Kuhn, Perorale Tubage. Diese Zeitschrift Bd. LXXVI, S. 148.

dankenswerten Experimente von Sauerbruch und Brauer und andere bereits klargestellt und beglaubigt war, bestätige ich.

Mir blieb und bleibt namentlich die Anpassung des Druckverfahrens mittelst Tubage an den Menschen zu lösen.

A. Überdruckverfahren oder Unterdruckverfahren in der Klinik?

Nach alledem, was wir in den verschiedenen Arbeiten (Sauerbruch[2]), Brauer[3 u. 4]), Kelling[5]) u. a. lesen, erscheint es physiologisch nicht ohne weiteres gleichgültig, ob wir die für die Thoraxeröffnung geforderte physiologische Druckdifferenz zwischen Bronchialbaumluft und Pleuraluft durch Überdruck vom Lungeninnern her erzielen oder durch Unterdruck vom Thoraxraum aus.

Die Bedenken sind: Beim Unterdruckverfahren wird, nach Ansicht der Autoren, die Lunge nicht aufgeblasen, sondern durch Aspiration expandiert erhalten (Sauerbruch). Bei der Insufflation werden die Alveolarwände und -Gefäße der Lungen, nach Ansicht einiger Autoren, mehr comprimiert. Die Gefäßänderungen und die Circulationsstörungen, die sich daraus ergeben, sind, nach ihrer Ansicht, folgende: Der Querschnitt der Alveolargefäße wird kleiner, der Widerstand größer und die Circulation im kleinen Kreislauf viel schwerer.

Das bedeutet für das Herz eine wesentliche Mehrarbeit. Dazu fällt die Aspiration des r. Herzens, nachdem Pleuraraum und Körperoberfläche unter demselben Drucke stehen, weg und es entsteht eine neue Complication für das Herz (Sauerbruch).

Für Tiere mit ihrem anpassungsfähigen Herzen und ihrem jungen widerstandsfähigen Circulationssystem mögen die groben Störungen weniger in Betracht kommen. Beim Menschen aber, wo das gesunde Herz schon weit empfindlicher und das kranke sehr oft solchen Mehransprüchen nicht gewachsen, gehen daraus Bedenken hervor (Sauerbruch).

---

1) Vergl. I. Teil diese Zeitschrift S. 148, Bd. LXXVI.

2) Sauerbruch, Zur Pathologie des offenen Pneumothorax und die Grundlagen meines Verfahrens zu seiner Ausschaltung. Mitteilungen aus den Grenzgebieten. Bd. XIII. Heft 3. 1904. — Centralblatt für Chirurgie 1904. Nr. 6.

3) Brauer und Petersen, Wesentliche Vereinfachung der künstlichen Atmung nach Sauerbruch. Zeitschrift für physiologische Chemie Bd. XLI. Heft 4. 1904.

4) Brauer, Mitteilungen aus den Grenzgebieten. Bd. XIII. Heft 3.

5) Kelling, Zur Frage der intrathorakalen Operation der Speiseröhre. Centralblatt für Chirurgie. 1904. Nr. 20.

Eine venöse Stase ist jedenfalls stets vorhanden.

Wir geben diesen Bedenken, die Sauerbruch gegen das Überdruckverfahren geltend macht, Raum, betonen aber, daß nach den Erfahrungen beim Bergsteigen und bei Arbeitern in Räumen mit erhöhtem Druck etc., wobei ganze Atmosphären in Betracht kommen, so geringe Druckdifferenzen für so kurze Zeit (wie für die Überdruckmethode vorgesehen ist) praktisch nicht so gefährlich werden können.

Hören wir, was Sauerbruch selbst von anderen Autoren citiert:

Da stehen sich zwei Lager mit verschiedenen Auffassungen gegenüber:

Die eine Ansicht wird vertreten und getragen von Einbrodt. Ihm schließen sich weitaus die Mehrzahl der Autoren, welche auf diesem Gebiete gearbeitet haben, an, so Ducrocq, Cambert, Kuß und Zuntz, ferner Basch und endlich einige Physiologen, welche mit den Waldenburgschen Apparaten tätig waren, wie Droschoff und Botschetschkoff (citiert nach Sauerbruch).

Sie alle beobachteten beim Atmen von comprimierter Luft, daß zunächst mit dem Steigen des Respirationsdruckes auch der Blutdruck anstieg. Hatte nun der Respirationsdruck eine bestimmte Höhe erreicht, so wurden die Atembewegungen sehr erschwert und der arterielle Druck sank merklich, während er in den Venen und dem rechten Vorhof beträchtlich zunahm. Schließlich erhielt das linke Herz und das Aortensystem nur sehr wenig Blut, die Pulse wurden infolge dieser Anämie kleiner und die Blutdrucklinie wurde eine gerade Linie.

In einem gewissen Gegensatz hierzu stehen die Angaben, welche Waldenburg[1]) über seine Beobachtung am Menschen bei Einatmung von comprimierter oder Ausatmung gegen comprimierte Luft macht. Seine Auseinandersetzungen (citiert nach Sauerbruch) sind folgende:

a) „Bei der Inspiration comprimierter Luft wird der Druck in den Lungen, der bei normaler Inspiration ein erheblich negativer ist, verstärkt. Wenn die Luft hinlänglich comprimiert ist, wird sogar der negative Druck in einen positiven umgewandelt. Es ist also eine entsprechende Luftcompression erforderlich, um diesen negativen Druck vollkommen aufzuheben, und eine noch grössere Compression, um denselben in einen positiven zu verwandeln. Indes, gleichviel ob derselbe nur vermindert oder in einen positiven verwandelt wird, in jedem Falle werden das Herz und die grossen Gefässe bei Inspiration comprimierter Luft entlastet (?) und zwar in um so höherem Maße, je stärker die Compression ist, so daß bei genügend

1) Waldenburg, Berl. klin. Wochenschr. 1873. 40, 41, 46, 47.

starker Luftverdichtung sogar die Lungen noch einen Druck auf den im Thorax eingeschlossenen Cirkulationsapparat auszuüben vermögen. Die Folge hiervon ist:

1. Erhöhung des Druckes im Aortensystem. Der Puls wird entschieden gespannter, selbst hart, während die Inspiration vollzogen wird.

2. Der Zufluß des Blutes ins Aortensystem wird gesteigert. Der Puls wird voller.

3. Der Abfluß des Blutes aus den Venen ins rechte Herz wird gehemmt, indem die aspirierende Kraft der Inspiration vermindert ist oder fortfällt, oder sogar in eine entgegengesetzte, das Blut zurückdrängende Bewegung umgewandelt ist. Deutlich erkennt man dies bei der Beobachtung des Halses der betreffenden Personen. Ich fand bei Inspiration comprimierter Luft, dass die Jugalarvenen nicht in normaler Weise zusammenfielen, sondern turgescent blieben, ja sogar bei starker Luftverdichtung deutlich gefüllt hervortraten.

4. Der vermehrte Ausfluß aus der linken Herzhälfte und der gleichzeitig verminderte Abfluß des Blutes aus den Venen in das rechte Herz bedingt notwendig einerseits eine vermehrte Blutfülle im großen Kreislauf und dementsprechend einen verminderten Blutgehalt im kleinen Kreislauf, namentlich in den Lungen.

5. Was die Pulsfrequenz angeht, so wird diese am wenigsten erheblich modificiert; sie schien mir meist deutlich verlangsamt zu werden.

b) Exspiration in comprimierter Luft. Schon bei gewöhnlicher Exspiration ist der negative Lungendruck erheblich geringer, als bei der Inspiration. Es bedarf hier demnach nur einer viel geringeren Drucksteigerung der Atmungsluft, um den negativen Lungendruck selbst in einen positiven zu verwandeln. Alle bei der Inspiration beschriebenen Wirkungen machen sich deshalb bei der Exspiration in comprimierter Luft noch in viel höherem Maße geltend, oder, was dasselbe ist, schon geringere Grade der Luftcompression, vermögen eine gleiche Wirkung auf den Circulationsapparat auszuüben, wie höhere Grade bei der Inspiration, auch hier zeigt sich:

1. Der Druck im Aortensystem wird erhöht, der Puls wird gespannt und hart.

2. Der Blutzufluß ins Aortensystem wird gesteigert, der Puls wird voller.

3. Der Abfluss des Blutes aus den Venen wird in hohem Maße gehemmt, indem an Stelle der Aspiration eine Rückstauung des Blutes tritt. Die Venen am Halse treten als dicke Stränge hervor, ähnlich wie bei starken Hustenstößen oder wie beim Valsalvaschen Versuch.

4. Das Blut wird im großen Kreislauf angestaut; der Blutgehalt der Brustorgane, speziell im kleinen Kreislauf, vermindert.

5. Die Pulsfrequenz wird mehr oder weniger verlangsamt."

Auf Grund dieser Beobachtungen von Waldenburg und gestützt auf eigene Versuche kommt Sauerbruch zu den eingehends

erwähnten Bedenken, denen auch Mikulicz[1]) in seiner Arbeit folgendermaßen Ausdruck gibt:

„Es kommt zwar bei der Anwendung des Überdruckes nicht zu den hohen Druckwerten, wie sie bei der Entstehung der verschiedenen Luftdruckerkrankungen in den Caissons beobachtet werden. Trotzdem ist es denkbar, daß durch einen schon geringen Überdruck in den Atemwegen, zumal bei den tief narkotisierten Patienten Circulationsstörungen (namentlich in den Lungen) leichter entstehen, als beim Unterdruckverfahren. Sicher folgt ein Sinken des arteriellen Blutdruckes und eine Steigerung des Körpervenendruckes."

Hören wir weiter, was andere Autoren zu den Unterschieden zwischen Unterdruckverfahren und Überdruckverfahren meinen.

Brauer gibt in einer Arbeit[2]) Antwort auf die Frage, ob in der Einwirkung auf den Circulationsapparat und den Respirationsapparat zwischen dem Vorgehen von Sauerbruch und seinem Überdruckverfahren ein wesentlicher Unterschied besteht.

Ich schließe mich voll den dortigen Ausführungen an, indem ich wie Brauer behaupte, daß mit dem Momente der breiten Eröffnung des Thorax ein für alle Mal neue pathologische Verhältnisse geschaffen werden, daß wir dann, wie Brauer sagt, „beide Male, ob wir Unter- oder Überdruckverfahren anwenden, einen prinzipiell anders gearteten Zustand vor uns haben", indem der Thorax, der seither den äußeren Luftdruck aufnahm und in seinem Innern den luftleeren Raum erzeugte, wegfällt und die Lungeninnenwand und Lungenaußenfläche allein zur Geltung kommen. Wir haben anderen Orts in einer Monographie die drei Faktoren, welche normalerweise das Lungenvolumen beeinflussen, angeführt und gesehen, wie alles bei dem Weitbleiben der Lunge auf die genügende Druckdifferenz ankommt. Mit welchen Zahlen aber hierbei gerechnet wird, muß, wenn sonst nicht Schädigungen des Parenchyms entstehen, gleichgültig sein. Nachdem nun die Lunge normaler Menschen ohne Schädigung ebensogut sich auf Luftballonfahrten mit dünner Luft einstellt wie für Bergwerksarbeiten mit schwerer Luft, selbst in Caissons und Taucherglocken mit comprimierter Luft noch aushält, kann eine Luftdruckschwankung in den Grenzen, wie sie schon durch

1) Mikulicz, Deutsche med. Wochenschr. Nr. 15. 1904.

2) Brauer, Ausschaltung der Pneumothoraxfolgen mit Hilfe des Überdruckverfahrens. Mitteilungen aus den Grenzgeb. d. Med. u. Chir. Bd. XIII. H. 3. 1904.

verschiedene geographische Lagen, ferner beim Sprechen, Husten, Singen, Pressen gegeben ist, für unsere Frage keinen Unterschied ausmachen. Kurz gesagt, es muß, wie Brauer sagt, „vollkommen gleichgültig sein, ob die Druckdifferenz 768—760 oder 760—752" lautet.

Mit anderen Worten ist eben der sog. negative Druck im Thorax nur ein virtueller, kein realer Faktor. Gedehnt wird die Lunge in jedem Falle durch Druck auf die Innenfläche, durch einen Druck, der dem Contractionsbestreben der Lunge entgegenwirkt.

Eine wichtige Frage dürfte es sein, zu fordern, daß die Herstellung des Druckes bezw. Einführung des comprimierten Gases mit einer gewissen Vorsicht zu geschehen hat, um dem Körper in jedem Falle die Einstellung auf die neuen Verhältnisse zu ermöglichen. Darüber später.

Nach meinen Erfahrungen an mir und am lebenden Menschen wird der Übergang von der einen Druckhöhe zur anderen sehr leicht vertragen und macht derselbe auch nicht die geringsten Symptome. Es ist dies zum Teil begreiflich, wenn wir in Betracht ziehen, welchen Drucksteigerungen wir unsere Lunge bei jedem Hustenstoße aussetzen und was wir sonst im Leben einer Lunge physiologischerweise schon zumuten (Tauchen, Singen, Kraftübungen). Ist nach den dargelegten Gründen die Wirkung von Überdruck- und Unterdruckverfahren auf die Respiration gleich, so ist dasselbe der Fall hinsichtlich der Circulation in den Lungen. In beiden Fällen obwalten auch hinsichtlich des Capillarsystems der Lungen pathologische Verhältnisse, in beiden Fällen wird das Capillarsystem der Lunge einer geringen Druckwirkung ausgesetzt, die diesem Capillarsystem (nach Brauer) bei erhaltenem Thorax nicht zugemutet wird.

Auch bezüglich der Circulation läßt sich daher behaupten, daß im Verhältnis zu den Ausgleichsvorrichtungen, über welche der Körper verfügt, der Einfluß dieser Druckwirkungen auf das Capillarsystem nicht nennenswert in Betracht kommt (Brauer). Ich verweise auf die eingehenden Auseinandersetzungen, welche Brauer speziell diesem Kapitel widmet, gestützt auf die Literatur und die Arbeiten von De Jager[1]), Lichtheim[2]),

---

1) De Jager, Über den Blutstrom in den Lungen. Pflügers Archiv Bd. 20. 1879.

2) Lichtheim, Die Störungen des Lungenkreislaufs und ihr Einfluß auf den Blutdruck. Berlin 1876.

Tigerstedt[1]). Die Anpassungsfähigkeit des Circulationsapparates an Hindernisse im kleinen Kreislaufe ist eben eine äußerst große. Für den Chirurgen eröffnet sich nach dieser Hinsicht eine weite Perspektive.

Auch bei einseitigem oder doppeltem Pneumothorax besteht ein Unterschied rücksichtlich der beiden Lungen für das Unterdruck- oder Überdruckverfahren nicht; auch atmet eine Lunge noch ausreichend zur Erhaltung des Lebens bei einem Druckwert, der weit geringer ist, als zur Aufblähung der Lunge sonst nötig ist.

Nach diesen Auseinandersetzungen dürfte ein allzugroßer physiologischer Unterschied zwischen Unterdruckverfahren und Überdruckverfahren nicht bestehen. Die Methoden rechnen beide mehr oder minder mit einer pathologischen Sachlage, und der Körper verträgt und überwindet sichtlich sehr viel.

Uns interessiert dieser Vergleich um so mehr, als unser im Folgenden zu schilderndes Verfahren mit Überdruck rechnet, also ein Überdruckverfahren ist. Dabei kann ich mich des Eindruckes nicht erwehren, mit meiner Art der Überdruckanwendung wieder etwas auf die seit Alters bewährte Art der künstlichen Atmung zurückgegriffen zu haben. Ich widme dieser Auffassung ein eigenes Kapitel.

B. Meine Überdrucknarkose mittelst Intubation ein Mittelding zwischen Narkose unter künstlicher Atmung und Kammer-Überdrucknarkose.

In einem Kapitel über künstliche Atmung (vergl. meine Monographie) kann man sehen, wie viele Nachteile der früheren künstlichen Atmungsmethode anhafteten, wie man im Laufe der Zeit sich dessen bewußt wurde, wie man dann die Mängel zu beseitigen suchte und zum Teil dies erreichte und wie man dann auf Grund eingehenden Studiums all der zugrunde liegenden Gesetze und Tatsachen zu anderen Methoden, den Über- und Unterdruckverfahren, kam.

Wir werden S. 476 unser Verfahren beschreiben. Dasselbe ist im Sinne der augenblicklichen Terminologie ebenfalls ein Überdruckverfahren, d. h. eine Methode der Zufuhr von Gasen in das Innere des Bronchialbaumes unter einem gewissen Druck; allein mit demselben Recht, mit dem wir dieses Verfahren als Überdruckverfahren bezeichnen, kann ich es eine „künstliche Atmung“ nennen,

1) Tigerstedt, Skand.. Archiv f. Physiol. Bd. 14. 1903.

eine künstliche Atmung in großer Vollendung, d. h. auf wissenschaftlichen Unterlagen aufgebaut und von all den Vorwürfen befreit, die der alten ursprünglichen künstlichen Atmung anhafteten.

Eine künstliche Atmung ist und bleibt meine perorale Intubationsüberdrucknarkose; denn in künstlicher Weise, gleich ob manuellen Ursprungs oder von einem Condensierapparate her, wird mittelst eines Rohres Gas in die Lungen eingepreßt; allerdings unter constantem Druck (im Gegensatz zu den Pausen der alten künstlichen Atmung), nachdem man eben die Tatsache festgestellt, daß es erstens Vorteil hat, wenn die Lunge gegen Widerstand exspiriert (Kelling), und zweitens daß die Lunge dies auch selbst dann noch, wenn ein wesentlicher Teil des Thorax fehlt, in vollkommener Weise fertig bringt.

Aber dieser künstlichen Atmung fehlen die Vorwürfe von Sauerbruch. Ich will mich bemühen, in Kürze zu zeigen, inwiefern meine Drucknarkose eine künstliche Atmung ist, der die Vorwürfe, die Sauerbruch[1]) gegen die künstliche Atmung erhebt, nicht anhaften.

1. der Atmungsmodus wird bei meiner Methode nicht abgeändert; namentlich die von Sauerbruch bei der künstlichen Atmung vermißte Schonung läßt nichts zu wünschen übrig. Denn die Lunge atmet auch im weiteren Verlaufe spontan und erfahrungsgemäß (Tier- und Menschenexperiment) ruhig, mit allmählicher Weitung und Zusammenziehung, auch unter der Wirkung des constanten Überdruckes von ca. 15 cm Wassersäule und erfahrungsgemäß auch im Rhythmus der normalen Atmung. Auch den Augenblick des Beginnes der In- und Exspiration setzt die Lunge eigentätig fest. Wenn also normalerweise, nach den Lehrbüchern der Physiologie (Hermann) die Lungen ganz allmählich und sanft durch die Excursionen des Thorax beeinflußt werden, ganz entsprechend dem Atembedürfnis des Tieres, so ist dies nicht anders, wenn die Lunge unter höheren Druck nach meiner Methode in constanter Weise gesetzt wird und Thoraxteile in begrenztem Maße fehlen.

2. Was das „interstitielle Lungenemphysem" als Folge des künstlichen Einpumpens der Luft in die Lungen betrifft, so fällt dies nach dem soeben Gehörten bei meiner Überdruckmethode weg. Eine Überdehnung, ein Reißen des Lungengewebes, wie sie Sauerbruch aus seinen Hundeversuchen schildert (S. 441, Fall 1

---

1) Sauerbruch, Pathologie des Pneumothorax. Grenzgebiete für innere Medizin und Chirurgie. Bd. 13, Heft 3. 1914.

bis 3), ist bei der Zartheit des Überdruckverfahrens und der Erhaltung der Selbsttätigkeit der Lungen ausgeschlossen.

3. „Die Rückwirkung auf die Circulation" fehlt. Wir haben diesen Punkt in Übereinstimmung mit Brauer oben bei der Behandlung der Grundlagen der Überdrucknarkose besprochen, vergl. S. 472, gestützt auf die Versuche von Lichtheim und Tigerstedt.

Punkt 4. Das Überbleiben eines Pneumothorax nach Beendigung der künstlichen Atmung in meinem Sinne fällt weg, denn unter meinem Überdruckverfahren sind die Lungen constant gebläht und füllen jederzeit nach Wunsch die Thoraxhöhle aus.

5. Der Wärmeverlust bei meinem Verfahren kann keinesfalls größer sein, als bei gewöhnlicher Atmung, nachdem es feststeht, daß die Atmung sowohl in Tiefe als in Rhythmus dieselbe bleibt. Der Wärmeverlust durch Eröffnung des Thorax fällt auf ein anderes Conto: er wird durch entsprechende Temperatur und Feuchtigkeit im Operationszimmer und durch relative Raschheit der Operation auszugleichen sein.

6. Die größere Infektionsgefahr ist für mein Verfahren wegen Wegfalles der Schwankungen im Volumen der Lungen nicht vorhanden;

7. Die Tracheotomie fällt bei der Intubation natürlich fort, und

8. Die Narkose ist in der Form der Sauerstoff-Chloroformnarkose eine denkbar angenehme und moderne, und als pulmonale Narkose [1]) eine außergewöhnlich zuverlässige und präcise, wie ich früher bereits bewiesen und andere Autoren (Honigmann, Geppert, Kionka, Trendelenburg) bestätigten. Schon Sauerbruch mußte es als einen gewissen Vorzug der künstlichen Atmung mit Hinsicht auf die Narkosenfrage anerkennen, daß die künstliche Atmung die Gefahren, die jedes Narkoticum für die Respiration mit sich bringt, vermindert. Wenn auch unsere pulmonale Narkose mit constantem Druck nicht gerade die Garantie für ein Fernbleiben des Atmungsstillstandes übernehmen kann (wie die periodische Aufblasung bei der künstl. Atmung es tut), so garantiert sie doch zuverlässigst das so wichtige Freisein der Luftwege und die ausgiebige Ventilation der Lunge resp. deren Versorgung mit Sauerstoff und Abgabe von CO_2.

Wenn endlich oben in den Schwankungen des Volumens der auf-

1) Vergl. Kuhn, Pulmonale Narkose. Therapeutische Monatshefte. 1902. Heft 9.

geblähten Lunge für den Operateur bei seiner Arbeit in der Brusthöhle Störung durch die künstliche Atmung erwartet wurde — für unsere, wenn wir sie so nennen wollen, künstliche Atmung mit constantem Druck fällt dieser Vorwurf fort.

Auch andere Vorwürfe bestehen für meine künstliche Atmung nicht. Die Tubage in der von mir vertretenen Form der Anwendung pumpt nicht, wie Sauerbruch dem O'Dwyerschen Verfahren vorwirft, Keime in die Luftwege. Die Respiration geschieht vielmehr selbsttätig, wie bewiesen. Auch ein Einbringen von Keimen im Momente der Einführung vom Munde her ist ausgeschlossen. Für deren Entfernung würden ja die zu Beginn der Tubage einsetzenden Hustenstöße schon sorgen. Auch ist, wie Melzer schon gezeigt und wie ich in meinem I. Teil, S. 177, Bd. LXXVI d. Z., dargelegt, bei offener Rima ein Eindringen von Keimen in die Bronchiolen unmöglich, und weniger wahrscheinlich als bei jeder anderen Narkose. Somit ist die Gefahr der Entzündung der Lungen bei unserem Verfahren kleiner. Parenchymzerreißungen sind, wie oben unter 2 gezeigt, unmöglich.

Wenn ich insgesamt die Vorteile meiner künstlichen Atmung übersehe in Verbindung mit der Sauerstoffanwendung, kann ich, im Gegensatz zu Sauerbruch, mir durchaus kein besseres, zarteres und schonenderes Verfahren denken. Auch ich bin der Ansicht, daß gerade, weil hier die Lunge Operationsobjekt und auch Angriffsstelle für die Drucknarkose ist, auf die Verfeinerung des Verfahrens nicht genug Wert gelegt werden kann. Was gibt es aber Schonenderes als unsere Zufuhr von reinem Sauerstoff, und wo eine unschädlichere Chloroformapplication, als wenn dieses zeitweise dem Sauerstoffstrome unmerklich beigesetzt wird. In dem reinen Sauerstoff findet die Lunge das Optimum der Versorgung, in der reinen Sauerstoffatmosphäre braucht sie die geringste Anstrengung, hat sie die geringsten Excursionen nötig. Eine Asphyxie ist unmöglich — ferner, das Narkoticum wirkt schon in kleinsten Mengen ($^1/_3 : {}^1/_5$), viel schneller (Geppert-Lucius), ist äußerst verdünnt, reizt nicht, beleidigt keine Reflexgebiete und ist momentan ausschaltbar.

C. Einzelheiten meiner Überdruckintubation (Überdrucknarkose mit peroraler Intubation).

Wie oben gesagt, blieb mir die Aufgabe, die Anpassung des Überdruckverfahrens mittelst Tubage an den Menschen zu lösen und vor allem dies auf einem tunlichst schonenden und einfachen Weg zu tun.

Ich beschreibe im Folgenden, wie weit ich es bis jetzt nach dieser Richtung gebracht habe. Dabei gebe ich gern zu, daß vielleicht im Laufe der Jahre und im Gefolge häufiger Anwendung noch manches gebessert werden wird.

Wenn ich bedenke, welche Reihen von Modificationen sich meine einfache „perorale Intubationskanüle", für die landläufigen Operationen am Rachen und Gesicht bestimmt, trotz der Einfachheit des Gegenstandes gefallen lassen mußte, bis sie mich ungefähr befriedigte, und wenn ich ferner bedenke, daß ich trotzdem immer und immer wieder neue, geänderte Modelle probierte und probiere, so sehe ich bestimmt voraus, daß ich auch mit dem Instrumentarium für die perorale Überdrucknarkose noch nicht am Ende bin und daß ich trotz der vielen gemachten Versuche noch manche Modification probieren werde, vielleicht allerdings nur mit dem Endresultat, sie dann sofort wieder als versucht, aber unbrauchbar für immer beiseite zu legen.

Was ich an Instrumentarium im Folgenden vorlege, verfolgt in erster Linie die Absicht, von dem Möglichen das Einfachste zu sein, weil ich die feste Überzeugung habe, daß nur Einfaches sich auf die Dauer bewährt und im chirurgischen Armamentarium hält. Auch in der Herstellung sollen die Apparate immer das Einfachstmögliche sein.

Ich hoffe und glaube ein tunlichst fertiges Instrumentarium zu beschreiben und ein für den Operationssaal brauchbares.

a) Das Instrumentarium für die perorale Überdruckintubation.

α) Instrumente für den Larynx.

Mein Instrumentarium, das zur Einführung in den Kehlkopf und die Luftwege bestimmt ist, besteht in der Hauptsache aus den Instrumenten, welche ich in meinen Arbeiten über perorale Tubage und pulmonale Narkose[1]) ausführlich beschrieben und abgebildet habe.

1) Vergl. die zusammenfassende Arbeit über dies Thema in Zeitschrift für Chirurgie, Bd. LXXVI, S. 148: Kuhn, Perorale Intubation und pulmonale

Zunächst ist es der Metallschlauch Tubus, in möglichst vollendeter Form, tunlichst weit, und gut für den betreffenden Körper nach Länge und Weite ausgesucht. Eine Abdichtung im Verlaufe des Rohres ist wünschenswert.

Das äußere (labiale) Ende des Tubagerohres (Fig. 1) trägt alle die Einrichtungen, welche in den früheren Arbeiten zum Schutze des Metallschlauches gegen Zerbeißen angegeben worden sind, ferner alle die Bestandteile, welche zur Befestigung des Rohres am Munde und vor den Lippen erfunden sind, und endlich eine konische Öffnung, welche zur Aufnahme des conus (vergl. Abb. 1): von seite des Leitungsrohres, (welches das Gas unter Druck zuführt) bestimmt ist. Dementsprechend hat das Intubationsmetallrohr folgende Form (ich setze der Vollständigkeit wegen eine Abbildung mit Erklärung anbei):

Fig. 1. Äußeres Ende des Tubagerohres am Munde (von vorne).

Fig. 2 gibt mein jetziges Instrument wieder (einige Details sind auch, zum Teil besser aus Fig. 1 zu ersehen). Man sieht in dieser Darstellung zunächst das Metallschlauchrohr r, den wesentlichsten Teil des ganzen Apparates. An seinem Lippen- (äußeren) Ende eine kleine, auch abnehmbare, Flügel-Einrichtung (fl), und rechtwinklig daran sitzend ein stangenförmiger Bügel (st), der beim Gebrauche außen auf die Wange zu liegen kommt. An seinem Ende ist eine kleine Hakenvorrichtung (h) zum Einhaken der um den Hals des Patienten greifenden Gummischlauchschleife (sch); der Führungsstab oder Mandrin ist mit m bezeichnet. An dem Kehlkopf- (inneren) Ende des Spiralschlauchrohres sitzt ein Bügel (b), das äußerste Ende trägt Fenster (f). Dieselben werden durch Olive o verschlossen.

Narkose; ferner Derselbe, Die perorale Intubation. Centralblatt für Chirurgie 1901. Nr. 52; Technik der peroralen Tubage. Deutsche med. Wochenschrift 1902; Geschichte der peroralen Intubation. Fortschr. d. Medizin 1902. Nr. 4; Pulmonale Narkose. Therapeutische Monatshefte 1903. Heft IX. September; Pernasale Tubage. Münchener med. Wochenschrift 1902. Nr. 35; Kein Pressen und Würgen bei Narkosen. Berliner klin. Wochenschrift 1903. Nr. 17.

Die Öffnung des Mundes erfolgt mit O'Dwyers Mundspiegel, welcher in Fig. 3 dargestellt. Er ist und bleibt weitaus das einfachste und beste Speculum. Er hält die Zähne selbsttätig auseinander: und liegt so lange ein bis das Rohr sitzt. Auch die später beschriebene Ausstopfung des Mundes ist mit seiner Hilfe bequem und leicht.[1])

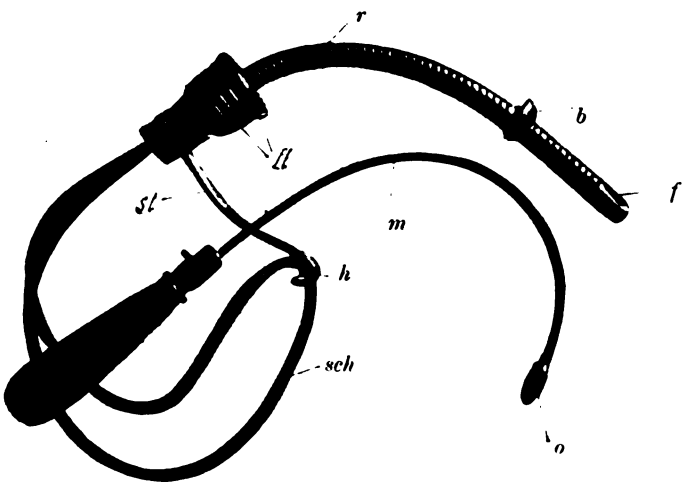

Fig. 2. Mein jetziges vollständiges Intubationsinstrumentarium.

Um auf eventuelle Constructionsfehler eher aufmerksam zu machen und um einen kleinen Begriff von der Entwicklung der Instrumente, und der Vervollständigung der Apparate im Laufe der Zeit zu geben, füge

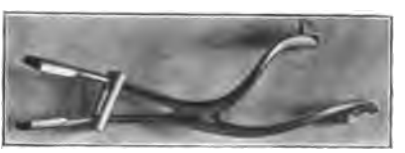

Fig. 3. O'Dwyers Mundspeculum (auch von mir als das geeignetste gefunden).

ich anbei in Kürze eine Kritik meines eigenen Instrumentariums aus früherer Zeit bei. Wie beigezeichnet, bestand dies aus folgenden vier

1) So sehr man Instrumentenfabriken instruiert, so leicht ist es möglich, daß bei der Anfertigung von Instrumenten Fehler unterlaufen. Man kann daher nicht genug tun, bei Einzelheiten in der Construction sich etwas zu verweilen, damit der Operateur selbst einen Begriff von dem Wesentlichen erhält und ungeeignete Instrumente selbst erkennt. Alleinige Fabrikanten: Polytechnische Union, Berlin, Ziegelstraße 3.

Teilen (vgl. Deutsche med. Wochenschrift 1902). Ich setze des besseren Verständnisses wegen die Zeichnung aus der damaligen Mitteilung dazu.

Der Apparat bestand damals aus

I. Spiralrohr von ca. 8 mm mit Schutz- und Haltevorichtung.
II. Schlauch.
III. Trichter.
IV. Mandrin.
V. Stangenbügel.

Fig. 4. Mein früheres Instrumentarium. Vergl. Deutsche med. Wochenschr. 1902. Nr. 33.

Alle diese Teile enthielten, wie gesagt, im Lichte meiner heutigen Erfahrungen noch erhebliche Fehler; ich will sie hier in Kürze anführen:

Zunächst war das Metallschlauchrohr noch wesentlich zu eng, obwohl es bereits 8 mm maß. Es war damals absichtlich nicht luftdicht. Der schützende Cylinder mit Rillen war zu klumpig und unbequem, das Häkchen am Gummischlauch zu zierlich usw.

Der Leitungsschlauch mußte weiter sein. Er war zu lang gewählt.

Der Trichter setzte sich besser seitlich an das Rohr an.

Der Mandrin hatte eine vollständig ungenügende Biegung.

Von den damaligen Anfängen an, hat sich das Instrumentarium zu den wesentlich anderen Formen der Fig. 5 entwickelt. Um noch auf einige Details zu kommen, verweise ich auf Fig. 2, welche die richtige Biegung des Mandrin zeigt und den Bügel am Kehlkopfende von der Seite.

Auch dieser Bügel mußte, nachdem er sich lang gehalten, einem einfachen Ringe, der das Rohr gleichmäßig ganz umfaßt, weichen; der Ring ist in der Fig. 5 erkennbar. Der in Fig. 2 abgebildete einseitige Bügel hätte ein eigenes Rohr für rechts und eines für links notwendig gemacht.

Das Kehlkopfende des Tubus hat alle möglichen Formen durchgemacht. In Fig. 2 sieht man eine mit zentralem Loche und zwei seitlichen Fensteröffnungen abgebildet. Dabei ist das Ende des Mandrin olivenformig (o), in die zentrale Öffnung passend, gestaltet. In Fig. 5 ist das Kehlkopfende dreikantig, pyramidenförmig, mit je einer dreieckigen Öffnung auf jeder dreiecksfläche. Das Ende des Mandrin ist kugelförmig, und tritt nirgends aus dem Tubus heraus. Dabei füllt es das Innere der hohlen Pyramide zunächst nicht vollständig aus, und dies absichtlich. Die kleinen Hohlräume sollen sofort etwas Luft in das Innere des Spiralrohres neben dem Mandrin eintreten lassen.

In keinem Falle glaube ich, daß ich mit der Construction des Kehlkopfendes, namentlich auch was die Herstellung von seite des Instrumentenmachers anbelangt, die absolute Vollendung erreicht habe, und bin immer noch Verbesserungen zugänglich. Praktisch gut brauchbar aber sind meine bis jetzt vorgeschlagenen Modelle, welche die Polytechnische Union, Berlin, zu liefern übernommen.

Um mein Rohr einzuführen, muß man alles gelesen haben, was ich in dem ersten Teil dieser Abhandlung S. 68 gesagt habe. Die Stellungen der einzelnen Teile gehen am besten aus nachfolgendem Bilde hervor. Wie daselbst zu sehen, richtet man bei der Einführung den Stangenbügel am besten nach oben. Das Flügelstück kommt dann quer zu stehen und ist so am leichtesten zwischen den Zähnen hindurch zu bringen. Erst nachdem der Tubus im Larynx liegt und der Mandrin zurückgezogen ist, gibt man dem Mundstück die richtige Stellung. Dasselbe kann in seiner jetzigen Form rechts und links im Mundwinkel liegen, der Stangenbügel liegt dann auf der Backe.

Als Rohr ist jetzt ein luftdichtes Metallschlauchrohr verwendet.

β) Einführung der Instrumente.

Die Einführung des Intubitationsrohres in den Larynx, siehe Fig. 5. Ich habe das Nähere bereits im ersten Teil dieser Arbeit gebracht, setze aber für diejenigen, welche diesen II. Teil allein haben, das Notwendigste noch einmal hierher.

Die Einführung des Tubagerohres selbst geschieht folgendermaßen: Man läßt den Mund weit öffnen (resp. in Narkose öffnet

man ihn mit der Hand oder dem Speculum und setzt das O'Dwyersche Mundspeculum, (das mir für diese Zwecke als das weitaus beste erscheint), ein. Dann sucht man, indem man den Zeigefinger der linken Hand so tief wie möglich in den Rachen schiebt, zunächst die Epiglottis, die als ein loses, weiches zungenförmiges Gebilde, das nach oben umschlagbar ist, am Zungengrunde zu finden ist. Diese Epiglottis hebt man, was nicht schwer ist, nach oben und sucht weiter nach einer derberen kirschen- bis walnußgroßen Geschwulst hinten und tiefer als die Epiglottis, dem frei in den Pharynx hineinragenden Teil des Kehlkopfs. Die hintere Wand dieses

Fig. 5. Einführung des Intudationsrohres in Mund und Larynx.

Vorsprunges wird von der Platte des Ringknorpels und den auf ihr sitzenden Gießbeckenknorpeln gebildet. Gleitet man langsam von der hinteren Wand des Kehlkopfs nach aufwärts und vorwärts, so fühlt man deutlich die Grube des Kehlkopfeinganges.

Häufig fühlt man allerdings, weil der Weg dahin zu lang, bei großen Männern (bei Kindern und Frauen ist das Auffinden wegen der kürzeren Entfernung leichter) die Aryknorpel und die beschriebene Furche nicht; dann legt man die eingeführte Fingerspitze und unter ihrer Führung das eingeführte Tubusende auf die Rückseite der hochgeschlagenen Epiglottis, genau in der Mittellinie, und gleitet, genau in der Mittellinie sich haltend, in die Tiefe, wobei man der

Spitze des Tubus mehr die Richtung nach sich zu gibt und wird selten den Aditus laryngis verfehlen.

Gelegentlich kann allerdings der Zungenrücken zu dick sein, besonders die Zungenwurzel, wie auch Neumeyer[1]) bei seiner Bronchoscopia superior gelegentlich über „beträchtliche Schwierigkeiten" klagt, hervorgerufen „durch die Zungenwurzel, welche sich dem Eindringen des Bronchoscopes in den Weg legte". Trotzdem kam Autor in fast allen Fällen zum Ziele, indem er, ähnlich wie ich es mit der Epiglottis schilderte, „mit dem Zeigefinger seiner linken Hand, bald mit dem Autoskop oder einem Röhrenspatel die Zungenwurzel so weit nach vorne drängte, daß die Passage nach dem Kehlkopf für den Tubus des Bronchoskopes frei wurde".

In dem Augenblicke, wo das Rohr das Innere des Kehlkopfs erreicht hat, hört man im Rohre, namentlich wenn der Führungsstab etwas gelockert ist, ein stridoröses Geräusch. Ich finde dieses Phänomen bei Trumpp[2]) als „ein eigentümliches metallisches Geräusch" bezeichnet, „durch den gepreßten Luftstrom erzeugt". Ist man auf Irrwegen, z. B. zu weit nach hinten, in der Ösophagus geglitten, so fehlt dieses Geräusch bestimmt vollständig.

In manchen Fällen sitzt die Tubusspitze richtig dem Aditus laryngis auf, gleitet aber nicht in denselben hinein; dann schließt ein Krampf die Stimmbänder und man muß eine Inspiration abwarten und den Tubus etwas lose bewegen — dann gleitet er mit einem Male leicht und von selbst in die Tiefe.

Gewalt darf natürlich bei der Intubation nicht angewandt werden.

Ist der Tubus in den Larynx geglitten, so fixiert man ihn etwas mit dem eingeführten Finger, mehr aber hilft man außen mit dem Zeigefinger der anderen Hand, welche den Führungsstab hält, nach. Während man nämlich diesen zurückzieht, schiebt man den Tubus mit dem Zeigefinger nach vorne und hilft ihm in die Tiefe gleiten.

Wichtig ist für ein gutes Gelingen der Intubation, daß die einzuführende Tubusspitze etwas nach dem intubierenden Arzte gerichtet ist; zu diesem Zwecke soll die Form des Mandrin ein ungefährer Kreisbogen sein, dessen Schenkel über einen rechten Winkel gebogen sind. Auch ein starkes Heben des Handgriffes des Mandrin befördert das Hereinkommen in den Kehlkopf, wie oben bemerkt wurde.

---

1) Neumeyer, Bronchoskopie. Münch. med. Wochenschr. Nr. 39. 1904. S. 1745.

2) Trumpp l. c.

b) Abdichtung.

Wie aus all den anzuführenden Versuchen und der Construktion meiner zahlreichen wieder erfundenen und wieder verlassenen Modelle hervorgeht, machte mir die Ausdenkung der rationellsten Art der Abdichtung der Luftwege für die unter Überdruck eingeführten Gase nicht unerhebliches Kopfzerbrechen. Begreiflicherweise ist es mir darum zu tun, nicht lediglich mit Theorie und Spekulation aufzuwarten, sondern praktisch Erprobtes zu bringen. Was aber Herstellung von Instrumentenmodellen heißt und deren Neubeschaffung, weiß derjenige, der sich auf ähnlichem Gebiete schon versucht. O'Dwyer brachte sein Leben mit der Änderung seiner Intubationskanüle hin.

Die Lösung des Problems, eine tunlichst vollständige Dichtigkeit in den Luftwegen gegenüber dem unter Druck zugeführten Gase herzustellen, hat mich zu unverhältnismäßig vielen Versuchen veranlaßt.

Es bestehen eben eine große Anzahl von Möglichkeiten, eine Abdichtung innerhalb der Luft-, Rachen- und Mundwege anzustreben. Am übersichtlichsten glaube ich dies darzutun, wenn ich sie in einer Reihe von Schemata nebeneinander stelle. Wählt man, was am nächstliegendsten ist, einen aufblasbaren Ballon zur Abdichtung, so kann dieser an verschiedene Stellen zu liegen kommen.

Er kann

1. in der Trachea liegen (trachealer Ballon), vergl. Schema;
2. im Larynx (laryngealer Ballon);
3. im Pharynx (pharyngealer Ballon);
4. in der Mundhöhle (buccaler Ballon).

Alle Möglichkeiten haben ihre Berechtigung und lassen Vorzüge erwarten. Welche Form und Anordnung sich bewährte, mußte ausprobiert werden. So kam ich zu einer großen Anzahl von Modellen und Versuchen.

Falls man Ballons nicht benutzen wollte, wären auch Schwämme und Compressen oder ähnliche Körper anzuwenden. Die Stelle, an der sie liegen müßten, ergibt sich ebenfalls aus dem Schema (siehe unten).

Die Construktionsprinzipien für aufblasbare Ballons ergeben sich in Kürze aus den Schemata, die anbei beigegeben sind, und einigen Bildern, die ich anfüge. Ich bemerke, daß ich alle Modifikationen fertig zur Verwendung am Menschen ausgeführt und auch angewendet habe.

Die Schemata passen für alle Fälle, gleichgültig ob der Ballon in den Kehlkopf (die Trachea), den Pharynx oder in den Mund zu liegen kommt. Die Luftzufuhr kann stets auf dem angedeuteten dreifachen Wege geschehen. Der Ballon verrückt dann nur seine Stelle am Rohr.

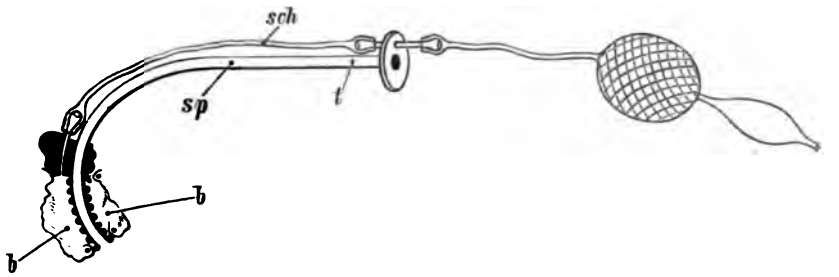

Fig. 6.

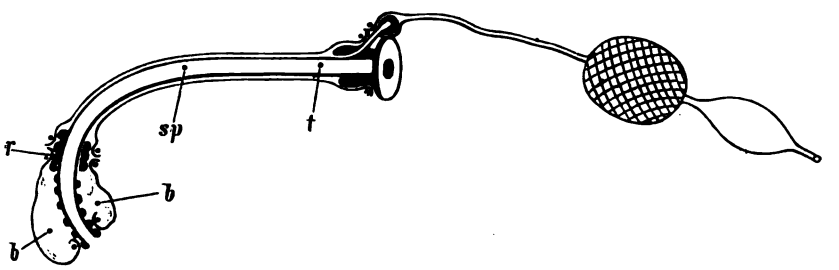

Fig. 7.

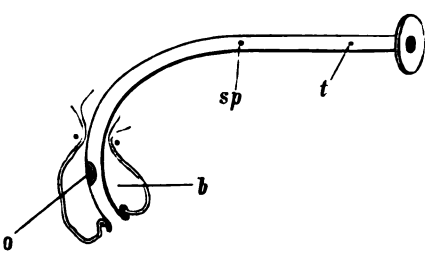

Fig. 8.

Die Schemata stellen die dreifache Möglichkeit dar, einen aufblasbaren Ballon b, der um ein luftdichtes Metallschlauchrohr (sp) luftdicht liegt, vom äußeren Ende des Apparates her aufzublasen.

I. Trachealer Ballon.

Den aufzublasenden und abdichtenden Ballon in die Trachea selbst zu legen, empfahl sich nach meinen Erfahrungen nicht. Denn

ich weiß aus meinen Versuchen mit der peroralen Tubage, daß ein zu langes (schon über 3 cm) Tubagerohr, d. h. ein solches, welches zu weit in die Trachea herabreicht, asphyktische Zustände und eine außerordentlich lebhafte Sekretion von Trachealschleim hervorruft; ist das Rohr kürzer, d. h. reicht es nur in den Larynx selbst, so fällt diese Sekretion weg. Dieser Umstand war in meinen früheren Versuchen auch der Grund, warum ich bei meinen Metallschlauchkanülen wieder den zwischen die Aryknorpel zu liegen kommenden Höcker der O'Dwyerschen Kanüle anbrachte, der das allzu tiefe Hineingleiten der Kanüle in die Trachea verhinderte. Der Höcker ist dann später auf einen Ring reduziert worden. Von dem trachealen Ballon sah ich also ab.

II. Laryngealer Ballon.

Es kamen dann Versuche, den Ballon oder das Abdichtungsmaterial in den Larynx zu legen. Geschehen mußte dies in der Art, daß der Ballon luftleer eingeführt und dann von außen aufgeblasen wurde. Dieses Aufblasen konnte auf die oben genannte 3 fache Weise geschehen (vergl. die Schemata Fig. 6, 7, 8).

1. Man umgiebt (Schema 1) das Ende (laryngeale) des Tubus mit einem Gummiballon derart, daß der Tubus (t) diesen in der Mitte durchquert. Mittelst eines besonderen kleinen Gummischlauches (sch) wird längs dem Verlaufe des Tubus die Luft in den Ballon eingeblasen.

Der Apparat nähert sich dem von Stockum, wie ich in ihn dem ersten Teile[1]) dieser Arbeit beschrieben (vergl. S. 155).

Mein für diese Zwecke angefertigtes Modell ist anderenorts abbildet.

2. Oder man umgiebt (Schema 2) das Ende des Tubagerohres mit eben diesen Ballon, der sich mit Hilfe eines lose spielenden Ringes (r) in einen das (in diesem Falle luftdichte) Tubagerohr umgebenden Gummischlauch fortsetzt, der seinerseits wieder bis an einen Knopf am labialen Ende des Tubagerohres reicht. Durch diesen Knopf erfolgt zwischen den beiden Rohren die Luftzufuhr.

Das fertige Instrument ist Fig. 10 nachgebildet. Der Versuch im Folgenden beschrieben.

Versuch mit einer Construction der Tubagekanüle derart, daß ein von außen mittelst Gebläse für sich aufblasbarer Ballon in den Larynx zu liegen kommt (10. IX. 04).

---

1) Kuhn, Zeitschrift für Chirurgie. Bd. LXXVI, S. 155.

Die Construction ist folgende: Ein luftdichtes Metallschlauchrohr trägt vorn einen Bezug von doppeltem Condomgummi, der dann in einen das Metallschlauchrohr lose umkleidenden Gummischlauch übergeht. Zwischen beiden Teilen (dem Condomgummi und dem Gummischlauch) läuft auf dem Rohre ein loser Ring, auf dem die beiden Gummiteile gebunden sind. Die in die Gummischlauchröhre eingeblasene Luft füllt den Condomgummiballon sehr prompt. Der Ring trägt gleichzeitig den Höcker der O'Dwyerschen Kanüle.

3. Die dritte (im Schema 3) dargestellte Möglichkeit, einen endolaryngealen Ballon aufzublasen, ist die, den in dem Tubagerohr herrschenden Überdruck gleichzeitig zum Aufblasen des Ballons zu benutzen. Diese Möglichkeit wird durch eine Öffnung (O) im Tubagerohr unter dem Ballon erreicht, worauf Wilms zuerst aufmerksam gemacht hat.

Versuch mit einer Anordnung der Tubagekanüle in Anlehnung an die Versuchsanordnung von Wilms (7. IX. 04). Vergl. Centralbl. f. Chirur. 1904. Nr. 20.

Wilms teilte in der Abhandlung mit, daß das Anbringen eines getrennten Gummibezuges über der Kanüle insofern unnötig ist, als man bei einer Überdrucknarkose nur den in dem Kanülensystem herrschenden Überdruck zu benutzen brauchte, um auch den Abdichtungsbezug zu füllen. Eine seitliche Öffnung an dem Tubus, ungefähr in der Art der Öffnung an der Nachbehandlungskanüle bei Diphtherietracheotomie dürfte genügen. Fig. 9.

Lassen wir Wilms selbst sprechen:

„Zur Technik der intrathoracalen Operation mit Überdruck nach der Modifikation von Brauer, die bei Hunden auch nach unserer Erfahrung gut anwendbar und eine schöne und ruhige Narkose gibt, möchte ich bemerken, daß hier zur Tamponade der Trachea nach vollführter Tracheotomie eine Modification der Kanüle mir angebracht erscheint. Petersen hat mit der Tamponkanüle nach Trendelenburg Schwierigkeiten gehabt. Ich habe den Verschluß der Trachea durch die Kanüle in der Weise erreicht, daß ich den in der Lunge herrschenden Überdruck benutzt habe, um den Abschluß gewissermaßen ventilartig zu bewirken."

„Man nimmt das Innenrohr einer gewöhnlich Sprechkanüle und vergrößert die seitliche Öffnung nach unten, dann bindet man Condomfingerlinge, am besten zwei übereinander, so fest, daß sie wie ein Säckchen die Kanüle umgeben. Die Spitze der Condomfinger muß natürlich entfernt werden, damit die untere Öffnung der Kanüle frei bleibt. Wenn die Kanüle eingesetzt ist und Überdruck von 10 mm Hg herrscht, bläht sich der Condomfinger auf und schließt luftdicht die Trachea ab. Die Kanüle kann nicht herausgehustet werden, da bei jeder Erhöhung des intrapulmonalen Druckes der Condomfinger nur stärker an die Trachea angedrückt und fixiert wird. Bei Operationen von $1^1/_2$ Stunden (z. B. Resektion der Cardia und des unteren Ösophagus mit extrathoracaler Vereinigung des Ösophagus und Magens auf dem Rücken des Tieres) trat nicht die geringste Störung ein."

Der obigen Vorschrift entsprechend war denn auch bei meiner Tubagekanüle, die absolut luftdicht ist, nahe dem einzuführenden Ende eine breite Öffnung angebracht, welche eine Communication zwischen dem Inneren der Kanüle und dem Gummiüberzug herstellte. Fig. 8.

Bei dem Versuche außerhalb des Körpers stellt sich bei einem Drucke von ca. 20 cm Wassersäule die Aufblähung des übergezogenen Gummicondoms prompt ein; nach Einführung des Rohres in die Lunge aber bleibt sie aus.

Es kann dieses Vorkommnis nicht so sehr überraschen, weil natürlicherweise die Herstellung eines Überdruckes in der ganzen Lunge erst bewerkstelligt sein muß, wenn der Ballon sich blähen soll, die Blähung des die Trachea abdichtenden Ballons aber die Conditio sine qua non für das Zustandekommen des Überdruckes in der Lunge ist.

Nach diesem Versuche erschien mir der Vorschlag von Wilms für meine Tubageversuche als nicht anwendbar, abgesehen davon, daß mir diese zu automatisch wirkende Art des Abschlusses zu unverlässig erschien. Auch glaube ich an Unregelmäßigkeiten bei Druckschwankungen.

Nach diesen Versuchen und Erfahrungen mit laryngealen Ballons ging ich zu Experimenten mit pharyngealen Ballons über

Denn es unterlag keinem Zweifel, daß die Phaynxhöhle sich recht vorteilhaft zur Abdichtung eignet, sowohl was ihre Form anlangt, als ihre Wiederstandsfähigkeit. Es erschien diese Abdichtung schonender, namentlich was den empfindlichen Kehlkopf betrifft, als die laryngeale. Gleichzeitig dürfte ein im Pharynx liegender Tampon oder Ballen die Lage des Rohres sehr vorteilhaft sichern.

Die Zufuhr der Luft mochte sich analog gestalten wir bei der Konstruktion der laryngealen Ballons; man vergleiche die Schemata S. 485 und denke sich den Ballon nur etwas weiter zurück.

III. Pharyngealer Ballon. Fig. 9.

Versuchsanordnung mit pharyngealem Ballon, der für sich von außen aufblasbar ist.

Construction analog dem obigen (Schema 2): In einer Entfernung von ca. 4 cm von dem einzuführenden Tubusende sitzt ein Ballon, der nach dem Ende des Tubus zu luftdicht auf das an und für sich luftdichte Rohr aufgebunden ist; nach der peripheren Seite zu empfängt der Ballon die Luft zu seiner Aufblähung durch ein Rohr, das den Tubus circulär umgibt und mit einem Gebläse in Verbindung steht.

Der Apparat funktioniert recht gut.

IV. Buccaler Ballon.

Versuchsanordnung mit Ballon im Munde, der mittelst Röhrchens für sich von außen durch Gebläse aufblasbar ist.

Construction: Luftdichter Metallschlauch; alsbald hinter dem äußeren

Ende sitzt ein Ballon, der, mittelst Gebläse aufgeblasen, die Mundhöhle ausfüllt und abstopft. Analogien wären der Tamponschlauch für den Mastdarm (Strauß) oder Oesophagus (Kausch) oder der Härtelsche „doppelwandige Abschlußtampon".

So weit die Versuche mit abdichtenden Ballons. Sie alle haben den Vorwurf, daß sie

a) mit luftdichtem Metallschlauchrohr zu arbeiten gezwungen sind. Die Luftdichtigkeit[1]) des Rohres garantiert die Exaktheit der Gaszuführung. Ein Nachteil dieser Rohre aber besteht darin, daß sie schwerer zu verarbeiten sind; namentlich das

Fig. 9.

Löten ist an ihnen nur schwer ausführbar, wenn man den einliegenden und abdichtenden Gummifaden nicht schädigen will, wodurch natürlich die Luftdichtigkeit verloren ginge. (In der Neuzeit verwende ich allerdings luftdichte Rohre.)

b) Der zweite Vorwurf der Abdichtungsmethode mittels Ballons liegt in der Hervorrufung einer sehr lebhaften Sekretion auf den Schleimhäuten durch die abdichtenden Fremdkörper, und dies in gleicher Weise in der Luftröhre, wie Rachen oder im Munde. Die Festigkeit der Abdichtung wird obendrein auf diese Weise sehr in Frage gestellt. Compressen dichten besser, reinlicher und zuverlässiger als Gummi.

---

1) Bekanntlich sind die Metallschlauchrohre in der Weise hergestellt, daß ein Band mit S-förmigem Querschnitt so gewickelt wird, daß sich die Windungen zum Teil übergreiien. An der Übergreifungsstelle wird ein Gummifaden mit eingewickelt.

c) Der dritte und wichtigste Vorwurf liegt in der relativ großen Künstelei, die einem Instrumente anhaftet, wenn es mit Gummiballons compliciert ist. Ein chirurgisches Instrument und Verfahren muß einfacher sein, wenn es gangbar werden soll.

Nach allen meinen Erfahrungen war mir daher die Abdichtungsmethode im Inneren der Luft- und Rachenorgane auf die vorher besprochene Weise mittelst Ballons etc. nicht sympathisch, und es fiel mir ein Stein vom Herzen, als mir eines Tages der Gedanke an viel einfachere Verfahren und viel näher liegende kam, nämlich an Ausstopfungsmethoden und daneben höchstens Nachhilfe mittelst der Lippen und dergl.

Nach meinen Erfahrungen, die ich nach dieser Richtung auch bereits in dem ersten Teil dieser Abhandlung mitgeteilt habe (S. 185), ist es ein leichtes, den Mund vollständig und so fest, als man gerade will, auszustopfen. Am besten eignet sich auf einem chirurgischen Operationssaal hierzu Kompressenmull, der, wenn nötig, leicht angefeuchtet werden kann. Falls dieser gegebenenfalls nicht dicht genug erschiene, können auch Schwämme verwendet werden oder Kautschuk- und Gummiblätter als Dichtungsmaterial zwischen die Kompressen oder über dieselben.

Fig. 10. Zange zum Abklemmen der Nase (gelegentlich auch des Mundes).

Ist der Mund ganz ausgestopft, so bedarf es wenig weiterer Abdichtung mehr: die Dichtigkeit ist eigentlich ausreichend für jede Drucknarkose.

Auf weitere Klemmen oder Binden von Gummi könnte man im allgemeinen verzichten. Doch können Fälle eintreten, in denen man weitere Dichtungsmittel nötig haben kann. Dann sind es entweder Klemmen, welche die Lippen zusammenklammern oder Gummibinden, welche sie verschließen.

Über Klemmen zunächst Folgendes:

An jedem Menschen gelingt es, wenn er nicht etwas zwischen den Zähnen hat, leicht, die beiden Lippen aufeinander zu bringen und sie mit Hilfe einer entsprechend gebogenen Zange luftdicht aufeinander zu klemmen. Ich habe eine derartige Zange konstruieren lassen. Sie klemmt die Lippen jedes geschlossenen Mundes ab. Für Intubationszwecke kann sie heranzuziehen sein, wenn Zahnlücken im Kiefer bestehen, durch welche das Rohr läuft, so daß nicht ein allzustarkes Auseinanderstehen der Zahnreihen und somit der Lippen durch das Einliegen des Rohres bewirkt wird.

Ich setze die Abbildung der Zange hierher, sie sitzt den Lippen gut auf, tut auch bei längerem Liegen nicht weh, klemmt die Lippen wenig und hindert die Zirkulation darin nicht.

Mit Hilfe dieser Klemme kommt man, wie oben gesagt, bei günstigen Fällen, vor allem solchen mit Zahnlücken und dünnen Lippen, also nament-

Eingeschliffener Ring,
der hermetisch auf das Rohrende paßt. Er ist in die Gummibinde eingebunden.

Fig. 11. Gummibinde, zum Abdichten des tamponierten Mundes nebst Gummischlauchschleifen. Die Binde legt gleichzeitig das Tubagerohr unabänderlich fest.

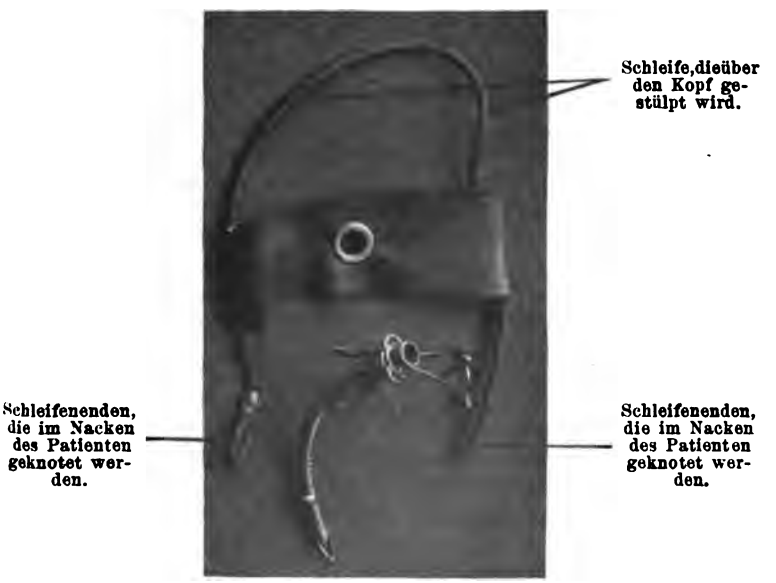

Rohr in situ bei peroraler Tubage und Überdrucknarkose.

Fig. 12. Intubationsrohr, wie es normaler Weise zu liegen kommt; Gummibinde zum Festhalten.

lich alten Frauen und Männern, vorzüglich durch, und erreicht, nachdem man auch die Nase mit Hilfe einer solchen Klemme abgeklemmt, eine tadellose Abdichtung.

In anderen Fällen genügt sie nicht. Es ist eben gelegentlich unmöglich, die Lippen dicht genug aufeinander und aneinander zu bringen, um sie mit Hilfe der Klemme zu schließen. In dieser Verlegenheit könnten einige scharfe Klemmen, die hinter dem Lippenrot die Haut fassen, und so die Lippen aufeinanderziehen und halten, helfen.

Soweit die Klemme. Schonender aber und noch viel sicherer in vielen Fällen dürfte eine Gummibinde sein, welche nach Art einer Bartbinde über dem vollgepfropften Munde quer die Lippen verschließt. Sie wird natürlich von dem Metallschlauch vorher durchbrochen; sonst aber liegt sie absolut luftdicht bis zu jedem Drucke den Weichteilen des Gesichts an.

Als praktisches Modell hat sich das Folgende bewährt (siehe Fig. 11 S. 491).

Jetzige Abdichtungsmethode bei meiner Überdrucktubage.

Nach wechselvollen Vorversuchen und mühevollen Fehlversuchen bin ich jetzt zu folgendem Modus der Abdichtung gekommen.

Unser Tubagerohr hat, speziell wegen der Aufgabe für die Überdrucktubage dienlich zu sein, an seinem äußeren Kopf jetzt oben beschriebene Form (Fig. 12 u. Fig. 1).

Weitere Einzelheiten sind folgende:

Der Einfachheit halber wird die Fabrik in Zukunft nur Rohre liefern, die ebensogut für die gewöhnliche perorale Tubage als für die Überdrucktubage brauchbar sind. Das Modell siehe oben beschrieben bei Fig. 1.

Liegt der Tubus richtig, dann werden nach Entfernung des Mandrins, während das Speculum den Mund noch weit offen hält, auf jeder Seite des Rohres je eine Kompresse tief hinten in den Rachen eingeführt. Die Kompressen sind vorher am besten etwas angefeuchtet. Sind sie in die Mundhöhle eingestopft, dann wird das Speculum entfernt.

Am besten legt man sich vor Einführung der Tubage vier große, zu langen Streifen gefaltete Kompressen, die mit Wasser befeuchtet und ausgerungen sind, zurecht. Liegt das Rohr dann ein, dann stopft man die Kompressen seitlich von dem Rohre in den Rachen, 1 bis 2 auf jeder Seite, bis die ganze Mundhöhle fest ausgefüllt ist. Am meisten sucht man auch die tiefen Rachenteile auszufüllen.

Ist der Mund ganz ausgestopft, so bedarf es wenig weiterer Abdichtung mehr.

Es folgt die Gummibinde, die mit ihrem Ringe außen auf das Tubagerohr paßt, den Mund breit bedeckt, verschließt und abdichtet und, nachdem sie im Nacken und über dem Kopfe befestigt ist, der ganzen Sache Stabilität, Halt und Zuverlässigkeit für alles weitere Arbeiten gibt.

Die Nase wird mit einer Klemme [1]) (Fig. 10) abgeklemmt oder abgestopft; auch wenn sie offen bleibt, gelingt die Drucknarkose gut.

Soweit nun die Apparate und Instrumente, die an den Patienten selbst zu liegen kommen.

Eine ebenso große Frage aber ist der Apparatkomplex, der dazu gehört, den höheren Druck für die Überdrucknarkose in zweckentsprechender Weise zu beschaffen, zu leiten und auf das Lungensystem des Patienten in geschickter und handlicher Form zu applizieren.

Ich bringe im Folgenden das von mir Ausprobierte.

c) Apparate zur Beschaffung und Leitung des Druckes.

Meine Apparate, welche der Beschaffung eines Röhrensystems mit einer respirationsfähigen unter bestimmtem Druck stehenden Gasmasse dienen, lehnen sich an die Brauerschen Anlagen an. Ob man in Zukunft den etwas teueren Sauerstoff beibehalten wird und nicht zu comprimierter Luft übergehen wird, steht noch dahin.

Vorerst bezog ich den Sauerstoff und den höheren Druck aus einer Sauerstoffbombe mit Reductionsventil. Die Bombe ist aus der Drägerschen Fabrik und trägt das beßannte Drägersche Finimeter. An einer Uhr läßt sich die pro Minute verbrauchte O-Menge ablesen.

Es bleibt zu überlegen, ob in Zukunft die comprimierte Luft nicht aus einem Gasometer zu beziehen sein wird, namentlich der Billigkeit halber. Ein Blasebalg, nicht viel verschieden von dem bei der O'Dwyerschen künstlichen Atmung, sorgte für den Ersatz der verbrauchten Gasmenge und neue Zufuhr. Durch ein eingeschobenes Gasometer resp. große elastische Ballons würde der Druck, dies im Gegensatz zu O'Dwyer, constant erhalten, ebenso das Zuströmen continuierlich gemacht werden.

Eine zweite Frage ist die nach dem Kubikinhalt des Rohrsystems und seiner Rohrstärke; denn nachdem das narkotisierte Individuum seine ganze Respirationsluft aus dem Rohrsystem entnehmen und seine ganze Exspirationsluft wieder dahin abgeben muß, begreift es sich, daß eine ziemlich große Luftverschiebung recht leicht möglich sein muß, andererseits daß ein ziemlicher Vorrat von respirierbarem Gas stets vorrätig sein muß. Diese Gründe führen zu der Verwendung weiter Rohre, ferner zu der

[1]) Neuerdings verwende ich eine kleine von H. Dräger jun. konstruierte sehr einfache Klemme.

Einschaltung von großen Reserveballons in das Rohrsystem, ferner sehr reichlicher Gaszufuhr.

Eine dritte Frage ist die, wie der Druck in dem System gleichmäßig constant erhalten wird. Den Druck herzustellen gelingt wie gesagt mittelst einer Bombe von Sauerstoff, wie sie neuerdings im Handel sind. Doch kann jedes Gasometer zu diesem Zwecke benutzt werden. Die Auffüllung des letzteren müßte mittelst Gebläse oder Ventilator geschehen.

Aus der Bombe resp. dem Gasometer muß das Gas stets in solcher Menge ausströmen, daß der Luftbedarf der Lunge gedeckt ist. Dieser schwankt, je nach der größeren oder geringeren Stürmischkeit der Atmung, welche ihrerseits wieder von dem Umsatze im Körper resp. der geleisteten Arbeit abhängig ist.

So braucht ein Mensch der stark gelaufen ist, über 100 Liter Luft pro Minute für seine Lunge, um das O-Bedürfnis zu decken und die CO_2-Abgabe zu ermöglichen; bei mittlerer Arbeit 50 Liter, in der Ruhe 12—20 Liter Luft. Nach meinen Erfahrungen ist nach Einleitung der Tubagenarkose (namentlich im späteren Verlaufe) das Luftbedürfnis das möglichst kleinste, entsprechend der ruhigen und flachen Atmung, und der bequemen CO_2-Abgabe (vergl. meine [unten] weiteren Arbeiten[1]). Auf die Beseitigung der letzteren kann bei unserer Frage nicht genug Wert gelegt werden, da die CO_2-Abgabe wichtiger ist für die Atmung als die Zufuhr von O.

Eine wesentliche Voraussetzung für eine ruhige Atmung ist das Folgende: Die zur Einatmung verlangte respirationsfähige Luft muß der Einatmung recht leicht zugänglich und erreichbar, nahe zur Verfügung stehen. Zu diesem Zwecke ist eine gewisse Weite des Rohrsystems erwünscht, wie bereits oben erwähnt, desgleichen die Einschiebung großer elastischer Reservoirs, wie sich solche in großen Gummiballons bieten.

Diese Gummiballons haben vor jeder anderen Construction den Vorzug der Billigkeit, leichten Beschaffbarkeit resp. Möglichkeit, sie wieder leicht zu ersetzen oder auszuwechseln, namentlich wenn man, wie ich es in meinen Vorversuchen tat, Eisbeutel mit aufschraubbaren Deckeln, welch letztere die zu- und abführenden Röhren trugen, verwendete. Auf diese Deckel kann mit Hilfe der vorhandenen Gummiringdichtung jederzeit ein neuer Gummiballon auf-

---

[1]) Weitere Arbeiten: Asphyxie und Tubage Therapie der Gegenwart. August 1905. Ferner: Narkose und Freisein der Luftwege. Ferner: Künstliche Atmung.

geschraubt werden, ohne jede sonstige Änderung der Zusammensetzung des Systems.

Diese Auswechslung der Ballons kann nötig werden. Denn wesentlich für die Erhaltung des constanten Druckes ist eben die elastische Federung der Ballons resp. die Unversehrtheit ihrer Elasticität. Durch sie gelingt es, die letzten Schwankungen in der Druckhöhe auszugleichen. Die Ballons müssen relativ groß und in-

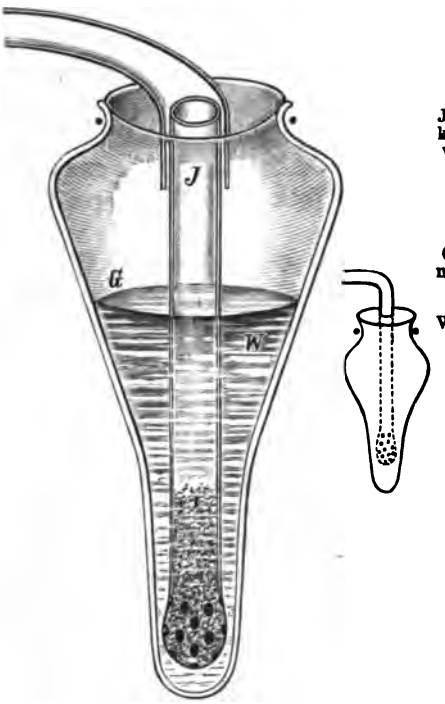

J = Innenrohr, nach unten kolbenförmig erweitert, mit vielen Löchern am Ende. Im Inneren Roßhaare.

G = Trichter. unten eng, nach oben weiter werdend.

W = Wasser.

Fig. 13.

Mein Wasserventil zur Regulierung des constanten Druckes.

haltsreich sein, entsprechend der Capicität eines Atemzuges. Die kleinen Condomversuche Brauers sind für unsere Zwecke absolut unzureichend. Auch dürfen mehrere Ballons vorgeschaltet sein: mir scheinen diese die Druckschwankungen der Lunge besser auszugleichen als ein Ballon. Die Elasticität der Reservoirs ist wesentlich; starre Ballons, Säcke aus starrem, nicht federndem Battist (Roth-Dräger) würden den Druck nicht ausgleichen. Ebenso nicht Flaschen-Reservoirs.

Ich sagte die letzten Schwankungen; denn die Hauptfrage der Erhaltung eines constanten Druckes wird durch ein Ventil gelöst, welches bei einem höheren Druck sich selbsttätig öffnet; es ist dies das Brauersche Wasserventil, das ich im Detail vervollständigt habe.

Das beste Modell erscheint mir nämlich dasjenige, welches auf möglichst breiter Fläche möglichst viel Luft, in tunlichst vielfacher Verteilung austreten läßt. Diese Forderung glaubte ich am besten zu erreichen, indem ich einem weiten Glasrohr eine kolbenförmige (Fig. 13) Erweiterung mit zahlreichen Löchern geben ließ und die Kolbenhöhlung mit porösem Material, z. B. Roßhaaren (die nicht zusammenbacken, wasserbeständig sind und luftdurchlässig) ausfüllte. Die herabgedrängte Luft tritt infolge des Roßhaarpolsters sehr fein verteilt aus den Ventillöchern aus, macht infolge dessen auch bei etwas stürmischer Atmung nicht zu viel Wellen im Wassergefäß; so reguliert sich die Druckhöhe im System.

Auch eine Erweiterung des sonst cylindrischen Wassergefäßes nach oben (G) ist zweckmäßig, um die Luft leichter austreten zu lassen. Das Wasserventil wäre demnach ungefähr wie oben gezeichnet zu construieren.

Noch kommt bei der Construction unserer Rohrsysteme die Zufuhr der Narkotica in Frage:

Wie soll Chloroform oder Äther in das Überdruck-Rohrsystem eingeführt werden, namentlich in welcher Form, wenn gefordert werden muß, daß die Zufuhr des Narkoticums leicht dosierbar bleibt und in beliebigem Zeitpunkt angefangen und unterbrochen werden kann?

Die Antwort auf diese Frage ergibt sich aus dem, was wir betreffs bewährter und anerkannter Narkotisierverfahren wissen: wir können à la Roth-Drägerschem Apparat das Narkoticum der Druckluft zu Beginn beimischen, oder à la Junker kurz vor der Inhalationsstelle beiblasen.

Nach dem Gesagten kommen wir zu dem Aufbau von Apparaten, die ich der Übersichtlichkeit halber kurz in den folgenden Schemata zum Verständnisse zu bringen suche.

Erklärung der Schemata (Fig. 15 u. 16).

Dieselben bedürfen nicht viel Kommentar. Durch die eingeschriebenen Bezeichnungen sind sie in der Hauptsache erklärt.

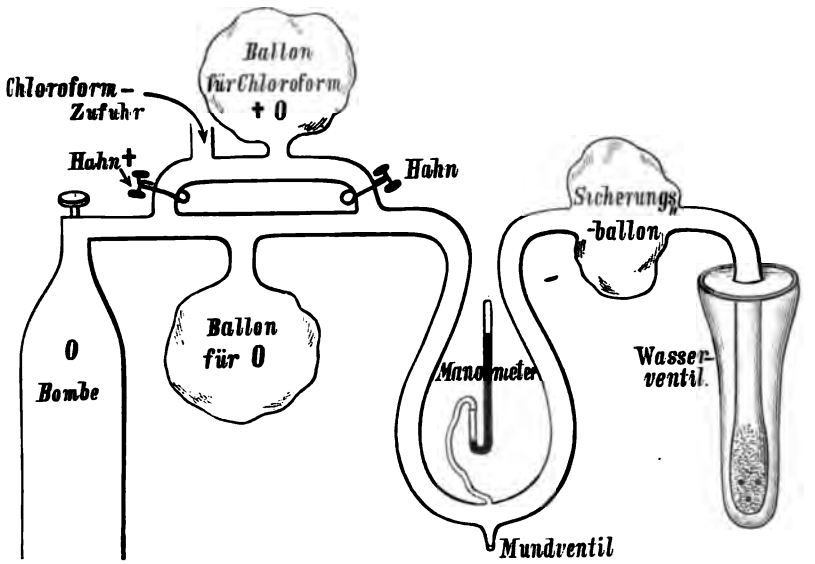

a) in der Form der Roth-Drügerschen Chloroformsauerstoffnarkose.

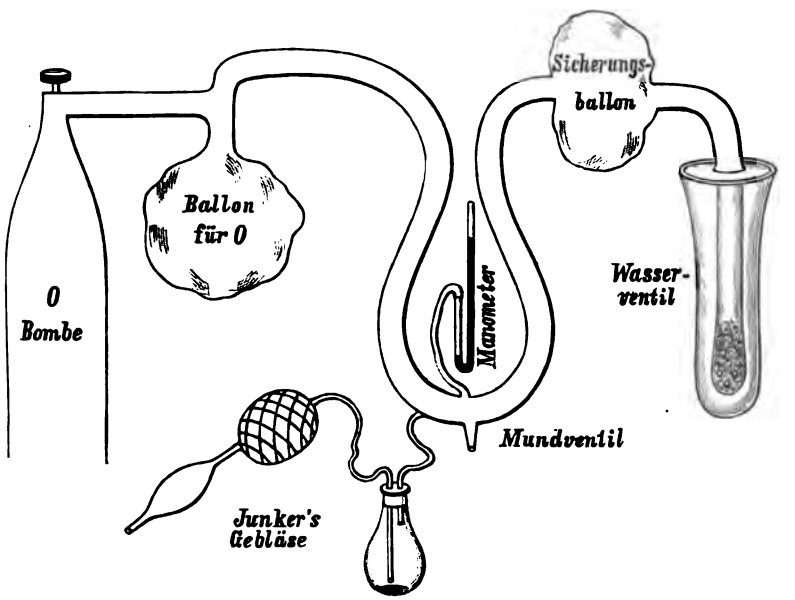

b) in der Form der Chloroformzuführung à la Juncker.

Fig. 14 u. 15. Schemata zur Durchführung der Überdrucknarkose.

Der Ballon hinter dem Mundventil konnte später auf Grund meiner Versuche fortgelassen werden.

Der Roth-Drägersche Chloroformapparat eignet sich besser für die Chloroformzufuhr als das Junkersche Gebläse auf Grund eingehender Versuche.

Im Folgenden bringe ich, an der Hand von drei Versuchsmodellen, die Entwicklung meines Apparates, wie ich ihn für die Überdrucktubage mit Erfolg verwendete.

Rohrsysteme für die Narkose mit Überdruckintubation.

I. Improvisiertes Modell.

Die Röhren für den Sauerstoffballon und Chloroformsauerstoffballon zweigen hinter dem Tropfapparat voneinander ab.

Erklärung von Modell I (Fig. 16).

Der gebräuchliche Roth-Drägersche Apparat bekam an seinem Ausflußrohr zwei Ballons, einer sollte für Sauerstoff allein sein, der andere für Sauerstoff mit Chloroform. Die jeweils abführenden Rohre vereinigten sich zu einem gemeinsamen Leitungsrohre, das, an dem Mund des Pat. vorüberlaufend, in dem Wasserventile endigte. Ein eingeschaltetes Manometer ließ den Druck im System ablesen. Je nachdem man die Schläuche der Ballons abklemmte, bekam Patient Sauerstoff allein oder solchen mit Chloroform. Die Teilung des Sauerstoffstroms in solchen mit und solchen ohne Chloroform erfolgte in dem ersten Modell hinter der Chloroformtropfeinrichtung.

Versuch am 24. II. 1905 mit Modell I. G. Hauptmann, 54 Jahre. Incision usw. am Arm. Sehr großer Mann.

Die Intubation mit 10 mm Rohr gelingt glatt, obwohl die Aryknorpel bei der Entfernung nicht deutlich zu fühlen sind. Ich schlug nur die Epiglottis hoch, hielt diese fest und glitt auf der Hinterfläche, mich genau median haltend, in die Tiefe. Rohr ohne jede Reaktion sofort vertragen. Atmung ganz frei. Keinerlei Asphyxie.

Tamponade der Mundhöhle mit Hilfe von vier längsgefalteten, feuchten Kompressen. War vorher die Abdichtung des Kehlkopfes durch das Rohr noch keine vollständige und ging noch etwas Luft hörbar neben dem Rohr vorbei, so war die Abdichtung jetzt eine absolute. (Mir schien es, als ob Pat. Rohrweite 11 mm noch besser vertragen hätte. Das Luftbedürfnis wäre noch besser gesättigt gewesen und die Abdichtung war noch vollkommener.) Die vier Kompressen lagen rings um das Metallschlauchrohr. Die Tamponade wurde spielend vertragen. Das Rohr hatte während des einhalbstündigen Versuchs vorzüglich Halt. Befestigung und Abdichtung reichten für den ganzen Versuch vollkommen, obwohl aus anderen Gründen der Überdruckschlauch öfters auf- und abgesetzt wurde und so viel an dem Rohr gerüttelt wurde.

In dem Überdruckrohrsystem (Modell I) war inzwischen Überdruck hergestellt. Der Sauerstoff perlte aus dem Ventil. Ballons prall gefüllt. Ein Ballon mit Chloroformzusatz.

Patient schläft ruhig. Beim Aufsetzen des Überdruckschlauches unter dem Überfluß des zuströmenden Sauerstoffs etwas Apnoe. Dann regelmäßige Atmung bei dem erhöhten Druck. Die Ballons reichen in der Hauptsache für das Atmungsbedürfnis aus, ebenso der Zufluß von ca. 4 l

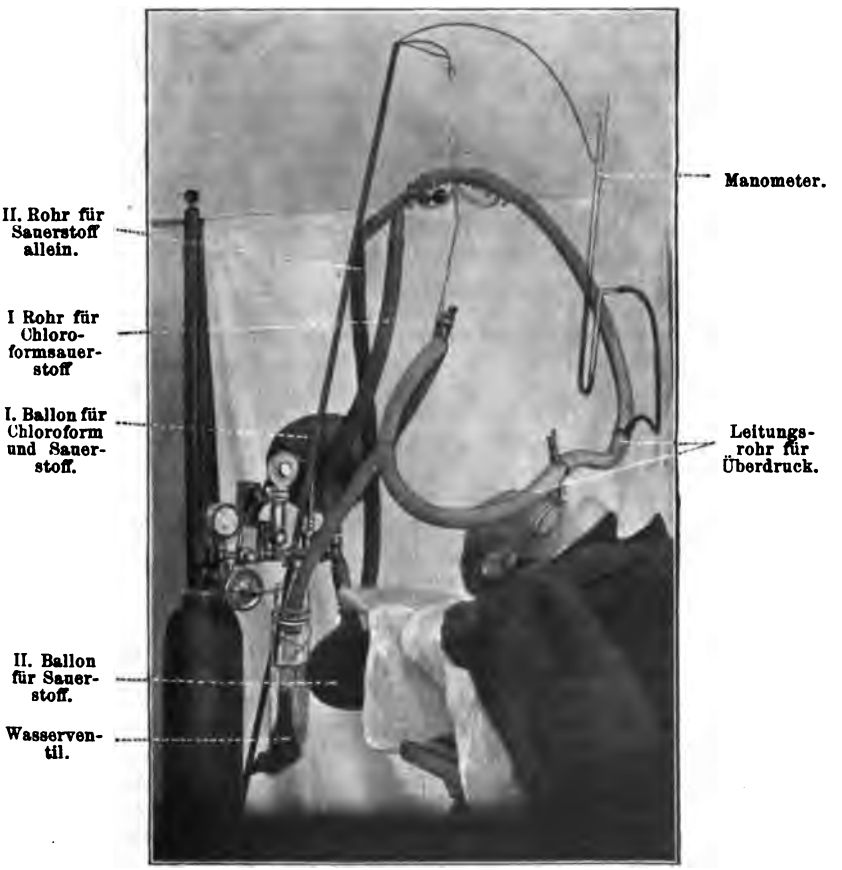

Fig. 16. Die Röhren für den Sauerstoffballon und Chloroformsauerstoffballon zweigen hinter dem Tropfapparat voneinander ab.

Sauerstoff pro Minute. Allerdings wären mehr Zufluß und größere Ballons für den großen Mann besser.

Die Chloroformtropfen fallen (bei Stand des Zeigers auf 40) regelmäßig. Der kreisende Sauerstoffstrom riecht deutlich nach Chloroform. Für genauere Chloroformdosierung ist der Versuch noch nicht ausreichend.

Der Verlauf der Narkose war tadellos: Patient atmete ruhig bei dem höheren Druck: Das Manometer blieb hoch stehend bei 13 cm Wasser,

schwankte in diesem Versuche allerdings bei Inspiration und Exspiration um 2—3 cm (Sauerstoffzufuhr und Reserveballons ungenügend. Vergl. demgegenüber die späteren Versuche.) [1])

Kritik des Versuches mit Modell I.

Die Anordnung der zuführenden Röhren, welche die Möglichkeit, bald Sauerstoff allein, bald solchen mit Chloroform gemischt, dem Patienten zuzuführen, geben sollen, ist bei diesem Versuche noch nicht für alle Fälle ausreichend genug. Es liegt im praktischen Leben durchaus das Bedürfnis vor, Chloroform sofort aussetzen zu können. Da bei unserer Methode der Druck im System nicht nachlassen darf, muß unbedingt der Sauerstoff weiter strömen. So ergibt sich die absolute Notwendigkeit zweier Rohrleitungen im Beginn, die eine mit Chloroformzusatzeinrichtung, die andere ohne eine solche. Beide müssen momentan einschaltbar und abstellbar sein; auch die Reservoirballons müssen für jedes System getrennt funktionieren.

Da nun in dem ersten vorliegenden Modell die Trennung des Sauerstoffstroms hinter dem Chloroformtropfapparat erfolgt, ist die Bedienung nicht prompt genug. (Ich hatte bei der Improvisierung des Modells der Einschaltung und Ausschaltung des Tropfapparats zu viel zugetraut; ich glaubte es leicht erreichen zu können, daß ein Ballon nur Sauerstoff, der andere die Mischung führte. Das geht aber unter den obwaltenden Umständen schwer.)

So mußte das Modell fallen und durch eins ersetzt werden, in dem die Zweigteilung vor dem Chloroformtropfer erfolgt. Vgl. das folgende.

II. Improvisiertes Modell.

Dieses Modell hat folgenden Aufbau (vergl. Fig. 17):

Bevor der Sauerstoffstrom, der aus der Bombe kommt, zu dem Drägerschen Chloroformtropfapparat gelangt, teilt er sich in zwei Wege, einen nach oben führend, und einen horizontalen (Teilungsstelle bei x).

1. Der aufwärts führende Schenkel der Leitung führt naturgemäß Sauerstoff allein; er kommuniziert frei mit dem seitlich angebrachten Reserveballon B_1; dieser Ballon dient lediglich dazu, dem Atembedürfnis einer Lunge besser zu genügen oder dazu, die Druckschwankungen im Rohrsystem, die durch die Atembewegungen entstehen, auszugleichen. Er ist also Reservoir oder im Sinne eines Drucksystems Windkessel. Die senkrechte Rohrleitung setzt sich nach oben fort und vereinigt sich mit der Rohrleitung, die aus den anderen Ballons kommt, bei ⊗.

2. Die horizontale Leitung nach der Kreuzung (bei x) mündet nämlich zunächst in den Chloroformtropfapparat nach Dräger mit Injektorprinzip (wie ihn Wex in Nr. 231 des Correspondenzblattes des Allgem. Mecklenb. Ärztevereins beschrieben).

Aus dem Chloroformtropfapparat gelangt die Chloroformsauerstoffmischung in einen (oder besser einige Ballons B_2, B_3, welche wie oben

1) Bei einem plötzlichen Hustenstoße wird der Inhalt des Manometers herausgeschleudert. Alles Übrige arrangiert sich alsbald wieder.

Ballon B_1 als Reserve- oder Windkesselballons fungieren. Aus ihnen resp. ihrer Vereinigung steigt dann das dicke Druckleitungsrohr (r) empor. Es verbindet sich, wie oben angeführt, mit dem senkrecht aufsteigenden Rohr zu einem Rohr R, das am Munde vorüberführt und mittels Ventil V Verbindung mit dem im Halse liegenden Tubusrohr, resp. mit dem Lungeninnenraum bekommt, um dann in einem Tauchgefäß unter einem bestimmten Wasserdruck zu enden (W).

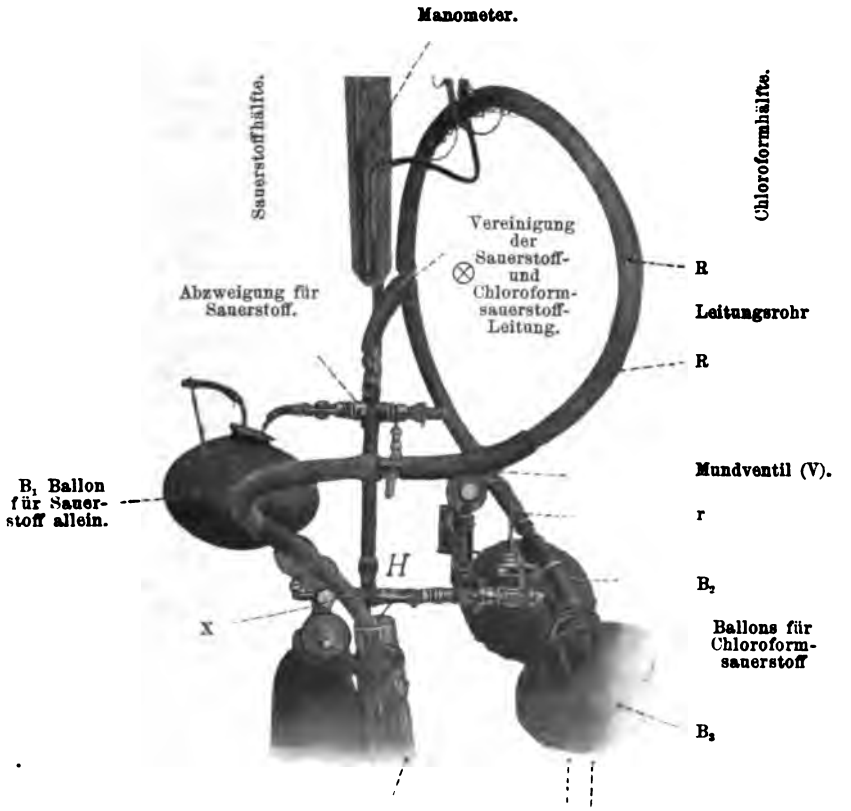

Fig. 17.

Ist die Sauerstoffbombe aufgedreht, und strömen ca. 3 Liter Sauerstoff pro Minute aus, dann arbeiten alle Teile vorzüglich: der Injektor liefert je nach der Einstellung Chloroform (Tropfenzahl variiert nach der Höhe des Druckes im System), die Hähne hinter der Kreuzung bei H lassen bald chloroformhaltigen, bald reinen Sauerstoff in das gemeinsame Leitungsrohr R gelangen. Die Zuführung von Chloroform ist demnach eine durchaus regulierbare, dosierbare und augenblickliche.

Der Druck im System wird mit Hilfe eines abgezweigten einfachen Manometers gemessen.

Versuch mit Modell II.

Narkose eines 25jährigen Mädchens. 7. III. 1905.

Die Einführung des Tubus absolut reaktionslos (Rohr von 9 mm), Atmung dann ganz frei, absolut ohne jede Reaktion vertragen. Tamponade der Mundhöhle mit 2 Kompressen vollständig ausreichend, luftdicht; die Abklemmung der Nase, die mittels Klemme unschwer gelingt, kann auch unbeschadet des Druckes entbehrt werden.

Die Narkose ist auf pulmonalem Wege, mittelst des Trichters, unschwer tief zu gestalten, ist recht ruhig und durchaus reizlos. Chloroform. als Tropfen auf den Trichter gegossen, zur Einleitung der Narkose verwendet.

Inzwischen ist das Rohrsystem mit dem Überdruck (in der Art des beistehenden Bildes, Modell II, angeordnet) in Gang gesetzt worden. Bei einer Sauerstoffmenge von etwas über 3 Liter pro Minute lebhafte Gasausströmung aus dem Wasserventil. Manometer steht auf 13 cm Wasserhöhe.

Nachdem das Rohrsystem in Gang gesetzt, wird in tiefer Narkose Contakt mit dem Tubus hergestellt, der in der Luftröhre liegt, mit Kompressen gedichtet, und mittelst breiter Gummibinde festgehalten ist; der Druck im System bleibt absolut derselbe, das Ventil arbeitet unverändert weiter, — und dabei atmet Patientin ganz ruhig, mühelos und ohne Anstrengung wie vorher. Atmungsfrequenz nicht stärker (ca. 20), Puls nicht über 70. Farbe frisch und rosig.

Zuerst wird reiner Sauerstoff zugeführt; dabei ist die Atmung sehr leicht und relativ oberflächlich. Patientin braucht ca. 10 Minuten kein Chloroform. Dann wird sie etwas mehr wach, die Cornealreflexe, die seither fehlten, kommen; Pupille, die seither eng, wird weiter. — Daher Umschaltung im Apparat: es wird Chloroform mit Sauerstoff, auf dem Wege der zweiten Röhrenleitung, zugeführt. Nach wenigen Minuten die Narkose wieder tief, und bald wieder so tief, daß wieder nach entsprechender Umschaltung, Sauerstoff allein zur Weiterverwendung kommt. Patientin atmet dauernd mühelos, der Manometerdruck schwankt innerhalb eines bis zwei Centimeter, die Ballons folgen dem Atembedürfnis der Lunge, ohne unzureichend zu werden, das Wasserventil antwortet prompt auf jeden Atemzug und jede Ausatmung.

So geht das Spiel gut $^3/_4$ Stunden, die meiste Zeit wird ohne Chloroform nur Sauerstoff geatmet: sobald Patientin wach zu werden beginnt, genügt die einfache Umschaltung, um Chloroform in genügender Weise durch den prompt funktionierenden Drägerschen Tropfapparat dem strömenden Sauerstoff beizumischen, und die Narkose sofort tiefer zu gestalten.

Epikritische Bemerkungen zu Versuch mit Modell II.

Die Abdichtung mit einigen Kompressen leistet sehr viel. Oft wird die Abklemmung der Nase entbehrlich sein. Die Gummibinde muß recht breit sein dann genügt sie zur Befestigung vollständig und vervollkommnet die Abdichtung des Mundes.

Die Befestigung, Abdichtung, kurz gesagt die Stabilität der Rohreinlage im Munde, ist auf diese Weise eine durchaus befriedigende und zuverlässige. Die Arrangements am Munde wirken, wenn sie richtig getroffen, ganz automatisch, und kann dann selbst von Laien weiter bedient werden. Das aufzusetzende Mundstück haftet von selbst. Der Narkotiseur hat hinreichend Zeit, dem übrigen Apparat noch sein Interesse zu widmen.

III. Improvisiertes Modell.

Charakterisiert durch absolute Trennung von Sauerstoff und Chloroformsauerstoff.

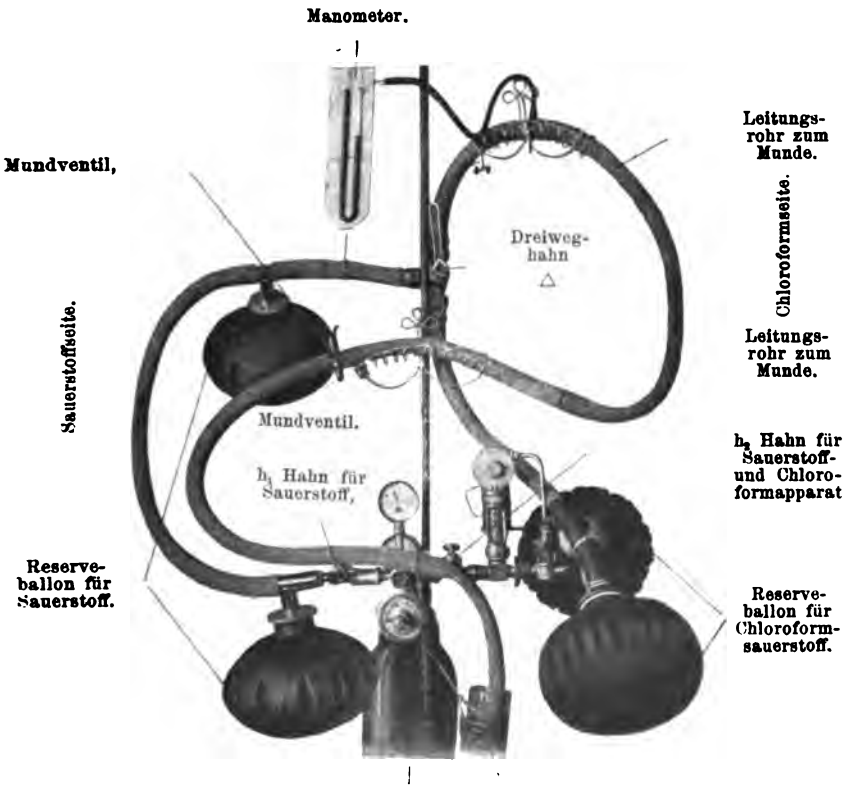

Fig. 18.

Dieses Modell ist noch wesentlich einfacher versucht worden.

Erklärung des improvisierten Modells III zur Ausführung der Überdrucknarkose mit Hilfe der Intubation.

Der Kernpunkt dieser Versuchsanordnung ist, daß es während der Überdrucknarkose möglich ist, momentan die Chloroformsauerstoffzufuhr ab-

zustellen, und Sauerstoff allein zuzuführen, ohne daß der Druck im Systeme und im Bronchialbaum auch nur im geringsten geändert wird. Auch die Dosierung der Chloroformzufuhr ist im weitesten Spielraum ganz nach Wunsch möglich und modifizierbar.

Zu dem vorbezeichneten Zweck ist das Röhrensystem folgendermaßen aufgebaut: Zur übersichtlichen Orientierung unterscheide man

a) eine Chloroformsauerstoffseite, d. h. die Hälfte der ganzen Röhren- und Balloneinrichtung, welche rechts im Bilde dargestellt, und der Mischung des Sauerstoffs mit Chloroform und der Leitung dieses Gemisches dient, und

b) eine Sauerstoffhälfte, welche der Leitung und der Aufbewahrung des Sauerstoffs allein dient (linke Seite).

Im einzelnen sind nun ferner die Bestandteile folgende: Aus der in der Mitte befindlichen Sauerstoffbombe strömt der Sauerstoff in das Reduktionsfinimeter und wird daselbst nach seiner Stromstärke gemessen: dann teilt er sich in diesem Modell nach rechts und nach links; so ist dann auch jede Seite, je durch eine Schraubeneinrichtung (Hahn$_1$ und Hahn h_2) abstellbar.

Der rechte Strom geht zunächst nach dem Chloroformtropfapparat (Modell Dräger, dann in die rechten Reserveballons, von da nach dem Dreiweghahn *A*.

Der linke Strom passiert ebenfalls zwei Reserveballons, die in diesem Modell nur etwas anders, nacheinander angeordnet sind. Von diesen geht er zu dem Dreiweghahn bei *A*.

Nach der Vereinigung geht das Rohr weiter, trägt oben eine Abzweigung nach einem Manometer, und geht dann nach dem Ventilauslaß für den Mund und von da nach dem Wasserventil, das den Druck regelt, am Fuße des Ganzen.

Das Auslaßventil für den Mund kann zunächst geschlossen gehalten werden. Geöffnet wird es durch Hochziehen eines inneren Conus.

Das Manometer funktioniert tadellos.

Versuch mit Modell III.

Jüngere Frau, ca. 28 Jahre. Versuch am 18. III. 1905.

Zunächst Narkose ohne Tubage. Kein Morphium zuvor. Patientin schläft unschwer ein.

Intubation mit Metallschlauchrohr unschwer bewerkstelligt. Keine Reaktion von seiten der Luftwege. Respiration sofort frei.

Rohr von 9 mm, 11 cm Länge.

Tamponade mittelst 3 Kompressen sofort angeschlossen. Dieselbe schließt sofort luftdicht ab. Über dem tamponierten Munde die perforierte Gummibinde (siehe Fig. 13). Die Lage des Rohres eine absolut gesicherte und ruhige. Passage ganz frei. Alle Teile am Mund stabil und für jedes weitere Beginnen fertig und zuverlässig.

Inzwischen der Überdruckapparat in der Form der Fig. 18 also Modell III., in Stand und Gang gesetzt. Manometer zeigt konstant 13 cm Wasserdruck; das Wasserauslaßventil arbeitet vorzüglich; die vier Ballons sind prall gespannt.

In dem Momente der Applikation des Mundventils auf die Tubusröhre sinkt das Manometer auf einen Augenblick, stellt sich aber sofort

wieder auf 13 cm ein. Um diesen Wert schwankt es nun im weiteren Fortgang des Versuchs im Maße von 1—1 1/2 cm; nur wenn Patientin etwas unruhig wird, oder mehr wach und dann hustet oder zu pressen beginnt, werden die Schwankungen unregelmäßiger und von größerem Ausschlag. Durch erneute Chloroformzufuhr wird die Narkose natürlich sofort wieder tiefer und mit ihr die Atmung und der Stand des Manometers wieder ruhig. Durch die pulmonale Applikation ist bekanntlich die Wirkung des Narkoticums eine ungemein rasche, ausgiebige und zuverlässige. (Vergl. „pulmonale Narkose“ [1]), ferner „perorale Tubage und pulmonale Narkose [2]).“

Durch die geschickte Anordnung der Hähne ist es ein Leichtes jeden Augenblick die Zufuhr bezüglich ihres Chloroformgehaltes zu variieren; Sauerstoff strömt dabei immer gleich reichlich. Der Druck bleibt derselbe. Nur bei dem Einstellen des einen oder anderen Gasstromes schwankt das Manometer etwas mehr, in der Breite von 2—4 cm; doch auch dieses Schwanken ist durch vorsichtige Drehung der Hähne vermeidbar. In jedem Falle ist der gewohnte, konstante Manometerstand alsbald wieder erreicht.

So gelingt es nach kurzer Einarbeitung die Narkose mit ungewöhnlicher Sicherheit fortzusetzen und in nötiger Tiefe zu halten; dabei ist man in seiner Arbeit vor jeder Überraschung sicher, insofern als die Gefährlichkeit des Chloroforms durch den Sauerstoff unverhältnismäßig sinkt, und ein Hahnumdrehen genügt, im gegebenen Falle die Lunge momentan mit dem kräftigsten Antidot des Chloroforms, reinem Sauerstoff, zu erfüllen.

Soweit die Röhrensysteme zur Darstellung, Erhaltung und Leitung des konstanten Druckes. Was ich abgebildet und beschrieben sind immer noch bei aller Leistung relativ umständliche Versuchsmodelle: Die Firma Dräger-Lübeck wird alsbald auf meine Veranlassung hin ein tunlichst einfaches und tunlichst zweckmäßiges Modell zu liefern imstande sein, welches hoffentlich auch meine letzten Wünsche, namentlich die nach einer recht handlichen Umschaltung von Chloroformsauerstoff und Sauerstoff verwirklicht.

Ich schließe hiermit die Abhandlung über meine Apparate und deren technischen Teil.

Casuistik und Klinik. Tierversuche.

1. Hundeversuch (mit Hrn. Prof. Dr. Brauer-Marburg) November 1904. Versuchsanordnung wie unter Schema N.

Äther zur Narkose. Mittelgroßer Hund. Zunächst wird der Hund ätherisiert, schläft leicht ein; dann sein Maul unschwer geöffnet. Die Tubage wird leicht eingeführt, weil der Larynx beim Hunde sehr leicht zu finden. Rohr von 10 cm Weite benutzt. Dasselbe genügt für den Hund zur Luftzufuhr vollkommen. Nachdem das Rohr liegt, wird das Maul des Hundes

1) Kuhn, Pulmonale Narkose. Therap. Monatsh. 1903. Nr. 10.

2) Derselbe, Perorale Tubage und pulmonale Narkose. Zeitschrift für Chirurgie Bd. LXXVI.

mittelst einer Gummibinde luftdicht verwickelt, derart, daß das Metallrohr außen für den zuführenden Schlauch zugänglich bleibt. Darauf wird dann mittelst einer Steckvorrichtung das Schlauchsystem, welches den Sauerstoff mit dem höheren Druck enthält, angeschlossen.

Der Hund verträgt den höheren Druck, der ungefähr 15 cm Wasser entspricht, sehr gut; er atmet zunächst regelmäßig, dabei bleibt aber das Wasserniveau im Standrohr des Wasserventils nicht constant; es schwankt beträchtlich hin und her. Auch beginnt der Hund nach einiger Zeit stürmischer zu atmen, so daß das Wasserventil schäumt. (CO_2!)

Das Endresultat des Versuchs ist das, daß die Intubation beim Hunde sehr leicht gelingt und zur Überdrucknarkose sehr wohl geeignet ist; daß aber in das zuführende Röhrensystem Ballons oder Reservoirs, am besten (nach meiner Ansicht) elastisch federnde, eingeschoben werden müssen, welche die Atmung regelmäßiger machen und den Druck im System regulieren helfen.

2. Hundeversuch. 15. XII. 1904.

Mittelgroßer Hund, wird mittelst Äther narkotisiert. Schläft nicht leicht ein.

Tubage mittelst eines 10 mm dicken Tubagerohres, das eigens für Hunde angefertigt. Es kommt längs des Gaumens, oben im Maul, bis zu den Schneidezähnen zu liegen. Befestigung am Oberkiefer durch zwei Fäden. Dann wird die ganze Schnauze mit einer breiten Gummibinde fest und luftdicht verwickelt.

Die Atmung durch das Rohr ist gut und frei. Die Narkose tief. Die Abdichtung recht dicht und brauchbar.

Nachdem die Narkose tief genug, wird das Rohrsystem, das die Compressionsluft mit Sauerstoff enthält, aufgesteckt. Die Anwendung erfolgt nach beigezeichnetem Schema (Fig. 19).

Aus der Sauerstoffbombe OO tritt das Gas in eine Uhr, von dieser verzweigt es sich nach zwei Rohren R_1 und R_2, welche dann in Beutel B_1 und B_2 sich erweitern. Auf dem Wege wird dem Rohre R_1 Chloroform zugeführt.

So hat man es in der Hand, den Sauerstoff bald mit Chloroform, bald ohne dieses, der Schleife Schl zuzuführen, aus welcher das Gas auf die Tubagekanüle (J) des Hundes gelangt und in dessen Lungen.

Die austretende Respirationsluft geht dann nach dem Wasserventil V, das je nach der Höhe des Wasserstandes den Druck in dem System auf dieser oder jener Druckhöhe erhält. Den jeweiligen Druck genau zu messen, gelang durch ein bei J eingeschaltetes Manometer, das durch einen Gummischlauch mit dem Rohrsystem in Verbindung steht.

Das Resultat des Versuchs war nun folgendes:

Sobald die luftdichte Verbindung zwischen System und Tubagerohr hergestellt war, stieg der erst rasch wieder gefallene Druck, nachdem der Sauerstoff mit einer Geschwindigkeit von 3 l pro Minute strömte, auf das Maximum, welches das Wasserventil erlaubte; der Hund atmete sehr ruhig, anfangs sehr oberflächlich, dann etwas tiefer; das Manometer stand auf 12—14 cm, schwankte sehr langsam und in sehr kleinen Excursionen während des ganzen Versuchs.

Der luftdichte Abschluß genügte, obwohl die Nase frei war, vollständig, um den constanten Druck zu erhalten.

3. Hundeversuch am 21. III. 1905.

Resektion eines Lungenlappens: Mittellappen rechts, mittelst breiter Eröffnung des Thorax.

Zuerst Narkose des Hundes mittelst Äther und Chloroform. In ziemlich tiefer Narkose die Tubage mühelos in den Larynx eingeführt. 10 mm-Rohr. Befestigung des konischen Außenendes am Oberkiefer des Hundes. Dann Tamponade des ganzen Rachens mit feuchten Compressen. Darüber, die ganze Schnauze umfassend, eine breite Gummibinde. Die Fortsetzung der Narkose mittelst Chloroformtrichters leicht.

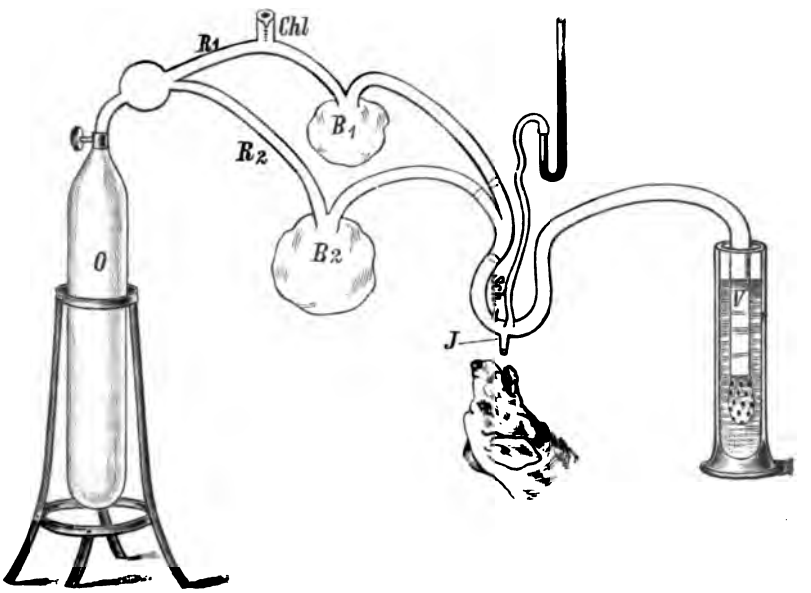

Fig. 19.

Dann Einleitung der Überdrucknarkose, nachdem der an der Sauerstoffbombe montierte Röhren- und Ballonapparat mit Chloroformzuführung (Modell III, vergl. Fig. 18) in Gang gesetzt worden ist. Bei der Herstellung des Contaktes zwischen Mundventil und Spiraltubus kaum eine Schwankung im Manometer. Die Atmung bleibt im folgenden ganz ruhig bei etwa 3 l Sauerstoff pro Minute; die Respiration ist nicht angestrengt. Chloroform braucht nur die geringste Zeit des Versuchs angewandt zu werden; meistens wird das System mit reinem Sauerstoff durchströmt. Jedenfalls genügt äußerst wenig Chloroform zur Weiterführung der Narkose.

In tiefer Narkose der rechte Thorax freigelegt, Muskulatur zurückpräpariert; dann vier Rippen nahe dem Sternum nebst Pleura durchtrennt, Bildung eines viereckigen Lappens mit Basis nach unten hinten; hinten

die Rippen durchtrennt, um eine Umlegung des gebildeten Lappens zu bewerkstelligen. Die Lunge liegt in breiter Ausdehnung frei; man kann mit der Hand in den Thorax hineingreifen, jeden Lappen der Lunge mit Leichtigkeit vorziehen, vor die Thoraxöffnung bringen, total besehen, abtasten und bis zum Hilus zugänglich machen.

Die Lunge ist ganz ausgedehnt, füllt den Thoraxraum fast aus, hat die normale gelbrote Farbe und atmet ganz ruhig und gleichmäßig. Auch das Herz und seine Gefäße rechts liegen frei und sind gut zugänglich.

Es wird der rechte Mittellappen vorgezogen, mittelst Catguts an seinem Hilus abgebunden und etwas übernäht. Der Eingriff ist blutlos, nur von dem peripheren Teil folgt etwas hellrotes Blut nach der Absetzung des Lappens. Vertragen wird der Eingriff sehr gut.

Alsdann Schluß der Brustwand, luftdichte Einnähung des plastischen Rippenlappens, Übernähung mittelst der Muskulatur. NB. In diesem Augenblicke scheint die Resektionsstelle etwas eingerissen zu sein, wohl infolge der Zartheit des Gewebes. Es kommt etwas Gas aus der Pleurahöhle. Die Exspiration nach dem Wasserventil des Röhrensystems wird schwächer und weniger ausgiebig. Trotzdem Schluß der Brusthöhle.

Hund später ganz munter, ist in 8 Tagen wieder gesund.

4. Hundeversuch. Überdruck läßt die Atmung, auch bei Wegnahme des Thorax, ungestört weitergehen.

Der Versuch verfolgt in erster Linie die Absicht, zu beweisen, daß mittelst Überdrucktubage dasselbe zu erreichen, was mittelst der Kammern zu erreichen ist, d. i. daß ein Hund seines ganzen Thorax beraubt werden kann und die Atmung doch weitergeht.

Versuch am 12. IV. 1905. Hund von der Größe eines Schäferhundes. Derselbe wie in Versuch 3. Narkose mit Chloroform eingeleitet, alsbald tief genug. Intubation mühelos ausgeführt. Ohne Reaktion von seite der Luftwege.

Während die Narkose mit kleinen Mengen Chloroform mittelst des Trichters unterhalten wird, werden die ersten Vorbereitungen zur Eröffnung des Thorax getroffen. Als dieser so weit in Stand gesetzt, wird die Überdrucknarkose aus dem Sauerstoffapparat eingeleitet; dieselbe wird sofort vertragen und ohne Beschleunigung oder Verstärkung der Respiration.

Darauf Eröffnung der Brusthöhle beiderseits und Abtragung des größten Teiles des Thorax. Eine Änderung im Typus der Atmung tritt hierbei nicht ein; auch keine Dyspnoe oder Beschleunigung der Atmung. Die Lunge bleibt bei 13 cm constantem Druck, der kaum innerhalb eines halben Centimeters schwankte, gut weit und füllt den Innenraum des Thorax gut aus.

Die Ventile der Schlauchleitung arbeiten gut; von der Exspirationsluft tritt nicht das mindeste in die Ballons zurück; dieselbe verläßt vielmehr, hörbar in regelmäßigem Brodeln im Wasserventil in großen Blasen das Rohrsystem. Die 3 Liter Sauerstoffströmung pro Minute reicht vollauf für die Erhaltung des constanten Druckes in der Lunge aus.

Auf diese Weise gelingt es leicht, die Atmung des Hundes, trotz vollständiger und breitester Auseinandernahme des starren Brustkorbes, stundenlang selbsttätig im Gange zu erhalten.

Als nach dieser Richtung nichts Neues mehr zu beobachten war, wird das Druckrohr vom Tubus abgenommen: Sofort sinkt die Lunge total zusammen und verkriecht sich, bewegungslos, in die hintersten Winkel des Thoraxraumes. Die Reste der Brustwand versuchen jetzt um so lebhafter eine Art Aushilfe durch verstärkte Aktion. In dieser Zeit ist es ein Leichtes, durch erneutes Aufsetzen des Drucksystems die Lunge momentan wieder zu erweitern und wie vorher zur selbsttätigen Atmung zu bringen. Dies wird dann auch im Versuche mehrere male getan und zwär stets mit bestem Erfolge, selbst wenn das Herz fast still.

Zuletzt wird darauf verzichtet: Die Lunge collabiert, wie beschrieben, noch einige Zuckungen der Hilfsmuskulatur, noch einige Schläge des Herzens und die Atmung steht still, bald darauf auch das immer rascher zuckende Herz, und das Tier ist tot.

Versuche des Autors an sich selbst, ohne Intubation, unter Überdruck zu atmen.

Die Versuche bezweckten, durch eigene Empfindung und Erfahrung am eigenen Körper festzustellen, wie höherer Druck im Bronchialsystem vertragen, und wie der Übergang vom normalen Atmosphärendruck zum höheren Druck und umgekehrt, empfunden und vertragen wird.

Das Resultat ist folgendes: Sind in das Röhrensystem mit höherem Druck genügend große Ballons eingeschaltet, und durchströmt das System ein genügend großer Strom Sauerstoff (mindestens 5 Liter in der Minute), dann ist, selbst ein längeres Atmen allein aus dem System und wieder in das Röhrensystem zurück, sehr leicht zu ertragen und ganz angenehm, so dicht Nase und Mund sonst verschlossen gehalten werden. Das Wasserventil funktioniert bei ca. 20 cm Wasserstand recht gut und gleichmäßig.

I. Klinischer Versuch.

16jähriges Mädchen. Tonsillarhypertrophie. Exstirpation mittelst ‚peroraler Tubage'. 8 mm Rohr. Nachher Anwendung des Überdrucks. (7. XII. 1904.)

Die Intubation leicht, und ziemlich gut vertragen. Etwas cyanotisches Aussehen zu Beginn, verschwindet nach einiger Zeit.

Dann Überdruck angewendet. Keinerlei Reaktion dabei. Atmung regelmäßig und leicht, nur durch eine außergewöhnlich starke Sekretion aus dem Rachen und der Trachea etwas behindert. Das Wasserventil mit 20 cm Wasserdruck kommt nicht recht zur Geltung. Druck nicht über 7 cm, weil Abschluß am Munde nicht gut. (Instrumentarium unvollständig.

II. Klinischer Versuch (9. XII. 1904).

Frau von ca. 30 Jahren. Tubage gut vertragen (Rohr 8 mm), Atmung frei, Luftbedürfnis gut gedeckt. Sekretion gering.

Überdruck ohne Beschwerden ertragen. Abklemmung der Lippe mittelst Zange. Abdichtung auf diese Weise leidlich. Trotzdem erreicht die Druckdifferenz im Wasserventil nicht den Wert von 20 cm. Bei ca. 8 cm Druckdifferenz funktionieren die Auslaßöffnungen aber gut und regelmäßig.

III. Klin. Versuch (8. XII. 1904).

Junger Mann von ca. 30 Jahren. Tubage von etwas Cyanose beantwortet (jedenfalls weil die Kanülenspitze etwas zu weit in den Kehlkopf resp. die Trachea reicht). Die Farbe aber alsbald gut. Atmung ruhig. Geringe Sekretion.

Überdruck angewendet. Das Abklemmen von Nase und Mund gelingt manuell ganz gut. Der Abschluß steigert prompt den Druck im Wasserventil. Ohne Abklemmung eine konstante Niveaudifferenz von ca. 5 cm, bei Abklemmung steigt die Differenz successive und zuverlässig bis ca. 20 cm. Die Niveaudifferenz bleibt dann konstant, die Atmungsbewegungen des ruhig schlafenden Patienten machen geringe Schwankungen im Niveau des Wassers, die Auslaßöffnungen funktionieren sehr gut und zuverlässig. So atmet Patient ruhig eine Viertelstunde unter dem Druck von 20 cm Wasser.

IV. Klin. Versuch (9. II. 1905).

Mann von 30 Jahren. Diagnostische Untersuchung des Abdomen.

Die Tubage mit Rohr von 10 mm und 12 cm Länge gelingt leicht. Gut vertragen. Narkose alsbald tief. Atmung sehr ruhig und gleichmäßig.

Der Überdruckapparat, der inzwischen sehr vervollständigt, ist zuvor ganz in Stand gesetzt. Die Abdichtung des Rohres gegen das Mundstück läßt noch zu wünschen übrig.

Als Pat. gut und tief narkotisiert ist, wobei sein Mund mit 3 Kompressen ganz luftdicht abgestopft und die Nase mittelst Klemme geschlossen ist, wird das Überdruckrohr aufgesetzt, der Druck sinkt in dem Ventilrohr auf einige Augenblicke, dann steigt er auf 15 cm Wasser und bei ruhigster Atmung treten in dem Wasserventil die Luftblasen aus, wobei sich der Wasserspiegel in dem Ventil um kaum 0,5 cm ändert. Die Atmung ist ganz gleichmäßig, frei und zwanglos, Puls langsam, gut, von bester Spannung.

Der Versuch kann in jeder Weise als gelungen gelten: Die Tamponade der Mundhöhle (eine Kompresse, der Länge nach zusammengelegt, auf eine Seite des Rohres, eine zweite tief hinten in den Rachen, eine dritte mehr vorn auf die andere Seite des Rohres; im Notfalle mag noch eine vierte Kompresse dazu kommen) war vollkommen, durchaus luftdicht und beschwerdelos. Sie hielt auch gegen Erbrechen stand. Der Mund ist vollkommen ausgefüllt und braucht von vorn wenig Druck. In diesem Falle keine Gummibinde über dem Mund; trotzdem vollkommene Luftdichtigkeit.

Die Regulierung des Druckes war eine tadellose. Patient atmet ruhiger wie sonst bei gewöhnlicher Narkose. Vor allem ist die Druckhöhe absolut konstant.

V. Klinischer Fall.

Empyem linksseitig; ca. 1 Liter Inhalt in der Brusthöhle, viele Propfen und Eiterbrocken darunter.

Um die Lunge während der Entleerung des Eiters zum Aufblasen zu bringen und die Ausfüllung des Thorax herbeizuführen, wird die Überdrucknarkose in Szene gesetzt:

Einführung des Tubus leicht und ohne große Reaktion; der Patient noch nicht sehr tief narkotisiert gewesen, einige Hustenstöße.

Alsbald die Narkose tief und gleichmäßig. Das Überdruckrohr wird appliziert: die Atmung bleibt ganz unverändert. Dasselbe ist der Fall, als der Thorax eröffnet wurde: die Atmung bleibt dieselbe.

Jedenfalls wird der Überdruck auch von einem schwer afficierten Thorax gut vertragen.

Soweit die Resultate meiner Versuche bis zur Stunde. Natürlich werden dieselben fortgesetzt und hoffe ich baldigst weiteres klinisches Material zu bringen.

I. Anhang.

Bedeutung der Chloroform-Sauerstoffnarkose, insbesondere in der pulmonalen Applikationsform mittelst peroraler Tubage.

Es erübrigt noch ein ausführliches Wort über die Bedeutung unserer Narkose, die wir beim Überdrucktubageverfahren anwenden. Uns will es scheinen, als ob die Chloroform-Sauerstoffnarkose mittelst Tubage, gleichgiltig ob mit oder ohne Druck ausgeführt, hinsichtlich der Leistung sowohl als Ungefährlichkeit vor den vorhandenen Verfahren die erste Stelle beanspruchen dürfte.

Bekanntlich hat die Chloroform-Sauerstoffnarkose, die bereits älteren Datums ist, aber früher jedenfalls wegen Mangel an einem geeigneten Apparat (Wohlgemuth, Chirurgenkongreß 1901) nicht recht Boden fassen wollte, in der Neuzeit sehr viel mehr Freunde gefunden, namentlich seitdem dies Verfahren durch den äußerst rationellen Roth-Drägerschen Apparat so bequem und handlich geworden ist, und durch die Konstruktion des Chloroformtropfapparates auf dem Injektorprinzip jeder Einwand bezüglich der Zersetzung des Chloroforms beseitigt worden ist. Dieser genannte Vorwurf, als ob das Chloroform durch den Sauerstoff eine Zersetzung erleide, hat eine kleine Literatur heraufbeschworen: Wohlgemuth[1]), Michaelis[2]), der das Urteil eines Chemikers anführte, Falk[3]), der in einem improvisierten Apparate schon nach Minuten eine Zersetzung konstatiert haben wollte, Lauenstein[4]), der auch bei dem neuen Roth-Drägerschen Tropfapparat eine Zersetzung des Chloroforms vermutet, allerdings ohne seine Vermutungen durch Gasanalysen zu beweisen.

Allen diesen Autoren entgegen brachte Roth[5]) genaue chemische Kontrollversuche und Protokolle von Chemikern, die eine Zersetzung des Chloroforms ausschließen; in demselben Sinne sprachen sich andere, Kümmell, Müller, Hahn aus.

1) Wohlgemuth, Centralbl. für Chirurgie. 1902. Nr. 45.

2) Michaelis, Deutsche Zeitschr. für Chirurgie Bd. LXVI. H. 1.

3) Falk, Deutsche med. Wochenschr. 1902. Nr. 48.

4) Lauenstein, Centralbl. für Chirurgie. 1903. Nr. 6.

5) Roth, Chemie der Chlorof.-Sauerstoff-Narkose. Centralbl. f. Chirurgie. 1903. Nr. 12.

Was nun die klinische Bedeutung der Chloroform-Sauerstoffnarkose anbelangt, sprechen sich viele Autoren sehr günstig aus:

Örtel[1]) behauptet aus der Kieler Klinik, „daß die Chloroform-Sauerstoffnarkose eine erheblich größere Sicherheit gegenüber der gewöhnlichen Narkose gewährt". Kehr meint von dem Apparate: „er nimmt manche Sorge und schafft viele Vorteile". In Frankreich haben Laborde und Guglielminetti mit der Methode Roth-Dräger Tierversuche angestellt, und Lukas-Championnière, Pozzi, Kirmisson haben bei Operationen gute Erfahrungen gemacht.

Zur ferneren Charakteristik der Chloroform-Sauerstoffnarkose, namentlich hinsichtlich ihrer Bevorzugung für Bauchoperationen, finde ich bei Kehr (Technik der Gallensteinoperationen) folgenden mir sehr bemerkenswerten Passus (S. 179, Lehmann, München 1904):

„Aber oft war die Narkose — wenigstens war dies früher bei reiner Chloroformnarkose oft der Fall — so schlecht, daß wir bei dem fortwährenden Pressen und Würgen der Patienten (man vergleiche, was ich bezüglich der Verhütung des Würgens und Erbrechens in meinem ersten Teil S. 183 sagte) keinen Schritt vorwärts kommen und weder die Gallensteinblase exstirpieren, noch eröffnen konnten. Für solche Fälle empfehle ich die zweizeitige Operation; die Indikation liegt also mehr in einer mangelhaften Narkose als in der schweren Erreichbarkeit des Organs. Seitdem wir die Chloroform-Sauerstoffnarkose eingeführt haben, waren alle unsere Narkosen so gut, daß wir keine zweizeitigen Operationen mehr vorzunehmen brauchten."

An anderer Stelle (Technik der Gallensteinoperationen S. 59) sagt Kehr: „Seitdem wir mit dem Roth-Drägerschen Apparat Chloroform-Sauerstoffnarkosen machen, verlaufen diese ungleich besser: die Zunge braucht nur selten hervorgezogen zu werden und die Cyanose, das Würgen und das Pressen gehören zu den Ausnahmen. Ich kann den Roth-Drägerschen Apparat zur Narkose bei den Gallensteinoperationen nur angelegentlich empfehlen."

„Die gewöhnliche Chloroform-Tropfmethode hat mich, besonders bei Männern, oft im Stich gelassen (vergl. dazu meine [Kuhn] später, S. 514, anzuführenden Fälle, auch vorwiegend Männer). Gab man diesen vorher Morphium, so wurde die Narkose auch nicht viel besser; das Respirationsbedürfnis scheint nach Morphium herabgesetzt zu sein, die Patienten werden leicht cyanotisch und vergessen gewissermaßen zu atmen. Überhaupt war fast jede Chloroformnarkose bei Männern, an denen ich im Oberbauchraum operierte, schlecht. Sobald man an der Leber oder an der Gallenblase zog, fingen sie an zu würgen und zu pressen, so daß man nicht selten die Operation unterbrechen mußte. Fast bei jedem mußte man die Zunge vorziehen, und gewöhnlich klagten dann die Operierten mehr über ihre Zunge, ‚auf die sie sich wohl gebissen hätten', als über die Bauchwunde".

So weit Kehr. Mich interessieren diese Auslassungen aus einem doppelten Grunde: erstens weil sie mir (zu den wertvollen Mitteilungen anderer maßgebender Autoren, Roth usw.) eine Bestätigung mehr sind für den tatsächlichen praktischen Wert der Chloroform-Sauerstoffnarkose

[1]) Örtel, Deutsche Zeitschr. für Chirurgie Bd. LXXIV.

und eine erneute Aufmunterung, diese Art der Narkose für meine Überdruckmethode beizubehalten, und sie weiter für diese Zwecke auszubauen.

Zweitens aber, weil diese Beobachtungen von Kehr mir begründete Hoffnung geben, in der Chloroform-Sauerstoff-Tubagenarkose die bestmögliche Narkose überhaupt für die Zwecke der Bauchhöhlenchirurgie zu erblicken.

Denn meine Beobachtungen schließen sich, was die Schwierigkeiten des Ertragens von Chloroform anbelangt, durchaus an die von Kehr an. Auch ich kenne zur Genüge die sogenannten schlechten Narkosen. Ich sagte früher[1]):

„In anderen Fällen vereitelt die allzugroße Reizbarkeit der oberen Luftwege das Zustandekommen der tieferen Narkose. Jedenfalls steht es fest, daß man Fälle erleben kann, wo der geübteste Narkotiseur in Verlegenheit kommt, Fälle, in denen die Atmung giemend und stridorös bleibt, trotz aller Bemühungen, wo die Luftwege nie ganz frei und jede Annäherung der Chloroformmaske mit Steigerung der Unruhe des Patienten beantwortet wird, in denen Würgen und Pressen trotz größter Aufmerksamkeit schwer zu vermeiden oder es mindestens unmöglich wird, die Bauchpresse dauernd zu entkräften."

Aber je genauer ich die schlechten Narkosen kenne, um so mehr habe ich die Bedeutung der pulmonalen Narkose mittelst peroraler Tubage erkannt und die Methode schätzen gelernt. Näheres siehe S. 179—190 im ersten Teil.

Nach meinen früher mitgeteilten Beobachtungen (I. Teil, S. 190) ist die Tubage-Narkose für die Zwecke der Erschlaffung der Bauchdecken, der Sistierung des Würgens und Erbrechens der Inhalations-Narkose weit überlegen. Ich sagte darüber früher[2]):

„Bis hierher habe ich nur der Beseitigung des Würgens und Erbrechens zu Zwecken von Operationen am Munde u. s. w. gedacht. Mindestens nicht weniger wichtig ist es aber, ohne Würgen und Pressen arbeiten zu können, wenn man die Bauchhöhle offen hat, Magen oder Darm oder Gallenblase vorziehen muß oder in größerer Tiefe nähen soll.

Mit massigem Aufgießem von Chloroform ist es hierbei oft nicht getan, oft auch nicht mit allen Kniffen eines routinierten Narkotiseurs.

Oft aber schafft auch hier wieder die Tubage überraschende Abhilfe. Denn ist sie in Anwendung, so reizt das Anaestheticum die oberen Luftwege nicht mehr, Husten fällt weg, die Glottis steht weit offen und das Chloroform kommt rasch und energisch zur Wirkung — lauter Dinge, die umgehend und zuverlässig eine Erschlaffung der Bauchdecken und Aufhören der Bauchpresse herbeiführen.

Ich habe Fälle gesehen, wo die Beruhigung des Patienten geradezu verblüffend war und die vorher stridoröse, unruhige, gewaltsame Narkose mit unaufhörlichem Pressen und Vordrängen der Eingeweide momentan in eine absolut ruhige, glatt weitergehende verwandelt wurde, die Bauchpresse

1) Kuhn, Kein Würgen und Erbrechen bei Narkosen. Berliner klin. Wochenschr. l. c.

2) Zeitschrift für Chirurgie.

ruhig wurde, das Hervorquellen des Bauchinhaltes aufhörte und gemächliche Arbeit in der Tiefe möglich wurde."

Gleichzeitig belegte ich damals meine Behauptungen mit einigen Beispielen, die hier der Demonstration wegen wiederholt sein mögen:

1. Fall. Herr K. aus Kassel wurde am 1. Mai 1902 wegen Cholelithiasis operiert. Die anfangs ohne Tubage ausgeführte Narkose erwies sich bald als unzureichend zur Durchführung der Operation. Ein fortwährendes Anstrengen der Bauchpresse, fast continuierliche Würg- und Brechbewegungen, die bei weiteren Gaben von Chloroform einer sehr starken Atemnot, einer beängstigenden Cyanose den Platz räumten, kurz eine nicht nur für Laparotomien, sondern auch im aligemeinen sehr schlechte Narkose zeigte uns die Tubage indiciert. Dieselbe gelang sofort; erst zwei tiefe Atemzüge, welche deutlich hörbar große Luftmengen durch das Metallrohr in- und exspirierten, dann eine ganz ruhige Atmung. Die Gesichtsfarbe, welche noch gerade vorher stark livid — cyanotisch gewesen war, wurde momentan eine frisch — rosige, der Puls wurde voller und langsamer, alle früheren unangenehmen Begleiterscheinungen der Narkose waren weg. Zwei im Laufe der Operation noch auftretende Würgbewegungen konnten durch sofort aufgeträufeltes Chloroform wieder schnellstens unterdrückt werden. Ohne jegliche weitere Beeinträchtigung von seiten der Bauchpresse u. s. w. konnte der Operateur die Cholecystostomie ausführen, etwa 150 kleinere Steine aus der Gallenblase entfernen und nach genauem Abtasten der tiefen Gallenwege auch aus diesen noch drei Concremente ans Tageslicht befördern.

2. Fall. Fr. St. aus Kassel litt seit längeren Jahren an Hämorrhoidalbeschwerden. Bei der Aufnahme konnte man sehr starke Hämorrhoidalknoten am unteren Teile des Rectums diagnosticieren.

Die Indikation zur Tubage ergab sich auch hier erst während der Operation aus der sehr unruhigen Narkose. Eine mehrmalige starke Cyanose, ein stetes Würgen und Pressen erschwerten die Operation. Nach ganz leichten Reaktionserscheinungen bei der Einführung des elastischen Tubus verschwand fast momentan die tiefblaue Verfärbung des Gesichts, ein breiter Luftstrom ging durch den Schlauch, kein Würgen, kein Brechen und Husten störte den weiteren Verlauf der Operation.

Mit Leichtigkeit konnte man die Narkose in mittlerer Tiefe halten, die Excision und teilweise Kauterisation der Hämorrhoiden wurde ohne die geringste Gegenwehr von seiten der Patientin vertragen.

3. Fall. Frau H. aus K., 29 Jahre alt, litt seit 4 Jahren an Cholelithiasis. Anamnese und objektiver Befund ließen auf Steine in der Gallenblase schließen. Patientin wurde bei der am 19. August 1902 stattgehabten Operation zuerst nach der gewöhnlichen Methode narkotisiert; ein stärkerer Stridor der Patientin ließ schon bald die Unzulänglichkeit jener Methode vermuten. Als der Operateur die Leibeshöhle eröffnet hatte, wurde seine Arbeit in derselben durch ein continuierliches Pressen von seiten der Kranken derart erschwert, daß man eiligst zur Tubage griff. Während vorher trotz starken Kiefer- und Zungenvorziehens fortwährend ein giemendes, stridoröses Atemgeräusch, welches zusammen mit der angestrengtesten Respirationstätigkeit auf einen Glottiskrampf hinwies, dem Narkotiseur

Sorge gemacht und seine ganze Aufmerksamkeit in Anspruch genommen hatte, so konnte er jetzt nach Einführung des Tubagerohres ruhig und ungestört weiter arbeiten; die blaue Verfärbung des Gesichts war verschwunden, Lippen rot, Atmung gleichmäßig und leicht, keine Spur mehr von Pressen oder Drängen am Leibe. Die Ruhe war doppelt angenehm; denn nach dem Befunde an der Gallenblase zeigte sich die Exstirpation derselben angezeigt. Dieselbe wurde ausgeführt.

Noch einen Fall muß ich anführen, der die Bedeutung der Tubage bei Narkosen und ihre ungewöhnliche Hilfeleistung in gewissen Fällen in ein noch grelleres Licht rückt.

4. Fall. Herr K. aus Kassel litt seit 4 Monaten zeitweise an Blinddarmbeschwerden. Da Patient einen operativen Eingriff wünschte, so entschloß man sich, denselben auszuführen, trotz der nur relativ gegebenen Indikation und obwohl eine bestehende chronische Bronchitis an eine nachträgliche Gefährdung durch eine Pneumonie denken ließ. Schon im Beginn der Narkose zeigte der Kranke eine außergewöhnlich starke Indiosynkrasie gegen Chloroform. Stärkere Hustenstöße, abwechselnd mit oberflächlicher und sehr mangelhafter Atmung, eine fortwährende Cyanose, sich steigernd bis zur Asphyxie, ein stetes Würgen und Brechen, das war das wenig aussichtsvolle Bild, das die Narkose trotz geschicktester Handhabung uns darbot. Obwohl man über den Lungen diffus ein lautes Rasseln hörte, ein Symptom, welches unsere Befürchtungen betreffs der Durchführung der Operation immer mehr steigerte, wurde beschlossen, zur Tubage zu schreiten. Gleich nach der ohne weitere Reaktionserscheinungen erfolgten Einführung des elastischen Rohres entleerte Patient durch dasselbe etwa 150 ccm seröse Massen unter Hustenstößen. Nach der Entleerung dieses Sputums, das sich sichtlich aus Mund- und Bronchialsekret zusammensetzte und aus aspiriertem Blut, das wahrscheinlich von den Manipulationen an der Zunge — Anlegen einer Schlinge zum Vorziehen der Zunge — herrührte, verschwanden sogleich alle geschilderten beängstigenden Symptome; kein Würgen, Brechen oder Husten störte die Narkose mehr, die hochgradig cyanotische Gesichtsfarbe war gewichen und die Operation hätte nunmehr sicher ohne größere Beeinträchtigung durch unangenehme Begleiterscheinungen seitens der Narkose durchgeführt werden können, wenn nicht jene soeben noch höchst bedrohlichen Erscheinungen am Respirationstractus und die sachliche Überlegung, daß eine nur relativ gegebene Indikation zur Operation die damit verbundene Gefahr einer Pneumonie nicht aufwiegen könnte, uns zum Abstand von der Operation und der notwendigen Durchtrennung der für die Atmung wichtigen Bauchmuskulatur bestimmt hätte.

5. Fall. Frau A., 26 Jahre alt, Sarkom der Carotisdrüse.

Recidiv. Bei einer I. Operation: Unterbindung der carotis, linksseitiger Apoplexie.

II. Operation am 13. 5. 1905. Totalexstirpation der ganzen r. Halsseite, mit Wegnahme der Carotis, vena jugularis, des eingewachsenen Vagus, hypoglossus.

Elisabeth-Krkhaus. Kassel Op. Dr. Kuhn. Die Narkose war bei der ersten Operation vor $^1/_2$ Jahr sehr schlecht gewesen, der frühere Operateur verweigerte deshalb die Operation. Auch diesmal ist die Narkose sehr unan-

genehm, höchst unruhig, Patientin kommt trotz größter Chloroformmengen nicht tief, ist schwer cyanotisch; zeitweise muß mit weiterchloroformieren eingehalten werden. Es werden in dem ersten Drittel der Narkose 100 gr Chloroform verbraucht.

Da wird die Tubage ausgeführt. Rohr von 10 mm Weite. Tubage gelingt glatt und mühelos; nicht die Spur Reaktion von seite der Luftwege. Sofort die Atmung frei, die Luftzufuhr vollkommen, Reflexe vollständig weg. Patientin braucht zunächst nach Einführung des Tubagerohres 10 Minuten lang gar kein Chloroform mehr; im Weiteren wird sie mit wenigen Cubikcentimetern tief betäubt gehalten.

Der Unterschied der Narkose mit und ohne Tubus ist ein absolut wesentlicher und grob in die Augen springend.

Die Erklärung für diese Beobachtung ist in meinen Erörterungen über Reflexe (vergl. S. 517) zu suchen; der vorliegende Fall ist hierzu geradezu illustrierend. Vielleicht sind auch Gepperts Versuche (Dissertation von Lucius 1905) heranzuziehen.

Die Narkose dauert so noch $1^1/_2$ Stunden und ist jetzt tadellos. Überdruck und Sauerstoff wurden nicht angewendet.

Wenn also nach diesen meinen Beobachtungen die Tubage-Narkose (alias pulmonale Narkose) so große Vorzüge vor der Inhalationsnarkose hinsichtlich der Bauchoperationen hat, und Kehr andererseits, wie oben ausgeführt, hinwiederum der Chloroform-Sauerstoff-Narkose so große Vorzüge vor der einfachen Chloroformnarkose rücksichtlich der Bauchoperationen beimißt, dann müssen wir in der Combination der beiden Vorzüge für die Bauchchirurgie Vorteile erzielen, wie sie bis jetzt nicht dagewesen. Meine Erfahrungen mit einer derartigen Chloroform-Sauerstoff-Intubationnarkose oder pulmonalen Sauerstoffnarkose stimmen auch mit dieser Erwartung überein.

Was aber von der Bauchchirurgie gilt, besteht in gleicher Weise natürlich für jede andere Narkose zu Recht.

Man fragt begreiflicherweise nach Gründen! Diese will ich in dem Folgenden bringen.

Die Hauptgründe für unsere guten Erfahrungen mögen wohl in den Vorzügen liegen, welche wir früher für die pulmonale Narkose mittelst peroraler Tubage eruierten. Einige dieser Vorzüge, z. B. betreffs der Reflexe von seite der Nase, erfahren hierbei durch die Zufügung des Sauerstoffs noch eine besondere Erweiterung.

Wenn wir uns an das erinnern, was wir S. 179—190 unseres Artikels in der Deutschen Zeitschrift für Chirurgie, Band LXXVI, sagten, so hat unsere Sauerstoff-Chloroformtubage

1. den Vorzug, daß die sämtlichen mechanischen Applikationsvorgänge des Narkoticums bis in die Tiefe der Lunge mehr oder weniger maschinell resp. automatisch vor sich gehen. Da sinkt kein Kiefer zurück, da braucht keine Zunge gehalten zu werden, da ist stets die Glottis offen, eine Aspiration von Fremdkörpern ist unmöglich, vielmehr strömt die Chloroformsauerstoffmischung unbehindert und ohne Abwehr in die Tiefe der Lunge.

2. Die pulmonale Narkose hat den Vorzug, daß eine Asphyxie nicht

sich störend einstellen kann, daß Erbrechen aus mechanischen Gründen ausbleibt, wie früher bewiesen.

3. Ferner, daß das Narkoticum so unmittelbar zu seiner Angriffsstelle, der Lunge, kommt und schon in so geringer Menge seine Wirkung entfaltet.

4. Am meisten aber scheint mir die Chloroform-Sauerstoff-Tubage von Vorteil zu sein durch den Wegfall der sonst so lästigen Reflexe von seite der oberen Luftwege.

So weit die Chloroform-Sauerstoff-Intubation als Intubation. Was aber insbesondere noch die Mischung des zuzuführenden Chloroforms mit Sauerstoff anbelangt, so erscheint mir diese Erweiterung besonders glücklich. Und so füge ich als weitere Punkte bei:

5. Gerade weil das inhalierte Gasgemenge so unvermittelt und unmittelbar in die Lunge kommt, erscheint mir der Zusatz von Sauerstoff bei der Tubage so wesentlich. Mir scheint das Gemisch die Lunge gar nicht zu reizen, jedenfalls wesentlich weniger als Chloroform allein. Auch Unruhe des Patienten, leichte Asphyxien fehlen ganz, jedenfalls durch die Gegenwart des Sauerstoffs bewirkt.

6. Ganz besonders vorteilhaft aber erscheint mir eine Anordnung, wie ich sie an dem von mir verwendeten Apparate traf, daß nämlich durch eine einfache Umschaltung momentan auch Sauerstoff allein in die Lunge geführt werden kann. Durch diesen Kunstgriff meine ich jeder Asphyxie vorbeugen zu können. Denn auch ich fasse den Sauerstoff in Übereinstimmung mit Roth nicht nur als Verdünnungsmittel und Transportmittel des Chloroforms, sondern im gewissen Sinne als wertvolles Antidot des Chloroform auf. Und eine sicherere und raschere Applikation als auf dem vorgeschlagenen Wege giebt es gewiß nicht mehr.

Dem oben berührten Kapitel der Nasenreflexe wollen wir hier noch eine besondere Betrachtung widmen. Sie erscheinen deshalb von so großer Bedeutung, weil ein guter Teil der sog. „üblen Zufälle" bei Narkosen mehr oder minder ihnen zur Last gelegt wird, so der Atmungsstillstand, der Herzstillstand usw. Sehen wir, wie weit solche Reflexe zurecht bestehen, und dann, in wie weit sie durch die Tubage zunächst und dann durch die Zuführung des Sauerstoffs zum Chloroform gemildert oder beseitigt werden. Denn auch ganz abgesehen von der Tubage, beleidigt schon die Mischung des Chloroform mit Sauerstoff die Naseneingänge unverhältnismäßig weniger.

II. Anhang.

Nasenreflexe.

Früher glaubte man, nachdem man die Entdeckung gemacht hatte, daß die Atmung und das Herz von der Nase her reflektorisch beeinflußt werden, daß diese zentripetalen Reflexe spezifische Qualitäten der Nasennerven seien. Heute weiß man, daß diese besonderen Eigenschaften durchaus nicht nur den bestimmten Nervengruppen der Nase eigen sind, sondern daß fast ausnahmlos jeder Nerv, der zentripetale Fasern hat, einen gewissen Einfluß auf Herz und Atmung ausübt, meist im Sinne einer Druck-

steigerung im peripheren Gefäßsystem bei gleichzeitiger Verlangsamung der Atmung.

Wenn also auch die zahlreichen Arbeiten der letzten 40 Jahre über die Reflexwirkung der Nasennerven nicht mehr die Bedeutung haben, die man ihnen seinerzeit zu maß, so hat die Art und Weise, wie die Nase auf Lunge und Herz rückwirkt, doch auch heute noch große Wichtigkeit.

Die Träger und Vermittler der Reflexe sind zwei Nervenstämme, zunächst der Olfactarius, dann aber mehr und hauptsächlich der Trigeminus.

Daß der Olfactorius eine gewisse Reflexwirkung auf die Atmung haben kann, haben Gourenitsch[1]) und Henry[2]) durch Experimente bewiesen. Der erstere hat in der Mehrzahl seiner Versuche der Erregung des Olfactorius eine Verlangsamung oder Stillstand der Atmung in der Exspiration gesehen; aber auch eine Beschleunigung der Atmung durch Reizung des Nerven ist nachweisbar. — Henry kommt zu einem „spezifischen anregenden oder hemmenden Einfluß des Geruches auf die Respiration und die Muskelleistung".

Der zweite, noch wichtigere Reflexnerv ist der Trigeminus. Betreffs seiner bewies zunächst schon Marschall Hall[3]), daß die Erregung sensibler Nerven einen Einfluß auf die Atmung habe. Weiter sah Holmgren[4]) dasselbe nach Reizung des Trigeminus. Später, 1861 zeigte Schiff[5]), daß die mechanische Reizung gewisser Hautnerven namentlich, eines Trigeminusastes, einen Stillstand der Atmung in der Exspiration zur Folge habe. Im ferneren bewies am Tiere Falk[6]) die Tatsache, daß beim Untertauchen eines Tieres in kaltes Wasser regelmäßig ein Stillstand der Atmung in Exspiration eintritt, der bis 5 Minuten Dauer haben kann. Später haben andere Autoren Kratschmer und Holmgren[7]) den Versuch richtig gedeutet: es sind die sensiblen Äste der Nasenschleimhaut, deren Erregung durch die kalten Wassertropfen, so schnell und gesetzmäßig, den Stillstand der Atmung bewirken. Frédérics konnte durch Bespritzung des äußeren Naseneinganges einen Atemstillstand von ca. 12 Minuten erzielen.

Knoll[8]) kommt in seinen Mitteilungen zu dem Schluß, daß die sensiblen Nerven nach ihrem Einfluß auf die Atmung in drei Kategorien zerfallen:

1. solche, deren Erregung nur inspiratorische,
2. solche, die nur exspiratorische
3. die beide Wirkungen haben.

---

1) Gourenitsch, Über die Beziehungen der Nase zu den Athembewegungen. Bern 1883.

2) Henry, Influence de l'odeur sur les mouvements respirat. et sur l'effort musculaire. Comt. rend. de la société biol. 1891, pag. 443.

3) Marshall Hall, Abhandlungen über das Nervensystem. 1840.

4) Holmgren, On chloroforms merkning paa kaninen. Upsala. Läk. Sällsk. Handl. Bd. II. Nr. 3.

5) Schiff, Compt. rendu. Tome 53. 1861, pag. 330—333.

6) Falk, Reicherts Archiv. 1869. Bd. II, S. 239.

7) Holmgren, Upsala läkarefor. förhandl. 1883.

8) Knoll, Beiträge zur Lehre von der Atmungsinnervation. 9. Sitzungsber. der Kaiserl. Akad. Wien. 1882—1888.

Speziell die Nasennerven lösen Veränderungen der Atmung in dem Sinne aus, daß sie auf „Abhaltung oder Beseitigung der Reize" hinwirken.

Francois Franck[1]), der durch seine methodischen Untersuchungen der vorliegenden Frage viel genützt, kommt zu dem Schluß, daß der Einfluß der sensiblen Erregung in der Nase auf die Respirationsbewegungen sich in verschiedener Weise äußert. Zeitweise ist vollständiger Stillstand der Atmung Folge, zeitweise ändert sich nur der Typus der Atmung. Die Respiration wird häufiger, unregelmäßiger und erfolgt stoßweise; zeitweise wechseln Atmungspausen mit unregelmäßigen Stößen ab. Alle diese Erscheinungen haben alle das gemeinsam, daß sie einen „spasmischen Charakter" haben.

Nach dem Gesagten vermitteln die beiden genannten Nerven, der Olfactorius und der Trigeminus die Reflexe. Auf welchem Wege aber kommen diese zustande, d. h. wohin wird die Erregung aus der Nasenschleimhaut übertragen.

Es sind nach der Ansicht der diesbezüglichen Experimentatoren drei Wege vorhanden.

I. Wegele[2]) versuchte zu beweisen, daß „der so erzielte Stillstand der Atmung nicht etwa nur auf eine tetanische Erregung der Atmungsmuskulatur zurückzuführen ist, sondern auch nach Ausschaltung dieser noch eintritt, sonach also als eine reine Hemmung der Atmungsinnervation aufzufassen sei".

Dasselbe sagen Gad und Landmann. Auch nach ihnen sind diese Reflexe als eine selbständige Hemmung im Centralorgan aufzufassen.[3])

II. Ein zweiter Reflexweg erstreckt sich auf verschiedene Muskulaturen, so die Muskeln des Kehlkopfs, der Bronchien und des Zwerchfells. Ich folge in diesen meinen Ausführungen über dieses Kapitel dem, was A. Kutter[4]) neuerdings in seinem vorzüglichen Buche über „Die nasalen Reflexneurosen" sagt (S. 26).

Francois Frank und Kratschmer fanden, daß bei Hunden und Katzen die elektrische und mechanische Reizung der Nasenschleimhaut Adduktionsbewegungen der Stimmlippen bis zum Laryngospasmus hervorruft. Die Nasenschleimhaut ist nicht in allen Teilen gleich empfindlich: als besonders empfindlich bezeichnet Frank das vordere Ende und den freien Rand der unteren und mittleren Muschel. Die hinteren Enden dieser beiden Muscheln, der hintere Abschnitt des Septums und der untere Nasengang sind ebenfalls, aber in weniger starkem Maße empfindlich.

Auch andere Autoren kamen zu ähnlichen Schlüssen: Landmann[5]) hebt hervor, daß auch der vordere Abschnitt des Septum sehr empfindlich

---

1) Francois Franck, Réflexes d'origine nasale. Tribune méd. 1888 und zahlreiche andere Mitteilungen früher.

2) Wegele, Über die centrale Natur reflektorischer Atmungshemmung. Würzburger Verhandlungen. Bd. 17, Nr. 1. Würzburg 1882.

3) Verhandlungen der physikalischen Gesellsch. zu Berlin 1886/87. Nr. 18.

4) A. Kutter, Die nasalen Rneflexneurosen. Berlin 1904. Hirschwald.

5) l. c.

ist und Boodie und Dixon[1]) fanden, daß die Atmung von gewissen Bezirken der Nasenschleimhaut aus ganz besonders lebhaft beeinflußt wird. Auch Kuttner findet, je tiefer er mit der Sonde in das Innere der Nase einging, um so energischere Reaktion. Was den krampfhaften Glottisverschluß anbelangt, tritt dieser nur ein, wenn das Tier relativ wach ist. Bei tieferen Narkosen, hören krampfartige Bewegungen auf.

Was die Bronchien anbelangt, erzielte Franck durch Reizung der der Nasenschleimhaut einen hohen „energischen Spasmus der Bronchien, der sich durch Einziehung der Zwischenrippenräume dokumentierte". Ebenso bewies Lazarus dasselbe, daneben noch, daß bei den auf reflektorischem Wege von der Nase her ausgelösten Kontraktionen der Bronchialmuskulatur der Nervus vagus den zentrifugalen Schenkel des Reflexbogens bildet.

Das Zwerchfell soll nach Landmann in Form eines Inspirationtetanus wesentlich an dem Zustandekommen des reflektorischen Bronchialasthmas beteiligt sein.

III. Was das Gefäßsystem betrifft, war Kratschmer nach der Angabe von Kuttner der erste, der den Zusammenhang zwischen Nase und Blutdruck erkannte. Er fand, daß Reizung der Nasenschleimhaut den Herzschlag verlangsamt und den Blutdruck steigert. Durchschneidung des Vagus hebt die Einwirkung auf das Herz auf, die auf den Blutdruck nicht. Franck bestätigte diese Angaben.

Wie wir aus Vorstehendem gesehen, spielen die Reflexe von seite der oberen Luftwege auf Herz und Atmung eine große Rolle und es mußte durchaus angenommen werden, daß wir mit der Beseitigung dieser Reflexe einerseits durch die Mischung des Chloroforms mit Sauerstoff, andererseits durch die pulmonale Applikation mit peroraler Intubation, wesentlich zur Ruhe und Ungefährlichkeit der Narkose beitragen.

Am Schlusse dieser Arbeit möchte ich nicht verfehlen meinem Assistenten Herrn Dr. La Roche für seine geschickte und ersprießliche Mithilfe bei meinen Versuchen meinen ganz besonderen Dank hier niederzulegen.

1) Some points in the pathology of spasmodic asthma. Pathol. Soc. of London. Transaction 1902.

XXI.

Aus der II. chirurgischen Klinik der Universität Wien.
(Vorstand: Professor Hochenegg.)

Weitere Erfahrungen über die Wirksamkeit des Cholins.

Von

Dr. Alfred Exner, Assistent der Klinik. und Dr. Karl Sywek. Operationszögling der Klinik.

Werner[1]) war der erste, der im Tierexperiment den Nachweis bringen konnte, daß die Wirkung der Radiumstrahlen sich durch Injektionen von mit Radium bestrahlten Lecithinaufschwemmungen mitieren lasse. Diese wichtige Erkenntnis wurde bald durch Versuche des einen von uns[2]) und durch weitere Arbeiten Werners[3]) erweitert. Es zeigte sich nämlich, daß dieselben Wirkungen auch durch röntgenbestrahltes, durch ozonisiertes und mit Pepsinlösungen behandeltes Lecithin hervorgerufen werden.

Der Gedanke lag nun sehr nahe, die verschiedenen chemischen Zersetzungsprodukte des complicierten Lecithins auf ihre biologische Wirksamkeit zu prüfen und in der Tat ist es dem einen von uns bereits vor mehreren Monaten gelungen, gemeinschaftlich mit Zdarek[4]) den Nachweis zu bringen, daß die Injektion von Cholinlösungen in den Hoden von Versuchstieren ähnliche Veränderungen daselbst hervorruft, wie wir sie an den genannten Organen nach Röntgen- oder Radiumbestrahlungen zu sehen gewohnt sind.

Weitere Untersuchungen, die an unserer Klinik von Thaler[5])

1) Centralblatt f. Chirurgie. 1904, Nr. 43.

2) A. Exner, Wiener klin. Wochenschrift. 1904, S. 1365.

3) Münchner mediz. Wochenschrift. 1905, Nr. 15; Deutsche mediz. Wochenschrift. 1905, Nr. 2.

4) A. Exner u. E. Zdarek, Wiener klin. Wochenschrift. 1905, Nr. 4.

5) Die Arbeit ist im Erscheinen begriffen.

an mit Radium bestrahlten Rattenhoden, von Hoffmann[1]) mit Cholininjektionen in den Rattenhoden angestellt wurden, stellten fest, daß auch der weitere Verlauf der Degeneration nicht nur makroskopisch, sondern auch mikroskopisch sehr ähnlich ist, und daß das Endstadium in beiden Fällen völliges Zugrundegehen der mobilen Elemente des Hodens ist.

Diese Erfahrungen lehrten, daß auch nach der Injektion einer einzigen chemisch wohlbekannten Substanz sich Veränderungen im Organismus einstellen können, die in Analogie mit den biologischen Wirkungen der Röntgen- und Radiumstrahlen zu setzen sind.

Wir möchten gleich hier darauf aufmerksam machen, daß unseres Erachtens den meisten Versuchen mit einer chemischen Imitation der biologischen Strahlenwirkungen zwei Fehler anhaften: erstens wurden die meisten Versuche derart ausgeführt, daß die Haut als Reagens diente. Wir glauben nun, daß die Haut von allen für Strahlenwirkungen empfänglichen Organen das ungeeigneste zur Beurteilung der Wirkung des angewendeten Agens sei. Da es sich an der Haut meistens auch um Ulcerationsprozesse handelt, wird die unvermeidliche Infektion wohl stets das Bild trüben. Zweitens werden die bisher am häufigsten verwendeten Lecithinaufschwemmungen nicht nur die gewünschte spezifische Wirkung ausüben, sondern vermöge ihrer physikalischen Eigenschaften auch die Wirkung von einverleibten Fremdkörpern haben. Das Gesagte wird wohl am besten durch die mikroskopischen Untersuchungen der mit Cholin behandelten Hoden einerseits und der mit Lecithinaufschwemmungen injicierten andererseits illustriert. Während bei den zuerst genannten Versuchen[2]) entzündliche Erscheinungen fast fehlten, fanden Hoffmann und Schulz[3]) bei Versuchen, die sie an unserer Klinik ausführten, daß mit Röntgenlicht bestrahlte Lecithinaufschwemmungen, in Rattenhoden injiciert, zwar Degenerationserscheinungen erzeugten, daß aber die interstitielle Entzündung in den Vordergrund der Erscheinungen trat und das Bild derartig trübte, daß kein deutlicher Unterschied zwischen den mit bestrahlten und unbestrahlten Lecithinaufschwemmungen behandelten Hoden zu constatieren war. Die Versuchsergebnisse der mit Cholin behandelten Hoden und ihre Ähnlichkeit mit den radiumbestrahlten Hoden ließen hoffen, im Cholin einen Körper gefunden zu haben, der dem Organismus einverleibt, ähn-

1) Die Arbeit ist im Erscheinen begriffen.
2) A. Exner u. E. Zdarek l. c.
3) Wiener klin. Wochenschrift. 1905, Nr. 5.

liche Veränderungen in ihm erzeugt, wie sie nach langer Röntgenbehandlung von Tieren beobachtet wurden.

Zwar mußten wir einwenden, daß die Bestrahlungen der Hoden stets durch die unversehrte Haut stattgefunden hatten, ohne das Organ selbst primär zu schädigen, die Cholininjektionen in den Hoden gingen stets mit mechanischen Schädigungen des Organes einher, wie sie ja das Einstechen der Injektionsnadel, die vermehrte Spannung und die Flüssigkeitsdurchtränkung sind.

Alle diese Momente kamen als Fehlerquellen in Betracht, und wir mußten trachten sie bei unseren Versuchen auszuschließen. Wir hoffen dies in folgender Weise erreicht zu haben. Bekanntlich hat Heinecke[1]) nachgewiesen, daß Tiere, die der Wirkung der Röntgenstrahlen ausgesetzt sind, schwere Degenerationsprozesse der Lymphdrüsen und der Milz zeigen, die hauptsächlich durch ein Zugrundegehen der lymphoiden Elemente bedingt sind. Wir stellten uns demnach die Aufgabe zu untersuchen, ob nach Cholininjektionen in den Tierkörper in den lymphoiden Organen, die keiner mechanischen Schädigung ausgesetzt waren, Veränderungen auftreten und welcher Natur dieselben seien.

Die ersten Versuche, die wir anstellten, wurden an Katzen ausgeführt; wir gingen so vor, daß wir bei vier Tieren durch eine kleine Laparotomiewunde eine Dünndarmschlinge mit ihrem Mesenterium hervorzogen und nun zwischen die beiden Blätter des Mesenteriums die Injektion vornahmen. Es bildeten sich große Quaddeln, wenn die Injektion richtig ausgeführt wurde. Die zum Versuch verwendete Stelle markierten wir dadurch, daß wir einen Netzzipfel an den Darm fixierten, und vernähten die Bauchwunde. Zur Verwendung kamen 2—4 ccm einer 1proz. Cholinlösung.

Vier Versuchstiere, die im Zeitraum von 3—14 Tagen nach der Injektion getötet wurden, zeigten bis zu ihrem Tode keine abnormen Erscheinungen. Bei der Obduktion fanden wir an den Stellen des Mesenteriums, wo wir die Injektionen gemacht hatten, gar keine Veränderungen. Die Gefäße waren nirgends thrombosiert, die Serosa des Darms und Peritoneums war überall glatt und glänzend. Die Lymphdrüsen in der Radix mesenterii erschienen makroskopisch etwas gequollen und zeigten am Durchschnitt eine etwas weichere Consistenz als die normalen. Mikroskopisch war bereits in den Mesenteriallymphdrüsen der nach drei Tagen getöteten Katze eine deutliche Lockerung in der Anordnung des lymphoiden Gewebes der einzelnen Follikel zu sehen. Das Auffallendste waren diese Veränderungen in der Rindenschicht der Lymphdrüsen, die bedeutend verschmälert ist und wo die Grenze zwischen den einzelnen Follikeln verwischt ist. Das lymphoide Gewebe der Markstrahlen ist bedeutend reduciert, die Lymphsinuse erweitert.

---

1) Grenzgebiete der Medizin und Chirurgie. 1904, Bd. 14.

Ähnliche Versuche stellten wir an anderen Katzen an, denen wir in die Muskulatur des Vorderarmes und des Unterschenkels ebenfalls Cholininjektionen machten. An den Stellen der Injektion in die Muskulatur konnten wir ebensowenig wie beim Mesenterium makroskopisch und mikroskopisch irgendwelche Veränderungen nachweisen, in den regionären Lymphdrüsen konnten wir dieselben Veränderungen constatieren, die wir bei den Mesenteriallymphdrüsen fanden. Bei Kontrollversuchen, die wir mit der Injektion von Wasser und Thiosinaminlösung anstellten, fanden sich keine Veränderungen in den regionären Lymphdrüsen.

Weitere Versuche stellten wir an vier Kaninchen an, denen wir intraperitoneal 8—38 cm^3 einer 2proz. Cholinlösung in mehreren Portionen in das Abdominalcavum injicierten. Die Tiere befanden sich alle, mit Ausnahme von einem, welches wir bei der Beurteilung der gefundenen Veränderungen wegen Marasmus ausschalteten, bis zu der Tötung vollkommen wohl.

Die Obduktion der Tiere wurde 21—31 Tage nach der ersten Injektion gemacht.

Den makroskopischen Obduktionsbefund von allen Tieren fassen wir zusammen. Der Panniculus war gut erhalten, am Peritoneum waren keinerlei Veränderungen sichtbar, die parenchymatösen Organe zeigten weder Degenerationen noch Atrophie bis auf die Milz, die in ihrem Längen- und Querdurchmesser gut um die Hälfte kleiner war als die normale gleichgroßer Tiere. Makroskopisch war ferner eine bedeutende Verkleinerung des in der Radix mesenterii gelegenen Drüsenpacketes auffallend, das bei einzelnen Tieren auf ein Drittel der normalen Größe geschwunden war.

Die histologische Untersuchung der mesenterialen Lymphdrüsen ergab im Vergleich mit normalen folgende Veränderungen.

Die Lymphdrüsen lassen bereits mit freiem Auge eine Reduktion des lymphoiden Gewebes bis auf einen schmalen Saum der Rinde erkennen, die normalerweise im Centrum der Drüse deutlich sichtbaren Lymphfollikel sind bis auf kleinste Reste verschwunden. Mikroskopisch findet man die Marksubstanz der Lymphdrüsen am schwersten verändert. Das lymphoide Gewebe der Markstränge fehlt zum großen Teil, so daß ein Reticulum von Stützgewebe mit spärlichen Einschlüssen von Lymphocyten zu sehen ist. Auffallend ist die Anwesenheit von viel dunkelbraunem Pigment, zum großen Teil intracellulär gelegen, das hauptsächlich im Markraume der Lymphdrüse zu sehen ist. Die Rindenpartien sind verschmälert, von einer Anordnung des lymphoiden Gewebes in gut ausgebildeten Follikeln kann nicht mehr die Rede sein. Nur an einzelnen Stellen lassen sich die Reste eines Follikels mit seiner typischen Anordnung erkennen.

Die Milz der untersuchten Tiere zeigte auffallende Blutungen direkt unterhalb der Kapsel. Das lymphoide Gewebe war im ganzen reduciert. Die Malpighischen Körperchen sind verkleinert und gelockert, ihre typische Anordnung ist gestört. Das die kleineren Arterien normalerweise umschließende lymphoide Gewebe fehlt stellenweise vollkommen. Auch in der Pulpa der Milz ist das lymphoide Gewebe äußerst spärlich und die Sinus auffallend erweitert, die Endothelien der Sinus desquamiert. In allen

Partien der Milz findet sich zum Teil freiliegendes, zum Teil in Zellen eingeschlossenes Pigment.

Nachdem wir den Eindruck hatten, daß die geschilderten Veränderungen das Endstadium eines abgelaufenen Prozesses seien, machten wir noch Versuche an Ratten, denen wir je 2 cm^3 $2^1/_2$ proz. Cholinlösung intraperitoneal injicierten. Wir töteten die Tiere 2—6 Tage später.

Bei der Obduktion konnten wir weder am Peritoneum parietale noch an der Serosa des Darms irgendwelche Veränderungen sehen. An dem nach 48 Stunden getöteten Tier konnten wir an den inneren Organen keine Schädigungen nachweisen, was durch die histologische Untersuchung bestätigt wurde. Bei einer zweiten Ratte, die vier Tage nach der Injektion getötet wurde, fanden wir eine Verkleinerung der Milz auf nahezu die Hälfte im Vergleich zu der eines ebenso großen normalen Tieres. Die histologische Untersuchung dieser Milz ergab folgenden Befund: Auch hier fanden wir eine hämorrhagische Zone unterhalb der Kapsel. Die Milzfollikel waren kleiner, die Anzahl der Lymphocyten bedeutend vermindert, so daß größere Lücken zwischen ihnen entstanden. Die Lymphocyten hatten zum Teil einen Kern, der sich nicht mehr distinct färben ließ. Außerdem sah man teils intracellulär, teils zwischen den Lymphocyten zahlreiche Kerntrümmer. Endlich war es auch zu einer mächtigen Pigmentanhäufung gekommen, die Follikel waren über und über mit Pigmentkörnern erfüllt. Die Milzpulpa war sehr arm an lymphoidem Gewebe, und auch bei diesen Präparaten beherrschte das Stützgewebe das Bild. Pulpazellen mit ihrem deutlich sichtbaren Kern und Protoplasmaleib fehlten in unseren Präparaten fast vollständig und auch hier fiel uns die Menge an Pigmentkörnern auf.

Bei der Ratte, die nach 6 Tagen getötet wurde, fanden sich außer den Milzveränderungen, die noch stärker waren wie bei der viertägigen, auch Schädigungen der mesenterialen Lymphdrüsen im gleichen Sinne, wie sie früher beschrieben wurden.

Auf die feineren histologischen Veränderungen und ihren zeitlichen Ablauf werden wir in einer späteren Arbeit zurückkommen.

Aus den beschriebenen Veränderungen geht hervor, daß intraperitoneale Injektionen von Cholin am Orte der Einwirkung niemals eine Gewebsveränderung hervorgerufen haben, daß aber diese Injektionen mit Regelmäßigkeit schwere Schädigungen entfernt vom Ort der Einwirkung, im lymphoiden Gewebe verursacht haben.

Unsere Befunde decken sich zum Teil mit denjenigen, die Heinecke[1]) nach Röntgenbestrahlung von Tieren an den lymphoiden Geweben erhoben hat. Wir können daher auf eine Ähnlichkeit in der Wirkung beider Agentien hinweisen. Wie weit diese Ähnlichkeit geht, müssen weitere Versuche mit Variationen in der Dosierung des Cholins zeigen.

Bereits Heinecke hat darauf aufmerksam gemacht, daß parallel

1) l. c.

mit den schweren Veränderungen der blutbildenden Organe eine Verminderung der Leukocyten im Blute stattzufinden scheine. Heller und Linser[1]) haben in jüngster Zeit diese Frage genauer studiert und in der Tat diese Verminderung der Leukocyten mit Regelmässigkeit finden können. Auch wir haben bei einer Reihe unserer Versuchstiere Zählungen der weißen Blutkörperchen vorgenommen, unsere Versuche sind zwar derzeit noch nicht abgeschlossen, doch können wir mitteilen, daß wir bei einigen Tieren bedeutende kurzdauernde Leukopänie finden konnten.

Vor kurzem hat Schlachta[2]) in mehreren Publikationen mitgeteilt, daß Injektionen von sehr verdünnten Säuren und Alkalien ähnliche Hautveränderungen hervorrufen, wie wir sie bei Radium- oder Röntgendermatitis zu sehen gewohnt sind. Da Cholin eine starke Base ist, vermutete er, daß die Cholinwirkung auf „seine starke Basicität" zurückzuführen sei. Da Schlachta seine Versuche bisher nur an der Haut gemacht hat, müssen wir ihm den Einwand machen, den wir früher gegen alle derartigen Versuche, die die Haut als Reagens benutzen, erhoben haben. Schlachta hat seine Injektionen teils in die Haut, teils subkutan gemacht und dann Veränderungen der zugehörigen Haut gesehen; seine Resultate beziehen sich sicher auf Ätzwirkung und zwar am Ort der Einwirkung oder in unmittelbarer Nähe desselben.

Unsere oben mitgeteilten Versuche lassen sich jedoch mit der von Schlachta angenommenen Ätzwirkung nicht erklären, da wir am Ort der Einwirkung, sei es Peritoneum, Mesenterium oder Muskulatur, nie eine Schädigung des Gewebes sahen, hingegen immer entfernt davon Wirkungen auf die regionären Lymphdrüsen und die Milz.

Bei allen bisher bekannten Ätzmitteln sind die Wirkungen in der nächsten Umgebung der Applikation am stärksten und nehmen von da aus ab, auch die Versuche von Schlachta machen hiervon keine Ausnahme. Dies alles trifft für unsere Versuche nicht zu, so daß wir die supponierte Ätzwirkung des Cholins nicht acceptieren können.

Um selbst ein Urteil über die Wirkung von verdünnten Säuren und Alkalien zu gewinnen, haben wir 10 cm^3 0,5 proz. Kalilauge einem Tiere intraperitoneal injiciert. Die Injektion wurde anstandslos vertragen. Bei der Tötung des Kaninchens nach 12 Tagen

1) Münchner med. Wochenschrift. 1905, Nr. 15.
2) Münchner med. Wochenschrift. 1905, Nr. 26.

konnten weder makroskopisch noch mikroskopisch irgend welche Veränderungen konstatiert werden Hierzu wollen wir noch anführen, daß 5 cm³ 0,5 Kalilauge und ebensoviel 2½ % Cholinlösung, die wir bei unseren Versuchen verwendeten, die gleiche Quantität Normalschwefelsäure zu ihrer Neutralisation brauchen, daher denselben Alkalescenzgrad besitzen.

Nachdem wir durch die eben mitgeteilten Tierversuche die Wirksamkeit von Cholininjektionen auf blutbildende Organe kennen gelernt hatten, war eine neue Ähnlichkeit in der Wirkung des Cholins und der Wirksamkeit von Röntgen- und Radiumstrahlen gegeben.

Die Ähnlichkeit in der Wirkung auf die Haut und den Hoden hatten bereits fühere Untersuchungen gezeigt, jetzt war diese Ähnlichkeit auch in der Wirkung auf Lymphdrüsen und Milz erwiesen.

Unter diesen Umständen entschlossen wir uns, einige therapeutische Versuche mit Cholininjektionen bei inoperablen Tumoren zu machen.

Fall I. Ein 74jähriger Mann hatte in der linken Regio submaxillaris ein über faustgroßes, mit dem Kiefer verwachsenes, metastatisches Lymphdrüsencarcinom. Der Tumor war stark prominent und an der Kuppe ulceriert, die angrenzenden Partien waren erweicht. Innerhalb von vier Tagen wurden 6 cm³ 2 Proz. Cholinlösung in den Tumor injiciert. Es kam nun bereits nach wenigen Tagen zu schwacher Secretion aus der ulcerierten Partie und in nicht ganz Monatsfrist hatte sich eine hühnereigroße jauchende Höhle im Centrum des Tumors gebildet. Die Secretion nahm in der Folgezeit langsam ab. Drei Monate nach den Injectionen sahen wir den Kranken das letztemal. Der Tumor war auf Hühnereigröße zurückgegangen. Die früher jauchende große Höhle ist nußgroß, wie von frischen roten Granulationen ausgekleidet. In der Nachbarschaft war es zur Infiltration von neuen Lymphdrüsen gekommen.

Fall II. Bei einem 54jährigen Mann handelte es sich um ein recidivierendes Endothelsarkom des rechten Parotis, der Tumor war an einer kronenstückgroßen Stelle ulceriert. Vom 10. 3. bis 7. 4. wurden in verschiedene Stellen des Tumors Injectionen von 1—2 cm³ 2 Proz. Cholinlösung gemacht, im ganzen wurden 17 cm³ injiciert. Bei den Injektionen floß durch die Ulceration regelmäßig ein Teil der Flüssigkeit wieder ab. Makroskopisch wurde an einzelnen Stellen Erweichung des Tumors gesehen, doch war bis Ende April eine Größenzunahme der Geschwulst zu constatieren.

Fall III. Ein 45jähriger Mann litt an einem inoperablen Lymphdrüsenrecidiv nach Lippencarcinom in der linken Submaxillargegend. Der Tumor war faustgroß mit dem Kiefer fest verwachsen. Die Geschwulst

war an ihrer Kuppe exulceriert. In der Zeit vom 10. 2. bis 21. 2. wurden im ganzen 13 cm^3 der Cholinlösung in den Tumor injiciert. Bereits nach wenigen Tagen kam es zu einer abundanten Sekretion aus der exulcerierten Stelle; es bildete sich unter ziemlich starker Schwellung der Umgebung eine hühnereigroße, von nekrotischen Fetzen ausgekleidete Höhle. Sechs Wochen nach den Injektionen reiste der Kranke noch mit einer jauchenden Wundhöhle in seine Heimat.

Fall IV. Wir injicierten ferner in zwei über haselnußgroße, subcutan gelegene Metastasen eines Falles von Mammacarcinom, durch die unveränderte Haut in eine Geschwulst am 16. 2. 2 cm^3 2 Proz. Cholinlösung und am 8. 3. neuerdings 1 cm^3. Bereits vor der zweiten Injection konnte man eine deutliche Erweichung in der injicierten Metastase, ohne daß die Haut irgendwelche Veränderungen gezeigt hätte, konstatieren. In den zweiten Tumor wurde nur am 8. 3. 1 cm^3 Cholin injiciert. Am 16. 3. starb die Frau.

Fall V. Eine 65jährige Frau litt an einem Recidiv nach einem Mammacarcinom.

Der Tumor saß an der vorderen Thoraxwand auf, hatte die Gestalt eines abgestutzten Kegels und ragte über das Niveau der Umgebung 5 cm hervor. An einer kleinen Stelle war die verdünnte Haut über der Kuppe des hühnereigroßen Tumors ulceriert. Am 3. 1. wurden 10 cm^3 2 Proz. Cholinlösung an der Basis des Tumors injiciert. 10 Tage später konnte man eine bedeutende Erweichung des Tumors und eine Vergrößerung des Ulcus auf 4:3 cm constatieren.

Am 16. 1. wurden abermals 2 cm^3 und am 23. 1. 5 cm^3 Cholin injiciert. Am 16. 1. war der Tumor weich, stand nicht mehr als solide Geschwulst vom Thorax weg, sondern hing matsch herab. Am 20. 1. war die Geschwulst ca. 1 cm von der Basis wie abgekappt. Die Wundfläche war von nekrotischen jauchenden Gewebsmassen bedeckt. Am 28. 1. war nur am lateralen Rand ein Rest des Tumors nachweisbar, während die übrigen Teile des Geschwürs im Niveau der Haut lagen. Fünf Monate später hörten wir durch die Angehörigen der Frau, daß der Tumor verschwunden sei und eine rote Wundfläche bestehe.

Zusammenfassend wollen wir bemerken, daß wir außer lokaler Schwellung und Schmerzhaftigkeit bei dem Auftreten der starken Secretion bei ulcerierten Tumoren keine unangenehmen Folgeerscheinungen der Injektionen bemerkten. Das Allgemeinbefinden war in keinem unserer Fälle dadurch gestört worden.

Bei den Fällen I bis V wurden eine Reihe von histologischen Untersuchungen ausgeführt, die uns über die Veränderungen an den Tumoren nach Cholininjektion aufklären sollten. Wir berichten im Zusammenhang über die gefundenen Veränderungen.

Bei allen Präparaten, die von den Fällen I und III stammten, waren mikroskopische Veränderungen nachweisbar, die in Nekrose,

Blutungen und Vacuolenbildung in den Tumorzellen bestanden. Da es sich in beiden Fällen um ulcerierte Plattenepithelcarcinome handelte, sind die Resultate unserer Untersuchungen nicht einwandsfrei, da sich sehr schwer entscheiden läßt, welcher Teil der Veränderungen auf die Wirkung des Cholins zu beziehen und welcher eine Folge der Ulceration sei. Wir wollen nur darauf aufmerksam machen, daß an einzelnen Präparaten dichtes Bindegewebe kleine Nester von Tumorzellen einschloß, während andere Partieen den bekannten Befund von großen zusammenhängenden Complexen von Tumorzellen zeigt.

Bei Fall II, einem ulcerierten Endothelsarkom, konnten wir mikroskopisch keine nennenswerten Veränderungen finden.

Bei Fall IV endlich wurden zwei Metastasen eines Mammacarcinoms untersucht. Schon makroskopisch sah man am Durchschnitt des Tumors, daß ein Teil der Geschwulst nekrotisch war; er zeigte eine homogene Schnittfläche, die sich scharf mit einem leicht hämorrhagischen Hof gegen den Rest des Tumors abgrenzte. Mikroskopisch sah man, daß die früher erwähnten Stellen unter dem Bild der vollkommenen Coagulationsnekrose zugrunde gegangen waren. Die nekrotischen Partieen waren von einer schmalen hämorrhagischen Randzone umgeben. Die nekrotischen Stellen waren über bohnengroß und entsprechen denjenigen Teilen der Geschwulst, in welche die Injektionsflüssigkeit gespritzt worden war. Interessant waren die Veränderungen am Tumor, die peripher von der Nekrose zu sehen waren.

Außerhalb des hämorrhagischen Hofes sah man das Bindegewebe überall gut erhalten, die Tumorzellen aber im Vergleich mit unveränderten Teilen der Geschwulst bedeutend spärlicher, stellenweise nur in kleiner Anzahl (3—4) beisammenliegend. Diese Zellen zeigten zum größten Teil Degenerationserscheinungen. Wir fanden Vacuolenbildung und Nekrose der Carcinomzellen, während das Bindegewebe normal erschien. Auffallend war auch hier wieder das Verhalten des Bindegewebes, das zu engen Maschen angeordnet, ein dichtes Netzwerk straffer Fasern bildete und in dieser Weise die spärlichen degenerierten Carcinomzellen umschloß, die stellenweise so schwer verändert waren, daß sie sich nicht mehr mit Sicherheit als Tumorzellen erkennen ließen.

Die Präparate dieses Falles hatten uns demnach an den Stellen der direkten Einwirkung des Cholins das Bild der Nekrose gezeigt, weiter entfernt, in jenen Partien, die nicht unmittelbar mit der unverdünnten Lösung in Berührung gekommen zu sein scheinen, fanden

wir Nekrose und Degenerationserscheinungen der Carcinomzellen, während das Bindegewebe intakt war.

Diese Stellen der Präparate zeigten also recht große Ähnlichkeiten mit den Befunden, die Perthes[1]) bei der Untersuchung röntgenbestrahlter Tumoren und der eine[2]) von uns bei mit Radium bestrahlten Carcinomen gemacht hatten.

Erst weitere Untersuchungen, die an einer Reihe kleiner Carcinommetastasen angestellt werden, können zeigen, wie weit diese Ähnlichkeit der Wirkung auf Carcinome geht.

Nach allem Mitgeteilten, liegt der Gedanke nahe, auf diesem Wege auch erkrankte Lymphdrüsen zu beeinflussen.

1) Langenbecks Archiv Bd. 71.

2) A. Exner, Wiener klin. Wochenschrift. 1904, Nr. 7.

XXII.

Aus der II. chirurgischen Universitätsklinik zu Wien.
(Vorstand: Professor Dr. J. Hochenegg.)

Zur Kenntnis der Fractura capituli humeri (eminentiae capitatae).

Von

Dr. **Hans Lorenz**,
Assistenten der Klinik.

(Mit 9 Abbildungen.)

Theodor Kocher[1]) verdanken wir die Kenntnis einer eigenartigen Frakturform des unteren Humerusendes, bei der es sich um eine durch indirekte Gewalt entstandene Abschälung des Knorpelüberzuges des Capitulum humeri, also um eine streng intraarticuläre Verletzung handelt.

Kocher hat 1896 vier Fälle dieser Verletzung, die bis dahin „noch kaum bekannt" gewesen ist, beschrieben. Seither ist in den neueren Lehr- und Handbüchern, so in Hoffas „Lehrbuch der Frakturen und Luxationen", im „Helferich", im „Handbuch der praktischen Chirurgie" der Besprechung dieser außerordentlich interessanten und nach mancher Richtung hin noch nicht völlig aufgeklärten Verletzung ein kleiner Raum eingeräumt worden. Doch kann man bei der Durchsicht der dort zu findenden Angaben nicht den Eindruck gewinnen, daß die betreffenden Autoren aus persönlicher Erfahrung herausgeschöpft hätten, und auch in der seit Kochers Publikation erschienenen, mir zugänglichen periodischen Fachliteratur habe ich Fälle, auf die das Kochersche Krankheitsbild passen würde, nicht mehr gefunden.

1) Th. Kocher, Beiträge zur Kenntnis einiger praktisch wichtiger Frakturformen. — Mitteilungen aus Kliniken und medizinischen Instituten der Schweiz. III. Reihe, Heft 11, S. 767. Basel und Leipzig 1896.

Eine Vermehrung der Casuistik dieser Frakturformen, welche weitaus die seltenste typische Verletzung am unteren Humerusende zu sein scheint, halte ich daher nicht für überflüssig und deshalb lege ich hier die Krankengeschichten zweier von mir beobachteter Fälle nieder.

Den ersten Fall habe ich an der damaligen Abteilung Professor Hocheneggs an der Wiener allgemeinen Poliklinik, den zweiten im Ambulatorium der II. chirurgischen Universitätsklinik zu Gesicht bekommen.

I. Johann St., 22jähriger Schlosser, aufgenommen am 19. Januar 1904.

Anamnese: Gestern war der Patient in der Schlosserwerkstätte mit dem „Abschlagen" schwerer Gußeisenstangen beschäftigt. Das geschieht so, daß die Stange mit beiden im Ellbogengelenk leicht flektierten Armen (der rechte Arm voran) in die Höhe gehoben und nun gegen einen Ambos geschlagen wird, so, wie man mit einem schweren Schmiedehammer umgeht. Plötzlich verspürte er beim Aufschlagen einen heftigen Schmerz im Ellbogen, er beugte denselben instinktiv, um ihn abzugreifen, und als er nun den Arm wieder strecken wollte, ging das nur mehr sehr unvollständig. Deshalb und weil er selbst einen auffallenden Vorsprung entdeckte, sucht er heute ärztlichen Rat.

Bisher war er angeblich vollkommen gesund gewesen, doch konnte er von Jugend auf keinen der beiden Ellbögen vollkommen strecken. Er glaubt, daß dieser Zustand angeboren sei, weil er nie die geringsten Schmerzen gehabt hatte und stets jede Arbeit auszuführen imstande war.

Status präsens: Sehr kräftiger, innerlich gesunder Mann.

Rechter Ellbogen wird in rechtwinkliger Beugestellung gehalten. Maximale Beugung aktiv ohneweiteres ausführbar. Pro- und Supination frei. Streckung nur bis 100^0 möglich. Alle diese Bewegungen sind vollkommen schmerzlos.[1]) Distal von der sich deutlich abkonturierenden Prominenz des Epicondylus externus und fast unmittelbar an dieselbe sich anschließend sieht man eine flache, guldenstückgroße Vorwölbung (s. Fig. 1). Furchen zu beiden Seiten des Olecranon vorhanden. Kein nachweisbarer Gelenkerguß. Palpation: Epicondylen intakt. Radiusköpfchen auffällig groß (das linke aber geradeso), im übrigen normal, nicht im mindesten druckempfindlich.

Im Centrum der erwähnten abnormen Vorwölbung tastet man einen harten, seitlich etwas verschieblichen Körper, der weniger deutlich fühlbar wird, wenn man auf ihm drückt, so daß die Vorwölbung fast ganz zum Schwinden gebracht werden kann. Beugt und streckt man darauf das Gelenk, so stellt sie sich gleich wieder her. Wenn man bei gebeugtem Ellbogen von rückwärts und unten her den Condylus externus abtastet, so findet man dort, wo der Rand des Gelenkknorpels sein sollte, eine auffallende kleine Stufe, es scheint hier ein Stück der Oberfläche zu fehlen und hier besteht Druckempfindlichkeit.

1) Der Patient hilft unaufgefordert mit, ein Bett aus dem einen in das andere Zimmer herüberzutragen, und greift mit beiden Händen energisch zu.

Die Streckung ist — bei schonenden Bewegungsversuchen — auch passiv unmöglich. Dabei tritt kein Schmerz auf, Biceps, Brachialis bleiben ganz weich, die weitere Streckung wird offenbar rein mechanisch durch den sich einkeilenden Körper verhindert.

Röntgenbild (s. Fig. 2): Die Aufnahme entspricht nicht einer rein antero-posterioren Durchleuchtung. Es bestand, wie erwähnt, eine Beugecontractur von 100°. Nun ist bei der Aufnahme der Humerus nach aus-

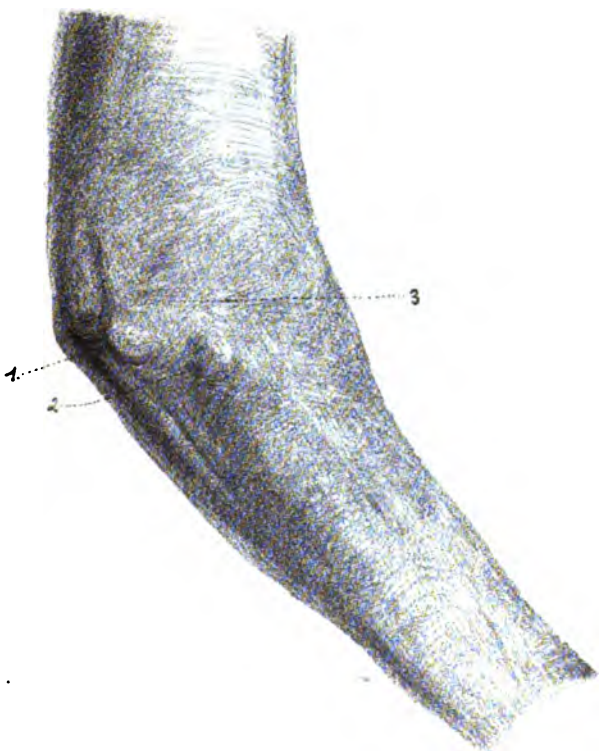

Fig. 1.

1) Abnorme Vorwölbung. 2) Radiusköpfchen. 3) Epicondylus lateralis.

wärts rotiert auf die Platte aufgelegt worden. Bei der daraus resultierenden schrägen Durchleuchtung ist somit ein Cubitus valgus vorgetäuscht worden, ferner erscheinen infolge der falschen Projektion die medialen Partieen etwas größer und schließlich ist der Vorsprung des Epicondylus lateralis so ziemlich verloren gegangen, weil ja der Humerus mit dem prominentesten Punkte desselben der Unterlage aufruhte. Auch das Radiusköpfchen verdeckt naturgemäß einen Teil des Capit. humeri. Aber auf dem Skiagramm ist sehr deutlich eine eigentümliche Aufhellung des Schattens der

Rotula zu sehen und der Schatten des abgesprengten und dislocierten Knorpels ist unterhalb des lateralen Epicondyls als schwacher Vorsprung zu erkennen.

Der linke Ellbogen kann nicht völlig, bloß bis zu 165°, gestreckt werden. Alle anderen Bewegungen frei. Kein Krachen, kein Schmerz. Radiuskopf auffallend groß. Sonst normale Verhältnisse.

Operation am 20. I. 1904 (Lorenz).

5 cm langer Schnitt über die Vorwölbung. Durchtrennung der Anconäusfasern. Eröffnung der Gelenkkapsel. Etwa ein Kaffeelöffel leicht

Fig. 2.

blutig tingierter Synovia fließt ab. Nun sieht man das abgesprengte Knorpelstück vorragen. Mit einer Pincette wird es unschwer extrahiert. Es entpuppt sich als große, dem ganzen Knorpel der Rotula entsprechende Knorpelschale (ohne jedes anhaftende Knochenstück), die vorne, dort wo einige kleine Kapselfetzen anhaften, dicker, rückwärts keilförmig zugeschärft erscheint. Die Spongiosa des Capitulum humeri liegt bloß. Streckung nach der Extraktion sofort bis über 160° möglich. Muskelnaht, Hautnaht. Kein versteifender Verband.

27. I. Entlassung mit p. p. geheilter Wunde. Patient kann schmerzlos bis über 150° strecken. Einige Tage später ist die Streckung bis über 160° frei. Mehr strecken konnte der Mann den Arm angeblich nie.

II. Mathias F., 20jähriger Schuster, aufgenommen 26. April 1905.

Der Patient, der bisher immer völlig gesund gewesen ist, beschäftigte sich gestern mit dem Klopfen von Sohlen. Er schlug mit einem schweren Hammer, den er mit der rechten Hand führte, gegen dieselben. Plötzlich verspürte er beim Aufschlagen einen heftigen Schmerz im Ellbogen, sofort mußte er die Arbeit unterbrechen. Der Vorderarm konnte gebeugt, aber nicht mehr ganz gestreckt werden. Da der Zustand über Nacht unverändert geblieben ist, sucht er das Ambulatorium der Klinik auf.

Status präsens: Kräftiges, gesund aussehendes Individuum mit gesunden inneren Organen. Rechter Vorderarm wird gebeugt (etwa 135°) gehalten. Bei genauer Betrachtung der Gelenkgegend sieht man hinten lateral, zwischen Olecranon einerseits, Epicondylus lateralis und Radiuskopf andererseits, eine über kronenstückgroße, flache, von normaler Haut bedeckte Vorwölbung. Der Mitte dieser Vorwölbung entsprechend fühlt man einen knorpelharten Körper. Sonst keinerlei Schwellung der Gelenkgegend, kein nachweisbarer Gelenkerguß. Beugung, Pronation und Supination, auch aktiv, vollkommen frei. Aktive Streckung geht bis gegen 150°; dann äußert der Patient Schmerz und auch beim Versuch, passiv zu strecken, fühlt man einen Widerstand. Epicondylen, Olecranon und Radiuskopf im normalen Lageverhältnis zu einander und nicht im geringsten empfindlich.

Der erwähnte tastbare knorpelharte Körper scheint aus dem Gelenkspalt zwischen Radiusköpfchen und Condylus externus herauszuragen, er hat eine scharfe Kante und scheint nach unten zu convex zu sein. Druck auf ihn wird stets schmerzlich empfunden, doch wird er dadurch undeutlicher zu fühlen, der kleine, sichtbar gewesene Hügel verschwindet. Nun geht die Streckung etwas freier vor sich. Bei der nächsten, einer Beugung folgenden Streckung hingegen wird der Vorsprung wieder sicht- und fühlbar und wieder tritt das Bewegungshindernis auf. Läßt man bei Bewegungsversuchen den Finger auf dem Vorsprung, so ist öfters weiche Crepitation zu fühlen. Tastet man bei gebeugtem Ellbogen den Condylus externus ab und sucht man von rückwärts her den Rand des Gelenkknorpels, so findet man denselben ziemlich stark druckempfindlich, und, wie es scheint, defekt.

Röntgenbild (s. Fig. 3): Unterhalb des lateralen Epicondyls sieht man einen schwachen, über den normalen Knochenkontur vorspringenden Schatten, der dem abgesprengten und verschobenen Knorpelstück entspricht. Aufhellung und unregelmäßiger Kontur der Rotula.

Operation 27. April 1905 (Ass. Dr. v. Schmarda). 5 cm langer Längsschnitt über die beschriebene Vorwölbung. Spaltung der Anconaeusfasern und der Kapsel. Es quillt aus dem Gelenk eine geringe Menge — etwa 5 ccm — hämorrhagisch gefärbter Synovia hervor. Der nach hinten verschobene, tatsächlich dem größten Teile des Knorpelüberzugs des Capit. humeri entsprechende Knorpel kann leicht gefasst werden. Er hängt noch mit einem dünnen Stiele an dem lateralen Ansatz der Gelenkkapsel. Dieser Stiel wird durchtrennt und der Knorpel herausgezogen (Fig. 4 und 5). Es haften ihm zwei kleine Spongiosabälkchen an. Die Spongiosa des Cap. humeri liegt bloß. Einige Muskelnähte, Hautnaht.

Leichter Blaubindenverband in Beugestellung. 3. V. Tadellose Prima. Aktive Bewegungen sind sogleich — bis auf extreme Beugung und Streckung — frei und schmerzlos. Am 10. V. ist die volle Funktionsfähigkeit des Armes

wiedergekehrt. Der Mann kann z. B. mit der Faust kräftig auf einen Tisch aufschlagen und spürt dabei kaum den geringsten Schmerz. Er wird geheilt entlassen.

Fig. 3.

In diesen beiden Fällen hat es sich genau wie in jenen Kochers um Absprengungen fast des ganzen Knorpelüberzuges des Capitulum humeri gehandelt; der Knorpel ist wie eine Kappe vom Knochen losgerissen worden, in dem einen Fall haftete ihm keine Spur, im zweiten Fall ein winziges Stückchen Spongiosa an; das eine Mal hing der Knorpel noch an einem ganz dünnen Stiel, das andere Mal hatte er jede Ver-

Fig. 4.

Fig. 5.

bindung mit den Oberarmknochen verloren; beide Male hatte sich — geradeso wie in allen 4 Fällen Kochers — der abgesprengte Knorpel nach rückwärts verschoben und so Störungen ähnlich wie eine eingekeilte Gelenkmaus gemacht, und in beiden Fällen wurde der losgelöste Knorpel entfernt. Durch diese Eingriffe war es möglich, sich von den anatomischen Einzelheiten zu überzeugen. Dieselben werden in trefflicher Weise durch die Fig. 6, 7 und 8 erläutert. Sie sind nach den Abbildungen hergestellt, die Kocher auf Grund seiner Operationsbefunde anfertigen ließ.

Fig. 6.

Fig. 7.

Fig. 8.

Wenn Kocher sagt, man könne die Fraktur mit Sicherheit diagnostizieren, habe man sie einmal kennen gelernt, so kann ich ihm nur vollkommen beipflichten. Man kann die Fraktur diagnostizieren, auch ohne sie jemals gesehen zu haben und auch ohne das Röntgenverfahren zu Hilfe zu nehmen, wenn man nur weiß, daß sie vorkommen kann, und wenn man sorgfältig untersucht.

In dem 1. Fall, den ich sah, wußte ich, daß es einen isolierten Abbruch des Capitulum humeri gäbe, ohne aber begreiflicherweise seine Symptome genauer zu kennen. Nüchterne Überlegung führte mich zum richtigen Ziel. Schon das Fehlen der Zeichen eines Haemarthros oder einer stärkeren Anschwellung der Gelenksgegend sprachen gegen eine der schwereren Frakturformen, zudem waren Epicondylen, Olecranon und Radiusköpfchen in richtigem Lageverhältnis zu einander, fest und nicht im geringsten druckempfindlich.

Es mußte ein im Gelenk liegender, verschieblicher Körper vorhanden sein.

Fraglich schien mir, ob es sich um eine frische Absprengung handle oder — in Anbetracht der schon seit Kindheit unmöglichen vollkommenen Streckung dachte ich daran — vielleicht um eine schon lange Zeit bestehende Gelenkmaus, die bisher noch keine Einklemmungssymptome gemacht hatte. Die ausgesprochene Druckempfindlichkeit hinten am Capitulum humeri und der dort fühlbare kleine Defekt entschieden nicht nur diese Frage, sondern ließen gleichzeitig auch den Teil, an dem die Absprengung stattgefunden hatte, erkennen und eine Absprengung etwa vom Radiusköpfchen ausschließen.

Nur die Größe des abgesprengten Stückes hatte ich bei der Untersuchung weit unterschätzt; ich war überrascht, nach der Eröffnung des Gelenkes die ganze, lose in ihm liegende Knorpelkappe der Rotula herausziehen zu können.

Die plötzlich behinderte Streckung bei ganz freier Beugung, freier Pro- und Supination, der Mangel eines Haemarthros und die flache Vorwölbung an der Außenseite des Gelenkes, rückwärts zwischen Olecranon, Radiusköpfchen und Epicondylus externus blieben mir als augenfällige Symptome der Verletzung so gut in Erinnerung, daß ich im 2. Fall auf die bloße Inspektion hin die Diagnose auszusprechen wagte. Ein Griff auf die Vorwölbung überzeugte mich, daß sie durch einen verschieblichen Gelenkkörper bedingt war, ein zweiter Griff rückwärts an das Capitulum lehrte mich, daß auch diesmal dort Druckempfindlichkeit und ein fühlbarer, oberflächlicher Defekt bestand und damit war die Diagnose, da alle übrigen Teile normal sich anfühlten und im richtigen Lageverhältnis zu einander waren, vollkommen gesichert. Die Operation ergab die erwarteten Veränderungen.

Sehr ausgeprägt war in dem zweiten Falle die Möglichkeit, weit besser zu strecken, unmittelbar nachdem das abgesprengte Knorpelstück annähernd in seine normale Lage zurückgedrückt worden war, ein Gelenkmaus-Symptom, das auch in einem der Kocherschen Fälle sehr deutlich gewesen ist.

In einem der Fälle Kochers ist im Status ein Cubitus valgus mit einem nach außen offenen Winkel von 165° beschrieben. Es ist nicht gesagt, ob derselbe als Symptom der Verletzung aufgefaßt wurde, und ich glaube, daß dies nicht der Fall war, denn Kocher sagt ausdrücklich[1]), daß Stellungsabweichungen nicht zu beobachten

[1]) l. c. S. 780.

seien. Es wäre nicht erklärlich, wie bei der Absprengung eines solchen Knorpelstückes, das nur verschoben ist, aber noch immer zwischen Radius und Humerus sitzt, ein bei der bestehenden Beugekontraktur erkennbarer Cubitus valgus entstehen könnte. Ein solcher ist übrigens nicht einmal nach der Entfernung des Knorpelstückes in unseren Fällen sichtbar gewesen.

In einem der Fälle Kochers war außer der Streckung die Supination stark behindert, in seinen anderen Fällen und auch bei den meinen fehlte dieses Symptom. Es scheint also ein sehr wenig konstantes zu sein.

Schließlich sei als eines wenig sagenden Symptomes des Gefühles weicher Crepitation Erwähnung getan, das in unseren Fällen und auch in jenen Kochers ab und zu nachweisbar war.

Von der Röntgenuntersuchung erwarte man sich bei solchen Fällen nicht zu viel. Die Skiagramme bestätigten in meinen beiden Fällen die Diagnose. Da es sich aber nur um Knorpelabsprengungen handelt, so wird man natürlich nur aus sehr guten, strukturreichen Bildern etwas herauslesen können, und selbst da ist die Deutung des Bildes, ohne daß man den Fall selbst untersucht hat, gewiß nicht leicht; eine Aufhellung des Schattens des Capitulum humeri, eine Unregelmäßigkeit seines unteren Konturs, ein schwacher Schatten, der den normalen Knochenschatten unterhalb des Epicondylus externus ein wenig überragt, das ist alles, was man sehen kann.

Ich komme nun zur Besprechung der Genese dieser Abschälungsfraktur. In Kochers Fällen ist die Fraktur angeblich erfolgt:

einmal bei Sturz auf die ausgestreckte pronierte Hand;

einmal durch Stoß auf die Vola manus bei an eine Mauer angestemmtem gebeugten Ellbogen;

einmal beim Aufheben eines Schiebkarrens mit gestreckten Armen;

einmal beim Absetzen einer Last.

Zweimal ist somit ein durch den Radius aufs Humerusköpfchen sich fortpflanzender Stoß verantwortlich zu machen, wobei derselbe das eine Mal auf den gestreckten und pronierten, das andere Mal auf den gebeugten Vorderarm erfolgte. In dem Fall mit dem Schiebkarren erklärt sich Kocher den Mechanismus so, daß bei Zug an dem gestreckten Arm die Kapsel an die Rotula angepresst und der Knorpelüberzug derselben dadurch abgedrückt worden wäre, also durch einen ähnlichen Vorgang, wie er manchmal bei Kindern zum Abbruch des lateralen Condyls führt. Man könnte sich das Zustandekommen der Verletzung auf diese Weise höchstens dann denken,

wenn der Vorderarm überstreckt würde. Eine Überstreckung beim Heben eines Schiebkarrens, also bei einem Zug rein in der Richtung der Vorderarmaxe, kann man sich aber schwer vorstellen. Beim Studium der Anamnese dieses Falles wurde ich erst recht stutzig: zwei Jahre lang hatte der zur Zeit der Spitalsaufnahme 14jährige Kranke schon Schmerzen im Ellbogen und Erscheinungen einer Gelenkmaus gehabt. Sollte da nicht die Absprengung des Capitulum schon bei einer früheren Gelegenheit erfolgt sein? Der Befund bei der etwa 4 Wochen nach dem angeblichen Trauma ausgeführten Operation spricht sehr für diese Annahme: Die Gelenkmaus entsprach „der Kuppe der Rotula und war mit einem Faden von Periost noch mit dem Condylus externus im Zusammenhang". Der Defekt hatte „abgerundete Knorpelränder" und zeigte „eine ganz ebene Fläche".

Die Abbruchstelle hat also Veränderungen aufgewiesen, wie sie vier Wochen nach dem Trauma nicht leicht schon dagewesen sein konnten. In einem anderen Fall Kochers, der 8 oder 9 Wochen nach der Verletzung operiert wurde, war noch „die Abrißstelle am Condylus externus humeri deutlich sichtbar".

In dem vierten Fall endlich soll die Fraktur beim Niedersetzen einer schweren Last erfolgt sein, in dem Moment, als der Vorderarm gestreckt wurde und noch vor vollendeter Streckung. Auch für diesen Fall nimmt Kocher an, „die Kapsel müsse den Knorpel bei der heftigen Streckung durch Hebung der Last gleichsam abgedrückt haben". Auch da kann ich den supponierten Verletzungsmechanismus nicht gelten lassen. Laut Krankengeschichte soll der stechende Schmerz im Momente der Streckung verspürt worden und wieder verschwunden sein, als die Streckung des Armes vollführt war. Der Unfall muß also vor vollkommener Streckung passiert sein und der von Kocher in Betracht gezogene Verletzungsmechanismus wäre, wie ich schon oben ausgeführt habe, doch höchstens bei einer Überstreckung denkbar.

Für diesen Fall möchte ich noch am ehesten annehmen, daß die Fraktur im Moment des Absetzens der Last erfolgt sei. Möglich, daß diese mit einem scharfen Aufstoßen abgesetzt wurde und daß dieser Stoß sich via Radius aufs Capitulum humeri übertragen hat. So ähnlich muß man auch den Verletzungsmechanismus in meinen zwei Fällen sich vorstellen. Da ist beim Hämmern und bei einer demselben analogen Verrichtung im Momente des Aufschlagens der Unfall geschehen.

Da in den bisher beobachteten Fällen, die sich im übrigen so

außerordentlich gleichen, die Verletzung bald bei gestrecktem, bald bei gebeugten Ellbogen erfolgte, so scheint die Stellung des Radius zum Capitulum humeri von untergeordneter Bedeutung für den Verletzungsmechanismus zu sein.

Um denselben näher kennen zu lernen, habe ich mich an der Leiche in der verschiedensten Weise bemüht, durch indirekte und direkte Gewalt die Abschälungsfraktur zu erzeugen, doch mit vollkommen negativem Ergebnis. Ich muß aber auch berichten, daß es mir nicht einmal mit Meißel und Hammer gelang, den Knorpel vom Knochen als Kappe zu lösen. Es müssen da noch besondere Vorbedingungen, gewisse individuelle Verschiedenheiten in der Festigkeit des Knorpelüberzuges selbst oder seiner Anheftung, eine Rolle spielen. Ja Kocher geht soweit, es in Betracht zu ziehen, ob nicht gewöhnlich eine pathologische Lockerung des Knorpels schon vorausgegangen sei, etwa bedingt durch eine Arthritis prolifera. Auch in meinem 1. Fall, bei dem eine Bewegungseinschränkung in beiden Ellbögen seit der frühesten Kindheit bestand, habe ich anfangs an eine Knorpelerkrankung gedacht, diese Annahme aber als nicht sehr haltbar wieder fallen lassen, denn bei dem als Schlosser schwer arbeitenden Mann müßte doch wenigstens irgend eine Empfindlichkeit schon vorher bestanden haben.

Auch die Operationsbefunde haben für die Annahme einer vorgängigen pathologischen Veränderung weder in meinen noch in Kochers Fällen etwas Überzeugendes ergeben. Ein einziges Mal fand Kocher an der convexen Fläche des abgesprengten Knorpels einige Unregelmäßigkeiten und an der Knorpelfläche der Nachbarschaft eine zottige Excrescenz.

Prognose und Therapie der Verletzung bedürfen keiner langatmigen Auseinandersetzung. An ein Anheilen des aus seinen Verbindungen ganz oder fast ganz losgetrennten Knorpels ist kaum zu denken. Wird er im Gelenk belassen, so wird er als freier Gelenkkörper dauernde Störungen machen und die Ausbildung einer deformierenden Arthritis begünstigen können. Die rationelle Therapie besteht daher in der Excision des Knorpelstückes. Der Eingriff ist, unter der naturgemäßen Voraussetzung peinlichster Asepsis, auch ohne Esmarchsche Blutleere sehr leicht und einfach auszuführen, ist von dem schönsten momentanen und wahrscheinlich von einem dauernd sehr guten Resultate gefolgt.

Habe ich im Vorstehenden die Abschälungsfraktur des Capitulum humeri als eine typische und charakteristische Verletzung geschildert, so muß ich nunmehr auf eine Publikation Steinthals[1]) näher eingehen, in der er den isolierten Bruch der Eminentia capitata als „ungeheuer seltene", doch typische Verletzung schildert, auf Grund zweier Fälle, einer eigenen und einer 35 Jahre zuvor von Hahn[2]) publizierten, von Gurlt und Bardenheuer in ihre Frakturwerke übernommenen Beobachtung.

Hahns Fall betraf eine 63jährige Frau, die im Rausch niedergestürzt war. Der Verletzung des Ellbogens folgte starke Schwellung, nach Abnahme derselben tastete er vor dem Condylus externus eine abnorme, rundliche, harte Erhabenheit, die er zuerst für das verrenkte, dann, weil sie sich nicht mit bewegte, für das abgebrochene Capitulum radii hielt. Vier Jahre später konnte Hahn gelegentlich der Obduktion der Frau feststellen, daß nicht das Capitulum radii, sondern das Capitulum humeri abgebrochen war. Dasselbe war an seiner Basis vom Condylus externus und vom äußeren Trochlearand losgetrennt, nach vorne und oben gerückt und, mit dem Condylus externus einen fast rechten Winkel bildend, mit seinem oberen Rande in der für die Aufnahme des Scheibenrandes des Capitulum radii bestimmten Grube durch Callusmassen befestigt.

Die Bruchflächen, d. h. die hintere Fläche der Eminentia capitata und die vordere des Condylus externus, bildeten eine tiefe, elfenbeinartig geglättete Höhle, in der das Capitulum radii aufgenommen war, welch letzteres in normaler Weise mit der Ulna articulierte, geradeso wie die letztere mit der Trochlea (vgl. Fig. 9, die nach der Hahnschen, bezw. Steinthalschen Publikation gezeichnet ist.[3])

Fig. 9.

Hahn stellt als Erkennungsmerkmale dieser Frakturform Folgendes auf:

„1. Beide Condylen, das Olecranon und der Processus coronoides, befinden sich an ihrer normalen Stelle und sind mit den Schäften der betreffenden Knochen fest vereinigt.

2. Passive Beugung und Streckung des Vorderarms sind nicht ganz gehindert. Die Pro- und Supination der Hand ist frei.

3. Vor dem Condylus externus ist eine abnorme rundliche,

1) Steinthal, Die isolierte Fraktur der Eminentia capitatae im Ellbogengelenk. Zentralblatt für Chirurgie 1898. S. 17.

2) Zeitschrift für Wundärzte und Geburtshelfer, 1853.

3) Die Anfertigung aller dieser Arbeit beigegebenen Bilder verdanke ich dem Operateur der Klinik, Herrn Dr. O. E. Schulz.

harte Erhabenheit, welche, wie bei Pro- und Supination wahrzunehmen ist, dem Radius nicht angehört.

4. Das Capitulum radii steht hinter dieser Erhabenheit.

5. Während der Pro- und Supination ist mittelst des an die abnorme Erhabenheit und das Capitulum radii gelegten Fingers eine Crepitation wahrzunehmen."

Alle diese Symptome waren in Steinthals Falle da.

Es handelte sich um einen 20jährigen Mann, der auf den gebeugten rechten Ellbogen aufgefallen war. Steinthal constatierte bei der $3^1/_2$ Monate nach dem Unfall erfolgten Spitalaufnahme eine aktive Beweglichkeit zwischen 135 und 150°, also eine Einschränkung vor allem der Beugung. Bei der Streckung machte sich leichte Valgusstellung bemerkbar. An der Radialseite des Ellbogengelenkes — wohl vorne — bestand eine ganz unbedeutende Schwellung. Olecranon, Processus coronoideus, Condylen und Epicondylen standen in normalem Verhältnis zu einander. In der Ellenbeuge fühlte man vor dem Condylus lateralis eine deutliche, haselnußgroße, knöcherne Erhabenheit, die dem Radius sicher nicht angehörte. Bei Rotationsbewegungen war deutliche Crepitation wahrnehmbar. Das Röntgenverfahren ließ sehen, wie sich das Radiusköpfchen an einen in die Ellbogenbeuge hineinragenden knöchernen Vorsprung des Condylus lateralis anstemmte.

Steinthal operierte, fand, daß das unversehrte Radiusköpfchen nicht mit der Gelenkfläche des Capitulum humeri articulierte, sondern daß dieses letztere nach vorne und oben dislociert und dort durch Callusmassen am Condylus festgewachsen war. Der Radiuskopf rieb an dem Callus unterhalb der dislocierten Eminentia capitata. Steinthal resecierte diese letztere und auch das Radiusköpfchen und erzielte so eine wesentliche Verbesserung der Bewegung gegen früher (Bewegungsumfang nach der Operation 90—160°).

Steinthal bespricht namentlich die Differentialdiagnose zwischen dieser Fraktur und dem Bruche des Radiusköpfchens und meint, neben genauer Messung und Palpation und neben der Durchleuchtung hätte man folgende Anhaltspunkte:

1. Bei Bruch des Capitulum radii liege das abgesprengte Knochenstück mehr oder weniger in der Axe des Radius.

2. Bei Bruch des Radiushalses komme es auch vor, daß man in der Ellenbeuge eine knöcherne Vorragung finde, aber dabei seien die Rotationsbewegungen behindert.

Es unterliegt keinem Zweifel, daß man die Hahn-Steinthalsche Fraktur des Capitulum humeri auch als eine typische Frakturform anerkennen muß.

Sie ist jedoch von der Kocherschen Abschälungsfraktur grundverschieden, grundverschieden in ihrem anatomischen Verhalten, in ihrem weiteren Verlauf, ihrer Symptomatologie und offenbar auch in ihrem Verletzungsmechanismus.

Handelt es sich bei der Abschälungsfraktur um eine reine oder fast reine Lostrennung bloß des Knorpelüberzuges, so erfolgt bei der anderen Form die Fraktur im Bereiche der Knochensubstanz und trennt das ganze Capitulum vom Humerusschaft. Der Abbruch des ganzen Capitulum führt zu stärkerer Blutung, starker Schwellung der Weichteile (wahrscheinlich bleibt auch die Gelenkkapsel nicht intakt), die Absprengung der Knorpelkappe ist von einer minimalen Blutung gefolgt, ein nachweisbarer Gelenkerguß bleibt aus. Deshalb ist schon kurz nach der Verletzung der scheinbar immer nach hinten verschobene abgesprengte Knorpel zu fühlen — das bei der anderen Frakturform losgetrennte Fragment, id est das ganze Capitulum wird nach vorne in die Ellenbeuge verschoben und wird nach dem Abklingen der starken Weichteilschwellung dort fühlbar, ja als Vorwölbung sichtbar.

Der abgesprengte Knorpel übernimmt sogleich die Rolle einer Gelenkmaus, zeigt keine Tendenz anzuheilen und behindert fast ausschließlich die Streckung — das abgebrochene Capitulum wird vorne, dort, wohin es dislociert worden war, durch Callusmassen fixiert und behindert so in erster Linie die Beugung.

Was den Verletzungsmechanismus betrifft, so scheint bei der Abschälungsfraktur, wie ich oben ausgeführt habe, stets eine indirekte Gewalt, ein durch den Radius auf das Capitulum übertragener Stoß die Verletzung hervorzurufen.

Bei der anderen Frakturform hat Hahn gleichfalls ein Auffallen auf die ausgestreckte Hand angenommen, während Steinthal die Möglichkeit dieses Verletzungsmechanismus bestreitet und, so wie in seinem Fall, eine von hinten unten nach vorne oben wirkende Gewalt, Sturz auf den gebeugten Ellbogen, als Ursache annimmt.

Auch ich glaube, daß diese Frakturform ausschließlich durch Sturz auf den gebeugten Ellbogen, also durch direkte Gewalt, entstehe, durch einen ganz ähnlichen Vorgang, wie die Mehrzahl der Olecranonbrüche. Ich glaube, daß sie durch Auffallen auf einen kantigen Gegenstand hervorgerufen werden dürfte. Durch Zufall trifft eben nicht das Olecranon auf denselben, sondern das versteckter liegende Capitulum humeri, und das wird wie durch einen Meißelhieb weggeschlagen; der Bruch hat eine gewisse Ähnlichkeit mit der Meißelfraktur des Capitulum radii.

Was die Therapie bei dem totalen Abbruch des Capitulum humeri anlangt, so kann man wohl sagen, daß durch einen fixierenden Verband ein Anheilen des Fragments in guter Stellung ebensowenig

garantiert werden kann, als eine die Bewegungen später störende Callusbildung mit Sicherheit zu vermeiden ist. Es wäre also bei einmal gestellter Diagnose die baldige Entfernung des Bruchstückes indiciert.

Ich habe gezeigt, daß man zwei ganz verschiedene Typen von isolierter Fraktur des Capitulum humeri unterscheiden müsse.

Es wird sich empfehlen, die eine Form, die Abschälungsfraktur, die Kocher auf Grund der alten anatomischen Nomenclatur Fractura rotulae partialis genannt hat, Fractura capituli humeri partialis zu nennen, im Gegensatz zu der Fractura capituli humeri totalis, bei der der ganze Knochenvorsprung abgetrennt ist. Es wird sich ferner empfehlen, die durch Verquickung der Symptome beider Formen recht unklar gewordenen Angaben in den neueren Lehrbüchern einer Durchsicht zu unterziehen.

Der Vollständigkeit halber muß ich noch einen von Wilms[1]) in Schlagworten gebrachten Fall von Absprengung am Capitulum humeri erwähnen, der durch Sturz aus größerer Höhe entstanden sein soll.

„Daß der Fall auf die Hand und dadurch der Stoß des Radiuskopfes die Abschälung des Capitulum bewirkt, wird dadurch bewiesen, daß am Radiuskopf noch ein Teil der Circumferenz eingestoßen erscheint, gerade entsprechend der Fraktur des Capitulum. Das Fragment ist nach vorn dislociert".

Die letztere Angabe würde eher dafür sprechen, daß in diesem Fall die Fraktur unter der Hahn-Steinthalschen Type einzureihen, als Fractura capituli humeri totalis zu bezeichnen und daher eher durch Sturz auf den Ellbogen entstanden wäre. Die citierten knappen Angaben reichen aber nicht aus, den Fall hier weiter zu verwerten, und das beigegebene, auch von Hoffa in sein Lehrbuch hinübergenommene Skiagramm ist in der Reproduktion so verschwommen, daß aus demselben nichts geschlossen werden kann.

1) Handbuch der praktischen Chirurgie. 2. Auflage. IV. Band. S. 194.

XXIII.

Zur Frage der Contusionsexostosen des Oberschenkelknochens.

(Myositis ossificans).

Von

Dr. **Otto Bode**,

weiland dirigierendem Arzte der chirurgischen Abteilung des Auguste Victoria-Krankenhauses vom roten Kreuz in Neu-Weissensee.

Der Oberschenkelknochen als größter Röhrenknochen des menschlichen Körpers wird im Bereiche seiner Diaphyse im Vergleich zu den übrigen Abschnitten der unteren Gliedmassen verhältnismäßig selten Gegenstand der Verletzung durch unmittelbar auf ihn einwirkende Gewalten. Schützen ihn doch in erster Linie die ihn rings umgebenden gewaltigsten Muskellagen des menschlichen Körpers, welche zum größten Teil außerdem unverschieblich sind, da viele von ihnen von der Knochenhaut des Oberschenkelknochens ihren Ursprung nehmen und durch starke Fascienblätter in ihrer anatomischen Lage fest zusammengehalten werden. Außerdem setzen seine starken Kalkwände auch den zerstörenden Gewalten einen recht erheblichen Widerstand entgegen. Es ist eine sehr große Gewalt dazu erforderlich, um den Röhrenteil des Knochens zu zerbrechen oder Teile von ihm abzusplittern. Nur die weichen, weniger kalkhaltigen Knochen der Kinder werden häufig durch direkte Gewalt in der Diaphyse gebrochen. Immerhin ist der Oberschenkel Unfallverletzungen ausgesetzt. Indem ich die Schußverletzungen außer Betracht ziehe, da ich ausschließlich Friedensverletzungen zu beobachten und zu behandeln Gelegenheit hatte, bemerke ich, daß besonders Leute, die mit Pferden zu tun haben, durch die Hufe ihrer Pfleglinge Schädigungen ausgesetzt sind. Meist befinden sie sich in unmittelbarer Nähe der ausschlagenden Pferde. Es wird dann nach meinen Beobachtungen am meisten Knie und unterer Oberschenkelabschnitt, seltener Unterschenkel und Bauch von den

Hufen getroffen. Von diesen Verletzungen sollen nur die den Oberschenkel betreffenden Gegenstand dieser Darstellung sein.

Das besonders Eigentümliche der beim Hufschlag wirkenden Gewalt ist einmal ihre Richtung von unten nach oben, ferner die ungemeine Schnelligkeit, mit der sie einsetzt, das „Schnellende", welches dem betroffenen Körperteil keine Zeit zum Ausweichen und dem Verletzten wenig Zeit zur Abwehr läßt. Endlich der Umstand, daß die verletzende Waffe die Gestalt einer quergestellten, scharfen Kante hat, die an scharf umschriebener Stelle einwirkt.

Natürlich gibt es auch andere Gewalten, die gelegentlich bei der Betriebsarbeit auf den Oberschenkel einwirken können, und die ihrer ganzen Natur nach dem Pferdehufschlag außerordentlich ähneln. Ich rechne dazu den Fall auf eine scharfe Kante, ferner das Aufschlagen scharfkantiger Massen auf den Oberschenkel bei hockender Stellung des betreffenden Arbeiters. Zwar kommt bei diesen Verletzungen das Schnellende der Bewegung nicht so zur Geltung, doch können auf diese Weise ähnliche Verletzungen wie durch Hufschlag entstehen. Am ähnlichsten einem Hufschlag wirken noch die Enden von Wagenstangen. Wenn nämlich schwerbeladene Wagen durch Arbeiter rückwärts geschoben werden und ihre Vorderräder dabei eine Bodenvertiefung, wie beispielsweise eine quer zur Fahrtrichtung verlaufende Gosse passieren, so daß zuerst das eine Vorderrad und dann erst das andere in die Vertiefung gerät, so pflegt die Wagenstange plötzlich mit großer Gewalt und Schnelligkeit von der Seite des ersten Rades nach der des zweiten hinüber zu schleudern. Wenn dann der die Stange führende Arbeiter nicht genügend acht gibt und im Bereich der schleudernden Stange bleibt, kann er sehr schwer an Bauch oder Oberschenkel getroffen werden. Das runde, meist mit ziemlich scharfem Eisen beschlagene Stangenende wirkt dann ganz ähnlich einem Hufschlag.

Nachdem in der medizinischen Literatur schon hin und wieder eigenartige Knochengeschwülste beschrieben worden waren, die am Oberschenkel zur Beobachtung gelangten, nachdem längere Zeit vorher stumpfe Gewalteinwirkungen stattgehabt hatten, sind in kurzer Folge aus der Tübinger chirurgischen Universitätsklinik eine Reihe derartiger Krankheitsfälle veröffentlicht worden. Der Wert dieser Arbeiten liegt vor allem darin, daß sie den anatomischen Bau dieser Neubildungen in unzweifelhafter Weise feststellten; doch scheint mir noch im Dunkeln zu liegen, welche krankhaften Vorgänge zur Ausbildung dieser eigentümlichen Geschwülste führen.

Hierzu möchte ich durch eine Reihe eigener Beobachtungen

einen Beitrag liefern. Dieselben entstammen zum Teil den Kliniken der früher von mir geleiteten Unfallstationen vom roten Kreuz, zum Teil der chirurgischen Station des Auguste Victoria-Krankenhauses.

Fall 1.

Der Flaschenbiermitfahrer Adolf P. war am 29. 4. 98 damit beschäftigt, in der Schmiede den Fuß eines Pferdes beim Beschlagen zu halten, als das ungeberdige Tier plötzlich ausschlug und ihn am rechten Oberschenkel traf. Vor Schmerz überwältigt, mußte er sich sofort niedersetzen. Nach sogleich angewendeten kalten Umschlägen linderte sich jedoch der Schmerz, so daß P. das Pferd noch nach Hause führen konnte. Durch diese Bewegung trat jedoch der Schmerz von neuem so heftig auf, daß der Verletzte sich nach Hause begab und am folgenden Tage ärztliche Hilfe aufsuchen mußte. Der zuerst zugezogene Arzt fand ausgedehnte Schwellung und Verfärbung an der Streck- und an der Innenseite vom Knie bis über die Mitte des Oberschenkels, außerdem einen beträchtlichen Bluterguß im Kniegelenk; letzteres konnte gebeugt und gestreckt werden, während Bewegungen im Hüftgelenk sehr schmerzhaft waren. Wiederholte Probepunktionen ergaben nur reines Blut. Unter Feststellung des Beines und Druckverbänden saugte sich allmählich das Extravasat auf, so daß der Verletzte bereits nach 16 Tagen wieder zu leichter Arbeit fähig erklärt werden konnte; er wurde jedoch noch nebenher eine geraume Zeit täglich massiert. Zu dieser Zeit war der Erguß im Kniegelenk und die Schwellung der Weichteile verschwunden; es war jedoch an der Vorderseite des unteren Oberschenkeldrittels in der Tiefe am Knochen noch eine mäßige Verdickung fühlbar. Diese Verdickung vergrößerte sich allmählich unter Zunahme der Beschwerden während der nächsten $2\,^1/_2$ Monate, so daß schließlich am 4. August Arbeitsunfähigkeit eintrat und P. am nächsten Tage mir zur klinischen Behandlung überwiesen wurde.

Der mittelgroße, kräftige, gut genährte Mann zeigte an den inneren Organen keine krankhaften Veränderungen. Er hinkt deutlich und klagt über Schmerzen im rechten Oberschenkel und Knie, die sich bei mäßigen Anstrengungen erheblich steigern. Der rechte Oberschenkel ist etwas unterhalb der Mitte bis zu 6 cm gegenüber dem linken verdickt. In der Tiefe der Muskulatur fühlt man eine knochenharte, scharf umschriebene Geschwulst von länglicher Gestalt, mit etwas unebener Oberfläche und überall gleichmäßig harter Consistenz. Sie hängt mit dem Oberschenkelknochen fest zusammen, doch ist ihr Übergang in denselben nicht genau abzutasten. Jedenfalls ragen das obere und das untere Ende der Geschwulst, scharf begrenzt wie abgeschnitten, frei in die Streckmuskulatur des Oberschenkels hinein. Die bedeckenden Weichteile sind über der Geschwulst völlig frei verschieblich. Druck auf die Geschwulst wird überall schmerzhaft empfunden. Entzündungserscheinungen fehlen vollständig. Das Kniegelenk, in dem kein fremder Inhalt nachweisbar ist, läßt sich nur bis zum rechten Winkel beugen, da bei stärkerer Beugung ein unerträgliches Spannungsgefühl an der Stelle der Geschwulst entsteht. Drüsenschwellungen fehlen. Das Röntgenbild zeigt einen tiefen Schatten an der verletzten Stelle.

Operation am 6. August 1898 (Äthernarkose, Esmarchsche Blutleere). Die Weichteile werden mit einem Y-Schnitt in der ganzen Länge ihrer

Längsaxe über der Geschwulst durchtrennt, die somit freigelegt ist. Sie stellt eine längliche, mit der Längsaxe der des Oberschenkelknochens parallel gerichtete etwa 10 cm lange, an der dicksten Stelle etwa 4 cm dicke und ebenso breite Knochenmasse dar. Mit dem Oberschenkelknochen hängt sie durch eine etwa 2 cm dicke Knochenbrücke zusammen. Ihr Inneres, das jedoch nicht allseitig von Knochen umkleidet ist, bildet ein größtenteils bereits organisiertes gelbrotes Blutgerinnsel. Am Oberschenkelknochen ist keinerlei Defekt bemerkbar. Er ist ebenso wie die freigelegte Neubildung gleichmäßig mit normaler Knochenhaut bedeckt, so weit sich dies durch einfache Betastung feststellen läßt. Auf der Neubildung sitzt die Knochenhaut so fest auf, daß sie sich nur auf ganz kurze Strecken abheben läßt. Die Geschwulst wird allseitig ohne Schwierigkeit freigelegt, die Brücke im Niveau des Oberschenkelknochens durchtrennt. Naht der Muskeln und der Haut.

Die Heilung verlief, bis auf Stichkanaleiterung, ohne Störung. Ihr Ergebnis war eine lineare Narbe, die an der breitesten Stelle 4 mm breit war. Am 28. Oktober erfolgte Überweisung in mediko- mechanische Behandlung; es bestand zu dieser Zeit keine Schwellung, kein Druckschmerz, keine Verdickung des Knochens, nur eine bemerkenswerte Schwäche und Schwund der Oberschenkelmuskulatur war festzustellen. Die Narbe war frei verschieblich und völlig reizlos.

Die Nachbehandlung wurde so energisch betrieben, daß die Narbe wieder aufging und erneute klinische Behandlung erforderlich wurde. Nach Abschluß derselben wurde durch eine, 5 Monate nach der Operation vorgenommene Untersuchung seitens des berufsgenossenschaftlichen Vertrauensarztes festgestellt: Oberschenkelmuskulatur rechts schlaffer als links. Narbe unverwachsen, wenig gerötet. Der darunter liegende Knochen fühlt sich leicht höckerig an, gleichsam als ob ein Knochenbruch stattgefunden hätte, der durch Callusbildung markiert ist. Die Beugung im Kniegelenk ist nur bis zum rechten Winkel möglich; Streckung ist nicht behindert. Der Gang ist etwas schleppend, aber ohne Schmerzen. Es besteht ziemlich leichte Ermüdbarkeit beim Gehen. Die Invalidität wurde auf $33^1/_3$ Proz. für die nächsten 3—4 Monate geschätzt. Nach dieser Zeit wurde die Invalidität von anderer Seite auf 20 Proz. geschätzt, da ein Muskelschwund nicht mehr nachzuweisen und am Knochen nichts Bemerkenswertes mehr festzustellen war. In der Folgezeit wurde in verschiedenen Gutachten eine scharfkantige Unebenheit am Oberschenkelknochen festgestellt, die die zeitweise auftretenden heftigen Schmerzen des Verletzten erklärte. Derselbe begnügt sich jedoch mit der zuletzt bewilligten Rente und arbeitet schon längst wieder in altgewohnter Weise, so daß nach meiner Erfahrung die Beschwerden kaum sehr erheblich sein dürften.

Fall 2.

Der Brauereiarbeiter Wilhelm R. schaffte am 24. September 1899 Dung aus dem Stalle. Auf einem Dunghaufen stand ein Pferd, das ihn beim Versuch, den Dunghaufen zu entfernen, mit einem Hinterfuße gegen den linken Oberschenkel schlug. Die unmittelbare Folge davon war eine leichte Rötung und Schwellung an einer umschriebenen Stelle in der Mitte der Vorder- und Außenseite des linken Oberschenkels. Dieselbe war auffallend druckempfindlich, fühlte sich weich an, ohne sichere Fluktuation zu

zeigen. Die Streckmuskulatur war vollständig gelähmt. Hautabschürfungen waren vorhanden. Zeichen einer Knochenverletzung fehlten, ebenso war keine Verdickung oder Verhärtung innerhalb der Oberschenkelmuskulatur fühlbar. R. wurde im Krankenwagen nach der Klinik der Unfallstation III gebracht. Das Kniegelenk war völlig frei beweglich. Der Verletzte war im übrigen vollkommen gesund. — Bereits nach 2 Wochen wurde er zu ambulatorischer Behandlung entlassen. Außer Verfärbung der Haut und geringen Schmerzen bei stärkerem Druck auf die verletzte Stelle war kein krankhafter Befund zu erheben. Am 23. Oktober nahm er die Arbeit wieder auf. Es traten jedoch so heftige Schmerzen in dem verletzten Oberschenkel auf, daß R. bereits nach zwei Tagen wieder in klinische Behandlung genommen werden mußte. Der Befund war jetzt, also einen Monat nach dem Unfall, folgender: Der linke Oberschenkel zeigte in seiner Mitte, dicht oberhalb der Verletzungsstelle eine flache Verdickung an umschriebener Stelle von etwa Handtellergröße. Die Haut darüber war völlig unverändert, Druck war mäßig schmerzhaft. Bei der Abtastung konnte man nun deutlich durch die bedeckenden Weichteile, zu denen eine dicke Lage Muskulatur gehörte, vorn und außen am Oberschenkel einen sehr harten Tumor durchfühlen, welcher sich scharf gegen die Umgebung abgrenzen ließ und genau den Eindruck eines prominenten Knochenstückes machte, das sich jedoch nicht aus seiner Lage verschieben ließ, sich vielmehr offenbar in festem Zusammenhange mit dem Oberschenkelknochen befand. Die längliche Knochengeschwulst ließ sich auf etwa 4 cm bequem und deutlich abtasten und stand mit ihrer Längsaxe genau parallel zum Oberschenkel. Unten hörte sie plötzlich mit einem freien, scharfen, wie quer abgeschnittenen Ende auf, das frei in die Muskulatur hineinragte, sich von dem darunter liegenden Oberschenkelknochen deutlich abgrenzen ließ und anscheinend etwas federte. Dieses freie Ende der Geschwulst entsprach genau dem Punkte, an dem die verletzende Gewalt den Oberschenkel getroffen hatte. Die Muskulatur des Oberschenkels war links etwas schwächer als rechts; ihre elektrische Erregbarkeit war völlig normal. Die benachbarten Gelenke zeigten durchaus normalen Befund. Die Schmerzen waren besonders heftig beim schnellen Gehen und beim Treppensteigen.

Da R. sich zunächst nicht zu der ihm vorgeschlagenen Operation entschließen konnte, wurde er zunächst mit Massage und so weiter behandelt. Die Operation konnte erst am 101. Tage nach der Verletzung ausgeführt werden.

In Äthernarkose und unter Esmarchscher Blutleere wurden durch einen in der Längsrichtung geführten Schnitt Haut, Unterhautzellgewebe, Fascie und eine 3—4 cm dicke Muskelschicht des Vastus externus durchtrennt und so die Geschwulst freigelegt. Dieselbe bestand aus einer 15 cm langen Knochenspange, die frei in der Muskulatur nach unten zu endigte. Sie war 1—2 cm dick, 2—4 cm breit und hielt sich mindestens 2 cm vom Oberschenkelknochen entfernt. Sie war mit einem dicken Periost bekleidet, von dem beträchtliche Teile des Vastus externus ihren Ursprung nahmen. Der Raum zwischen Geschwulst und Femur war zum größten Teile durch Bindegewebe ausgefüllt, in dem — sich der Knochenspange anlegend und in flacher Schalenform von ihr umgeben — der Rest eines in Organisierung begriffenen Blutergusses lag. Der Spange gegenüber zeigte der Ober-

schenkelknochen in der ganzen Länge derselben seine unveränderte, normale Oberfläche und war mit Periost normal überkleidet. Das freie Ende der Spange federte deutlich. Das Periost saß ihr überall sehr fest auf. Die Spange wurde nunmehr im ganzen abgetragen, ihre Ansatzstelle am Oberschenkelknochen geglättet. Der Knochen selbst zeigte auch nach ihrer Entfernung keine Veränderung, insbesondere keinen Defekt, keine Rinnenbildung, keine Abplattung. Die Wunde wurde durch Muskel- und Hautnähte geschlossen.

Der Heilungsverlauf war frei von Zwischenfällen. Eine anfangs an der Stelle, an der die Knochenspange mit dem Knochenschaft zusammenhing, fühlbare Verdickung verschwand nach einigen Wochen vollständig. Das zunächst in seiner Gebrauchsfähigkeit behinderte Kniegelenk war bereits nach einigen Wochen wieder bis zum rechten Winkel zu beugen, ein nennenswerter Muskelschwund war nicht festzustellen. Die Rente wurde sieben Wochen nach der Operation auf $33^1/_3$ Proz., zwei Monate später auf 20 Proz. festgesetzt, wobei als einziger objektiver Unterschied zwischen beiden Beinen eine Umfangsverminderung von 1 cm an dem operierten Beine der Festsetzung zugrunde lag.

Fall 3.

Der 24jährige Pferdeknecht Wilhelm R. wurde am 17. 3. 02. damit beauftragt, in die Mauer eines Eiskellers ein Loch zu brechen. Mit solcher Arbeit wenig vertraut stemmte er die Steine von unten her zunächst in der geplanten Breite aus. Dabei saß er in hockender Stellung in dem durch seine minierende Tätigkeit entstandenen Loch. Plötzlich löste sich ein etwa 25 Pfund schweres Mauerstück los und traf mit der unteren scharfen Kante mit großer Gewalt auf die Vorder- und Außenseite des linken Oberschenkels. Er fiel hintenüber, konnte aber mühsam aus dem Loche herauskriechen. Nach einer Stunde konnte er wieder arbeiten und tat seitdem, allerdings nur leichtere Arbeit, begab sich auch erst zwei Monate nach dem Unfall in ärztliche Behandlung. In einem Gutachten vom 30. 9. 02. stellte der behandelnde Arzt eine „Sehnenentzündung" des linken Oberschenkels fest, ohne diese Diagnose weiter zu begründen. Er wurde nunmehr in das Krankenhaus aufgenommen.

Der Befund war folgender: Kräftiger, gut genährter Mann von blühendem Aussehen. Bei gewöhnlichem Gange besteht kein Hinken. Er klagt über Schmerzen im linken Oberschenkel an einer bestimmten Stelle der Vorder- und Außenseite desselben. Hier besteht eine ganz geringe flache Vorwölbung, die nur bei genauer Betrachtung bemerkbar ist. Tastet man sie ab, so fühlt man etwa handbreit oberhalb des oberen Kniescheibenrandes, ungefähr zwischen den Muskelbäuchen des Vastus externus und des Rectus in der Tiefe der Muskeln eine knochenharte, scharf abgrenzbare, gegen den Knochen unverschiebliche Geschwulst. Am distalen Ende dieser Geschwulst, deren Längsachse parallel derjenigen des Oberschenkels verläuft, endigt dieselbe plötzlich in einer scharf abgeschnittenen, kantigen, freien Hervorragung, die sich deutlich vom Oberschenkelknochen abgrenzen läßt. Dieses freie Ende scheint etwas zu federn. — Die Weichteile sind über der Geschwulst leicht verschieblich. Ihre Oberfläche ist etwas uneben und überall von gleicher Knochenhärte.

Nur bei stärkerem Druck bestehen geringe Schmerzen, die genau in die Geschwulst lokalisiert werden.

Patient willigte ohne weiteres in die Operation ein, die am 6. 1. 03 vorgenommen wurde (Äthernarkose, Esmarchsche Blutleere). Die Geschwulst wurde durch einen 16 cm langen Längsschnitt freigelegt. Sie erweist sich nun als eine lange rundliche Knochenspange, deren unteres Ende frei, etwa 2 cm, vom Oberschenkelknochen absteht, und die sich nach oben hin der Oberfläche desselben immer mehr nähert, bis sie allmählich in die Substanz desselben übergeht. Ihre Umkleidung bildet ein sehr dickes festes Periost, das auch in die verschiedenen lochartigen Vertiefungen hineinreicht und sich nur schwer und unvollkommen von dem Knochen ablösen läßt. Von diesem Periost entspringt ein erheblicher Teil der Fasern des Vastus externus. An der inneren, d. h. der dem Oberschenkelknochen gegenüber liegenden Seite der Geschwulst liegen ausgedehnte, zum großen Teil schon organisierte Reste eines Blutergusses. Außerdem wird dieser Zwischenraum durch lockeres Bindegewebe ausgefüllt. Die der Geschwulst gegenüberliegende Oberfläche des Oberschenkelknochens hat vollständig normale Periostbekleidung und ist von völlig normaler anatomischer Konfiguration, besonders ist auch die normale Rundung unverändert erhalten. Die Operation wurde wie in Fall 2 ausgeführt, die Heilung erfolgte per primam. Bei der Entlassung, die durch einen Anfall von akutem Gelenkrheumatismus um 14 Tage verzögert wurde, war nur eine feine, leicht verschiebliche, schmerzlose Narbe zu sehen. Das Gewebe in der Tiefe fühlte sich etwas fest an. Ein meßbarer Unterschied zwischen beiden Oberschenkeln war nicht festzustellen. Es bestanden keine Bewegungsstörungen. Eine Rente brauchte nicht festgesetzt zu werden, da der Verletzte vollkommen arbeitsfähig war.

Fall 4.

Der 29jährige Arbeiter L. war am 13. 5. 03 damit beschäftigt, einen schwer beladenen Wagen auf die Straße zu fahren, damit er bespannt würde. Er führte dabei die Wagenstange. Plötzlich fuhr der Wagen ganz unvermutet mit den Vorderrädern gegen eine Bordschwelle, so daß die Stange mit großer Gewalt seitwärts schlug und den L. gegen den linken Oberschenkel traf. Er mußte wegen sofort auftretender heftiger Schmerzen die Arbeit aussetzen und wurde ambulatorisch behandelt, nachdem starke Schwellung und Rötung an der Streckseite des linken Oberschenkels festgestellt worden war. Nach 12 Tagen nahm er die Arbeit wieder auf, mußte jedoch am 1. Juli in das Auguste Viktoria-Krankenhaus aufgenommen werden.

Der Aufnahmebefund war folgender: Gut genährter kräftiger Mann. Starkes Hinken mit dem linken Bein. Beugung des linken Kniegelenks nur bis etwa 50^0 möglich. Etwa zwischen mittlerem und unterem Drittel des linken Oberschenkels sieht man außen und vorn eine schwache Vorwölbung. Die Haut ist darüber völlig unverändert und frei verschieblich. Die Streckmuskulatur des linken Oberschenkels ist deutlich schlaffer als die des rechten. Die Geschwulst ist beim Abtasten mäßig schmerzhaft. Ihre Konsistenz ist sehr hart; ihre Abgrenzung gegen die Umgebung deutlich, doch nicht sehr scharf. Die Oberfläche ist uneben, doch überall von gleicher Festigkeit. Die Geschwulst ist gegen den Oberschenkel nicht ver-

schieblich. Am Kniegelenk ist nichts krankhaftes nachzuweisen; die Bewegungsbeschränkung desselben beruht lediglich auf einer Unnachgiebigkeit der Streckmuskulatur über einen bestimmten Punkt hinaus.

Am 3. Juli 1903 wurde die Operation von meinem Vertreter, Herrn Dr. Speyer, ausgeführt.

In Ätherbetäubung und unter Blutleere wurde ein Längsschnitt durch die Weichteile geführt und die Geschwulst freigelegt. Es ergab sich, daß die Fasern des M. quadriceps femoris ihren Ursprung unmittelbar von der Oberfläche dieser aus dünnwandigem, schalenartigen Knochen gebildeten Geschwulst nahmen, genauer gesagt, von der sehr fest haftenden Knochenhaut, die die Geschwulst bekleidete. Die Geschwulst umschloß ein großes, in Resorption und bindegewebiger Organisation begriffenes Blutextravasat. Dieses lag zwischen Neubildung und Oberschenkelknochen. Das knöcherne Gebilde hing mit einer Brücke, die ebenfalls ganz aus Knochen und Knochenhaut bestand, etwa an der Grenze zwischen mittlerem und oberem Drittel mit dem Oberschenkelknochen fest zusammen. Im übrigen war der Oberschenkelknochen, wie in den drei anderen Fällen, vollständig normal gebildet und war von normaler Knochenhaut überzogen. Die Geschwulst wurde, unter Zurücklassung eines Teiles der sie bedeckenden Knochenhaut, vollständig entfernt und an der Ansatzstelle glatt abgemeiselt. Die Wunde wurde genäht und heilte glatt. Am 15. Juli wurde mit Bädern, Massage und Apparatübungen angefangen; fünf Wochen später erfolgte auf seinen Wunsch die Entlassung und der Übergang in Massagebehandlung eines Nichtarztes.

Am 18. Oktober klagte er noch immer über Schmerzen im linken Oberschenkel. Es fand sich im Bereiche der unteren Hälfte der Narbe ein kleinapfelgroßer Knochenvorsprung, der bis dicht unter die Haut hervorragte. Außerdem bestand geringe Schwellung und Bewegungsbehinderung des Kniegelenks. Die Operation verweigerte der Patient, es wurde daher eine Erwerbsbehinderung von 25 Proz. angenommen und die darnach festgesetzte Rente auch seitens des Schiedsgerichts bestätigt.

Die im Vorstehenden mitgeteilten vier Beobachtungen erinnern an ähnliche Krankheitsfälle, wie sie in den letzten Jahren mehrfach beobachtet worden sind, z. B. von Köppen-Norden, Honsell, Schulz, Rammstedt u. a. Allen gemeinsam ist die langsame Entstehung der Knochengeschwulst im Anschluß an ein stumpfes Trauma von mittlerer Intensität, das auf eine scharf umschriebene Stelle, meistens des Oberschenkels, einwirkte. Gemeinsam ist ihnen ferner die erhebliche Beeinträchtigung der Gebrauchsfähigkeit des verletzten Gliedes, die zur endlichen Operation führte. Nicht gemeinsam dagegen scheint bei diesen äußerlich so ähnlich erscheinenden Krankheitsbildern der anatomische Befund zu sein. Während die genannten Autoren für ihre Fälle zum Teil eine Absprengung einer Knochenplatte von dem Knochenschaft, zum Teil eine ossificierende Myositis, zum Teil eine Verkalkung eines Blutergußes anzunehmen

sich berechtigt glauben und wohl auch berechtigt sind, scheinen die vier mitgeteilten Fälle — wohl zufällig — darin übereinzustimmen, daß bei ihnen die Knochenneubildung vom Periost ausgeht. Es ist zu vermuten, daß durch die besondere Art und Richtung der auf das Glied einwirkenden Gewalt eine partielle Abreißung des Periosts vom Knochen erfolgte, daß von diesem abgerissenen Teile des Periosts aus eine Neubildung von Knochenmasse vor sich ging; diese Knochenmasse stand naturgemäß nur da mit dem Knochenschaft in Verbindung, wo das abgerissene Periost mit dem Knochenperiost noch zusammenhing, während anzunehmen ist, daß ein Ersatz des Periostdefektes am Knochenschafte selbst von den Rändern des Periostdefektes aus in der gleichen Zeit zustande kommen konnte. Der Ursprung der Muskelfasern aus dem die Neubildung bekleidenden Periost scheint in den hier mitgeteilten Fällen besonders beweiskräftig für die zuletzt erörterte Annahme zu sein.

Es dürfte angezeigt sein, für das geschilderte Krankheitsbild, das durch verschiedene anatomische Vorgänge hervorgerufen werden kann, einen nichts präjudicierenden Namen zu wählen, wie dies in der Überschrift dieses Aufsatzes geschehen ist.[1])

1) Anmerkung des Herausgebers. Vorstehende Arbeit wurde im Nachlasse des Verfassers gefunden, der am 25. November vorigen Jahres durch eine Infektion innerhalb weniger Tage seinem Berufe entrissen wurde. Sie ist mir als seinem langjährigen früheren Assistenten zur Durchsicht übergeben worden. Ich habe mich nicht für berechtigt gehalten, trotzdem anscheinend eine weitere Anlage der Arbeit geplant war, dem etwas hinzuzufügen, was mir aus den Aufzeichnungen und aus gelegentlichen Äußerungen des Verfassers als seine eigene Meinung und Ansicht festzustehen schien; von den notwendig gewordenen Kürzungen sind andererseits auch keine der niedergelegten eigenen Anschauungen des Verfassers betroffen worden.

Preuß. Stargard, im Mai 1905.

Dr. Bernstein, Oberarzt.

XXIV.

Aus der chirurgischen Universitätspoliklinik zu Leipzig.
(Direktor: Prof. Dr. Perthes.)

Über totale congenitale Luxation der Kniegelenke bei drei Geschwistern.

Von

Dr. F. Magnus,
Assistenzarzt des Instituts.

(Mit 7 in den Text gedruckten Bildern.)

Congenitale Luxationen im Kniegelenk gehören zu den relativ seltenen Beobachtungen. Nach Krönlein[1]) kommt auf 90 Fälle von congenitaler Hüftgelenksluxation nur ein Fall von angeborener Kniegelenksluxation, Drehmann[2]) konnte gegenüber 150 Fällen von Hüftgelenksluxation 5 Fälle von congenitaler Kniegelenksluxation beobachten. Immerhin hat sich die Zahl der in der Literatur bekannt gewordenen Fälle ziemlich vermehrt. Nachdem Müller[3]) — in einer ebenfalls aus dem Leipziger chirurg. poliklinischen Institut stammenden Arbeit — im Jahre 1888 erst 25 bis dahin bekannte Fälle zusammengestellt hatte, war das Material, das Drehmann im Jahre 1900 seiner Arbeit zugrunde legen konnte — inzwischen waren Arbeiten von Spörri[4]), Muskat[5]), Phocas[6]) u. a. erschienen

1) Krönlein, Lehre von den Luxationen. Deutsche Chirurgie 1882. S. 83.

2) Drehmann, Die congenitalen Luxationen des Kniegelenks. Zeitschrift für orthopäd. Chirurgie. Bd. VII.

3) K. Müller, Arbeiten aus der chirurgischen Universitätspoliklinik. Leipzig 1888.

4) Spörri, Dissertation: Über die congenitalen Luxationen des Kniegelenks. Zürich 1892.

5) Muskat, Die congenitalen Luxationen im Kniegelenk. Archiv für klin. Chirurgie. Bd. 54.

6) Phocas, Genu recurvatum congénital ou luxation congénital du tibia en avant. Rev. d'orthopédie 1891. Nr. 1.

— unter Hinzufügung von 5 eigenen Beobachtungen auf 127 Fälle gestiegen. Um die Casuistik noch zu vervollständigen, erwähne ich noch einen Fall von Reichel[1]), zwei von Bisping[2]), je einen von Roberts[3]) und Reiner[4]), sowie drei kürzlich von Wehsarg[5]) beschriebene Fälle, zu denen dann noch unsere Beobachtungen hinzukommen. In der Mehrzahl dieser Fälle handelt es sich übrigens gar nicht um vollständige Luxationen, sondern meist nur um Subluxationen, wobei als besonderes Merkmal eine mehr oder minder hochgradige Stellung des Knies in Form eines Genu recurvatum auffällt. Deshalb kamen verschiedene Beobachter (Potel, Phocas, Muskat) zu der Ansicht, der sich auch Joachimsthal[6]) anschließt, daß die meisten der als congenitale Kniegelenksluxationen beschriebenen Fälle gar nicht als Luxationen, sondern als „congenitales Genu recurvatum" anzusprechen und zu bezeichnen seien. Dieser Anschauung trat Drehmann entgegen und suchte in seiner ausführlichen Arbeit das Verhältnis des eigentlichen „congenitalen Genu recurvatum", von dem er selbst einen Fall beschreibt, und der „congenitalen Luxation im Kniegelenk" klarzulegen. Er ist der Ansicht, daß alle die Fälle, bei denen ein Vorspringen der Condylen in der Kniekehle und eine Beschränkung der Flexion nachweisbar sind, zu den congenitalen Luxationen zu rechnen seien, während als „Genu recurvatum" nur die Fälle mit normaler Beugebewegung und ohne Verschiebung der Femurcondylen nach hinten zu betrachten sind. Drehmann unterscheidet nur verschiedene Grade der Luxation. Bei der Geburt und in den ersten Lebensmonaten sei nur eine Subluxation als erstes Stadium vorhanden, aus dem sich dann später infolge der Belastung beim Gebrauch der unteren Extremitäten die vollkommene Luxation entwickle. Eine totale Luxation mit Verschiebung des Unterschenkels nach oben finden wir nur in einer äußerst geringen Anzahl der bisherigen

---

1) Handbuch der praktischen Chirurgie. 1901. Bd. IV.

2) Bisping, Zur Casuistik der Luxatio gen. congen. Kiel 1902. Ref. Zeitschrift für orthopäd. Chirurgie. Bd. XI. S. 880.

3) Roberts, Congenital ant. dislocat. of the tibia treated by arthrotomy. Annales of Surgery. Aug. 1901.

4) Reiner, Über einen blutig reponierten Fall von angeborener Kniegelenksluxation. Zeitschrift für orthopäd. Chirurgie. Bd. XIII. 2/3. Heft.

5) Wehsarg, Über die congenitale Subluxation des Kniegelenkes. Inaugural-Dissertat. Würzburg 1905.

6) Joachimsthal, Die angeborenen Verbildungen der unteren Extremitäten. Fortschritte auf dem Gebiete der Röntgenstrahlen.

Fälle. Mit Rücksicht darauf scheint mir die Mitteilung von drei derartigen Beobachtungen, die ich in der hiesigen chirurgischen Universitätspoliklinik zu machen Gelegenheit hatte, gerechtfertigt, und zwar umsomehr, als die Fälle noch in mancherlei Beziehung Interesse beanspruchen dürften. Erstens liegt hier die bisher noch nicht beobachtete Erscheinung vor, daß das Leiden drei Geschwister betrifft, sodann zeigen sich verschiedene Complicationen, die in ätiologischer Hinsicht von Bedeutung sind, und schließlich gab der eine Fall Veranlassung zu operativem Eingriff, wodurch wir einen Einblick in die pathologischen Verhältnisse der betreffenden Gelenke erhielten. Auch ist das von meinem Chef, Herrn Prof. Perthes, zur Fixation der Gelenke ausgeübte Verfahren bisher noch nicht angewendet worden.

Es handelt sich um drei Kinder[1]) des Maurers S. aus Roßwein i. S. Die Eltern sind beide am Leben und gesund, irgend welche auffallenden Mißbildungen sind an ihnen nicht bemerkbar. Bei Verwandten derselben sind ebenfalls keine Deformitäten besonderer Art bekannt. Außer den drei erwähnten Kindern lebt noch ein Kind (Mädchen), das älteste, welches ganz normal entwickelt ist. Die Mutter hat die vier Schwangerschaften ohne Störungen durchgemacht, ein Trauma während derselben ist nicht bekannt. Über Menge und Abgang des Fruchtwassers weiß die Mutter keine besonderen Angaben zu machen.

Fall 1. Gertrud S., $4^3/_4$ Jahre. Geburt in Steißlage. Nach Schilderung der Mutter waren gleich nach der Geburt „die Beine des Kindes nach oben geschlagen, als ob die Kniee hinten wären". Diese Stellung der Beine soll noch lange Zeit nach der Geburt fortbestanden haben. Im zweiten Lebensjahre machte das Kind die ersten Gehversuche. Therapeutische Maßnahmen waren bis zur Vorstellung in der chirurgischen Poliklinik noch nicht vorgenommen.

Status vom 2. 5. 04. Ein für sein Alter ungewöhnlich kleines Kind von sehr schwachem Knochenbau und gering entwickelter Muskulatur, vor allem an den unteren Extremitäten, die durch ihre Kürze noch in einem besonderen Mißverhältnis zu dem Rumpf stehen. Spuren früherer Rhachitis: Rosenkranz, linksconvexe Dorsalcoliose, Verbiegungen in dem oberen Teil der Tibien im Sinne eines Genu recurvatum. Störungen geistiger Entwicklung sind nicht vorhanden. Auffallend sind zunächst die Veränderungen der beiden Kniegelenke. Die normalen Konturen derselben fehlen. Das Gelenk ist in querer und sagittaler Richtung verbreitert, die Haut zeigt auf der Vorderseite des Gelenkes zwei querverlaufende Falten.

1) Die drei Kinder wurden von Herrn Prof. Perthes auf dem Congreß der Deutschen Gesellschaft für orthopäd. Chirurgie, 1905, vorgestellt.

Bei der Palpation fühlt man vorn in der Höhe der unteren Hautfalte den Rand der Tibia als scharfe Prominenz und kann den vorderen Teil der Gelenkfläche derselben zum Teil abtasten. Tibia und Fibula stehen beiderseits etwas lateral von der Femuraxe. Oberhalb liegt die schwer zu palpierende Patella, etwa markstückgroß. Von ihr aus zieht sich die Quadricepssehne nach oben und springt bei geringer Flexion als scharf gespannter Strang vor, zu dessen Seiten sich je eine Eindellung bildet. In der Kniekehle sind deutlich beide Condyli femoris an ihrer Unterfläche, der Condylus internus an der Innenseite abzutasten. Die Unterschenkel zeigen nach allen Richtungen hin eine abnorme Beweglichkeit, sie sitzen an den Oberschenkeln gleichsam wie ein Pendel, während die normale Beugefähigkeit wesentlich beschränkt ist. Ein federnder Widerstand macht sich nicht bemerkbar. Rechts läßt sich das Bein im Knie bis zu einem nach vorn offenen Winkel von 125° hyperextendieren, links etwas weniger. Die freie seitliche Beweglichkeit im Sinne der Abduktion ist bis zu einem Winkel von 60° möglich, desgleichen im Sinne der Adduction; die Flexion dagegen ist beiderseits nur bis 30° ausführbar.

Gewöhnlich stehen die Kniee in leichter Hyperextension, Valgusstellung und starker Außenrotation. Diese letztere läßt sich passiv soweit forcieren, daß die Fußspitzen vollständig nach hinten gerichtet sind, und zwar beruht die Außenrotation zum größten Teil auf Außenrotation der Unterschenkel. Das Kind ist imstande, ohne Stütze zu gehen, allerdings nur mühsam. Der Gang ist stark watschelnd, die Unterschenkel werden nach außen rotiert, sodaß die Fußspitzen fast genau nach rechts und links sehen. Im Knie Valgusstellung, das Kind tritt nur mit dem äußeren Fußrand auf den Boden auf. Beim Stehen tritt starke Plattfußstellung hervor. Lehnt sich das Kind beim Gehen nach irgend einer Seite an, z. B. nach links, so stellt sich das linke Knie in Valgus-, das rechte in entsprechende Varusstellung. Die Muskulatur der ganzen unteren Extremitäten ist atrophisch. Der Quadriceps ist, wie aus seiner Spannung bei Flexion zu schließen ist, ziemlich verkürzt. Aktive Bewegungen werden nur mit sehr geringer Kraft und in geringen Bewegungsgrenzen ausgeführt, aktive Beugung fehlt. Die Länge der Beine, von der Spina ant. sup. bis Malleolus internus gemessen, beträgt rechts und links 28,5 cm.

Außer den geschilderten Deformitäten besteht noch doppelseitige kongenitale Hüftgelenksluxation. Besonders auffallend ist eine hochgradige abnorme Schlaffheit und Beweglichkeit der Metakarpophalangeal- und Interphalangealgelenke der Finger, auch der entsprechenden Gelenke der Zehen und an den Handgelenken. Die Finger lassen sich, ohne daß dem Kinde Schmerzen verursacht werden, ganz leicht soweit überextendieren, daß dieselben fast, die Kleinfinger ganz auf den Handrücken zu legen sind. Es lassen sich auch leicht Distractionen und Subluxationen — letztere vom Kinde sogar spontan ausgeführt (s. Fig. 1) — erzeugen.

Die Röntgogramme (s. Fig. 2 und 3), beweisen, daß beiderseits die Luxation eine vollkommene ist. Tibia und Fibula sind vor die Femurcondylen getreten und um Fingerbreite nach oben und außen disloziert.[1])

1) Die Dislocation nach der lateralen Seite haben wir durch eine Übersichtsaufnahme von vorn her festgestellt. Dieses Röntgogramm zeigte auch die starke Außenrotation der Unterschenkel.

Am linken Femur (s. Fig. 2) ist eine erhebliche Atrophie der Knochenkerne der Condylen vorhanden. Auch der Epiphysenanteil ist hier etwas weniger als auf der anderen Seite entwickelt. Rechts (s. Fig. 3) ist der Condylus internus größer als der Condylus externus. An der Stelle, wo sich die Tibia gegen die Vorderfläche des Femur anstemmt, ist eine deutliche Eindellung vorhanden, die durch Druck der gegen das Femur gelagerten Tibiakante entstanden ist. Beide Bilder stellen die Kniegelenke in Hyperextensionsstellung dar, doch entspricht dieselbe nicht dem höchsten Grade der Überstreckungsmöglichkeit.

3. 5. 04. Reposition in Äthernarkose. Dieselbe wird nach der bei Daumenluxation üblichen Art der Einrenkung ausgeführt und gelingt un-

Fig. 1.

schwer. Zunächst wird die Hyperextension noch etwas vermehrt und die Tibia in der Richtung der Längsaxe des Femur nach vorn geschoben, sodaß die Condylen hervortreten. Dann wird der Unterschenkel in Flexionsstellung übergeführt bei gleichzeitigem Druck auf die Femurcondylen. Auf diese Weise läßt sich die Reposition beiderseits leicht erzielen. Bei gebeugtem Knie bleibt die Repositionsstellung erhalten, während bei gestrecktem Knie der Unterschenkel schon bei gelindem Druck von hinten her in die alte Stellung zurückschnappt. Nach der Resposition sind die Femurcondylen nicht mehr in der Kniekehle zu fühlen. Beugung ist nur bis zu R. möglich infolge der in Quadriceps bestehenden Spannung. Hyperextension ist nicht mehr ausführbar, dagegen geringe seitliche Bewegungen. In annähernd rechtwinkliger Beugestellung des Kniegelenks Anlegung eines Gipsverbandes.

Nach sechs Wochen Abnahme des Verbandes. Die Reposition ist erhalten. Die seitlichen abnormen Bewegungen sind geringer. Beugung bis zu R. möglich. In gelinder Beugestellung Anlegung von Gipskapseln, die von der Mitte des Oberschenkels bis zur Mitte des Unterschenkels reichen. Dieselben werden vier Wochen lang getragen, inzwischen werden Schienen-

hülsenapparate hergestellt. Das Kind beginnt mit Unterstützung zu gehen. Starke Atrophie der Muskulatur. Leider konnte es uns zur Nachbehandlung nicht überlassen werden.

Nach weiteren acht Wochen hat sich links eine leichte Flexionskontraktur im Kniegelenk herausgebildet, offenbar infolge des Übergewichts der

Fig. 2. Linkes Kniegelenk in Überstreckung (Seitenansicht).

Flexoren über den sehr atrophisch, geworden Quadriceps. Die Stellung wird in Narkose durch ein leicht ausführbares Redressement korrigiert und die Hülsenapparate mit je einer extendierenden Feder versehen.

29. 12. 04. Das Kind kann an einer Hand geführt gehen. Beugung aktiv und passiv bis R.

Die Röntgogramme, von denen ich das des rechten Knies (s. Fig. 4) wiedergebe, zeigen, daß die Reposition erhalten ist.

Fall 2. Erich S., $2^1/_2$jähriger Knabe. Geburt in Steißlage. Schon gleich nach der Geburt fiel den Eltern die abnorme Beweglichkeit und

dieselbe Haltung der Beine wie bei dem älteren Kind, auf. Im zweiten Jahre machte das Kind die ersten Gehversuche.

Status vom 14. 6. 04. Wohlgenährter, aber sehr kleiner Knabe. Muskulatur schwach. Rhachitischer Habitus: Epiphysenauftreibungen, Flankenstellung der Rippen. Linkskonvexe Kyphoskoliose; Hernia umbilicalis.

Fig. 3. Rechtes Kniegelenk in Überstreckung (Seitenansicht).

Fig. 4. Rechtes Kniegelenk nach der Reposition.

Die Kniegelenke stehen in leichter Hyperextension und starker Valgusstellung, die Unterschenkel stark nach außen rotiert. Vorn und, oberhalb des Knies weist die Haut zwei quere Falten auf. Bei der Palpation fühlt man vorn entsprechend der unteren Hautfalte den vorderen Rand der Tibia, nach dem sich die Quadricepssehne als straff gespannter Strang hinzieht. Patella ist beiderseits vorhanden. In der Kniekehle sind die Femurcondylen deutlich als prominierende Wülste zu fühlen. Bei Stellung der Unter-

schenkel, sodaß der Fuß in der Sagittalebene steht, läßt sich im Knie nur eine Flexion um 5^0 erzeugen. Überstreckung kann bis zu R. leicht erzielt werden. Seitliche Bewegung im Sinne der Abduktion ist rechts bis zu einem nach außen, offenen Winkel von 120^0, links 110^0 möglich. Länge der Beine (von Spina anter. sup. bis Malleol. int.) beträgt beiderseits 28 cm.

Außerdem besteht doppelseitige Luxatio coxae congenita und dieselbe abnorme Kapsel- und Bänderschlaffheit an den Hand, Finger- und Zehengelenken wie bei dem anderen Kinde.

Bild 5 veranschaulicht, wie auch im Liegen das Genu recurvatum in Erscheinung tritt.

Fig. 5.

Das Röntgogramm (s. Fig. 6) stellt das von der Außenseite her aufgenommene linke Kniegelenk dar.[1]) Auch hier ist eine Atrophie des Condylenanteils zu constatieren.

15. 9. 04. In Äthernarkose Reposition. Dieselbe gelingt, aber es tritt sofort wieder Reluxation ein. Beugung im Knie ist auch nach der Reposition nur um wenige Grade möglich, da sich der Quadriceps sehr fest anspannt, und offenbar das Hindernis bildet. Eine Erhaltung der normalen Stellung läßt sich nur in der Weise herstellen, daß ein Druck auf die Tibia von vorne her, auf das Femur in entgegengesetzter Richtung ausgeübt wird. Indem in diesem Sinne durch je einen Bindenzügel an Ober- und Unter-

1) Wir haben, wie auch von dem Falle 1, von jedem Knie einzeln vor und nach der Reposition Röntgogramme angefertigt. Es wird jedoch genügen, hier je eines wiederzugeben.

schenkel ein Zug ausgeübt wird, erfolgt bei möglichster Flexion die Anlegung eines Gipsverbandes jederseits.

27. IX. 04. Bei Abnahme des Verbandes tritt sofort Reluxation ein. Reposition in derselben Weise wie das erste Mal.

14. X. 04. Abermals Reluxation.

15. X. 04. Blutige Reposition des linken Knies (Operateur: Herr Prof. Perthes).

Chloroform-Äthernarkose. Esmarchsche Blutleere.

Bogenschnitt vorn quer über die Patella. Entsprechend diesem Schnitt wird das Gelenk eröffnet durch einen Längsschnitt, der die Patella in eine vordere und hintere flache Scheibe trennt. Die Absicht bei dieser Schnittführung, ist eine Verlängerung der Patella und damit des Quadriceps dadurch zu ermöglichen, daß die vordere und hintere Scheibe nicht in der alten Weise aneinander, sondern proximal und distal zu liegen kommen. Nachdem die Patella in dieser Weise und ebenso die angrenzenden Teile der Gelenkkapsel durchtrennt sind, läßt sich die Luxation ziemlich leicht reponieren, reluxiert aber ebenso leicht. Das Gelenk wird zum Klaffen gebracht: Man sieht darin das Ligamentum cruciatum anterius als langen dicken kräftigen Strang, der sich in Falten legen läßt und sich beim Eintritt der Luxation erst anspannt. Die Beugemuskeln ziehen, wenn der Unterschenkel in Luxationsstellung steht, vor der Mitte der Condylen des Femur zu ihrer Insertionsstelle. Die Menisci sind erhalten, wenn auch etwas klein. Es wird nun in das Ligamentum cruciatum mit drei starken Seidennähten (Sublimatseide) eine Falte genäht, so daß eine wesentliche Verkürzung des Bandes entsteht. Danach ist es nicht mehr möglich, den Unterschenkel in Luxation überzuführen, auch nicht unter Anwendug einer gewissen Gewalt, wohl aber läßt sich Überextension herstellen (Erschlaffung der hinteren Kapselwand). Nachdem so die Luxation reponiert und die Reposition erhalten ist, lassen sich die Teile der Patella wegen offenbar bestehender Verkürzung des Quadriceps nur mit Mühe einander nähern, trotzdem die Patella, wie oben beschrieben, um das Doppelte verlängert wurde.

Der Femur zeigt an seinem unteren Ende keine besondere Verbiegung, wohl aber ist der Condylenanteil an seiner vorderen Fläche nicht rund, sondern abgeflacht. Die Unterfläche der Condylen ist dadurch in gewisser Weise zugespitzt. Die Menisci sind beide vorhanden, wenn auch vielleicht verschmälert. An der Vorderfläche beider Condylen kleine Knorpeldefekte.

Um eine vollständige Naht der gespaltenen Gelenkkapsel zu erreichen, wird der Quadriceps durch mehrere Incisionen stufenförmig eingekerbt und so verlängert. Es gelingt darauf, ohne besondere Spannung die Kapsel zu schließen. Nachdem die Kapselnaht angelegt ist, ist die Flexion, die unmittelbar vorher vollständig frei war, wieder stark beschränkt. Hyperextension nach wie vor möglich, Gipsverband in gelinder Flexionsstellung. Nach 8 Tagen Entfernung der Nähte; Heilung p. p.

24. X. 04. Operation am rechten Knie. Chloroform-Äthernarkose, Esmarchsche Blutleere. Bogenschnitt vorn quer über die Patella, von der Mitte desselben nach oben hin ein zweiter senkrechter Hautschnitt, 8 cm lang. Biceps springt stark hervor und verläuft schräg vor der Mitte der Femurcondylen nach vorn zu dem luxierten Unterschenkel. Biceps wird etwas zurückpräpariert, dann das Gelenk in derselben Weise wie am anderen

Knie eröffnet, nur mit dem Unterschiede, daß der Schnitt, der die Patella in eine vordere und hintere Scheibe trennt, oberhalb des Gelenks noch zwischen Gelenkkapsel und Quadricepssehne fortgesetzt wird. Das Gelenk wird erst in der Spitze des Recessus eröffnet. Der Befund entspricht dem der anderen Seite, nur der Quadriceps ist hier noch stärker verkürzt (5 cm). Es wird oberhalb des Gelenkes quer eingeschnitten, dann gedehnt, so daß zunächst ein

Fig. 6. Linkes Kniegelenk vor der Reposition (Seitenansicht).

Fig. 7. Linkes Kniegelenk nach der Reposition (Seitenansicht).

rautenförmiger Defekt entsteht, welcher in der Längsrichtung vereinigt wird. — Es handelt sich um dasselbe Prinzip der Querspaltung und Längsvernähung, das z. B. bei der Pyloroplastik nach Heinecke-Mikulicz und bei der Anfrischung des Penis bei der Hypospadie in Anwendung kommt. — Die Reposition gelingt leicht. Bei stark gebeugtem Unterschenkel wird das Ligamentum cruciatum verkürzt wie am anderen Bein. Nach der Kapselnaht ist auch hier die Flexion stark behindert. Hautnaht, Gipsverband in stumpfwinkliger Beugestellung des Knies.

20. X. 04. Entfernung der Hautnähte. Prima Intentio.

13. XII. 04. Abnahme der Verbände. Die Condylen sind nicht mehr in der Kniekehle zu fühlen. Rechts etwas Genu valgum. Beiderseits wenig seitliche Beweglichkeit. Außenrotation ist nicht mehr vorhanden, desgleichen keine Hyperextension. Beugung rechts um 50°, links um 65°.

Fig. 7 ist das Röntgogramm des linken Kniegelenkes in Seitenansicht (Aufnahme v. 13. XII. 04), welches beweist, daß die Reposition vollständig gelungen ist.

Nachträglich hat sich, während das Kind in der Heimat ohne ärztliche Kontrolle Gehversuche machte, eine Subluxationsstellung mäßigen Grades entwickelt und zu abermaliger Correction und Anlegung eines Gipsverbandes auf beiden Seiten veranlaßt. Es ist nunmehr (Untersuchung im April 1905) in der Kniekehle noch eine Prominenz zu constatieren, die, wie die angefertigten Röntgogramme ergaben, daher rührt, daß eine Infraktion oberhalb der Condylen eingetreten ist und die Epiphysen etwas nach hinten verbogen sind. Jedoch stehen die Gelenkflächen im Contact. Das Kind kann jetzt gehen. Die Beugung ist noch etwas beschränkt und wird sich bei weiterer Behandlung noch verbessern lassen.

Fall 3. Carl S., $^3/_4$ Jahr alt. Partus war normal.

Status: Kräftig entwickelter Knabe, starker Panniculus adiposus. Muskulatur kräftig.

An den oberen Extremitäten macht sich dieselbe abnorme Beweglichkeit der Gelenke bemerkbar wie bei den anderen beiden Kindern, hier auch an den Ellenbogengelenken in hohem Grade.

Doppelseitige angeborene Knieluxation nach vorn mit denselben an den anderen Kindern schon geschilderten charakteristischen Befunden. Auch hier starke Außenrotation. Die Flexion ist rechts bis annähernd zu einem R., links etwas weniger ausführbar. Patella beiderseits vorhanden. Aktive Muskeltätigkeit der unteren Extremitäten kräftig, aber aktive Beugung nicht möglich.

Beiderseits Luxatio coxae congenita.

Eine Therapie ist bis jetzt noch nicht eingeleitet.

Die Röntgogramme bestätigen die klinische Diagnose, daß auch hier vollkommene Luxation im Kniegelenk nach vorn und außen vorliegt.

Was zunächst unsere Fälle von der überwiegenden Mehrzahl der bisher beobachteten wesentlich unterscheidet, ist das Vorhandensein einer totalen Luxation. Solche Fälle sind, soweit ich aus dem Studium der Literatur ersehen konnte, nur sehr selten beobachtet worden (Wolff[1]), Krogius[2]), Ketch[3]), Drehmann[4]), Reiner[5])).

1) J. Wolff, Über einen Fall von willkürlicher angeborener Kniegelenksluxation nebst anderweitigen angeborenen Anomalien fast sämtlicher Gelenke des Körpers. Zeitschrift für orthopäd. Chirurgie Bd. I.

2) Krogius, Ett fall af kongenital luxation i knaleden med total defect af Patella. Cit. nach Drehmann.

3) Cit. nach Drehmann.

4) s. l. c.

5) s. l. c.

Nach Drehmann entwickelt sich, wie bereits erwähnt, die vollständige Luxation erst allmählich durch die zunehmende Belastung aus der anfänglich bei der Geburt vorhandenen Subluxation. Dies beweisen tatsächlich die meisten Beobachtungen. In unserem Fall 3 ist, trotzdem das Kind noch gar keine Gehversuche gemacht hat, und infolge dessen auch keine Belastung stattgefunden haben kann, doch die Luxation eine totale. Der Grund hierfür liegt vielleicht darin, daß wir für das Zustandekommen der Deformität in unseren Fällen ein anderes ätiologisches Moment verantwortlich machen können, als für die meisten der bisher bekannten Fälle, insofern wir die Luxation als Folge einer primären Kapsel- und Bänderschlaffheit zu betrachten haben. Bei dieser ätiologischen Erklärung, auf die ich noch später zurückkomme, ist es auch begreiflich, daß sich schon im Uterus eine vollständige Luxation entwickeln konnte.

Die Ansichten über die Genese der angeborenen Kniegelenksluxationen sind verschieden und ich möchte dieselben in Folgendem kurz erwähnen.

Die Auffassung Potels, daß die Luxation durch eine primäre Retraktion der Streckmuskulatur zustande komme, für die er eine Erklärung in isolierten Muskelcontracturen des Quadriceps infolge centraler Störungen findet, hat wohl am wenigsten oder gar keinen Anspruch auf Berechtigung. Welche Rolle vielleicht die Muskulatur bei dem Zustandekommen der Deformität spielt, darauf werde ich bei der Erörterung der Ätiologie in unseren Fällen zu sprechen kommen.

Müller führt die Entstehung auf eine abnorme Streckstellung der Beine und Druck des Uterus bei Mangel an Fruchtwasser zurück.

Auch Drehmann befürwortet eine mechanische Theorie, wenigstens für die meisten Fälle, nur glaubt er nicht, daß der Mangel an Fruchtwasser eine so häufige Veranlassung sei. Er nimmt an, daß das Bein „zu einer Zeit, wo die obere Körperhälfte die untere bedeutend überragt, und so die unteren Extremitäten bedeutend freieren Spielraum haben, in Streckstellung gebracht wird". Bei späterem Wachstum könne es dann, besonders, wenn der Fuß irgendwo festgehalten werde, nicht mehr gebeugt werden und so entwickle sich dann die Deformität. Die Berechtigung seiner Anschauung sucht Drehmann mit Recht auf die häufig gemachte Beobachtung zu stützen, daß die Kinder mit am Körper nach oben geschlagenen Beinen geboren wurden, wobei die Füße am Kopf, Kinn oder in der Achselhöhle festgehalten wurden. Daß diese von Drehmann ge-

gebene Erklärung über das Zustandekommen der Luxation für die meisten Fälle zutreffend ist, darüber kann wohl kaum ein Zweifel existieren.

Für einige seltenere Fälle scheint jedoch auch die von Strohmeyer und Wolff vertretene Theorie berechtigt zu sein, daß die Entstehung der Deformität auf einer abnormen Schlaffheit des Kapsel- und Bänderapparates beruhe. Wolff sucht seine Ansicht durch folgenden von ihm beobachteten Fall zu beweisen.

Bei einem $9\frac{1}{2}$jährigen Mädchen bestand eine linksseitige congenitale Kniegelenksluxation, doppelseitige Hüftgelenksluxation und an fast sämtlichen anderen Gelenken eine ganz abnorme Schlaffheit des Bänder- und Kapselapparates, daß sich ganz leicht Distraktionen und Subluxationen herstellen ließen, die das Kind am rechten Knie spontan auszuführen imstande war.

Wolff meint mit Recht, daß, „wenn das eine Knie die Erscheinungen der willkürlichen, das andere die der fixierten Luxation darbietet, die die willkürliche Luxation erzeugende Kapselerweiterung auch das Primäre bei der fixierten gewesen sein muß".

Auch Cruveilhier[1]) sah einen Fall von Kniegelenksluxation mit Hüftgelenksluxation sowie verschiedenen anderen Mißbildungen und spricht ebenfalls die Ansicht aus, daß die Deformität der Kniee durch angeborene Bänderschlaffheit erzeugt sei.

Drehmann[2]) beschreibt einen Fall, welcher neben einer congenitalen Hüftluxation eine derartige congenitale Erschlaffung fast sämtlicher Gelenke aufwies, woraus sich später Luxationen beider Arme entwickelten.

Schmidt[3]) beobachtete angeborene Kapselschlaffheit in den Sternoclavicular-, Schulter- und Fingergelenken, Spontanluxation der Oberarme mit Muskeldefekten an den oberen Extremitäten, Klumphänden und Klumpfüßen.

Aus allen diesen eben erwähnten Fällen geht das Vorkommen primärer Kapselerweiterung und ihre Beziehung zu Luxationen in den verschiedenen Gelenken hervor.

Und so glaube ich auch in unseren Fällen eine Analogie zu der Beobachtung Wolffs zu finden. Hier wie dort Luxationen im Knie

1) Cruveilhier, Atlas de l'anatomie pathol. Livre II. pl. II. 1849 (nach Drehmann).

2) s. l. c.

3) Schmidt, Fehlerhafte Keimanlage als Entstehungsursache angeborener Fuß-, Hand- und Schädelverbildungen. Zeitschrift für orthopäd. Chirurgie. Bd. XII, S. 315.

und in dem Hüftgelenk bei gleichzeitig bestehender Kapselschlaffheit in den übrigen Gelenken. Daß in unseren Fällen mechanische Momente ebenfalls bei der Entstehung eine Rolle gespielt haben, ist wohl anzunehmen. Dies läßt sich schon aus der Beobachtung schließen, daß bei den beiden älteren Kindern bei der Geburt und in der ersten Zeit nachher die unteren Extremitäten die vielfach beschriebene typische Haltung in Überstreckung des Knies zeigten. Jedoch ist aus dem ganzen Complex von Erscheinungen der Schluß zu ziehen, daß hier ein innerer Connex derselben vorhanden ist, und daß die Ursache dafür in einem von äußeren Einflüssen unabhängigen prädisponierenden Moment zu suchen ist. Ein Umstand, der es schon unwahrscheinlich macht, daß nur in äußeren Verhältnissen, wie Druck der umgebenden Uteruswand etc., allein das ätiologische Moment zu suchen wäre, ist das familiäre Auftreten des Leidens. Diese Beobachtung ist bei congenitalen Kniegelenksluxationen noch nicht gemacht worden, es ist mir kein Fall bekannt wo die in Rede stehende Deformität bei mehreren Geschwistern vorkam. Das erbliche Moment tritt überhaupt bei dieser Affektion sehr zurück. Weder eine direkte Vererbung noch Auftreten des Leidens in der Nachkommenschaft weiteren Grades ist bekannt. Es gibt nur einige Fälle, bei denen eine gewisse hereditäre Belastung vorlag. In einem Falle (Baker) hatte der Vater, Tante und zwei Onkel Klumpfüße, in einem anderen (Nasse) besaß die Mutter eine Hasenscharte, mehrere Geschwister zeigten Mißbildungen verschiedener Art. Familiäres Auftreten und Vererbung finden wir dagegen gar nicht selten bei der congenitalen Hüftgelenksluxation (s. unten) und diese Erscheinung gilt als Beweis, daß es sich nicht allein um mechanische Ursachen bei ihrer Entstehung gehandelt hat. Außerdem kommt in unseren Fällen in Betracht die Doppelseitigkeit der Affektion. Daß die Kapselschlaffheit an den Hand-, Finger-, Zehen- und Ellbogengelenken auf abnormer Anlage beruht und nicht erst sekundärer Natur ist, ist leicht ersichtlich einmal im Hinblick auf die oben erwähnten analogen Fälle, sodann, weil wir hier keine mechanischen Insulte der umgebenden Uteruswand annehmen können. Die Kapsel- und Bänderschlaffheit war — ich betone dies auch mit Rücksicht auf die von Reiner auf dem Congreß der Gesellschaft für orthopäd. Chirurgie 1905 gelegentlich der Demonstration der Kinder ausgesprochene Bemerkung, daß derartige Befunde eine häu-

1) Krönlein (Deutsche Chirurgie 1882) führt ganze Stammbäume an, in denen Luxationen der Hüfte und anderer Gelenke des Häufigeren bei Geschwistern und Verwandten auftraten.

fige und bekannte Beobachtung bei Kindern wären — in unseren Fällen bei weitem hochgradiger als die sonst gar nicht selten zu findende Nachgiebigkeit der Gelenkkapseln kleiner Kinder, so daß wir hier von abnormem Verhalten der Gelenke reden müssen.

Für die Entscheidung der Frage nach der Entstehung der congenitalen Kniegelenksluxationen hat man versucht, aus der Ätiologie der am häufigsten vorkommenden angeborenen Luxation, der Hüftgelenksluxation, Schlüsse zu ziehen. Nun ist aber die Frage, ob es sich bei dieser um eine Folge mechanischer Störungen oder eine Bildungshemmung handelt, noch nicht gelöst, da sich für beide Anschauungen Beweise erbringen lassen. Es liegt nicht im Rahmen dieser Arbeit, näher auf dieses Thema einzugehen. Jedenfalls läßt sich bei der relativ häufigen Complication der Kniegelenksluxationen mit Hüftgelenksluxationen nicht bezweifeln, daß wir das gleichzeitige Vorkommen beider Affektionen in eine gewisse Beziehung zu einander bringen müssen. Ich habe in der Literatur in 13 Fällen die Combination zwischen Knie- und Hüftgelenksluxationen gefunden.

Beide Affektionen waren zum Teil auf ein und derselben Seite zu constatieren, in einigen Fällen war die Hüftgelenksluxation bei einseitiger Kniegelenksluxation doppelseitig, in anderen war das Verhältnis umgekehrt oder die Luxationen waren doppelseitig.

Es ist wohl mehr als ein bloßer Zufall, daß in einigen der hierher gehörigen Fälle (Cruveilhier[1]), Chaussier[2]), Guérin[3])), sowie in anderen Fällen von Kniegelenksluxation und dem Falle von Schmidt noch andere angeborene Mißbildungen und Luxationen anderer Gelenke (Chaussier) das Krankheitsbild ergänzten.

So fand Cruveilhier als Complication Klumphände, Klumpfüße; an der rechten Hand fehlte der Daumen, ferner Atresia ani, Kryptorchismus, Luxatio coxae, Kloakenbildung. In anderen Fällen war Spina bifida, Radiusdefekt, Defekt der Arme etc. festzustellen. Chaussier beobachtete neben Hüft- und Kniegelenksluxation noch an den Fußgelenken und 3 Fingergelenken Luxationen.

Aus allen diesen Befunden läßt sich vermuten, daß außer mechanischen Momenten Störungen angeborener Art mit im Spiele gewesen sind. Ich möchte noch einen Fall erwähnen, bei dem wir sogar direkt von einer Bildungshemmung sprechen können.

---

1) Cruveilhier, Atlas de l'anatomie pathol. Livre II. pl. II. 1849 (nach Drehmann).

2) Nach Krönlein. Lehre von den Luxationen. Deutsche Chirurgie 1882, S. 82.

3) Guérin, Oeuvres. T. I. Paris 1880—82.

Görtz[1]) beschreibt ein Präparat von einem 7 Monate alten Kinde. Neben mancherlei Defektbildungen, völligem Fehlen der Hüftgelenkspfanne ist das Femur stark verkürzt. Es zeigt unten drei Condylen. Patella fehlt. Der Unterschenkel wird nur von einem Knochen gebildet, der völlig nach außen luxiert ist, Luxation des Fußes, der Hand.

Was nun unsere Fälle betrifft, so glaube ich annehmen zu dürfen, daß die Coincidenz aller Symptome — das familiäre Auftreten, die Doppelseitigkeit und die Luxation im Hüftgelenk, sowie die Kapsel- und Bänderschlaffheit an anderen Gelenken — hier keine keine zufällige ist. Und wir finden wohl die einfachste und ungezwungenste Erklärung dafür, wenn wir die Veränderung der Kapsel und Bänder auch für Knie- und Hüftgelenk annehmen. Es ist dann um so besser verständlich, daß im Uterus das Kniegelenk leicht in Hyperextensionsstellung geraten konnte, woraus sich dann hier sowie bei der durch die Stellung der Beine bedingten stärkeren Flexion im Hüftgelenk auch dort die Luxation entwickeln konnte.

Für den Entstehungsmechanismus der Luxation im Kniegelenk dürfte vielleicht die Verlagerung der Beugemuskeln nach vorn eine nicht unwesentliche Rolle spielen und man könnte sich folgende Vorstellung machen: Ist es zur Hyperextensionsstellung gekommen, so werden die Insertionspunkte der Beugemuskeln in eine Ebene verlegt, die sich vor einer durch die Drehungsaxe des Kniegelenks gelegt gedachten Verticalebene befindet. Infolge dessen erhalten die Muskeln eine abnorme Zugrichtung und wirken nun nicht mehr als Beuger, sondern als Strecker des Unterschenkels und müssen bei Contractionen die Überstreckung noch erhöhen. Als Beweis haben wir die in unseren Fällen tatsächlich beobachtete Unmöglichkeit aktiver Beugung. Da die Nachgiebigkeit der Kapsel und Bänder ein Ausweichen der Tibia und Fibula gestattet, so kann der Unterschenkel infolge des auf seinen oberen Teil ausgeübten Zuges leicht an den Femurcondylen nach vorn und oben gleiten, und so ist die Luxation fertig.

Was die pathologischen Veränderungen anbelangt, die in unseren Fällen zu constatieren waren, so bieten dieselben nichts wesentlich neues und decken sich zum größten Teil mit den auch von anderer Seite gemachten Befunden. Ich möchte noch hervorheben, daß wir das Ligamentum cruciatum anterius nicht, wie Reiner, in einen

1) Götz, Beitrag zur Casuistik der angeborenen Luxationen. Dissertat. Gießen 1855 (nach Drehmann).

dünnen Faden verwandelt, sondern als starken derben Strang fanden. Die hauptsächlichen pathologischen Veränderungen waren, noch einmal kurz hier zusammengefaßt:

1. starke Verlängerung des Ligament. cruciat. anter.,
2. Verkürzung des Quadriceps,
3. Umformung des Condylenanteils des Femur,
4. Verlagerung der Beuger nach vorn.

Von Röntgogrammen der Deformität existieren erst wenige. An unseren Bildern treten als besondere von der Norm abweichende Befunde Zeichen von mehr oder minder großen Störungen in der normalen Entwicklung der Knochen zutage, Atrophie der Knochenkerne der Condylen, sowie Deformierung im Bereich des Epiphysenanteils des Femur. Noch hochgradigere Veränderungen fand Reiner in seinem Falle. Hier war ein hoher Grad von Porosität aller Knochen der unteren Extremität zu constatieren. Die Knochenkerne der Epiphysen waren sehr klein. Außerdem zeigte der Tibiakopf nicht die gewöhnliche flache Form, sondern war halbkuglig gestaltet. Interessant ist die in unserem Falle 1 durch Druck entstandene Eindellung am Condylus des rechten Femur.

Die Ansichten über die einzuschlagende Therapie sind verschieden. Drehmann rät, daß man möglichst frühzeitig die Reposition vornehmen soll. Joachimsthal[1]) — in zwei von ihm beobachteten Fällen von Subluxation war Spontanteilung eingetreten — ist der Meinung, daß man warten soll. Eine blutige Reposition ist in 4 Fällen ansgeführt worden.

Wolff war der erste, der die Reposition auf diesem Wege herstellte. Er, Roberts[2]) und Owen[3]), die eine Verkürzung des Quadriceps vorfanden, begnügten sich damit, denselben zu verlängern resp. zu durchtrennen, ohne das Repositionsresultat noch besonders zu fixieren. Wolff schnitt den Quadriceps in Abständen von je 1 cm rechts und links ein. Da sich trotzdem keine Reposition erzielen ließ, meißelte er die Tuberositas tibiae ab und fixierte dieselbe mittelst Elfenbeinstiftes höher oben.

Owen durchtrennte den Quadriceps beiderseits durch quere Incision, welche die Trochlea völlig freilegte, worauf die Reposition leicht gelang.

1) Joachimsthal, Die angeborenen Verbildungen der unteren Extremitäten. Fortschritte auf dem Gebiete der Röntgenstrahlen.

2) Roberts, Congenital ant. dislocat. of the tibia treated by arthrotomy. Annales of Surgery. Aug. 1901.

3) Owen, Genu recurvatum, nach Drehmann, S. 487.

Roberts ging folgendermaßen vor: Er durchschnitt das Ligamentum patellae treppenförmig, darauf die Seitenbänder des Gelenks und konnte nun leicht reponieren. Um die Schnittränder des Ligamentum patellae zur Vereinigung zu bringen, mußte er den Quadriceps mehrfach einkerben.

In dem Falle von Reiner war keine besondere Verkürzung des Quadriceps vorhanden. Nach Eröffnung des Gelenks und darauf erfolgter Reposition war diese sehr labil. Deshalb wurden die Gelenkfacetten der Tibia in ihrem vorderen Anteil mittels Hohlmessers vertieft. Um die Repositionsstellung zu erhalten, wurde durch die Vorderkante beider Gelenkflächen eine Seidensuttur gelegt, ein Verfahren, das, wenn es wirksam sein soll, kaum ausführbar sein dürfte ohne daß eine Hemmung der Beugebewegungen resultiert.

Da es sich in den übrigen Fällen meist nur um Subluxationen bei kleinen Kindern handelte, gelang die Reposition gewöhnlich leicht und blieb auch erhalten. In unseren Fällen spielte vor allen Dingen die Contractur des Quadriceps eine wichtige Rolle.

Im Falle 1 war dieselbe zwar auch vorhanden, jedoch ließ sich die Reposition trotzdem erzielen und blieb erhalten. Im zweiten Falle war die Contractur des Muskels so hochgradig, daß sofort wieder Reluxation eintrat, auch nachdem das Kind längere Zeit Verbände getragen hatte. Wir waren deshalb gezwungen, durch blutigen Eingriff den hemmenden Faktor auszuschalten und die Stabilität der Gelenke zu sichern. Wie hochgradig die Verkürzung des Muskels war, ersah man daraus, daß es nicht genügte, die Patella in der oben angegebenen Weise der Länge nach zu verdoppeln und den Quadriceps selber durch Incisionen auf der einen, teilweise quere Durchtrennung und Längsvernähung auf der anderen Seite zu verlängern. Trotz dieser Maßnahmen blieb die Flexion, die, solange die Ränder der Patella noch nicht wieder vereint waren, vollkommen frei war, eine beschränkte. Es ist daher auch begreiflich, daß auch heute noch die Beugung behindert ist. Stellte einerseits die Verkürzung des Quadriceps die Erhaltung der Reposition in Frage, so begünstigte andererseits die Verlängerung des Ligamentum cruciatum anterius die Reluxation. Um diesen letzteren Faktor gleichfalls auszuschalten, verkürzten wir das Band in der angegebenen Weise. Dieses Verfahren, das den Vorzug der Einfachheit hat, ist bisher noch nicht zur Anwendung gelangt und dürfte sich zu weiteren Versuchen in ähnlichen Fällen eignen. Daß eine geringe Subluxation eintrat, die erneute Fixation in reponierter Stellung benötigte, ist wohl vor allen Dingen dem Umstande zuzuschreiben, daß das Kind

ohne stützende Apparate zu frühzeitige Gehversuche machte. Es ist nach unseren Erfahrungen ratsam, um eine Reluxation zu verhüten, besonders nach blutigem Eingriff, noch längere Zeit fixierende Verbände, am besten Schienenhülsenapparate, zu verwenden, um so mehr als es vorteilhaft ist, wie auch Drehmann befürwortet, die Kinder möglichst früh gehen zu lassen, da die funktionelle Belastung doch von Einfluß auf die Umformung der Gelenke ist.

XXV—XXXI.

Kleinere Mitteilungen.

XXV.

Offene Wundbehandlung und Transplantation.

Von

Dr. med. **O. Bernhard**, Spitalarzt in Samaden.

(Mit 3 Abbildungen.)

In Nr. 30 des Centralblattes für Chirurgie, 30. Juli 1904, berichtet F. Brüning aus der chirurgischen Abteilung des evangelischen Diakonissen- und Krankenhauses in Freiburg i. B. — Chefarzt Prof. Dr. Goldmann — über offene Wundbehandlung nach Transplantationen. Ich möchte hier einen Fall folgen lassen, der in diese Kategorie gehört. Seit ich meine Insolationsbehandlung sekundärer Wunden durchführe [1]), hatte ich dieselbe, wie es auf der Goldmannschen Klinik geschieht, auch bei der Transplantation ausgiebig benutzt, und ich bin mit den Erfolgen sehr zufrieden. Die Besonnung granulierender Wunden erleichtert durch ihre austrocknende Wirkung einerseits und ihre Anregung zur Bildung kräftiger, gesunder Granulationen andererseits sehr die Transplantation. Wo ich früher transplantierte Hautlappen durch Heftpflasterstreifen fixierte, oder durch eine sie überführende einfache oder Kreuznaht, welche in den gesunden Wundrändern geknotet wurde, auf die Granulationen aufdrückte, wobei öfters welche wegen starker Sekretion der Wunde nicht hafteten oder später weggeschwemmt oder durch Maceration geschädigt wurden, lege ich sie jetzt einfach in der Sonne auf die trockene Granulationsfläche auf. Schon nach einer Viertelstunde sind gewöhnlich die Läppchen mit der Unterlage so fest verklebt, daß man eine gewisse Gewalt anwenden muß, wollte man sie wieder loßreißen. Bei dem Falle, den ich

1) Vgl. O. Bernhard, Über offene Wundbehandlung durch Insolation und Eintrocknung. Münchener med. Wochenschrift 1904, Nr. 1; und derselbe: Über die therapeutische Verwendung des Sonnenlichtes in der Chirurgie. Corresp.-Blatt für schweiz. Ärzte, 1. Dez. 1904. (Auszug eines Vortrages, gehalten auf der 65. Versammlung des ärztlichen schweiz. Centralvereins in Olten am 29. X. 1904).

in aller Kürze folgen lasse, wäre sonst eine Fixation unmöglich gewesen; unter der Besonnung gelang aber die Transplantation und es konnte so die Exarticulation eines Fingerstumpfes vermieden werden. Die drei beigegebenen Photographien illustrieren die Tatsache so gut, daß es einer längeren Beschreibung nicht bedarf.

H. Janet, ein 28jähriger Postillon, wird am 7. April 1904 ins Oberengadiner-Kreisspital aufgenommen. Am gleichen Tage war er beim Anziehen der Gepäckdecke des Postwagens ausgeglitten und mit dem Ehering an einem Haken derselben hängen geblieben. Er stürzte zu Boden; mit dem Ehering war ihm die Haut des ganzen Ringfingers samt Nagel wie ein Handschuhfinger in toto abgezogen worden. Bis über das erste Phalangealgelenk hinaus war der Finger total skelettiert, von da weg bis

Fig. 1. Totale Enthäutung des Ringfingers. Trockene Gangrän bis zum 1. Phalangealgelenk.

an das Metacarpo-Phalangealgelenk waren die Weichteile erhalten, aber ringsum von der Haut entblößt (s. Fig. 1). Kurz hinter dem ersten Phalangealgelenk bildete sich nach ca. 10 Tagen eine scharfe Demarcation und in der Demarkationslinie wurde der mumificierte Teil des Fingers amputiert (s. Fig. 2). Ich wollte nämlich von vornherein nicht den ganzen Finger exartikulieren, sondern sehen, ob ich in diesem für eine Transplantation so ungünstigen Falle doch noch transplantieren und so den übrig gebliebenen Stumpf, der nach täglicher Besonnung schöne, kräftige kleinkörnige Granulationen zeigte, retten könne. Vier Tage nach der Amputation war der bloßgelegene Knochen schon übergranuliert. Ich nahm nun aus dem Oberarm einen daumengliedgroßen Hautlappen, den ich nach sorgfältiger Befreiung vom Fettgewebe in kleine Scheiben zerschnitt, welche ich dann einzeln in entsprechenden Entfernungen auf die Granulationen auflegte. Schon nach 15 Minuten waren dieselben fest mit der Unterlage verwachsen und der Patient ging ohne Verband zu Tisch (s. Fig. 3). Nach

4 Tagen zeigten diese Krauseschen Läppchen bereits einen deutlichen Epidermissaum, der über die Granulationen hinkroch. Am 8. Mai, 15 Tage nach der Transplantation, und nach 27 Besonnungsstunden, war der Stumpf ganz und solid überhäutet und der Patient konnte ihn wie die anderen Finger ohne jeglichen Schutz (Fingerling) gebrauchen.

In diesem Falle, wo es sich um einen Finger eines grobe Arbeit verrichtenden Individuums handelte, und ich eine recht widerstandsfähige

Fig. 2. Sonnung des granulierenden Fingerstumpfes.

Narbe erreichen wollte, zog ich eine Transplantation der ganzen Haut vor. Dieselben günstigen Resultate hatte ich, dank der Insolation, aber auch mit der Reverdinschen Epidermispfropfung und bei Transplantationen von Thierschschen Hautlamellen, überall ein rasches, inniges Ankleben an die Wundflächen.

Aber auch ohne Transplantationen wird nach meiner Erfahrung durch die Insolation der Überhäutungsprozeß einer Wunde sehr beschleunigt, so daß ich nur größere Defekte mehr mit Transplantation behandle. Diese Anregung zur Hyperplasie der Epidermis haben Unna[1])

1) Monatschr. f. prakt. Dermatologie 1885. IV, S. 284.

und Möller[1]) experimentell und mikroskopisch nachgewiesen. Ich bemerkte auch öfters bei meinen Patienten einen vermehrten und verstärkten Haar-

Fig. 8. Die festgewachsenen transplantierten Krauseschen Lappen.

wuchs an den lange besonnten Stellen[2]). Die resultierten Narben sind in den meisten Fällen kräftig und elastisch.

1) Der Einfluß des Lichtes auf die Haut. Bibliotheca med. Stuttgart 1900, S. 18.

2) Eben lese ich auf S. 883, Münchener medizinische Wochenschrift 1905, daß Graud-Heidelberg bei Kaninchen einen starken Anreiz zur Haarneubildung bei Einwirkung von Sonnenlicht und Röntgenstrahlen auf die Haut beobachtete.

XXVI.

Aus der chirurgischen Universitätsklinik zu Kiel (Professor Helferich).

Ein Beitrag zur Behandlung der narbigen Larynx- und Trachealstenose.

Von

Dr. Rudolf Göbell,

Assistenzarzt und Privatdozent.

Seit Einführung des Behringschen Diphtherie-Antitoxins wird die Tracheotomie bei diphtherischen Kindern weniger häufig ausgeführt und seltener sind auch die sekundären unangenehmen Folgen geworden, das erschwerte Décanulement, die Larynx- und die Trachealstenose. Wenigstens ist an der Kieler chirurgischen Klinik seit drei Jahren kein solcher Fall zur Beobachtung gelangt und unter den 10 Fällen, welche in den Jahren 1899—1902 zur Behandlung kamen, waren nur 5 nach einer Diphtherie entstanden, 3 Larynx- und 2 Trachealstenosen.

Von den übrigen 5 beruhte unter 4 Larynxstenosen eine auf congenitaler Syphilis des Larynx.

Die kleine Patientin (A. S., $1\frac{1}{2}$ J. alt, 1133/99) litt seit der Geburt an allmählich zunehmender Atemnot, so daß sie, 10 Wochen alt, tracheotomiert werden mußte. 3 Wochen später wurde sie in die chirurgische Klinik gebracht, weil nach Entfernung der Kanüle immer Dyspnoe auftrat und man eine Kehlkopfgeschwulst vermutete. Die Laryngofissur bestätigte die Annahme nicht. Dagegen fand sich, daß die Wände des Kehlkopfs in der Mitte ziemlich dicht aneinander stießen, die Schleimhaut erschien geschwollen und unter dem rechten wahren Stimmband sah man in der Schleimhaut ein erbsengroßes Geschwür mit glatten Rändern und mit Granulationen ausgefüllt. Letztere wurden ausgeschabt, der Kehlkopf wurde tamponiert, später eine Bougierkur mit Otisschen Metallbougies vorgenommen. Die antisyphilitische Behandlung bestand in Sublimatbädern. Am Kehlkopf vernarbte alles, aber die Trachealfistel und die Dyspnoe nach Herausnehmen der Kanüle blieben bestehen, so daß Patientin am 14. 11. 99 zum zweiten Male in die chirurgische Klinik gebracht wurde, leider aber von den Eltern frühzeitig wieder abgeholt wurde, so daß die Intubationskur nicht zu Ende geführt werden konnte.

Eine andere Kehlkopfverengerung hatte sich nach einer anderswo wegen Verdachts auf Fremdkörper ausgeführten Cricotomie entwickelt, zwei waren die Folgen der Exstirpation von papillären Tumoren.

Endlich stand eine Trachealstenose in direktem Zusammenhang mit einer Trachealfraktur. Der Patient war von einem mit Sand beladenen Wagen überfahren worden. Bei ihm wurden hauptsächlich Schröttersche Bougies angewandt, weil die O'Dwyersche Tube nur bis in die Stenose reichte, also zum Ersatz für die Trachealkanüle zu gebrauchen war, aber nicht zur Dilatation der tiefsitzenden Verengerung. In 6 Fällen leistete

die Intubation mit dem O'Dwyerschen Originalapparat ausgezeichnete Dienste. Von den übrigbleibenden 3 Patienten starb ein zweijähriges Kind 3 Stunden nach der Intubation an Herzlähmung, wie die Autopsie bewies — wir hatten Erstickung angenommen —, zwei Kinder wurden vorzeitig von den Eltern nach Hause genommen und blieben ungeheilt.

Schwere Folgen an der Trachea, den Bronchien und den Lungen, putride Entzündung der Trachealwand, wie sie Wolkowitsch[1]) erlebte, sahen wir wohl deshalb nicht, weil wir die Tube höchsten 3 Tage lang, nicht wie Wolkowitsch viele Wochen hindurch, liegen ließen. Die Dauer der Intubationsbehandlung währte bei den geheilten Patienten verschieden lang: 8, 22, 38 Tage, 3 Monate und 5 Monate.

Die Intubationskur wurde immer erst dann begonnen, wenn andere Maßnahmen (Excochleation der Granulationen, Dilatation von der Trachealfistel aus, Einführen besonderer Kanülen) erfolglos gewesen war.

Nur bei einem Knaben führte die Intubation allein nicht zum Ziele, erst, nachdem eine Laryngoplastik ausgeführt war, brachte sie die definitive Heilung.

Von diesem kleinenPatienten gestatte ich mir, ausführlicher zu berichten. Seine Krankengeschichte ist ein Dokument des großen Wertes des Intubationsverfahrens für die Behandlung solcher Krankheitszustände. Vielleicht ist auch die Art der Larynxplastik nicht ohne Interesse.

Der 4jährige Arbeiterssohn Bruno B. aus R. erkrankte Ende April 1902 erst an Masern, dann an Diphtherie und mußte am 30. IV. 02 tracheotomiert werden. Da das Décanulement nicht gelang, wurde der Knabe am 4. IV. 02 in die hiesige chirurgische Klinik aufgenommen:

Pat. hatte damals eine dicht unter dem Ringknorpel gelegene Trachealfistel. Wenn die Kanüle entfernt wurde, trat sofort starke Dyspnoe auf. Die Tracheotomiewunde wurde erweitert, man fand anfangs keine Granulationen in der Trachea. Aber auch nach der Intubation war bei gutsitzender Tube stets Dyspnoe vorhanden. Eine sorgfältige Revision zeigte etwas unterhalb der Trachealfistel einen dicken aus Granulationsgewebe gebildeten Knopf, gegen welchen die eingeführte Tube stieß. Nach Excochleation der Granulationen konnte eine längere Tube eingebracht werden, es trat keine Dyspnoe auf, wohl aber, wenn weder Kanüle noch Tube den Weg für die Luft frei hielten. Anfangs machte die Besserung nur wenig Fortschritte. Erst im September 1902 schien der Erfolg nicht ausbleiben zu wollen. Der Pat. war am 1. 9. 02 $3^1/_2$ Stunden, am 26. 9. 02 $8^1/_2$ Stunden und am 23. 10. 02 60 Stunden ohne Tube und Kanüle.

Am 25. 10. 02 trat hochgradige Dyspnoe und Asphyxie ein. Es gelang indessen durch Intubation, künstliche Atmung und Herzmassage den Pat. am Leben zu erhalten.

Die Fortsetzung der Kur hatte den Erfolg, daß Patient am 10. 11. 02 eine Woche lang ohne Tube war. Die Atmung war frei, bei psychischer Erregung noch etwas erschwert. Der Knabe begann mit vernehmlicher, aber noch etwas heiserer Stimme zu sprechen. Die Tracheotomiewunde hatte sich geschlossen.

1) Wolkowitsch H. Ein Beitrag zur Behandlung der chronischen Larynxstenose. Deutsche Zeitschr. f. Chir. Bd. 64. S. 424.

Am 14. 11. 02 mußte aber wieder intubiert werden, weil der Patient stark dyspnoisch wurde. Die Tube wurde am anderen Morgen entfernt. Aber Patient hielt es dann immer nur 3, höchstens 5 Tage ohne Tube aus, ja Anfang Dezember 1902 bekam er fast täglich abends Erstickungsanfälle.

Man konnte sich nur noch von einer Operation Erfolg versprechen. Deshalb wurde am 5. 12. 02 die Tracheotomia inferior als Vorbereitung für eine eventuelle Plastik gemacht.

Am 17. 12. 02 führte ich im Auftrage meines Chefs, Herrn Geheimrat Helferich, die erste Operation aus. Ein medianer Schnitt drang durch die Narbe oberhalb der neuen Tracheotomiewunde auf den Larynx und den ersten Trachealring ein. Es zeigte sich, daß am Ringknorpel und am ersten Trachealknorpel ein Defekt bestand. Beide Spangen waren vorn durch narbiges Gewebe verbunden. Der Knorpel fehlte an beiden Ringen fast in der ganzen vorderen Circumferenz. Beide Spangen bekamen erst ihre normale Rundung, als sie nach Spaltung und Exstirpation des zwischengelagerten Narbengewebes und nach Spaltung des Schildknorpels um 1 bis 1,5 cm aus einandergezogen wurden. Dann fand sich aber auch, daß der Raum unterhalb der Stimmbänder sehr eng war. Diese Striktur wurde von narbiger Schleimhaut gebildet, welche nach der Spaltung nicht hinreichte, um die hintere Wand bei normaler Ringknorpelweite auszukleiden. (Die Tube hatte offenbar diese Striktur immer passiert und auch dilatiert, wie ein Bougie eine Harnröhrenstriktur. Zeichen von Läsionen durch die Tube waren nicht festzustellen.)

Es mußte nach diesem Befunde erstrebt werden: 1. ein Ersatz der verloren gegangenen Schleimhaut, 2. eine Erweiterung des unteren Teiles des Kehlkopfs und ersten Trachealringes und 3. ein Ersatz der verloren gegangenen Knorpelspangen.

Um 1 und 2 zu erreichen, wurde zu beiden Seiten der Kehlkopfwunde je ein 1,5 cm breiter Brückenlappen gebildet und abgehoben. Unter dem Lappen hindurch wurde jederseits der Knorpel mit dem äußersten Wundrand durch starke Fäden vernäht, so daß der Ringknorpel und der erste Trachealring stark klafften. Der Innenrand des Brückenlappens wurde durch feine Nähte mit der Kehlkopftrachealschleimhaut vereinigt.

Der Verlauf wurde nur durch geringe Bronchitis gestört. Die Brückenlappen blieben in situ. Ihre anfangs die übrige Halshaut überragenden äußeren Ränder legten sich an. Schließlich bestand am 6. 3. 03 eine vollkommene Lippenfistel des unteren Larynx und des ersten Trachealringes. Sie war 1,5 cm lang und 1 cm breit. Bei geschlossener Kanüle und Fistel konnte Pat. sehr schön durch den Larynx atmen. Er sprach sogar mit heiserer aber verständlicher Stimme.

Nunmehr wurde die zweite Operation von Herrn Geheimrat Helferich ausgeführt. Die Larynxtrachealfistel wurde mit elliptischem Schnitt umschnitten, so daß rings ein 5 mm breiter Streifen Epidermis mit der Schleimhaut in Zusammenhang blieb. Dieser Streifen wurde beiderseits abgelöst und als Lappen zugestutzt, nach innen geklappt und sein subkutanes Gewebe mit fortlaufender Catgutnaht vereinigt. Zwischen die angefrischten Knorpelränder wurde eine 1 mm dicke ausgekochte Knochenplatte eingesetzt und die Haut darüber vernäht.

Anfangs schien es, als würde der Knochen einheilen. Dann aber ent-

wickelte sich unter Eiterung eine Fistel und am 22. 3. 03 mußte die Platte entfernt werden.

Am 19. 4. 03 war die Larynxwunde völlig geheilt. Der Patient konnte aber nur durch die Kanüle atmen.

Deshalb am 20. 4. 03 dritte Operation (Dr. Göbell). Ein medianer Schnitt legte in der Narbe den Spalt zwischen den Knorpeln frei. Beim Versuch die Knorpelränder zu präparien, wurde der Kehlkopf eröffnet. Es wurde danach die aus der Epidermis gebildete vordere Larynxauskleidung vom linken Knorpel abgelöst. Es zeigte sich, daß dieselbe wulstig in den Kehlkopf hineinragte und das Lumen desselben völlig verstopfte, besonders wenn die Knorpel nicht auseinandergesperrt wurden. Daher wurde zunächst durch je 2 Zwirnnähte jeder Knorpel dadurch nach außen gezogen, daß die doppelt armierten Fäden durch die Weichteile jederseits ca. 3 cm vom Wundrand entfernt nach außen geleitet und über einem Gummidrain geknüpft wurden. Nachdem die früher eingelagerte Epidermis so beschnitten, daß sie sich glatt von einem Knorpel zum anderen spannte, wurde sie durch Catgutnaht mit der Kehlkopfschleimhaut vereinigt. Dann wurde ein zungenförmiger Lappen gebildet, dessen Basis in der linken Supraclaviculargrube, dessen Spitze auf dem Manubrium sterni lag und hier einen Hautperiostknochenschällappen darstellte, groß genug, um den Knorpeldefekt auszufüllen. Nach schräger Durchtrennung der zwischen Kehlkopfwunde und Lappenwunde entstandenen Brücke wurde der gestielte Lappen nunmehr in die hier frisch entstandene Wunde und in die Kehlkopftrachealwunde so hineingepaßt, daß die Knochenplatte zwischen den Rändern der Knorpel zu liegen kam. Fixierung des Lappens durch Zwirnnähte. Der durch Entnahme des Lappens entstandene Defekt konnte bis auf eine kleine Lücke geschlossen werden.

Am 30. 4. 03 wurden nach reaktionslosem Verlauf die Nähte entfernt. Die Wunde am Sterum granulierte gut.

Am 6. 5. 03 konnte Pat. sprechen, aber ohne Kanüle nicht atmen.

Am 21. 5. 03 wurde die Kanüle entfernt und wieder intubiert.

Am 27. 5. 03 abends war Pat. 48 Stunden ohne Tube. Nachts bekam er einen hochgradigen Erstickungsanfall. Erst als die Atmung völlig stillstand und der Knabe pulslos mit weiten Pupillen dalag, gelang die Intubation. Durch einige Minuten lang durchgeführte künstliche Atmung und Herzmassage kehrten Puls und Atmung wieder.

Die Intubationskur wurde bis zum 18. 6. 03 in der Weise fortgesetzt, daß immer, wenn Dyspnoe eintrat, die Tube eingeführt wurde. Letztere blieb dann bis zum nächsten Morgen liegen.

Vom 18. 6. 03 ab war die Intubation nicht mehr notwendig. Um des Erfolges sicher zu sein, wurde Pat. noch bis zum 26. 7. 03 in der Klinik behalten.

Die Atmung war dauernd frei. Man konnte die Stenose als beseitigt betrachten. Am Kehlkopf konnte man den Rand des jederseitigen Knorpels fühlen und die dazwischenliegende Platte. Der Knabe sprach entweder mit leiser heiserer oder mit lauter krächzender Stimme.

Am 20. 5. 05 wurde der jetzt $6^3/_4$ Jahre alte Junge vom Vater zur Nachuntersuchung gebracht. Er ist seit seiner Entlassung gesund und munter gewesen. Seit einem Jahre geht er zur Schule. Er kann laut

genug lesen, um von seinem Lehrer, welcher 10 Bänke weit von ihm entfernt sitzt, verstanden zu werden. Auch beim Spielen kann er laut schreien und rufen.

Er spricht für gewöhnlich mit leiser, etwas monotoner Baßstimme. Sein lautes Sprechen hört sich an, wie ein heiserer Tenor.

Vorn am Hals kann man an den vielen Narben die Operationsgeschichte ablesen. Sie sind alle gut auf der Unterlage verschieblich. Man fühlt am Kehlkopf immer noch den Rand des jederseitigen Knorpels und die Knochenplatte zwischen denselben. Letztere ist etwa 1,5 cm breit. Daß sie noch knöchern ist, kann man im Röntgenbilde sehen. Sie wirft Knochenschatten und hat die halbe Stärke des Zungenbeinkörpers. — Eine laryngoskopische Untersuchung war ohne Narkose nicht möglich.

In diesem Fall hat demnach auch nach der Laryngoplastik die Intubation wesentliche Dienste geleistet. Allerdings ist die Intubation namentlich nach einer Diphtherie bei kleinen Kindern nicht ungefährlich. Das beweist der oben erwähnte Todesfall, welchen wir bei dem 2 Jahre alten Knaben erlebten. Nach der ersten Intubation muß man ganz besonders achtsam sein und, wenn der Arzt das intubierte Kind nicht selbst überwachen kann, so muß er es einer sehr sorgsamen Pflegerin anvertrauen. Eine monatewährende Intubationskur stellt sehr hohe Anforderungen an das Pflegepersonal. Ohne die gewissenhafte und pflichttreue Mitarbeit der Stationsschwester wäre uns die Heilung unserer Patienten nicht möglich gewesen. Endlich verlangt die Intubationsbehandlung die permanente Anwesenheit eines in der Intubation geübten Arztes. Er muß jederzeit sofort herbeigerufen werden können.

Zur Deckung von Knorpeldefekten am Larynx und der Trachea hat Schimmelbusch[1]) einen Hautperiostknochenlappen vom Sternum, haben Photiades und Lardy einen solchen vom Schlüsselbein benutzt. Dabei wurde die Epidermis gleichzeitig zur Bildung der Kehlkopf- oder Trachealschleimhaut benutzt und der nach außen gekehrte Knochen mußte durch einen zweiten Lappen gedeckt werden. Der Knochen des Lappens ist auch einige Male nekrotisch geworden (König, Niehues[2]), Wolkowitsch. In unserem Fall schienen uns diese beiden Methoden deshalb nicht angebracht, weil nach Spaltung der Striktur zu wenig Schleimhaut vorhanden war, und wir glaubten erst eine glatte gut anliegende Kehlkopfschleimhaut schaffen zu müssen, ehe der Knorpeldefekt gedeckt wurde.

Die Einheilung einer ausgekochten Knochenplatte gelang bei unserem Knaben nicht, während Grosse mit der Implantation eines Silberdrahtnetzes Erfolg gehabt hatte.

Fritz König beseitigte einen kleinen Trachealdefekt durch einen aus dem Schildknorpel gebildeten gestielten Hautperichondriumknorpellappen. Für Trachealdefekte sieht Pels Leusden in der queren Resektion der Trachea (Küster) das Normalverfahren.

Für größere Defekte der Larynxknorpel schuf v. Mangoldt die inter-

---

1) Literatur: Handbuch der prakt. Chirurgie Bd. II. II. Abschnitt S. 217 und 221.

2) Niehues Behandlung der Larynxstenosen und Trachealdefekte. Centrbl. f. Chir. 1903. Nr. 31.

essante Methode der Überpflanzung von Rippenknorpel unter die Halshaut und späterer Einfügung des subkutan eingeheilten Knorpels in den Larynxdefekt durch Bildung eines gestielten Hautknorpellappens. Er sah sich zu diesem Verfahren veranlaßt, weil er sich scheute, bei einem 4jährigen Mädchen eine Knochenplatte in den Kehlkopf zu setzen.

Wir haben nicht gezögert, bei dem damals $4\,^1/_2$jährigen Knaben die Knochenplatte, mit dem Periost nach außen, zwischen die Knorpel einzusetzen und haben es bisher (2 Jahre nach der Operation) nicht zu bereuen brauchen.

Anfangs sind wir zwar nicht ohne Sorge darüber gewesen, ob nicht durch die vom Periost ausgehende Knochenneubildung die Platte so stark werden könnte, daß das Luftrohr wieder verengert würde. Der bisherige Verlauf und die Röntgenuntersuchung hat uns von dieser Sorge befreit. Es scheint auch für diese überpflanzten Knochen die Annahme einer Anpassung des Wachstums an die Funktion nicht unberechtigt zu sein. Ob die Anpassung dadurch erfolgt, daß an der dem Hohlraum zugewandten Fläche eine entsprechende Resorption stattfindet, wird sich erst feststellen lassen, wenn sich Gelegenheit bietet, einen solchen Kehlkopf anatomisch zu untersuchen.

Im übrigen sehen wir das hier geübte Verfahren nicht als eine neue Methode an. Die mitgeteilte Krankengeschichte sollte nur dartun, wie man mit einfachen plastischen Eingriffen und mit der Intubation auch bei einem schwierigen Fall zum Ziel kommen kann.

XXVII.

Zur Behandlung des Pleuraempyems.

Von

Dr. **A. Martina** in Graz.

Hofmann-Kalk-Cöln hat vor kurzem [1]) auf Grund physikalischer Überlegung und praktischer Erfahrung die gewöhnlich geübte Drainage der Empyemhöhle nach der Thoracotomie als unzweckmäßig bezeichnet, weil sie einer raschen Heilung durch Aufrechterhaltung ungünstiger Druckverhältnisse im Pleuraraum hinderlich ist.

Die Ursache für die nicht selten über Monate sich hinziehende Nachbehandlung der Pleuraempyeme liegt in der starren Beschaffenheit der Wände der Abszeßhöhle, von denen eine Verkleinerung des Hohlraumes nicht zu erwarten ist außer von der Lunge, wenn sie nicht ihre Ausdehnungsfähigkeit infolge langdauernder Compression durch den Eiter verloren hat; von solchen Fällen wollen wir jedoch absehen. Daher müssen alle Bemühungen in der Nachbehandlung darauf gerichtet sein, die Entfaltung der Lunge möglichst zu fördern.

1) München. med. Wochenschrift 1904, Nr. 47.

Die Ausdehnung der Lunge kann in zweifacher Weise erreicht werden, entweder durch Steigerung des Druckes in den Lungen oder durch Herabsetzung des Druckes im Pleuraraum. Erstere Methode kommt für diese Fälle kaum in Betracht; die Luftverdünnung in der Brusthöhle wiederum läßt sich auf raschem (Saugpumpe) oder langsamem Wege (luftdichter Abschluß der Pleurahöhle) erreichen. Die Saugpumpe ist nur in gewissen Fällen anwendbar, da eine überstürzte Ausdehnung der Lunge durch schnelles Sinken des intrapleuralen Druckes leicht zur Eiterretention führen kann; außerdem ist das Verfahren umständlich, erfordert bestimmte Behelfe und günstige Wundverhältnisse. Einfacher wird dasselbe Ziel erreicht, wenn die Lunge selbst die Luft aus der Pleurahöhle verdrängt, was noch den Vorteil mit sich bringt, daß dies in Übereinstimmung mit der Volumszunahme der Lunge geschieht. Damit jedoch die während der Exspirationsphase eintretende Druckverminderung auch bestehen bleibt, ist es notwendig, das Einströmen von Luft während der Inspiration zu verhindern, was bei der offenen Wundbehandlung nicht möglich ist. Hofmann-Kalk-Çöln erreicht dies in der Weise, daß er nach der Thoracotomie die Empyemhöhle ausspült, trocknet und ohne Anwendung einer Drainage den Pleuraraum durch einen Verband luftdicht abschließt, von dem in den folgenden Tagen nur die äußeren Schichten gewechselt werden. Am 3.—5. Tag wird der Verband entfernt und der noch bestehende kleine Hohlraum durch Einschieben von 2 Gummirohren für eine Zeit nach außen drainiert. Das Eindringen von Luft in den Pleuraraum vom 3. Tag angefangen ist bedeutungslos, da sich die Lunge durch die respiratorische Eigenbewegung und den exspiratorischen Überdruck in den comprimierten Teilen ausreichend entfaltet hat und in ihrer neuen Lage durch Verklebungen mit dem parietalen Pleurablatt fixiert ist. Dieses Verfahren von Hofmann bedeutet einen wesentlichen Fortschritt in der Behandlung der Pleuraempyeme gegenüber der üblichen offenen Wundbehandlung mittelst Drainage, einmal weil diese Methode den physikalischen Verhältnissen im Pleuraraum mehr Rechnung trägt, dann weil durch eine rasche Entfaltung der Lunge eine bedeutende Abkürzung des Krankheitsverlaufes erzielt und die Lunge ihrer normalen Funktion wiedergegeben wird. Sicherlich ist die vollständige Abschließung einer Abszeßhöhle gleich nach ihrer Eröffnung in gewissem Sinne als ein Wagnis anzusehen und widerspricht den sonst bei derartigen Prozessen geübten therapeutischen Maßnahmen. Andererseits ist in Anbetracht der zu erwartenden Vorteile ein solcher Versuch bei jedem sich dazu eignendem Pleuraempyem gewiß gerechtfertigt, um so mehr, als sofort die offene Wundbehandlung eingeleitet werden kann, wenn drohende Anzeichen die Retention von Eiter in der Pleurahöhle verkünden. Die wichtigste Voraussetzung für eine erfolgreiche Anwendung dieses Verfahrens ist die Ausdehnungsfähigkeit der Lunge, nicht etwa der verminderte Druck in der Pleurahöhle, wie Hofmann mit Recht hervorhebt; dieser bildet ein wertvolles und notwendiges, unterstützendes Moment. Hat einmal die Lunge die Fähigkeit verloren, sich auszudehnen, so wird auch die größte Druckverminderung im Pleuraraum nicht imstande sein, die Lunge zu entfalten.

Ein Fall von Pleuraempyem, der von Prof. Payr nach dem Vorschlage Hofmanns behandelt wurde und in überraschend kurzer Zeit zur Heilung kam, sei in Kürze mitgeteilt.

C. F., 52jähre Frau, war bis auf Schmerzen in der rechten Brustseite, die bereits vor 10 Jahren begonnen haben sollen, stets gesund. Anläßlich einer Erkältung erkrankte sie mit heftigen Schmerzen, Fieber, Atembeschwerden und wurde bettlägerig; 10 Tage nach Beginn des Leidens kam sie in ärztliche Beobachtung; bei der Probepunktion wurde die Anwesenheit von Eiter in der rechten Pleurahöhle festgestellt. Aus äußeren Gründen konnte die Pat., die fortwährend hoch fieberte (über 39°), erst 14 Tage später in chirurgische Behandlung kommen.

Kräftig gebaute Frau von blasser Gesichtsfarbe. Über beiden Lungenspitzen Dämpfung und kleinblasige Rasselgeräusche. Auf der rechten Brustseite leerer Lungenschall bis 1 cm unter der Spina scapulae. Atmung abgeschwächt.

Operation unter Lokalanästhesie (22. II. 05): Resektion der 9. Rippe in der Scapularlinie. Eröffnung der Pleurahöhle mit dem Thermokauter, worauf sich über 2 Liter übelriechenden Eiters entleeren. Lunge stark retrahiert. Ausspülung des Hohlraumes, der über zwei faustgroß ist, mit warmer physiologischer Kochsalzlösung, die durch Neigen des Rumpfes wieder entfernt wird, wobei darauf geachtet wird, daß alle Fibrinfetzen herausbefördert werden. Trockenlegung der Empyemhöhle. Um ein frühzeitiges Verkleben der Wundränder zu vermeiden, werden diese durch je eine weitausgreifende Naht nach Art Lembert an höheren Hautpartien fixiert und zum Klaffen gebracht; darüber kommt ein abschließender Verband und als äußerste Schicht ein Säckchen Holzwolle. In der folgenden Zeit wird nur letzteres nach Bedarf gewechselt, während der Verband selbst unberührt bleibt. Derselbe wird am 8. Tag entfernt; die Lunge hat sich bereits bis zum Niveau der Wunde ausgedehnt, nur ein kleiner Hohlraum besteht noch zwischen ihr und dem Zwerchfell. Dieser wird durch ein daumendickes Drainrohr, das zwei Tage später wieder entfernt wird, nach außen drainiert. Am 6. Tag hat sich die Lunge vollkommen bis zu ihren physiologischen Grenzen entfaltet. Die Temperatur, die gleich nach der Operation abfiel, blieb stets normal. Die Heilung der Hautwunde nahm 3 Wochen in Anspruch.

Bei der 12 Wochen nach der Operation vorgenommenen Untersuchung erweist sich die rechte Lunge in ihrer Begrenzung und Funktion als durchaus normal und läßt keinen Unterschied gegenüber der linken erkennen.

Es ist zweckmäßig, durch Ausspülung und Annähen der Wundränder an die Haut einer Verklebung der Wunde vorzubeugen, was in den ersten Tagen infolge Mangel einer Drainage leicht eintreten könnte. Trotzdem besteht keine Gefahr, daß Luft von außen in den Pleuraraum eintritt, da dieselbe durch den mit Secret getränkten Verband abgehalten wird. Der Sicherheit halber empfiehlt es sich, nach dem ersten Verbandwechsel ein kurzes, dickes Drain in die Wunde einzuführen, so daß es mit dem einen Ende eben nur in den Pleuraraum hineinragt, damit nicht durch Anlegen des Lungenrandes an die Thoracotomiewunde der gewöhnlich zu dieser Zeit noch bestehende Raum zwischen der Lunge und dem Zwerchfell von der Communication nach außen hin abgeschlossen wird, zumal auch unter günstigen Verhältnissen (bei kurzem Bestande des Empyems, geringen Veränderungen der Pleurablätter, vollständiger Entfernung der Fibrinauflagerungen bei der Operation) stets, wenn auch nur eine geringe Menge von

Eiter produziert wird. Schließlich ist es für den Erfolg dieser Methode von größter Wichtigkeit, die Eröffnung der Empyemhöhle am tiefsten Punkte (9. oder 10. Rippe i. d. Scapularlinie) vorzunehmen, da sonst wegen ungünstigen Abflusses des Eiters die Drainage der Pleurahöhle auch in den ersten Tagen nicht entbehrt werden könnte.

XXVIII.

Aus der chirurgischen Abteilung der Magdeburger Krankenanstalt Sudenburg (Oberarzt Dr. Habs).

Ein Fall von Atresia duodeni congenita.

Von

Dr. **Mohrmann**, Assistenzarzt.

(Mit 1 Abbildung.)

Die Fälle von Atresia duodeni congenita sind ziemlich selten; von Cordes sind 1901 59 Fälle zusammengestellt. Ein in unserer Krankenanstalt beobachteter Fall verdient das Interesse um so mehr, als die Diagnose: Verschluß des Verdauungskanals oberhalb der Papilla duodeni in vivo gestellt und die Gastroenterostomie ausgeführt wurde. Leider teilte auch dieser Patient das Schicksal seiner Leidensgefährten, welche bis jetzt zur Operation kamen — ich habe in der mir zugängigen Literatur bis jetzt keinen Fall gefunden, der am Leben geblieben wäre —; auch er ging an den Folgen seiner Erkrankung und des für einen Neugeborenen sehr schweren Eingriffs zugrunde.

Da es bei diesen Fällen vor allem auf baldigste Diagnose und frühzeitigsten Eingriff ankommt, bevor durch den Ausfall der Ernährung, der Resorption infolge der Unwegsamkeit des Duodenum Consumption der Lebenskräfte, der Widerstandsfähigkeit eintritt, so dürften wohl an der Hand der Krankengeschichte die Symptome charakterisiert und der Verlauf geschildert werden:

Der am 1. Juli 1904 geborene Knabe W. K. hat seit der Geburt nach jeder Milchaufnahme Erbrechen gehabt. Stuhlgang ist noch nicht erfolgt.

Status praesens am 4. Juli 04: Neugeborener, 3 Tage alter, sonst gut ausgebildeter Knabe. Es besteht noch starker Icterus neonatorum. Das Kind erbricht öfter grünbräunliche Massen. Gering zersetzter Geruch des Erbrochenen. Das Kind trinkt nur sehr wenig; kurze Zeit nach dem Trinken tritt wieder Erbrechen auf. Der Magen ist, perkutorisch und palpatorisch leicht nachweisbar, stark gedehnt und fühlt sich prall an. Die Grenze steht nach unten 2 Fingerbreiten unterhalb des Nabels, auch nach rechts starke Verbreiterung über 3 Fingerbreiten über die Mittellinie hinaus. Über dem übrigen Leibe kein tympanitischer Darmschall,

sondern fast absolute Dämpfung. Stuhlgang ist noch nicht erfolgt. Das Erbrochene hatte keine gallige Beimengung.

Aus dem häufigen Erbrechen, dem Mangel an Stuhlgang, der Auftreibung des Magens, der Leere des Darms, dem Fehlen der Galle im Erbrochenen wird die Diagnose Verschluß des Darmtractus oberhalb der Papilla duodeni gestellt. — Auf Einläufe erfolgte dann der erste Abgang von Meconium. Es war normal gefärbt, von geringem Schleimgerinnsel begleitet, in welchem sich mikroskopisch einzelne fettig degenerierte Epithelien, aber keine Lanugohärchen nachweisen ließen. Der Abgang von normal galliggefärbtem Meconium bestätigte also die Diagnose, daß der Verschluß oberhalb der Einmündung des Gallenganges ins Duodenum seinen Sitz haben mußte. Da sich bis zum nächsten Morgen der Zustand in nichts änderte, als daß das Kind wenig zu sich nahm und infolge dessen weniger erbrach, so wurde am 4. Lebenstage die beabsichtigte Laparotomie zwecks Gastroenterostomie vorgenommen. — Der Operationsbefund bestätigte die Diagnose:

Magen wurstförmig erweitert. Der Darm sehr eng contrahiert bis hinauf zu seiner Durchtrittsstelle durch die Radix mesenterii. Die oberste Darmschlinge wird dann zur Gastroenterostomie in bekannter Weise an der Vorderseite des Magens nach Anlegung der Communication durch einige Nähte befestigt. Zwecks Kürzung der Operation mußte von Sicherheitsserosanähten abgesehen werden, da der Puls sehr flattrig wurde. (Dauer der Narkose und Operation 55 Minuten — Narcoticum: Alkoholchloroformäthergemisch 8 ccm.) Die Temperatur, in ano gemessen, bewegte sich schon am Tage vorher um 35°. Am Ende der Operation war der Puls sehr klein und beschleunigt — Kochsalzinfusion. Am Abend war der Zustand ganz leidlich, die Temperatur begann sich zu heben auf 36,3, der Puls war 124 und leidlich gespannt. Dennoch trat wohl als Folge der Narkose bald nach Nahrungsaufnahme wieder Erbrechen auf.

Am nächsten Morgen war der Puls wieder sehr klein, die Temperatur wieder subnormal. Das Kind liegt regungslos mit kühlen Extremitäten da, Nahrung nimmt es nicht mehr zu sich, es ist sehr hinfällig, kann nicht mehr trinken, auch nicht im Löffel Gereichtes schlucken.

Am darauffolgenden Tage abends Temperatursteigerung auf 39. Puls 120. Atmung 56. Das Kind hat nichts mehr zu sich genommen. Nährklysmen werden nicht gehalten; nachts $^1/_2$5 Uhr Collaps und Exitus.

Sektionsbefund: Herz schlaff, graurote Muskulatur. Auf beiden Lungen ausgedehnte Hypostasen der Unterlappen, stellenweise derbe pneumonische Infiltrate.

Bei Eröffnung der Bauchhöhle lag der Magen immer noch sehr stark gedehnt vor, er erstreckte sich quer durch die Bauchhöhle weit nach rechts über die Mittellinie, der Dünn- und Dickdarm war vom Durchtritt durch die Radix mesenterii an ganz eng contrahiert. Es war kein Zeichen für Peritonitis zu finden: Darmserosa normal; desgleichen die des Magens, das Duodenum und Peritoneum parietale glatt, spiegelnd, nicht injiciert; kein Erguß. Es wurde dann der Digestionstractus in toto herausgenommen. Leber ohne Veränderungen, ebenso die Gallenblase, Ductus choledochus und cysticus durchgängig, Gallenblase leicht auf Druck entleerbar. Die Gastroenterostomie ist gut durchgängig für den kleinen Finger. Der Magen wird

im Zusammenhange mit dem Duodenum und dem zu- und abführenden Schenkel des am Magen befestigten Darms von den übrigen Bauchorganen getrennt. Das Pankreas zeigt sich dabei mit seinem Kopfende fest mit dem Magen und Duodenum verwachsen, das Kopfende bleibt am Präparat. Der übrige Darm ist überall durchgängig, sehr eng, enthält nur etwas gelblichen, flüssigen Inhalt, im Rectum noch etwas Meconium.

Die Todesursache war also, klinisch und anatomisch, Herzschwäche, Hypostase und Bronchopneumonie, Erschöpfung gewesen.

Der Magen zeigt sich in dem gewonnenen Präparate stark ektasiert. Bei genauerer Besichtigung erkennt man, daß diese Erweiterung nicht nur den Magen, sondern auch das obere Duodenum betroffen hat. Der ebenfalls sehr gedehnte Pylorus ist an dem deutlichen circulären Wulst im

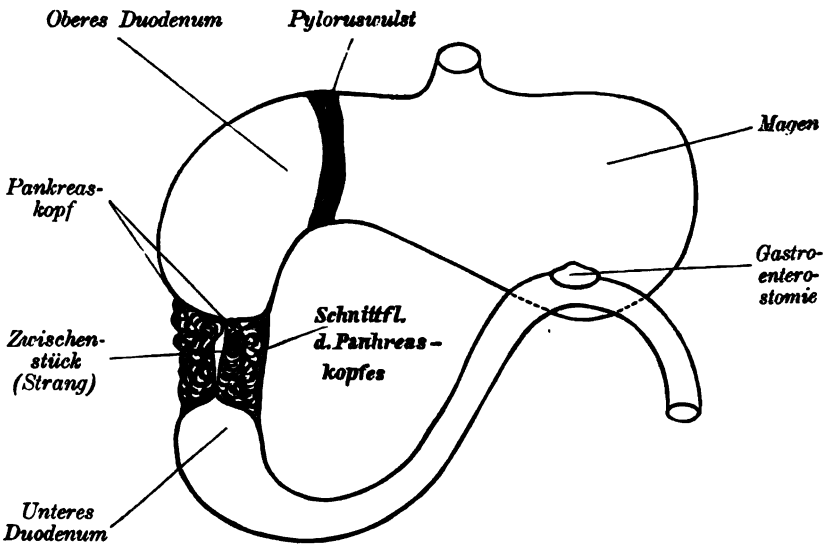

Fig. 1.

Lumen des Magens kenntlich; er ist aber so stark gedehnt, daß von einem Verschluß des Magens keine Rede sein kann; das Lumen ist hier fast ebenso weit wie das des darauffolgenden ektatischen Duodenums. Letzteres ist noch etwa 5 cm lang vom Pylorus abwärts erweitert, das Lumen hatte etwa einen Durchmesser von 4—5 cm. In dieser Entfernung vom Pylorus zeigt sich dann das Duodenum völlig verschlossen; es läuft am untersten Punkte in eine kleine trichterförmige Ausstülpung aus (von innen her gesehen), wie wenn an dieser Stelle der Darm von außen herum zugebunden wäre. An dieses verschlossene Duodenalende legt sich von unten außen her der Kopf des Pankreas, er schiebt sich zwischen diesen oberen verschlossenen Teil des Duodenum und das etwa 1 cm von ihm entfernte, der Lage nach auch noch als Duodenum zu bezeichnende Darmstück. Auch dieses ist in seinem oberen, dem Pankreaskopf angelagerten Ende keulen-

förmig erweitert. Nach Eröffnung dieser Erweiterung zeigt der Darm auch hier in seiner dem Pankreas zugekehrten Kuppe eine feine trichterförmige Ausstülpung; auch diese ist, wie die des anderen Duodenalendes, glatt, von unveränderter, wenn auch des Epithels entkleideter Mucosa überzogen, die Wandung weicht nicht vom Normalen ab, jedenfalls sind keinerlei Zeichen alter entzündlicher oder ulcerativer Prozesse sichtbar. Diese beiden trichterförmigen Ausstülpungen, welche, wie gesagt, den Eindruck machen, als sei der Darm an diesen Stellen von außen zugebunden, das Fehlen narbiger Veränderungen, machten es sehr wahrscheinlich, daß das Duodenum in Länge von etwa 1 cm durch das zwischengelagerte Pankreas zugeklemmt und obliteriert sei. Es ließ sich dann ein Strang aus der Pankreassubtanz herauspräparieren, welcher, von den trichterförmigen Ausstülpungen der Duodenalenden ausgehend, das Zwischenstück darstellte.

Dieser Strang war nicht solide, er ließ ein feines Lumen erkennen, als er von dem oberen Duodenalteil beim Herauspräparieren abriß, in das eine dünne Glassonde leicht bis vor die Einmündungsstelle im unteren Duodenum vorzuschieben war. Im oberen Drittel bestand eine ampullenförmige Erweiterung; an seiner Ansatzstelle am Darme war der Strang etwa $^3/_4$ mm dick, hier aber fast 2 mm. Auch die Innenwandung des Gebildes war ganz glatt, zeigt keine Verästelungen, auch keine Zeichen voraufgegangener Entzündung oder Ulceration.

In der Kuppe des unteren Duodenalstückes mündeten von hinten her hinter einer segelartigen Duplikatur der Schleimhaut der Ductus pancreaticus und choledochus; sie waren beide leicht sondierbar; der Ductus choledochus war schon vorher als solcher erkannt und verriet sich jetzt durch das Austreten eines Tropfens Galle beim Sondieren, die Richtung des Pancreaticus, welcher den Pankreaskopf durchsetzend den Verlauf des Stranges kreuzte, ließ die feine Sonde fast in der Mitte der Schnittfläche, wo der Körper des Pankreas vom Kopfe getrennt war, heraustreten; er verlief horizontal durch das Pankreas, während die Richtung des Stranges eine fast vertikale war. Eine Verwechslung des Stranges mit diesen Gebilden hat also nicht stattgefunden.

Die mikroskopische Untersuchung war wenig für die Erkennung der Herkunft des Stranges verwertbar, was ja nicht wundernehmen kann, da wir es mit einem beiderseits verschlossenen, von außen comprimierten, also in seiner Entwicklung aufs äußerste behinderten Gebilde zu tun haben.

Man sah ein Stückchen Wandung eines Hohlcylinders. Deutlich kenntlich die Muskulatur, welche stark verschmälert erschien im Vergleich mit einem Präparate vom oberen Duodenalstück. Auf der Muscularis lag dann, ohne deutliche Muscularis mucosae und Submucosa die Mucosa, welche nach oben zu einzelne kleine zottenförmige Gebilde trug. Sie erschien stellenweise ziemlich breit; vielleicht war hier durch Verbreiterung der Lamina propria mucosae — denn dieser allein entsprach das Aussehen der Schicht — die übrige Wandung durch Bindegewebe ersetzt. Das Charakteristicum, die Brunnerschen Drüsen und der Epithelbelag, fehlten; sie waren wohl zugrunde gegangen oder auch überhaupt nicht zur Entwicklung gelangt. Die kleinen Zotten allein, und noch dazu in ihrem unvollendeten Zustande, erlauben keinen sicheren Schluß; mehr ins Gewicht fällt mikroskopisch für die Annahme, daß man es mit Darmwand und nicht etwa mit dem

Ductus pancreaticus zu tun hatte, daß nirgends eine seitliche Verästelung nachweisbar war, auch nicht in einer ganzen Reihe von Schnitten. —

Die erste zusammenfassende Arbeit von Gärtner[1]) kommt, was die Ätiologie des angeborenen Verschlusses des Duodenums und des übrigen Darmes anlangt, zu folgenden Schlüssen: Als Hauptmoment für das Zustandekommen einer Atresie ist unzweifelhaft foedale Achsendrehung anzusehen. Sie erklärt indes nur eine geringe Anzahl von Fällen, für eine große Anzahl von Fällen müssen andere Erklärungen gesucht werden. Als solche andere Erklärungen führt Gärtner selbst an foetale Peritonitis, demnächst eine Reihe seltner Vorkommnisse wie Carcinom, Abschnürung durch eine schlingenförmige Arteria omphalomesenterica. Nach Schottelius[2]) war ein Fall von angeborenem Duodenalverschluß verursacht durch syphilitische Hepatitis und Perihepatitis. Wyss[3]) möchte die Aufmerksamkeit besonders auf Gefäßerkrankungen und -anomalien lenken. Markwald[4]) beschreibt einen Fall von Atresia oesophagi, dudeni et recti. Den Verschluß des Oesophagus und Rectum erklärt er auf Grund von Hemmungsmißbildung; den des Duodenum findet er verursacht durch einen ulcerativen Proceß während des Foetallebens, welcher durch Geschwürszerfall und narbige Verwachsung im Lumen den Darm zur Obliteration brachte.

Besonders erwähnenswert erscheint im Hinblick auf das vorliegende Präparat ein Fall von Serr[5]) zu sein, welcher fast analoge Verhältnisse bietet: Es handelte sich um eine Duodenalverengerung an derselben Stelle, wie in unserem Falle; die Stenose war $^1/_4$ Zoll lang, jedoch nicht ganz verschlossen, sondern für eine chirurgische Sonde durchgängig; bewirkt war sie durch innige Verwachsung des Pankreaskopfes mit dem Duodenum. Die Schleimhaut des stenosierten Darmes zeigte sich bei der Eröffnung in feine Falten gelegt. Der Kopf der Pankreas war so innig mit dem Darm verwachsen, daß schon in situ leicht zu ersehen war, daß es hier zu einer Abschließung des Darms gekommen sei. Ein ähnlicher Fall scheint mir auch der von v. Mikulicz[6]) im Handbuch der prakt. Chirurgie berichtete zu sein

Ganz ähnlich dem letzteren berichtet Heymann[7]) über einen Fall, bei dem sich durch die Section zeigte, daß der Pylorus in einen dem Duodenum angehörigen Blindsack überging; der untere Teil des Duodenum endigte, dem Pankreas fest anliegend, nach oben ebenfalls blind. Es bestehen in den letzten beiden Fällen dieselben Verhältnisse wie in unserem Falle bis auf das Fehlen des möglichenfalls nicht gesuchten Stranges als Verbindungsstückes der Blindsäcke.

Ein von Voron[8]) berichteter Fall, bei dem er bedauert, mit seinen Bedenken über Stellung einer sicheren Diagnose die günstige Zeit zum chirurgischen Eingreifen versäumt zu haben, bot dieselben Erscheinungen im Leben und ganz gleichen Obduktionsbefund: Die Autopie ergab „Imperforation" des Duodenum. Das untere Ende des oberen, etwas dilatierten Blindsackes verlor sich in das Gewebe des Pankreaskopfes ebenso, wie das des unteren; ein dünner Strang, als Verbindungsteil, durchaus ohne Lumen, ließ sich nur mit Mühe herauspräparieren. Galle und Pankreassaft ergossen sich in den unteren Blindsack.

Wenn ich die fast gleichen Fälle von v. Mikulicz und Heymann zurechnen darf, so sind es also fünf Fälle mit dem unsrigen, bei denen sich

angeborene Atresie des Duodenum und Umwachsung desselben durch den Pankreaskopf, resp. Zwischenlagerung des letzteren zwischen die Duodenalblindsäcke gefunden hat.

Für die Erklärung des Zustandekommens gerade dieser Anomalie dürften die Untersuchungen Tandlers[9]) von Bedeutung sein: Er studierte die Entwicklung des Duodenum an einem Dutzend menschlicher Embryonen von 7—22 mm Körperlänge, also entsprechend dem Entwicklungsstadium des 30. bis 60. Tages, einer Epoche, die vor jenem Stadium liegt, in dem sich die Bildung der Darmzotten und -falten abspielt. Bei den jüngsten dieser Embryonen ist das Lumen des Duodenum noch weit und durchgängig. Bei den nächsten findet sich eine Zunahme der epithelialen Elemente mit Verengerung des Lumens. Bei den Embryonen aus der Mitte des bezeichneten Zeitraumes ist die Epithelwucherung so weit weit vorgeschritten, daß das ganze Lumen des Duodenum vollkommen verlegt ist. Mit fortschreitender Entwicklung bildet sich dieser Verschluß dann wieder zurück, der Darm wird wieder durchgängig. Die Ursache dieses eigenartigen Prozesses ist darin zu suchen, daß das Wachstum des vom Mesoderm abstammenden Darmrohres nicht gleichen Schritt hält mit der lebhaften Wucherung der entodermalen Darmelemente. Dieses Verhalten ist nun nach Tandler von größtem Interesse für das Verständnis der angeborenen Atresien, speziell der des Duodenum. Es leuchtet wohl ein, daß zwischen dieser sehr frühzeitigen physiologischen Atresie, wenn die Entwicklung gehemmt wird oder zurückbleibt und der Darm sich also nicht lichtet, und der angeborenen Occlusion des Duodenum ein Zusammenhang bestehen könnte. Auch in unserem Falle könnte man sich doch vorstellen, daß das Darmrohr an dieser Stelle in der beschriebenen Weise in der Entwicklung zurückgeblieben sei, daß dann später das Pankreas den geringen Wachstumswiderstand an der Stelle benutzt und sich um den Darm herumgelegt habe.

Eine Entscheidung, ob das Pankreas durch Herumwachsen den Darm verengt, komprimiert oder sich um den bereits atresierten Darm herumgelegt hat, läßt sich natürlich nicht mehr fällen, wo der vollendete Prozeß vor uns liegt. Erwähnt sei jedoch, daß auch beim Erwachsenen bei der Sektion Umlagerung des Duodenum durch das Pankreas gefunden worden ist. Serr erwähnt (l. c.) 2 solche Fälle, bei denen das Duodenum von zwei Fortsätzen des Pankreas ringförmig umgeben war, ohne daß eine Verengerung bestanden hätte. (Die Krankengeschichten waren nach Serr nicht zu finden; eine Verengerung erwähnt Serr nicht, es scheint sich um zufällige Obduktionsbefunde zu handeln.)

Diese Fälle zeigen, daß bei normaler Entwicklung das herumwachsende Pankreas den Darm nicht komprimiert, und man möchte annehmen, daß bei angeborenen Atresien die auf Grund von Entwicklungshemmung nicht erfolgende Lichtung des Darmes — wie Tandlers Studien lehren — das ursächliche Moment darstellt, welches für das Herumwachsen des Pankreas nur die Gelegenheit bietet. Die auch an anderen Stellen des Darmes vorkommenden Atresien bieten für diese Anschauung eine weitere Stütze; welches allerdings der Grund der Entwicklungshemmung, des Zurückbleibens der Darmlichtung und des Wachstumsstillstandes ist, bleibt mir noch unklar.

Der Fall Serrs, bei dem die Stenose noch für eine chirurgische

Sonde durchgängig war, läßt sich wohl so erklären, daß entweder der Darm gerade in diesem Entwicklungstadium stehen geblieben und vom Pankreas umwachsen sei, oder daß nach zeitweiligem Stillstande der Entwicklung, währenddem das Pankreas herumwuchs, später die Lichtung eintrat, die aber dann, vom Pankreas gehemmt, nur zu diesem engen Darmlumen sich ausbilden konnte.

Die Therapie kann bei dieser Anomalie nur in der frühzeitigsten Gastroenterostomie bestehen. Man muß auf jeden Fall die Beseitigung der Umwegsamkeit versuchen, da ohne diesen Eingriff das Leben des Kindes sicher verloren ist. Die Duondeno oder Jejunostomie erscheint mir deswegen sich nicht zu empfehlen, weil mit Ausschaltung des Magens und Pylorus das für die Milchverdauung besonders wichtige Labferment, und die Salzsäure in Wegfall kommt; immerhin dürfte sie in sehr heruntergekommenen Fällen als die kürzere Operation zu versuchen sein. Und wenn auch bis heute, soviel mir bekannt, sowohl an den Atresien des Duodenum wie bei den übrigen angeborenen Verschlüssen des Darmkanals, das Rectum ausgeschlossen, alle Rettungsversuche gescheitert sind, so muß man dennoch den Versuch wagen, zumal bei der Erwägung, daß ein von v. Tischendorf[10]) wegen angeborener Atresie des Ileum operiertes Kind die Operation drei Wochen überlebt hat. Es wäre ja doch möglich, vielleicht auch nur eins von diesen Kindern zu erhalten. Hat doch Kehr[11]) 2 freilich schon ältere Säuglinge (8 wöchentlich), die eine Pylorusverengerung hatten, durch die Gastroenterostomie am Leben erhalten können; auch Fritzsche[12]) (Glarus) hat eine Heilung bei einem ebensolchen Falle von Pylorusverengerung erzielt (6 wöchentliches Kind; von seinem Assist. Monnier[13]) sind 6 Fälle von Heilung zusammengestellt. Wichtig für den Erfolg der Operation scheint mir, daß man die Gastroenterostomie möglichst groß anlegt, und zwar aus zwei Erwägungen heraus: erstens weil eine weite Kommunikation dem stark gedehnten und atonischen Magen die Austreibung der Nahrung in den Darm sehr erleichtert; zweitens aber muß doch die Kommunikation, wenn einmal das Leben erhalten werden sollte, auch für die späteren Ernährungs- und Verdauungsverhältnisse ausreichen; es würde nur eine Hilfe auf Zeit, für später aber dieselben Verhältnisse wie bei einer Pylorusstenose geschaffen werden. Das ist aber gewiß bei den sehr kleinen Verhältnissen und der wohl stets vorhandenen Enge des Dünndarms nicht leicht, und zumeist wird man froh sein müssen, wenn man dem heruntergekommenen Kind überhaupt durch eine Eröffnung des Magens gegen den Darm Hilfe schafft.

Die Vorbedingung für den Erfolg und die Möglichkeit, in Ruhe und nach Möglichkeit den letzteren Erwägungen entsprechend die Operation ausführen zu können, ist aber frühzeitigste Diagnose, d. h. Erhaltung der bestmöglichen Wiederstandsfähigkeit des Kindes gegen den schweren Eingriff, weshalb ich zum Schlusse nochmals die hervorstechenden klinischen Symptome zusammenfassen möchte:

1. Von Geburt an nach jeder Nahrungsaufnahme wiederkehrendes Erbrechen.

2. Mangelnder spontaner Meconiumabgang und besonders keine normalen Stühle.

3. (Meist!) sehr starke Dilatation des Magens und Duodenums über

der Atresie (Tympanie bis unter Nabelhöhe in unserem Falle quer über der Bauchhöhle).

4. Kontraktur und fast völlige Leere des unterhalb der Atresie folgenden Darms.

Absolute Dämpfung in unserem Falle vom Nabel abwärts.

5. Bei Sitz der Stenose oberhalb der Papilla duodeni Fehlen galliger Beimengung zum Erbrochenen (bei Sitz unterhalb im Stuhl).

6. Im Meconium keine Lanugohärchen.

7. Baldiger Verfall des Kindes.

Literaturverzeichnis.

1. Gärtner, Virchows Archiv, Bd. 54, 1871.
2. Schottelius, zitiert Münchner med. Wochenschr. 1894, S. 265.
3. Wyss, Beitr. z. klin. Chirurgie, XXVI, 3 S. 631, 1900.
4. Markwald, Münchner med. Wochenschr. 1894, S. 265.
5. Serr, Neu-Yorker med. Wochenschr. 1890, Bd. II, S. 57ff.
6. v. Mikulicz, Handbuch, Bd. III, 1, S. 393.
7. Heymann, Monatschrift für Geburtshilfe und Gynäkologie, 1899, X, 2, S. 186.
8. Voron, ref. i. Centralblatt für Gynäkologie 1905, Nr. V, S. 105.
9. Tandler, Morphol. Jahrbücher, XXIX, 2, S. 187, 1900.
10. v. Tischendorf, Centralblatt für Chirurgie, 1887, Nr. 29.
11. Kehr, a) Abel, Münchener med. Wochenschr. 1899, S. 1607. b) Kehr, Verhandlungen der deutschen Gesellschaft für Chirurgie 1900.
12. Fritzsche, Monniers Dissertation, ref. Zeitschrift für Chirurgie, Bd. 58, 1901, S. 363.

XXIX.

Aus der königl. chirurgischen Universitäts-Klinik zu Göttingen (Direktor: Geheimrat Braun).

Zur Casuistik der tödlichen reflektorischen Anurie beim Menschen nach Nephrektomie wegen einseitiger Nierentuberkulose.

Von

Dr. **Adolf Jenckel**,

Privatdozent u. Assistenzarzt.

Durch die Mitteilungen von Rovsing und Israel über die Ergebnisse der sogenannten funktionellen Nierendiagnostik bei den diesjährigen Verhandlungen der deutschen Gesellschaft für Chirurgie scheinen sich die Hoffnungen und Erwartungen, welche man in den letzten Jahren an die funktionell diagnostischen Methoden der Harnuntersuchung knüpfte, mehr und mehr

als trügerisch zu erweisen; ja man geht, wie auch die Mitteilung Nitzes[1] beweist, noch weiter und warnt vor der bisher gebräuchlichen Methode, bei welcher die Urine beider Nieren durch doppelseitigen Ureterenkatheterismus gewonnen wurden, da die Möglichkeit bestehe, die zweite, gesunde Niere durch dieses Verfahren zu inficieren.

Waren wir denn überhaupt in der Lage, mit Sicherheit auf Grund der gesonderten Harnuntersuchung zu entscheiden, ob nach Entfernung der einen Niere die andere, völlig gesund befundene, und zurückbleibende, die Funktion der entfernten mit übernehmen würde? Nach den bisherigen Erfahrungen konnte man diese Frage wohl bejahen, falls in der Tat weder chemisch, mikroskopisch noch bakteriologisch irgend welche Veränderungen in der zweiten Niere nachweisbar waren und ein freier Abfluß durch den Harnleiter bestand. Wenigstens sind beim Menschen Fälle reiner reflektorischer Anurie, wie wir selbige beim Tier, dem Hund zum Beispiel, öfter sehen, ohne sonstige nachweisbaren Veränderungen am Urogenital- und Circulations-Apparat kaum beobachtet worden.

Im August 1904 hatte ich Gelegenheit, bei einer älteren Frau nach Nephrektomie der einen kranken (tuberkulösen) Niere vollkommene Anurie auftreten zu sehen, die am 5. Tage post operationem den Exitus herbeiführte, obwohl vorher durch die Kryoskopie festgestellt war, daß die zweite Niere in normaler Weise funktionierte.

Es handelte sich um eine 54jährige Frau, welche seit einem Jahre Schmerzen in der rechten Lendengegend hatte. Die Erkrankung wurde seitens der Patientin auf schweres Heben bei der Arbeit auf dem Felde zurückgeführt und soll anfangs derartig stark mit Schmerzen aufgetreten sein, daß Pat. sofort die Arbeit einstellen und nach Hause transportiert werden mußte. Nach warmen Umschlägen milderten sich die Beschwerden, doch konnte die Frau während der ersten drei Tage keinen Urin lassen, später entleerte sich rötlicher Harn, dem Blutgerinnsel beigemischt gewesen sein sollen. Patientin wurde in ein Landkrankenhaus gebracht und daselbst unter der Annahme, an einer Wanderniere zu leiden, operiert. Die Nephropexie wurde mittelst Seidennähten ausgeführt und die Kranke 9 Wochen später mit einer kleinen Fistel in der Mitte der Narbe nach Hause entlassen. Aus dieser Fistel entleerten sich einige Zeit später reichliche Mengen Eiters, auch will die Patientin beobachtet haben, daß sich 4 Seidenfäden aus der Fistel nach und nach abstießen. Die Eiterung sistierte zeitweise, um dann von neuem einzusetzen. 3—4 Wochen vor der Aufnahme in die chirurgische Klinik zu Göttingen sollen noch drei Seidenfäden herausgeeitert sein. Da trotzdem keine Ausheilung erfolgte, suchte Patientin die Klinik auf.

Der Status lautete: Große, magere Frau mit gesunden Brustorganen. In der rechten Lendengegend findet man eine gut 15 cm lange, von der 12. Rippe in leichtem Bogen nach unten und vorn ziehende Narbe, in deren Mitte eine kleine Öffnung gelegen ist, aus welcher sich bei Druck auf die Umgebung reichlich Eiter entleert. Mit der Sonde gelangt man etwa 10 cm in die Tiefe, der Gang verläuft nach der Nierengegend hin. Die rechte

1) M. Nitze, Der Harnleiter-Occlusivkatheter. Centralblatt der Krankheiten der Harn- und Sexualorgane, Bd. XVI, Heft 3.

Niere ist von außen durch bimanuelle Untersuchung nicht deutlich palpabel, jeder Druck bei der Palpation ruft lebhafte Schmerzen hervor. Der Urin ist getrübt, hat stark eitriges Sediment und reagiert leicht sauer. An den übrigen Organen des Abdomen ist nichts Krankhaftes nachweisbar.

Die Cystoskopie ergibt normale Beschaffenheit der Blasenschleimhaut. Aus dem rechten Ureter ragt ein langer weiß-gelblicher, weicher Pfropf hervor. Die Sondierung des linken Ureters gelingt leicht, hier entleert sich klarer Harn, der mikroskopisch, bakteriologisch und chemisch keine Abweichungen vom normalen zeigt. Der Gefrierpunkt des auf der linken Seite entleerten Harns beträgt 1,3. Rechts entleert sich durch den in den Ureter eingeführten zweiten Katheter ein eitriger Harn, in dem sich zahlreiche Tuberkelbazillen nachweisen lassen. Damit war die Diagnose: „rechtsseitige Nierentuberkulose" gesichert und die Entfernung dieser kranken Niere indiciert.

Die am 20. VIII. 04 von mir ausgeführte Nephrektomie war insofern etwas erschwert, als infolge der früheren Operation und der hochgradigen Erkrankung starke Verwachsungen mit der Umgebung eingetreten waren. Die entfernte rechte Niere war stark vergrößert, die Rindensubstanz äußerst verdünnt, Nierenbecken und oberer Teil des Ureters zeigten starke Dilatation und enthielten große Mengen käsigen Eiters. Der Fistelgang führte direkt in das Nierenbecken hinein. Nach Einführung eines Vioformgazestreifens und zweier Gummidrains wurde die Muskulatur mit Jodcatgut, die Haut mit Wachszwirn vernäht, die Wundfläche mit aseptischem Verband bedeckt. Obwohl kurz nach der Operation sowie am Tage darauf je 1000 ccm physiologischer Kochsalzlösung subcutan verabfolgt waren, der Puls kräftig, nicht beschleunigt erschien, entleerte die Frau von der Stunde der Operation an keinen Harn. Als am dritten Tage noch kein Urin gelassen worden war, cystoskopierte ich und führte in der Annahme, daß vielleicht doch durch ein Concrement im Nierenbecken resp. Ureter eine Verlegung der Passage eingetreten sei, einen Katheter hoch bis in das linke Nierenbecken hinein, ohne auf Widerstand zu stoßen. Es entleerte sich aber kein Harn. Auch die tags darauf nochmals vorgenommene Katheterisation des linken Ureters hatte dasselbe negative Ergebnis. Am 4. Tage nach der Nephrektomie traten leichte Ödeme der Beine, speziell der Knöchelgegend sowie der Labien auf. Das Sensorium war völlig frei, die Frau fühlte sich ganz wohl, hatte kein Fieber und keinerlei Beschwerden. Die Ödeme der Beine nahmen langsam an Ausdehnung zu, auch war der Unterleib fast bis zur Mitte zwischen Nabel und Symphyse deutlich ödematös. Am 5. Tage erfolgte mittags ziemlich plötzlich der Tod bei vollem Bewußtsein ohne urämische Erscheinungen.

Die tags darauf im hiesigen pathologischen Institut von Herrn Dr. Borrmann ausgeführte Sektion hat keine Erklärung der Anurie gebracht. Die Wundverhältnisse in der rechten Lumbalgegend waren vollkommen gute, keine Eiterung, keine Peritonitis, keine Sepsis. In beiden Lungen fanden sich ältere und jüngere kleine tuberkulöse Herde. Das Herz war von entsprechender Größe, weder an den Klappen noch im Myocardium konnten Veränderungen gefunden werden. Die linke Niere war etwas vergrößert, makroskopisch ohne jedwede Veränderung, auch die von Herrn Dr. Borrmann ausgeführte mikroskopische Untersuchung hat

keine krankhaften Prozesse nachweisen lassen. Das Nierenbecken war nicht erweitert und vollkommen leer. Irgend welche Concrementbildungen wurden nicht gefunden, der Harnleiter war gut durchgängig. In den übrigen Organen konnte nichts Krankhaftes nachgewiesen werden.

Obwohl man bei Lebzeiten hatte feststellen können, daß die linke Niere nicht nur vorhanden war, sondern auch in normaler Weise funktionierte, solange die andere kranke Niere sich noch im Körper befand, obwohl durch die Gefrierpunktbestimmung, die chemische, bakteriologische, mikroskopische Untersuchung des Harns Schlüsse auf normale Verhältnisse im Parenchym der bleibenden Niere gezogen werden mußten, und auch durch die Sektion bestätigt wurde, daß eine völlig normale Niere vorlag, hat trotzdem nach Entfernung der anderen, hochgradig zerstörten, tuberkulösen Niere plötzlich die Funktion der zurückbleibenden aufgehört. Man kann beim Fehlen sonstiger Erklärungen, wie Verlegung des Wegs durch Concremente oder aber Veränderungen am Herzen, nur annehmen, daß rein reflektorisch durch Störungen des nervösen Apparats die Anurie zustande gekommen ist. Immerhin beweist der Fall, daß auch durch die neuesten Untersuchungsmethoden mit Sicherheit niemals festgestellt werden kann, ob nach Entfernung der einen erkrankten Niere die zurückbleibende, für gesund befundene zweite Niere jedesmal weiter funktioniert oder nicht. Wir sind, wie dies auch Rovsing hervorhebt, über die physiologisch funktionelle Tätigkeit der Niere trotz der großartigen Vervollkommnung der Technik unserer Nierendiagnostik in manchen wichtigen Fragen noch vollkommen im Unklaren. Und wenn auch Albarran[1]) auf Grund seiner Nierenuntersuchung mit Hilfe der „Polyurie expérimentale" den Satz aufstellt: „un opéré de néphrectomie ne doit plus mourir d'insuffisance rénale", so ändert dies nichts an der Tatsache, daß trotz der besten und anscheinend sichersten Methoden der funktionellen Nierendiagnostik nach Nephrektomie einer erkrankten Niere die bleibende gesunde ihre Tätigkeit einstellen und dadurch den Tod herbeiführen kann, wenn auch zugegeben werden muß, daß derartige Fälle zu den Seltenheiten gehören.

---

1) Exploration des fonctions rénales. Ref. par Duval, Revue de Chir. Nr. 6. 10. Juni 1905. S. 797.

XXX.

(Aus dem Garnisonlazarett Brandenburg.)

Beitrag zur Behandlung der myelogenen Sarcome der langen Röhrenknochen.

Von

Stabsarzt Dr. **Blecher**.

(Vorgetragen in der Januarsitzung der Freien Vereinigung der Chirurgen in Berlin).

(Mit 2 Abbildungen.)

Seitdem die klinische Beobachtung ergeben hat, daß die abgekapselten myelogenen Sarkome der langen Röhrenknochen, die meist aus Riesenzellen zusammengesetzt sind, im allgemeinen einen verhältnismäßig gutartigen Charakter zeigen, sind bei ihrer Behandlung die conservativen Methoden mehr und mehr in Anwendung gekommen und haben durch den Erfolg in vielen Fällen ihre Berechtigung erwiesen. Die einfachste und schonendste Behandlung ist die Aufmeißelung und Auskratzung der Geschwulst mit nachheriger Kauterisation oder Ätzung; es ist auf diese Weise völlige Heilung ohne Funktionsstörung erzielt worden (Kramer[1]). Voraussetzung für die Ausschabung ist (Borchardt[2]), daß die Continuität des Knochen erhalten und daß er nicht so verdünnt ist, daß er seine Stützfähigkeit verloren hat. Ist dies nicht der Fall, wie bei Spontanfrakturen oder Durchbruch in die Weichteile, tritt die Continuitätsresektion in ihr Recht. An der unteren Extremität, für deren Gebrauchsfähigkeit feste Consolidation erstes Erfordernis bildet, werden dann die Knochenenden ineinander eingepflanzt oder mit Draht genäht; das Resultat ist eine meist wesentliche Verkürzung des Gliedes, die Eiselsberg[3]) einmal durch Transplantation eines gestielten Periost-Knochenlappens aus der oberen Hälfte des Schienbeins in den Defekt der unteren vermieden hat. An der oberen Extremität, die eine nicht so große Tragfähigkeit verlangt, kann nach Ausfall eines Knochens des Unterarms mit einer Lederhülse volle Gebrauchsfähigkeit erzielt werden (Mikulicz[4]). Ungünstiger liegen die Verhältnisse beim Oberarm. Wenn man nur aus der Diaphyse ein größeres Stück reseciert, kann man nach dem Vorgang von Bier[5]) durch eine ausgedehnte Knochentransplantation Verkürzung vermeiden und die Gebrauchsfähigkeit erhalten. Mußte ein Gelenkende in größerer Ausdehnung geopfert werden, blieb ein

1) Kramer, Archiv f. klin. Chirurg. 66. Bd. S. 93.
2) Borchard, Verhandlg. d. Deutsch. Gesellschaft f. Chirurgie, 1903, S. 337.
3) Eiselsberg, Arch. f. klin. Chir. 55 Bd., S. 437.
4) Mikulicz Arch. f. klin. Chirurg. 50 Bd.
5) Bier: Klapp, Deutsch. Zeitschr. f. Chirurgie, 54 Bd., S. 582.

Schlottergelenk zurück (Wiesinger[1]) oder ein verkürzter und versteifter Arm (Volkmann[2]).

Ich habe nun in einem derartigem Falle durch, soweit angängig, subperiostale Resektion einen kosmetisch und funktionell besseren Erfolg erzielt.

Die Krankengeschichte ist kurz folgende:

Der 21jährige Kürassier, frühere Kutscher, stammt aus gesunder Familie und ist bisher nie krank gewesen. Am 19. XI. 03 glitt er auf der Treppe aus und schlug mit dem rechten Oberarm rücklings gegen das Geländer, er verspürte sofort einen heftigen Schmerz und konnte den Arm nicht mehr gebrauchen. Bei der Lazarettaufnahme fand sich an der Außenseite des rechten Oberarms eine geringe Blutunterlaufung, der Oberarm war um 2 cm verkürzt, in der Höhe der Deltamuskelansatzes bestand geringe Abknickung, abnorme Beweglichkeit und auffallend leise und weiche Krepitation. Der Kranke selbst gab an, daß der Fall keineswegs heftig gewesen sei und daß er schon seit ca. einem halben Jahr in der rechten Schulter reißende Schmerzen gespürt habe. Das geringe Trauma, die weiche Krepitation und die schon länger bestehenden Schmerzen erregten sofort den Verdacht auf eine Neubildung im Knochen. Auf dem Röntgenbild sah man nun, daß ungefähr in der Mitte des Oberarms die beiden Corticalisstreifen, die im unteren Teil parallel verlaufen und einen nur wenig breiteren Markstreifen zwischen sich fassen, auseinanderweichen und dünner werden. Der Knochenschatten verbreitert sich ungefähr um das Doppelte und innerhalb der dünnen auseinandergebogenen Corticalis liegt eine länglich-ovale, unregelmäßig begrenzte, hellere Schattenpartie. In der Mitte der Verbreiterung findet sich der Bruch. Da der Kranke in eine eventuelle Resektion des erkrankten Knochens einwilligte, wurde in Narkose am 23. XI. zunächst die Bruchstelle freigelegt. Aus dem Knochenspalt entleerte sich eine bräunlich-blutige Flüssigkeit, nach Fortnahme eines Stückes der verdünnten Corticalis sah man eine dunkelrote weiche Geschwulst, die, im Innern zerfallen, in dicker Lage die Knochenhöhle auskleidete. Die Sondierung ergab, daß die Geschwulst sich bis in den Oberarmkopf hinein erstreckte. Ich resecierte das obere Ende des Oberarmknochens nach unten so weit, bis sich gesundes Mark fand, im ganzen ca. 14 cm; ich erhielt aber mit Ausnahme von der Bruchstelle das Periost. Am Präparat sah man, daß vom Oberarmkopf an einzelnen Stellen nur der Knorpel noch stand; die Knochenhöhle war im übrigen so vielbuchtig, daß eine vollkommene Auskratzung schwer ausführbar gewesen wäre; die mikroskopische Untersuchung ergab ein großzelliges Sarkom. In die Periosthöhle kam ein langer Tampon, der nach unten ableitete, darüber Muskelhautnaht. Es kam zur Stichkanaleiterung, das Tampon wurde nach 7 Tagen entfernt, dann für einige Tage durch ein Drainrohr ersetzt, die Hautwunde war erst Anfang Februar völlig geheilt.

Von Mitte Dezember an fühlte man in der oberen Hälfte des Oberarms, der in leichter Extension auf Kramerschiene lag, eine undeutliche Verhärtung, die Beweglichkeit im früheren Schultergelenk wurde geringer, da-

1) Wiesinger Deutsch. med. Wochenschr. 1898, S. 670.
2) Vollkmann, cit. b. Mikulicz l. c.

für die Funktion des Unterarms besser. Ende Februar war eine knochenbarte Verdickung, die sich von dem Stumpf bis zum Schultergelenk erstreckte, deutlich fühlbar. Bei der Entlassung Ende März waren Hand- und Ellbogengelenk völlig gebrauchsfähig, der Kranke war im Stande, leichte Gegenstände mit dem Unterarm zu halten. Die rechte Schulter war abgeflacht, der rechte Oberarm so lang wie der linke. Im rechten

Fig. 1.

Schultergelenk bestand eine Versteifung, passiv konnte man den Arm um 40—50° nach vorn und seitlich heben, aktiv war dies seitlich so weit möglich, daß der Arm 14 cm von der Hüfte entfernt war, nach vorn, daß die Finger fast die Haargrenze berührten, die Rückwärtsführung und Drehung so weit, daß er mit den Fingerspitzen die Lendenwirbelsäule erreichte.

Auf einem Röntgenbild vom 31. III. (Fig. 2) zieht ein etwas lockerer und unregelmäßiger Schattenstreifen von dem Ende des Humerusstumpfes, dem er fest aufsitzt, bis an die Gelenkpfanne.

Der Kranke wurde mit Schulterhülse entlassen.

Bei einer Nachuntersuchung am 16. VI. 05 war die Gebrauchsfähigkeit etwas besser geworden, es bestand noch eine Umfangsdifferenz von

3 cm am Unter- und Oberarm. Zeichen eines Recidivs waren nicht vorhanden. Die Hülse trägt er seit einem Jahr nicht mehr.

Es hat sich hier also der Knochen so weit regeneriert, daß keine Verkürzung und kein Schlottergelenk eingetreten ist; dieser Erfolg war insofern unerwartet, als ich das Periost nur zurückgelassen hatte, um einen besseren Boden für eine spätere Knochentransplantation zu haben.

Fig. 2.

Bisher scheint auf die Erhaltung des Periostes bei der Continuitätsresektion wegen myelogener Tumoren — bei der wegen Sarkome periostalen Ursprungs verbietet sie sich ja von selbst — kein Wert gelegt zu sein; im Bierschen Falle wird ausdrücklich erwähnt, daß das Periost mit entfernt wurde; vielleicht war auch häufig die Entfernung durch das Wachstum der Geschwulst geboten. Wie unser Fall lehrt, hat die Erhaltung aber sicher ihre Berechtigung; freilich ist es zweifelhaft, ob sie allein genügt, um eine ausgedehnte und genügende Knochenneubildung hervorzurufen; in unserem Fall war außer der Weichteileiterung sicher durch die länger dauernde Tamponade auf das Periost ein sehr starker Reiz ausgeübt worden, andererseits soll, wie ich nachträglich von anderer Seite gehört habe, bei völligem Verschluß der Wunde und aseptischem Verlauf Ausbleiben der

Knochenneubildung beobachtet worden sein. Das Periost bedarf also anscheinend noch eines Reizes; es empfiehlt sich daher mehrtägige Tamponade mit Jodoformgaze, vielleicht wirkt ebenso — als Fremdkörper — decalcinierter Knochen. Im weiteren Verlauf kann er nützlich sein durch mechanische oder chemische Reize, durch Stauung die Knochenneubildung weiter anzuregen.

Die wichtige Frage der Dauerheilung läßt sich für unseren Fall noch nicht beantworten; jedenfalls scheint mir von vornherein die Aussicht darauf, bei Erhaltung des Periostes, das durch eine, wenn auch verdünnte Knochenschale von der Geschwulst getrennt und vor ihr geschützt ist, größer zu sein als bei der Auskratzung, die bei vielbuchtigen Knochenhöhlen doch sehr schwer radikal auszuführen ist. An der Bruchstelle selbst, bezw. wo die Geschwulst durch ihr Wachstum den Knochen durchbrochen hat, muß das Periost, um Recidive zu verhüten, mit entfernt werden.

Die Regeneration des Knochens erfordert mehrere Monate, während deren das Glied in fixiertem Verband ruhiggestellt werden muß; der neugebildete Knochen selbst hat anfangs nicht die Festigkeit des normalen — beim Femur wird man daher vielleicht sicherer für den Preis der Verkürzung durch Naht der Resektionsenden in kürzerer Zeit ein gebrauchsfähiges Bein erzielen; dagegen wird sich für die Knochen der zweiknochigen Gliedabschnitte sowie für den Humerus, die meist schon im Verband wieder gebrauchsfähig sind, und bei denen die funktionelle Beanspruchung allmählich bis zur Norm gesteigert werden kann, die Resektion mit Erhaltung des Periostes wohl immer durch ein besseres Resultat belohnen.

XXXI.

Aus dem pathologischen Institut der Universität Göttingen (Direktor Professor Dr. Ribbert.)

Ein Fall von Myxoosteochondrosarcom der Tibia.

Von

Dr. O. Seitz.

Die Genese der am Skelett in verschiedener Zusammensetzung vorkommenden Osteosarkome ist noch nicht ausreichend erklärt. Aber es ist sehr wahrscheinlich, daß sie mit Entwicklungsstörungen zusammenhängen. Dafür spricht vor allem der Umstand, daß sich in ihnen zuweilen Knorpel findet. Seltener ist es, daß sie in wechselnder Ausdehnung myxomatös sind. Das Interesse, das derartige Tumoren bieten, rechtfertigt es, wenn ich im folgenden über einen Fall von Myxoosteochondrosarkom berichtete. Das Präparat, welches Herr Dr. Morian-Essen dem pathologischen Institut zur Verfügung stellte, entstammt der Tibia eines siebzehnjährigen jungen Mannes. Der Tumor hatte sich, ohne Beschwerden zu verursachen, im Laufe

eines Jahres (September 1902— Oktober 1903) langsam entwickelt in Form einer Anschwellung der linken Tibiaepiphyse. Am 9. November 1903 wurde unterhalb des rechten Kniegelenkes an der Außenseite des Beines eine flache Vorwölbung festgestellt, welche das erste Viertel der Tibia einnahm. Die Haut über der Anschwellung war ohne Veränderungen, die Oberfläche des Tumors etwas uneben, die Konsistenz auf der Höhe fluktuierend weich, an den Seiten gummihart. Bewegungen im Kniegelenk waren frei, es bestand mäßige Schwellung der Leistendrüsen. Zunächst wurde der Versuch gemacht, dem Patienten den Unterschenkel zu erhalten und den Tumor durch Excochleation zu entfernen. Obwohl die entfernten Gewebsmassen keine Zeichen von Malignität aufwiesen, rezidivierte der Tumor doch schon bald an der Wundfläche. Am 3. 12 1903 wurde daher die anfangs verweigerte Exartikulation vorgenommen. Der Patient ging trotzdem an Entkräftung langsam zugrunde. Eine Autopsie mußte aus äußeren Gründen unterbleiben. Sub finem vitae traten noch die Erscheinungen einer Pneumonie im rechten Unterlappen hinzu. Eine Punktion dieser Stelle ergab blutig schleimige Flüssigkeit, in welcher Herr Dr. Morian Myxomgewebe fand.

Der Tumor hatte an der einen Seite als Begrenzung eine dünne Knochenspange von normalem Aussehen, nach der anderen Seite wurde er begrenzt von einer Bindegewebsschicht, an welcher sich noch Reste von Muskelansätzen vorfanden. Auf dem Durchschnitt hatte er teilweise ein grauweißes, transparentes Aussehen, teils ausgesprochen die Konsistenz und Beschaffenheit eines Myxoms; er war blutarm. Das Tumorgewebe ging überall ohne scharfe Grenzen in den Knochen über. Zur genaueren mikroskopischen Untersuchung wurden Stücke entnommen, welche als Begrenzung nach der einen Seite hin normalen Knochen aufwiesen, nach der anderen Seite von Bindegewebe und Resten von Muskelgewebe eingefaßt waren. Die Stücke wurden in Zenkerscher Flüssigkeit gehärtet, in $6^1/_2$ proz. Salpetersäurelösung entkalkt, in Alkohol nachgehärtet und in Celloidion eingebettet und geschnitten.

Die mikroskopische Untersuchung dieser Schnitte hat Folgendes ergeben. Man sieht zunächst bei schwacher Vergrößerung deutlich, wie die schon makroskopisch kenntlichen Schichten von Knochen und Tumor und Bindegewebskapsel sich gegen einander abgrenzen. Dabei ergiebt sich, daß die Grenzen zwischen Tumorgewebe einerseits und normalem Knochen sowie Bindegewebskapsel anderseits schärfer ausgeprägt sind, als das makroskopisch angenommen werden konnte. Speziell in dem Bindegewebe und dem sich anschließenden Muskel findet sich nirgends eingewuchertes Tumorgewebe. Ebenso schließt die von der Tibia erhaltene Knochenspange mit einer im ganzen gerade verlaufenden Linie gegen den Tumor ab. Die Knochenbälkchen zeigen allerdings auf dieser Grenzlinie zwischen Tumor und Knochengewebe einen zackigen und zerfaserten Bau sonst aber keine Besonderheiten. Dagegen treten jemehr man sich vom normalen Knochen aus seiner Oberfläche und damit dem Tumor nähert in den Markräumen an Stelle des Knochenmarkes Zellstränge aus zahlreichen Zellen mit großen Kernen auf, die an vielen Stellen das normale Markgewebe vollkommen verdrängt haben. An anderen Stellen ist das Mark ersetzt durch tiefblaue, zapfenförmig gewucherte Zellkomplexe, in denen man deutlich eine homogene

blaue Grundsubstanz und große dicht zusammen liegende Zellen mit einem oder zwei Kernen unterscheiden kann. Vom Knochen aus strahlen in das Tumorgewebe hellrot gefärbte Bindegewebszüge hinein. Im Tumor selbst finden sich diese Bindegewebsfasern ebenfalls wieder. Sie sind zu Strängen angeordnet, welche das Gewebe nach allen Richtungen durchziehen. So teilen sie den Tumor in rundliche, inselförmige Felder ein. Diese Felder haben eine außerordentlich verschiedene Gestalt und Größe. Ihrer Zusammensetzung nach bestehen sie zum größten Teil aus dicht gedrängten zahllosen Zellen, teils enthalten sie blau gefärbte, zellärmere Partien, aus denen andere wieder sich ganz aufbauen. Diese blau gefärbten Teile gleichen den in die Markräume der Tibia eingewucherten Zellkomplexen. Sie lassen an den Zellen schon bei schwacher Vergrößerung vielfach sehr deutlich dunkelblaue Ringe erkennen, welche offenbar als Knorpelkapseln anzusehen sind, die bald mehr aus einander, bald näher zusammen liegen. Zwischen ihnen findet sich eine schwächer gefärbte, homogene Grundsubstanz. Solche Knorpelabschnitte sind bald schärfer umgrenzt und stoßen dann an jene Bindegewebssepten an, bald sind sie ohne scharfe Grenze und gehen in die umgebenden, zellreicheren, nicht mehr blau hervortretenden Teile allmählich über. Sie sind bald kleiner, bald mehr umfangreicher, bald bilden sie nur kleinste blaue Fleckchen, oder man sieht nur einzelne blaue Kapseln zwischen den übrigen nicht blau gefärbten Zellmassen. Diese Knorpelzellen sind über das ganze Gesichtsfeld in großer Zahl verteilt.

Außer diesen knorpeligen Teilen finden sich auch andere blaue Partieen in Gestalt von unregelmäßigen Zügen und Streifen oder in verschieden gestalteten Flecken, die wie blau gefärbte Unterbrechungen des zellreichen Gewebes aussehen. An manchen, besonders den der Bindegewebskapsel des Tumors zunächst liegenden Stellen treten schließlich die Zellen an Zahl so zurück, daß zwischen ihnen große Zwischenräume auftreten, die sich vielfach zu cystischen Hohlräumen erweitern. Die Zellen selbst ähneln hier den Tumorzellen, aber sie haben eine schon bei schwacher Vergrößerung deutlich erkennbare sternförmige Gestalt. In den Hohlräumen liegen vielfach bläulich gefärbte, geronnene Masse, manche sind ohne jeden Inhalt. Die sternförmig gestalteten Zellen, deren Ausläufer einem dichten Flechtwerk gleichen, sowie die bläulich gefärbten Partieen in und außerhalb der Hohlräume lassen diese Gewebspartieen mit Sicherheit als myxomatöse erkennen. An Ausdehnung tritt das Myxomgewebe zwar sehr verbreitet auf, aber doch nicht in dem Maße, wie das makroskopische Aussehen des Tumors voraussetzen ließ. Es ist regellos über das ganze Gesichtsfeld verteilt und nimmt schätzungsweise in einzelnen Präparaten ein Drittel desselben ein, in anderen findet es sich in geringerer Ausdehnung und dann hauptsächlich in den Nachbarbezirken der Tumorkapsel.

Schließlich ist noch anzuführen, daß verstreut über den ganzen Tumor an zahlreichen Stellen Knochenbälkchen vorkommen. Sie besitzen keinen Zusammenhang mit dem ursprünglichen Knochen der Tibia, auch haben sie im Gegensatz zu der mehr braunroten Farbe desselben eine hell leuchtend rote Farbe angenommen. Sie liegen bald mitten zwischen knorpeligen Elementen, bald werden sie mitten im dichtesten Geflecht der Tumorzellen gefunden. Vielfach strahlen von den Bindegewebssträngen feinste Fasern zu ihnen hin.

Betrachten wir jetzt das Präparat bei stärkerer Vergrößerung, so finden wir zunächst an den Knochenbälkchen der Tibia keine Abnormitäten. Sie zeigen überall lamellösen Bau, Knochenkörperchen von normaler Zahl und Configuration und hin und wieder an den Rändern Osteoblasten. An den oben erwähnten Spalträumen des Tumors finden wir sodann auch bei stärkerer Vergrößerung nur sehr undeutlichen und spärlichen Endothelbelag. Gleichwohl müssen sie als Lymphspalten angesehen werden, die stellenweise eine außerordentliche Breite angenommen haben. An einzelnen Stellen findet sich in ihnen körniges Blutpigment. Das die Lymphräume umgebende Bindegewebe hat eine große Zahl langer, stäbchenförmiger Kerne und sendet feinste Fäserchen überall in das Tumorgewebe hinein.

Das Hauptgepräge wird dem Tumor verliehen durch ein sarcomatöses Gewebe, welches wir jetzt näher ins Auge fassen. Seine Zellen treten in verschiedenen Formen auf. In einzelnen Feldern, in denen sie in verhältnismäßig sehr geringen Anzahl liegen, haben sie eine große, runde Gestalt, einen großen, intensiv gefärbten, granulierten Kern und breiten Protoplasmasaum. Manche zeigen Mitosenbildung. Zwischen diesen großen, wenig dicht gelagerten Zellen finden sich zahlreiche Blutpigment haltige Zellen. Auch Riesenzellen mit vielen Kernen werden angetroffen, ihre Zahl ist aber verhältnismäßig gering. Auch die Zahl der Kerne scheint zehn nicht zu überschreiten. In anderen Feldern, in welchen die Zellen in größerer Anzahl liegen, geht die runde Gestalt meint in eine polygonale über. Auch finden sich hier zahlreiche Übergänge zu kleineren, spindelförmigen Zellen. Das sieht man besonders an der Peripherie der Felder. Denn die Ränder werden fast stets von spindelförmigen Zellen eingenommen, welche überall gleich einem Mantel die Lymphspalten umgeben. Selten ist es, daß ein Feld ganz von Spindelzellen gebildet wird. Das sieht man meist dort, wo zwei Spalträume in spitzem Winkel in einander übergehen. Dann kommt es vor, daß kleine Felder im Winkel zwischen den beiden Spalten nur von Spindelzellen, die klein und sehr zahlreich sind, gebildet werden. Die Spindelzellen haben einen intensiv gefärbten, ovalen Kern und deutlichen Protoplasmahof, sie bieten sonst keine Besonderheiten.

Wenn auch an Zahl und Verbreitung wesentlich weniger als die Sarcomzellen, so sind doch auch die knorpeligen Bestandteile in großer Ausdehnung vorhanden. Vielfach liegen sie in großen Komplexen in einer homogenen Grundsubstanz, meist in weit dichteren Massen, als dies beim normalen Knorpel vorkommt. Auch sonst weisen sie manche von der Norm abweichende Eigentümlichkeiten auf. Vielfach liegen sie so dicht, daß es überhaupt nicht zur Bildung homogener Grundsubstanz gekommen ist, andere liegen wieder vereinzelt mitten zwischen den Sarcomzellen. Manchmal sind sie eingebettet in ein Geflecht roter Fasern. Was die Gestalt anbetrifft, so sind einige zu ganz außerordentlich großen, kugeligen Bläschen aufgetrieben. Einige dieser Bläschen haben völlig blassen Farbenton, andere haben nur an der Peripherie einen blau gefärbten Ring, andere schließlich haben nur in ihrem Kern Farbstoff aufgenommen, sie werden ringsum begrenzt von einer stark lichtbrechenden, scharfen Kreislinie. In dem Bläschen liegt der Kern nur einen ganz kleinen Teil der Wandung einnehmend am Rande oder auch in der Mitte. Manche Kapseln haben zwei Kerne. Vielfach erscheinen die Knorpelkapseln deutlich blau granuliert infolge einer

Ablagerung von Kalksalzen. Bemerkenswert sind schließlich noch Zellen, die dort angetroffen werden, wo die Knorpelkapseln in der Nachbarschaft von Sarcomzellen liegen. Das sind Zellen, die in ihrem Bau, Kern, Protroplasmasaum und Größe durchaus den großen Sarcomzellen entsprechen, deren Protoplasma aber tiefblau gefärbt ist und eine kreisrunde Gestalt hat. Sie sind manchmal in beträchtlicher Anzahl vorhanden und können nur als Übergangsformen zwischen den beiden Zelltypen angesehen werden. Ähnliche Übergangsformen finden sich auch vereinzelt zwischen Knorpelzellen und Spindelzellen. Das sind verhältnismäßig große Spindelzellen mit großem Kern und blau gefärbtem Protoplasma. Ihre Zahl ist nicht groß.

Die genauere Betrachtung der myxomatösen Bestandteile des Tumors bestätigt im allgemeinen das, was schon die schwache Vergrößerung erkennen ließ. Die Zellen, die den Spindelzellen an Färbung und Größe am nächsten stehen, unterscheiden sich deutlich von ihnen durch ihre spärliche Anzahl und das dichte Flechtwerk der stachelförmigen Ausläufer, in welchem sie liegen. Die cystischen Hohlräume weisen außer dem geronnenen Inhalt keine Besonderheiten auf Epithelbelag, welchen Nové Josserand in einem cystischen Myxom der Tibia fand, haben sie nirgends.

Einige bemerkenswerte Einzelheiten finden sich schließlich noch an den Knochenbälkchen des Tumors. Es fällt auf, daß sie im Gegensatz zu den Knochenbälkchen der Tibia nirgends lamellösen Bau zeigen. Auch sind die an ihnen vorhandenen Knochenkörperchen teilweise von auffallender Größe. Sie enthalten Zellen mit verhältnismäßig kleinem Kern, aber mit sehr großem Protoplasmasaum. Wo die Knochenbälkchen mitten zwischen den Tumorzellen liegen, liegen manchmal am Außenrande reihenweise Osteoblasten, die sich nicht noch von den benachbarten Tumorzellen unterscheiden. Vielfach haben sich auch die Knorpelkapseln rings um die Bälkchen in großer Zahl angesammelt.

Soweit ich die Literatur der letzten zehn Jahre habe verfolgen können, habe ich nur einen dem obigen Tumor ganz analogen finden können. Derselbe ist 1894 von Kirchner[1]) in seiner Dissertation beschrieben worden. Auf eine nähere mikroskopische Beschreibung ist Kirchner indessen nicht eingegangen.

Einem Fall von Myxom der Tibia bei einem jugendlichen Individuum hat 1895 Nové Josserand in der Revue de Chirurgie beschrieben. Er fand in dem Myxom zahlreiche, mit Epithel bekleidete Cysten und erblickte darin ein Analogon zu den Kiefercysten, weshalb er auch auf einen congenitalen Ursprung schließt.

Sodann hat noch Shattock in den Transacts of London einen erwähnenswerten Fall von multiplen Chondrosarcomen des Kniegelenks beschrieben. Er glaubt, daß ein größerer Herd in der Tibiaepiphyse ursprünglich kongenital angelegt sei, und daß derselbe nur ringsum lokale Metastasen gemacht habe.

Die Fälle, die dem unsrigen völlig gleichen, bei denen also Sarcom, Knorpel und Schleimgewebe sich neben einander finden, sind selten. Häufiger sind die Chondrosarcome des Skeletts ohne myxomatöse Abschnitte. Alle solche Tumoren haben aber ein nicht geringes Interesse für die Tumor-

1) Würzburg 1894.

genese. Darauf hat Ribbert in seiner Geschwulstlehre nachdrücklich hingewiesen. Da die Knorpelgeschwülste des Skelettes heute wohl von allen Seiten auf Entwicklungsstörungen bezogen werden, so gibt das Vorhandensein von Knorpel einen Hinweis darauf, daß auch diese Sarcome auf Entwicklungsstörungen zurückgeführt werden müssen. Ribbert führt derartige Fälle an. In unserem Falle, von dem auch noch das jugendliche Alter des Patienten besonders betont werden möge, kann auch das Vorhandensein von Myxomgewebe uns nur in unserer Auffassung bestärken. Denn es ist ja die embryonale Form des Bindegewebes und der ersten Anlage des Periosts und Marks. Können aber die Chondrosarcome aus Entwicklungsstörungen abgeleitet werden, so darf man dies auch auf die Sarcome überhaupt übertragen ganz abgesehen von anderen Gründen. Denn einmal wird ein Knorpelkeim, wenn man nicht den Tumor nach allen Richtungen durchschneidet, leicht übersehen, zweitens kann er durch das Sarcom überwuchert sein, drittens aber kann ja das durch die Entwicklungsstörung ausgeschaltete Gewebe lediglich Knorpel gebildet haben.

Zum Schlusse gestatte ich mir, Herrn Prof. Dr. Ribbert für die Anregung zu dieser Arbeit sowie für seine vielfache Unterstützung bei derselben meinen herzlichsten Dank zu sagen. Auch Herrn Privatdozent Dr. Borrmann, jetzt Prosektor am Herzoglichen Krankenhause zu Braunschweig, möchte ich auch an dieser Stelle für seine mannigfache Unterstützung herzlichst danken.

XXXII.

Besprechung.

E. Engels, Kreisassistenzarzt und Vorsteher der bakteriologischen Untersuchungsstelle der kgl. Regierung zu Stralsund. Die Desinfektion der Hände. Mit 2 Abb. im Text. Abdruck aus dem Klinischen Jahrbuch, 13. Band. Gustav Fischer, Jena 1905.

E. liefert einen neuen experimentellen Beitrag zur Händedesinfektion und prüft in der Erwägung, daß „trotz" Haeglers Arbeit noch eine Vervollkommnung der Methoden erzielt werden müsse, 3 neuere Desinficientia auf ihren Wert: Lysoform, Bazillol, Sublamin. Er findet, daß sie zunächst gegen Bakterienreinkulturen in alkoholischer Lösung eine stärkere Wirkung entfalten als in wässriger, im Gegensatz zu der bekannten Unwirksamkeit von Carbol, Salicylsäure, Thymol in hochprozentigem Alkohol gelöst (R. Koch u. a.). In 50 Proz. Alkohol allerdings wirken nach Epstein, wenigstens auf Kulturen in Nährböden, an Fäden Sublimat, Carbol, Lysol, Thymol besser als in Wasserlösung; nach Krönig und Paul Silbernitrat und Sublimat mit 10—20 Proz. Spiritus. Kaum im Widerspruch mit diesen Resultaten dürfte Weigl stehen, der nach Befeuchtung der Kulturen, zumal mit leicht alkalischen oder sauren Flüssigkeiten, 80—90 Proz. Alkohol wirksamer fand.

E. beschränkt sich allerdings auf 97—99 Proz. Spiritus bei seinen Versuchen und Gegenüberstellungen mit wässrigen Lösungen, abgesehen von den Nachprüfungen, die er der Ahlfeldschen und Mikuliczschen Seifenspiritus-Desinfektion zuteil werden läßt, wobei er die Haeglerschen Resultate (ohne sie zu erwähnen) im ganzen bestätigt: Alkohol bewirkt eine oberflächliche, bei kurzdauernden Eingriffen sehr wertvolle Desinfektion; Seifenspiritus ist unwirksam. Weitere Versuche von E. mit Alkohol-Formaldehyd eignen sich zur Handdesinfektion nicht, da das Formalin die Haut sehr angreift. Dagegen läßt sich ein Formalinderivat, der Lysoform-Alkohol, verwenden, und die Proben beweisen, daß diese Flüssigkeit wenigstens Ahlfeld und Mikulicz übertrifft, im Mittel 70,7 Proz. sterile Platten zeitigt. Es stellt sich heraus, daß 2 Proz. Lysoform am besten, 1 und 3 Proz. weniger wirksam ist. Unbefriedigend sind die Resultate mit Bazillol; auf Kulturen ist die Wirkung der wässrigen Lösung stark, an den Händen gelingt es nicht, auch nur die Keimzahl auf wenige zu

bringen; ähnlich läßt sich schon in grob geballtem Sputum der Tuberkelbazillus in Stunden nicht abtöten. Besser gestaltet sich der Erfolg mit alkoholischer Lösung, aber auch mit ihr wird z. B. Staphylococcus aureus nicht unschädlich gemacht.

Weit besser als Lysoform oder gar Bazillol bewährte sich Sublamin-Alkohol: Sublamin, eine feste Quecksilberverbindung, Quecksilbersulfat-Äthylendiamin, die Schering dargestellt hat. Ebenso wirksam wie Sublimat, greift Sublamin Hände und Instrumente nicht an, ist etwa 5 mal weniger giftig als Sublimat (beim Tierversuch). Eigentümlicherweise fällt aber Alkohol das Sublamin; man arbeitet mit einer Emulsion, deren Wirksamkeit E. in Parallele mit der starken Tinktionskraft der Anilinwasser-Emulsionen stellt (Schwebefällung Unnas).

E. gibt neben den ausführlichen Versuchstabellen einige Durchschnittstabellen, von denen hier angeführt seien:

1 ‰	Sublamin-Wasser	23,1	Proz.	Sterilität,	44,6	Proz.	wenig	Keime		
				18,5	viele,	13,8	Proz.	sehr viele	Keime,	
1 ‰	„ Alkohol	80,0	Proz.	Sterilität,	20,0	Proz.	wenig	Keime,		
2 ‰	„ „	92,3	„	„	7,7	„	„	„		
3 ‰	„ „	81,5	„	„	18,5	„	„	„		
Heißwasser-Alkohol		29,1	Proz.	Sterilität,	64,3	Proz.	wenig,	6,1	Proz.	viele,
					0,4	Proz.	sehr viele	Keime,		
Seifenspiritus		3,5	„	„	20,7	Proz.	wenig,	57,3	Proz.	viele,
					18,4	Proz.	sehr viele	Keime.		

(wobei wenig = 1—10, viele 20—80, sehr viele über 80 Keime in der nur mit Agar gegossenenen Platte bedeuten. Versuchsanordnung etc. wie von Paul und Sarwey).

Ref. kann auf die Einzelheiten der Versuchstechnik nicht eingehen; es soll nur angedeutet werden, daß manches einzuwenden ist, am meisten wohl die Wahrscheinlichkeit, daß von dem Desinficienz auf die Platten übertragen wurde; der eine Kontrollversuch mit Ammoniakfällung für Lysoform beweist nicht einmal für das Lysoform sicher etwas. Besonders nahe liegt die Übertragung für Sublamin, das mehr oder weniger suspendiert bleibt, dessen feine Körnchen sich aber wie andere Quecksilbersalze in Eiweißsubstanzen eher lösen, ähnlich wie dies Heile vom Jodoform, dessen Desinfektionskraft erklärend, nachgewiesen hat. Auch der Umstand, daß das Sandbad, mit dem die Versuchshände abgeschabt wurden, stets steril blieb, die — nun auch vom Desinficienz befreiten — Hände nur in 86 Proz. der Fälle, läßt sich direkt dahin verwerten. Mißlich scheint außerdem die Durchschnittsrechnung bei einer relativ kleinen Menge von Einzelversuchen und die Unsicherheit der Händeverfassung: E. selbst inficierte sich durch Staphylokokkeneinreibungen schwer, da seine „Hände durch die Versuche (schon vorher!) gelitten" hatten (S. 142); in anderen Versuchsreihen sind Studenten beteiligt. Weiterhin erwiesen sich die Versuchsreihen nach Krönig-Blumbergs Methodik (S. 129 ff.) als wertlos, da der zur künstlichen Infektion der Haut benützte Micrococcus tetragenus nicht genügend virulent gegenüber Mäusen sich erwies, bezw. durch die Versuchdesinficientia besonders rasch, in großem Unterschied z. B. von Staphylococcus pyogenes, abzutöten war. Die letzten Kontrollversuche E.s zeigten, daß eine getrennte Anwendung von Alkohol und (wässriger) Sublaminlösung den Erfolg be-

deutend herabdrückte; es ist nötig, nach der gewöhnlichen Seifen- und Bürstenbehandlung der Hände den 2 ‰ Sublaminalkohol in möglichst feiner Emulsion als solchen zu verwenden. Aber auch dann ist im Hinblick auf die berührten Fehlermöglichkeiten das beste Resultat dieser neuen Desinfektion mit 92,3 Proz. Plattensterilität dem völlig zuverlässigen Resultat aus Haeglers im ganzen unübertroffener Arbeit, welche nach Ausfällung des (im Ernstfall bei Operationen weiter wirkenden!) Sublimats noch 89 Proz. Sterilität erhält, bis auf weiteres kaum vorzuziehen.[1]) Wie bekannt, bearbeitet Haegler seine Hände 1—2 Min. mit entfettender Boluspasta, 5 Min. mit Kaliseife und bürste in fließendem heißen Wasser, dann nach scharfem Trockenreiben der Haut mit sterilem Tuch (oder Tupfer) je 3 Min. mit 70 Proz. Alkohol und 1 ‰ Sublimat. Es wäre allerdings zur Ergänzung von E.s Ergebnissen empfehlenswert, nicht nur diese mit Ausfällmitteln nachzuprüfen, sondern auch schwächere Alkohole als 99 Proz. mit Sublamin zusammen zu versuchen, z. B. die von Krönig und Paul für $HgCl_2$ gefundenen 10 bis 20 Proz.

Dr. Sick, Kiel.

---

1) Man könnte den 89 Proz. Haegler sogar mit vielem Recht die 86 Proz. Sterilität der E.-Hände nach Anwendung des „Sandbades" gegenüberstellen, und dabei wäre noch ungewiß, ob nicht doch ein Teil der 86 Proz. durch Weiterwirken des Sublamins in den gegossenen Platten hervorgebracht wäre! — Vgl. auch Besprechung von Haegler, diese Zeitschr. Bd. 57. S. 602/7.

VERLAG VON F. C. W. VOGEL IN LEIPZIG

Die erste Hilfe in Notfällen

Für Ärzte bearbeitet

von

Prof. Dr. G. Sultan in Berlin

und

Privatdozent Dr. E. Schreiber in Göttingen

unter Mitwirkung von

Privatdozent Dr. Heermann, Dr. Palm, Privatdozent Dr. Schieck
und Privatdozent Oberarzt Dr. Weber.

Mit 78 Abbildungen. Preis gebunden 8.— Mark.

Urteile der Presse:

Archiv für Orthopädie, Mechanotherapie und Unfallchirurgie: In dem vorliegenden Werke wird dem praktischen Arzte ein vorzügliches Nachschlagebuch geboten, das sich durch große Vielseitigkeit und Vollständigkeit des Inhalts bei Knappheit und Klarheit der Darstellung auszeichnet.

Ärztliche Rundschau: Es gab bisher noch kein Buch, welches dem Arzt für den Zeitpunkt dringlichen Handelns und unaufschiebbaren Entschlusses ein zuverlässiger, so allseitiger und schneller Helfer gewesen wäre.

Zentralblatt für Gynäkologie: Das Buch ist für Ärzte geschrieben und beschränkt sich nicht nur auf innere Medizin, Ophthalmologie, Otiatrie und Psychiatrie sowie chirurgische Verletzungen, sondern behandelt neben plötzlichen Erkrankungen aus dem Gebiete dieser Disziplinen auch solche aus dem der Geburtshilfe.

Münchener Medizinische Wochenschrift: Es kann als das zurzeit beste Werk auf dem Gebiete der ersten Hilfe für Ärzte empfohlen werden.

Korrespondenzblatt für Schweizer Ärzte: Jeder praktische Arzt, aber ganz speziell der Landarzt und Unfallarzt, die häufig die verschiedensten Notfälle in kurzer Folge zu besorgen haben, werden sich dieses kleinen Buches gerne bedienen, nicht nur, um Neues zu erfahren, sondern zur Vergewisserung, daß sie keine Vorsichtsmaßregel versäumt haben, woraus ihnen später ein Vorwurf gemacht werden könnte.

Wiener klinische Rundschau: Bemerkenswert ist die sehr ausführliche Besprechung zahlreicher innerer Erkrankungen, welche unter Umständen rasche Hilfe erfordern sowie die große Anzahl der angeführten Rezepte.

Fig. 10.

n. G.

Fig. 10.

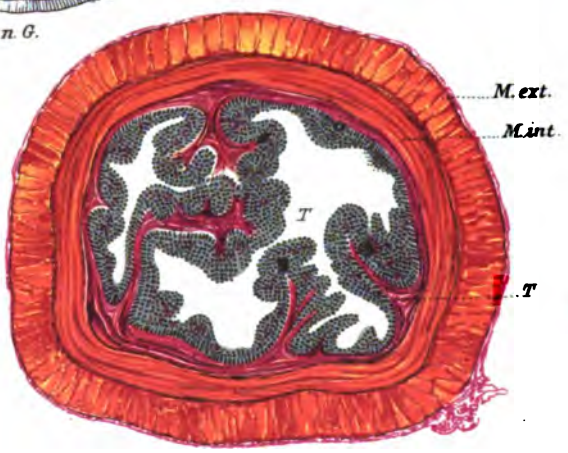

Fig. 11.

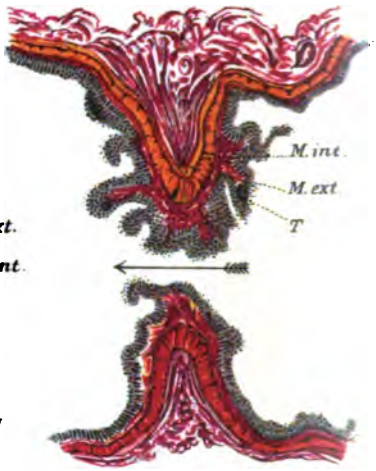

Fig. 17.

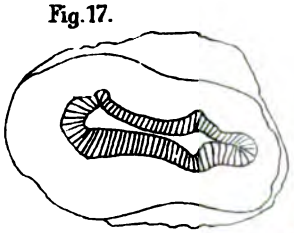

n. G.

Fig. 17.

Fig. 13.

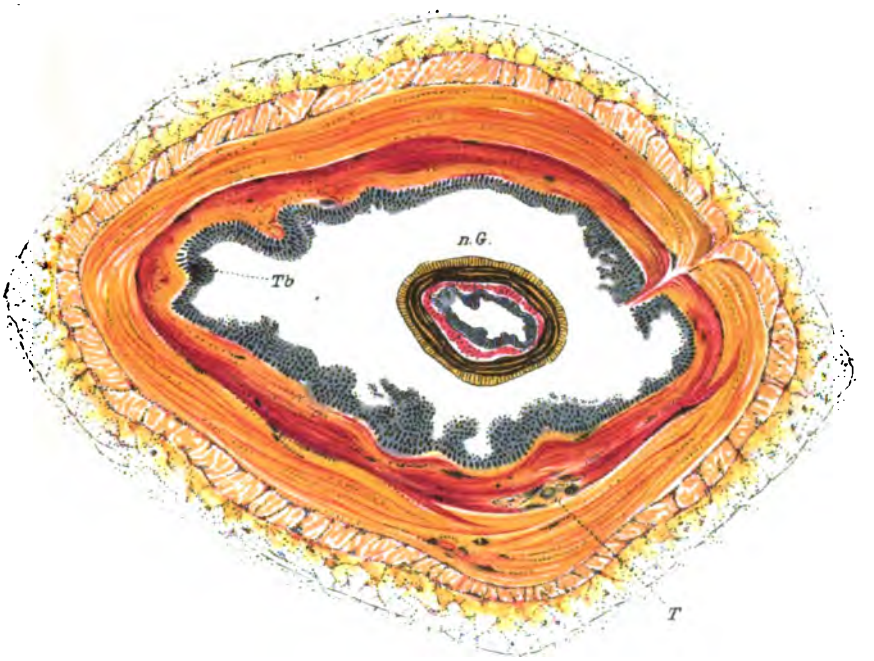

Fig. 18.

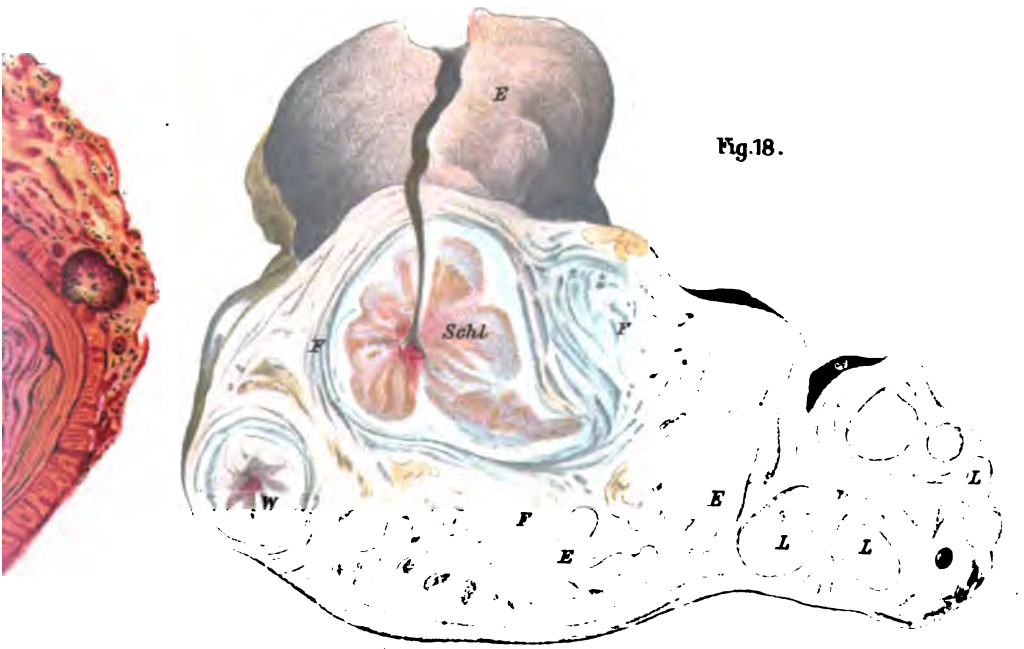

Lith. Anst. Julius Klinkhardt Leipzig

ogel u. Leipzig.

THE LIBRARY
UNIVERSITY OF CALIFORNIA
San Francisco Medical Center
THIS BOOK IS DUE ON THE LAST DATE STAMPED BELOW

7 DAY LOAN

SEP 10 1968
INTERLIBRARY LOAN
7 DAYS AFTER RECEIPT
CU-Davis

RETURNED
OCT 3 1968

25m-10,'67(H5524s4)4315

ST